This is a digital copy of a book that was preserved for generations on library shelves before it was carefully scanned by Google as part of a project to make the world's books discoverable online.

It has survived long enough for the copyright to expire and the book to enter the public domain. A public domain book is one that was never subject to copyright or whose legal copyright term has expired. Whether a book is in the public domain may vary country to country. Public domain books are our gateways to the past, representing a wealth of history, culture and knowledge that's often difficult to discover.

Marks, notations and other marginalia present in the original volume will appear in this file - a reminder of this book's long journey from the publisher to a library and finally to you.

Usage guidelines

Google is proud to partner with libraries to digitize public domain materials and make them widely accessible. Public domain books belong to the public and we are merely their custodians. Nevertheless, this work is expensive, so in order to keep providing this resource, we have taken steps to prevent abuse by commercial parties, including placing technical restrictions on automated querying.

We also ask that you:

+ *Make non-commercial use of the files* We designed Google Book Search for use by individuals, and we request that you use these files for personal, non-commercial purposes.

+ *Refrain from automated querying* Do not send automated queries of any sort to Google's system: If you are conducting research on machine translation, optical character recognition or other areas where access to a large amount of text is helpful, please contact us. We encourage the use of public domain materials for these purposes and may be able to help.

+ *Maintain attribution* The Google "watermark" you see on each file is essential for informing people about this project and helping them find additional materials through Google Book Search. Please do not remove it.

+ *Keep it legal* Whatever your use, remember that you are responsible for ensuring that what you are doing is legal. Do not assume that just because we believe a book is in the public domain for users in the United States, that the work is also in the public domain for users in other countries. Whether a book is still in copyright varies from country to country, and we can't offer guidance on whether any specific use of any specific book is allowed. Please do not assume that a book's appearance in Google Book Search means it can be used in any manner anywhere in the world. Copyright infringement liability can be quite severe.

About Google Book Search

Google's mission is to organize the world's information and to make it universally accessible and useful. Google Book Search helps readers discover the world's books while helping authors and publishers reach new audiences. You can search through the full text of this book on the web at `http://books.google.com/`

Med. Pam. 121

Pet. 160 d 133

Pet 160 d 133

DEUTSCHE ZEITSCHRIFT

FÜR

CHIRURGIE

HERAUSGEGEBEN

VON

Prof. BARDELEBEN in Berlin, Dr. v. BECK in Carlsruhe, Prof. v. BERGMANN in Berlin, Prof. BRAUNE in Leipzig, Prof. PAUL BRUNS in Tübingen, Prof. BUSCH in Berlin, Dr. DANZEL in Hamburg, Prof. DOUTRELEPONT in Bonn, Dr. G. FISCHER in Hannover, Prof. HEINEKE in Erlangen, Dr. O. HEYFELDER in St. Petersburg, Prof. KOCHER in Bern, Prof. KÖNIG in Göttingen, Prof. KRÖNLEIN in Zürich, Prof. LÜCKE in Strassburg, Prof. MAAS in Würzburg, Dr. NEUDÖRFER in Wien, Prof. v. NUSSBAUM in München, Dr. PASSAVANT in Frankfurt a/M., Prof. RIED in Jena, Prof. E. ROSE in Berlin, Prof. SCHUPPERT in New-Orleans, Prof. SOCIN in Basel, Prof. THIERSCH in Leipzig, Prof. TRENDELENBURG in Bonn, Prof. VOGT in Greifswald, Prof. R. VOLKMANN in Halle und Prof. v. WAHL in Dorpat

REDIGIRT

VON

Dr. A. LÜCKE und Dr. E. ROSE

Professor in Strassburg. Professor in Berlin.

Zwanzigster Band.

Mit 13 Holzschnitten und 17 Tafeln.



LEIPZIG,

VERLAG VON F. C. W. VOGEL.

1884.

Inhalt des zwanzigsten Bandes.

Erstes und zweites (Doppel-) Heft

ausgegeben am 20. März 1884.

Seite

I. Beiträge zur operativen Gynäkologie. Von Prof. Dr. P. Müller in Bern 1
1. Ueber die Castration der Frauen.

II. Der Luftröhrenschnitt bei diphtherischem Croup. Von Dr. Gustav Passavant, Arzt der chirurg. Abtheilung des Senckenbergischen Spitals zu Frankfurt a. M. (Tafel I—VIII [V—XII]) (Fortsetzung) . 35

III. Ueber Gallertkrebs der Brustdrüse. Von Dr. M. Simmonds, Assistenzarzt des allgemeinen Krankenhauses zu Hamburg (Tafel IX. X) 74

IV. Ueber Echinococcus subphrenicus mit Durchbruch in Lungen und Darmkanal. Von Dr. Paul Gueterbock, Privatdocent in Berlin 82

V. Ueber Struma intrathoracica retrotrachealis. (Nach einem Vortrag, gehalten im Wintersemester 1883/1884 in der „Gesellschaft der Aerzte von Zürich".) Von Prof. Dr. Krönlein in Zürich (Tafel XI. XII) 93

VI. Ein Pseudoschwanz beim Menschen. (Lipoma pendulum caudiforme.) Von Dr. Max Bartels, prakt. Arzt in Berlin (Tafel XIII) 100

VII. Kleinere Mittheilungen.

1. Ein Granulom der Trachea. Von Dr. W. Basler in Offenburg 113

2. Casuistische Mittheilungen. Von Dr. Meinhard Schmidt in Hamburg 116
1. Eine anomale Leistenhernie. — 2. Acute Spontangangrän des Hodens mit Entwickelung von Fäulnissgasen, eine Hernie vortäuschend.

VIII. Besprechungen.

1. Die antiseptische Chirurgie, ihre Grundsätze, Ausübung, Geschichte und Resultate. Von W. Watson Cheyne. Mit einem Vorwort von Prof. Dr. H. Maas in Freiburg (Langenbuch) 126

VIII. Besprechungen.

Seite

2. Anleitung zur antiseptischen Wundbehandlung. Von Dr. Victor v. Hacker. Nach der an Prof. Billroth's Klinik gebräuchlichen Methode (Lücke) 135

Berichtigung 136

Drittes und viertes (Doppel-) Heft

ausgegeben am 15. Mai 1884.

IX. Ueber Behandlung chronischer Gelenkentzündungen an der unteren Extremität mit und ohne Resection unter specieller Berücksichtigung der definitiven Endresultate. Von F. Caumont, weiland Assistenzarzt in Münsterlingen 137

X. Ueber die Gefässversorgung der Kröpfe mit besonderer Berücksichtigung der Struma cystica. Von Anna Bégoune aus Cherson in Russland (Tafel XIV u. XV) 258

XI. Der Zwischenkieferknochen und seine Beziehungen zur Hasenscharte und zur schrägen Gesichtsspalte. Von Prof. Hermann v. Meyer in Zürich 293

XII. Aus der chirurgischen Klinik in Göttingen.
Beitrag zur Frage der Nervennaht. Von Dr. W. Müller, Assistent der chirurgischen Klinik 305

XIII. Ueber die Drehung des Unterarms. Von Prof. Dr. H. v. Meyer 314
(Mit besonderer Rücksicht auf: 1. Jacob Heiberg, Ueber die Drehung des Vorderarms. — 2. Derselbe, Zur Geschichte der Lehre von der Drehung der Hand.)

XIV. Kleinere Mittheilungen.
Zwei Luxationen des Fusses nach aussen. Von Dr. Georg Fischer in Hannover 323

XV. Besprechungen.
Grundriss der Chirurgie von C. Hueter. Zweite sorgfältig durchgesehene Auflage von Hermann Lossen. II. Bd. Specieller Theil (Sonnenburg) 328

Fünftes Heft

ausgegeben am 2. Juli 1884.

Seite

XVI. „Herztamponade." (Ein Beitrag zur Herzchirurgie.) Von Prof. Dr. E. Rose in Berlin 329

XVII. Eine halbseitige Stichverletzung des Rückenmarks. Von Dr. Georg Fischer in Hannover 411

XVIII. Neue Fälle von Schädelverletzungen. Von Dr. B. v. Beck, Generalarzt des 14. Armeecorps 419

XIX. Kleinere Mittheilungen.

1. Zwei Fälle von Darmverletzung. Von Dr. A. Schreiber (Tafel XVI) 451

2. Extraction eines Nélaton-Katheters aus der Harnblase. Von Dr. v. Fillenbaum, k. k. Regimentsarzt in Wien (Tafel XVII) 453

XX. Besprechungen.

1. Lehrbuch der topographisch-chirurgischen Anatomie mit Einschluss der Operationsübungen an der Leiche. Von Prof. G. Joessel. I. Theil. Die Extremitäten (Lücke) 457

2. Die Operationen an der Leiche. Ein Leitfaden für Operationsübungen mit besonderer Berücksichtigung der Anatomie. Von Prof. M. Holl (Sonnenburg) 458

3. Die Anämie. Von S. Laache (Dr. Max Bartels) 459

Berichtigungen 462

Sechstes Heft

ausgegeben am 25. August 1884.

XXI. Casuistische Mittheilungen aus der chirurgischen Klinik des Herrn Geheimen Obermedicinalrath Prof. Dr. Bardeleben. Von Stabsarzt Dr. Alberti 463

1. Eine Unterbindung der gemeinsamen Schenkelvene am Poupart'schen Band. Heilung. — 2. Elftägige Anurie infolge Verstopfung beider Ureteren durch Nierensteine. Keine Urämie. Tod. — 3. Ein Fall von Luxatio humeri erecta. — 4. Ausgedehnte Gangrän der Halsmusculatur und Lähmung des rechten Beins infolge von Neuritis ischiad. nach Kohlenoxydgasvergiftung.

XXII. Ueber eine Methode der Resection des zweiten und dritten Astes des N. trigeminus unmittelbar am Foramen rotundum und ovale. Von Prof. Dr. Krönlein in Zürich 484

Seite

XXIII. Der Luftröhrenschnitt bei diphtherischem Croup. Von Dr. Gustav Passavant, Arzt der chirurg. Abtheilung des Senckenbergischen Spitals zu Frankfurt a. M. (Fortsetzung) 493

Berichtigungen 536

XXIV. Neue Fälle von Schädelverletzungen. Von Dr. B. v. Beck, Generalarzt des 14. Armeecorps (Fortsetzung) 537

XXV. Besprechungen.

1. Mittheilungen aus der chirurgischen Klinik zu Tübingen. Von Prof. Paul Bruns (Max Bartels) 561

2. Archivio di Ortopedia publicato dai Dottori P. Panzeri e F. Margary coll'ajuto di molti studiosi della specialità e redatto dai Dottori A. Arcari ed E. Secchi (Max Bartels) 566

3. Die moderne Radicaloperation der Unterleibsbrüche. Eine statistische Arbeit von Dr. H. Leisrink (Dr. F. Fischer) . 567

General-Register zu Band XI—XX 569

I.

Beiträge zur operativen Gynäkologie.

Von

Prof. Dr. P. Müller
in Bern.

Die wesentliche Umgestaltung, welche die Gynäkologie in den letzten zwei Decennien erfahren, verdankt sie zum grössten Theile dem Siege der chirurgischen Richtung über den mehr conservativen Geist, der bis dahin in ihr geherrscht. In dieser Zeit hat die operative Gynäkologie eine beträchtliche Ausdehnung erfahren, ja, man könnte fast sagen, ist erst neu geschaffen worden. Nichts lässt diesen Unterschied zwischen Sonst und Jetzt deutlicher hervortreten, als ein Vergleich der betreffenden Literatur der früheren und der jetzigen Zeit. Greifen wir die erst vor 30 Jahren erschienene Abhandlung über operative Gynäkologie von Kilian heraus. In der dem Verfasser eigenthümlichen Weise werden breit und ausführlich die gynäkologischen Eingriffe geschildert, aber wie dürftig nehmen sich die „rein-chirurgischen Operationen des Geburtshelfers", welche gleichsam nur als Anhang zur geburtshülflichen Operationslehre gegeben werden, gegen die Fülle und Reichhaltigkeit der modernen Werke über operative Gynäkologie aus!

Die Periode der Umgestaltung ist noch keineswegs zum Abschluss gekommen; dass man auf der betretenen Bahn noch weiter vorwärts zu kommen sucht, ist leicht begreiflich. Aber auch das bereits Errungene hat sich noch keineswegs geklärt. Ueber manches Principielle ist Einigung erzielt. Manch andere wichtige Punkte sind jedoch noch streitig; abgesehen davon, dass die Ansichten über Untergeordnetes noch sehr auseinander gehen. Bei diesem Widerstreit der Meinungen, den jeder raschere Fortschritt auch auf anderen Gebieten menschlichen Strebens mit sich führt, erwächst einem Jeden, dem Gelegenheit gegeben ist, die neuen gynäkologischen Anschauungen in praxi zu prüfen, auch die Pflicht, seinen Beitrag zur Lösung der noch ausstehenden Fragen zu liefern. Nicht glänzende

Resultate sollten allein publicirt, nicht Dinge, welche das bereits Feststehende einfach bestätigen, veröffentlicht werden, sondern gerade die unklaren und streitigen Punkte durch Mittheilungen von Thatsachen kritisirt werden. Die Schattenseiten müssen hierbei gebührend hervorgehoben werden: der Revers der Medaille muss ebenso deutlich ausgeprägt sein, wie die Vorderseite. In diesem Sinne und zu diesem Zwecke will ich meine Erfahrungen, die ich an dem nicht unbeträchtlichen Material der Berner gynäkologischen Klinik in den letzten Jahren gemacht, veröffentlichen. Diese Beiträge, welche in Zeit und Reihenfolge zwanglos erscheinen sollen, will ich sofort mit einem etwas heiklen Kapitel der operativen Gynäkologie beginnen.

I.

Ueber die Castration der Frauen.

Die Abtragung der normalen oder nur mässig vergrösserten Ovarien hat keineswegs die Anerkennung gefunden, die man bei dem Aufsehen, welches die ersten Publicationen hervorriefen, hätte erwarten sollen. Sieben Jahre sind bereits verflossen, seitdem Hegar und Battey gleichzeitig, aber unabhängig von einander, mit dieser Operation an die Oeffentlichkeit traten, und noch nicht sind wir über die Vorfrage der Berechtigung hinaus; noch weniger ist eine Klärung in den Anzeigen und Contraindicationen eingetreten. Es ist dies um so auffallender, als wir uns doch in einer auch in wissenschaftlicher Beziehung rasch lebenden Zeit bewegen, in der man doch so gern bei der Therapie zum Messer greift und gerade die Laparotomien mit Vorliebe cultivirt, also die Zeit der Operation günstig und der Boden für dieselbe gehörig vorbereitet war. Wenn nicht alle Zeichen trügen, so ist die Mehrzahl der Fachmänner noch keineswegs für das neue Verfahren gewonnen. Was man von letzterem in England und Amerika denkt, davon erhielt man einen Begriff aus der Discussion der gynäkologischen Section des letzten internationalen Congresses in London. Enthusiastischen Anhängern standen entschiedene Gegner schroff gegenüber. Aus der romanischen Welt laufen nur spärliche Berichte über Ausführung der Operation ein; auch in den germanischen Ländern scheint sich ein grosser Theil der Gynäkologen der Operation gegenüber ablehnend zu verhalten, wenigstens vermisst man von den Seiten, von denen die Laparotomien im Grossen betrieben werden, fast jeglichen Bericht über Castrationen, so dass die Zahl der stillen Gegner gewiss keine geringe ist.

Zu den Letzteren gehöre ich nicht; im Gegentheil muss ich bekennen, dass ich — ohne gerade allzu begeistert von dem Verfahren zu sein, und ohne alles, was man als Indication aufgestellt, zu billigen — in der Castration eine willkommene und nicht werthlose Bereicherung der Therapie gynäkologischer Erkrankungen und ihrer Folgezustände erblicke.

Die Anforderung, die man an jedes neue Verfahren stellen muss, nämlich dass dasselbe dem derzeitigen Stand der medicinischen Wissenschaft und Erfahrung entspreche, hat die Castration vollkommen erfüllt. Hatte uns ja doch die neuere, bessere Untersuchungsmethode gelehrt, auch weniger grobe Erkrankungen der Ovarien zu diagnosticiren und hierbei auch festzustellen, dass viele locale und mehr allgemeine Störungen, welche man bisher Erkrankungen des Uterus zuzuschreiben geneigt war, auf pathologischen Zuständen der Ovarien beruhen. Auf der anderen Seite hatten die Erfahrungen bei der Ovariotomie gezeigt, dass die Abtragung der Eierstöcke weder sehr schwierig, noch auch sehr gefährlich sei; der Schluss, dass demgemäss die schweren localen und allgemeinen Symptome durch Exstirpation der Ovarien ohne grosse Gefährdung der Kranken beseitigt werden dürften, war richtig und deshalb auch die Versuche der Castration gerechtfertigt. — In gleicher Weise verhielt es sich auch mit der Abtragung der normalen Ovarien. Wir wissen, dass eine Reihe gynäkologischer Erkrankungen einzig und allein oder doch hauptsächlich durch Störungen der Menstruation ihren ungünstigen Einfluss auf den Organismus ausüben. Andererseits sehen wir, dass mit dem natürlichen Aufhören der Menstruation die gefährlichen Symptome schwinden. Das Suchen nach Mitteln und Wegen, um durch Coupirung der Menstruation dem Genitalleiden selbst beizukommen, musste als rationell erachtet werden. Aber auch der Versuch, die Sistirung der Menstruation durch Exstirpation der Ovarien herbeizuführen, war gerechtfertigt, obwohl schon zu dieser Zeit der Glaube an einen directen Zusammenhang der Menstruation und der Ovulation bedeutend ins Wanken gekommen war. Zwar lässt sich ja nicht leugnen, dass die Ovulation ohne Menstruation vor sich gehen könne, wie ja die Fälle von Conception bei Amenorrhoe beweisen, sowie auch andererseits als höchst wahrscheinlich angenommen werden muss, dass bei periodisch nach dem Typus der Menstruation auftretenden Blutungen älterer Frauen kaum die Reifung der Eier als Ursache angenommen werden darf, da ja die Ovarien follikellos und im Zustande der Atrophie angetroffen werden. Aber die Abhängigkeit der Menstruation von der Function der Ovarien existirt trotzdem als Regel, obwohl die Blutung nicht an eine be-

stimmte Phase der Ovulation (Platzen der Follikel) gebunden zu sein scheint. Schon die Erfahrung, dass bei Doppelovariotomie die Menses fast ausnahmslos verschwinden, spricht entschieden für diesen Zusammenhang. Die Abtragung der normalen Ovarien zu Heilzwecken war damit gerechtfertigt. — Bedenken gegen die Castration, vom ethischen Standpunkt aus erhoben, waren und sind nicht stichhaltig. Ich will dies hier nicht näher begründen, da ich in letzterer Zeit bei einer anderen, und zwar geburtshülflichen Frage[1]), Gelegenheit nehmen musste, dieselbe gänzlich zurückzuweisen. Die Berechtigung dieses Verfahrens war also a priori nachgewiesen. Aber auch die theoretisch gerechtfertigste Operation kann in praxi sich ganz anders gestalten, als man nach den theoretischen Erwägungen erwartet hatte. Die Complicirtheit des Baues des menschlichen Organismus, das Ineinandergreifen der Verrichtungen desselben, ferner die durch die Erkrankung selbst hervorgerufenen Störungen machen ja oft unsere mit einfachen Verhältnissen und Bedingungen rechnende Erwägungen zu Schanden, indem unerwartete Schwierigkeiten, ungeahnte Gefahren und trotz Gelingens Resultatlosigkeit im Heileffect den Werth des Verfahrens beeinträchtigen können. Wie steht es nun in dieser Hinsicht mit der Castration? Ihre Berechtigung hat sie auch in praxi

1) Der moderne Kaiserschnitt, seine Berechtigung und seine Stellung unter den geburtshülflichen Operationen. Berlin 1882.

Nummer	Name	Alter	Anamnese	Diagnose und Indication	Tag der Operation	Operati vollend
1	B.-Z., R.	29	*a*) Früher gesund. Eine normale Geburt vor 3 Jahren. Seither hochgradige Dysmenorrhoe und hysterische Erscheinungen	Cystöse Degeneration des rechten Ovariums. Das linke normal.	1. Mai 1879.	Ja.
			b) Status: Rechts u. links im Scheidengewölbe sehr empfindliche Knoten. Wiederauftreten heftiger Schmerzen.	Unvollständig abgetragene Ovarien. Vergrösserung der Stümpfe.	2. Febr. 1880.	Ja.
2	B.-B., E.	33	Anfangs normale Menstruation. 6 mal geboren, wovon 4 mal normal. 1 mal Placentarlösung und Fieber im Wochenbett. Ein Abortus im 2. Monat. Anämie. Müdigkeit in den Beinen. Schmerzen im Unterleib. Krämpfe. Beschwerden beim Uriniren.	Retroversio uteri. Rechtsseitige, apfelgrosse Ovarialcyste.	7. Juni 1880.	Nein

nachgewiesen: sie wird nicht mehr aus der operativen Therapie verschwinden. Aber alle Erwartungen hat sie bis jetzt durchaus nicht erfüllt; noch vermisst man bei den Anzeigen und Contraindicationen die erforderliche Schärfe; die Methode selbst ist noch keineswegs endgültig festgestellt. Nicht theoretische Erörterungen, sondern klinische Erfahrungen können Klarheit in die Lehre des neuen Verfahrens bringen. Ohne Voreingenommenheit, mit dem Freimuth, welcher auch schweren eigenen Irrthum nicht schont, müssen die casuistischen Publicationen erfolgen. Die Genesung von dem operativen Eingriff darf nicht der Heilung von der Krankheit selbst substituirt werden und dadurch das Resultat eine unrichtige Färbung erleiden. Der Aufforderung Hegar's nach Vermehrung des literarisch-casuistischen Materials komme ich in Folgendem nach, indem ich die von mir bis jetzt ausgeführten 21 Operationsfälle der Oeffentlichkeit übergebe. Unter diesen sind nicht blos die vollendeten Operationen, sondern auch die Versuche mit aufgeführt und bei der Besprechung mit verwerthet, denn auch die Kenntniss der Kehrseiten sind zur richtigen Würdigung einer Sache nothwendig. Die Zahl ist vielleicht für die Länge des Zeitraums, in dem sie ausgeführt, sowie für die erbotene Grösse des zu Gebote stehenden Materials etwas klein: sie ist aber auch ein Zeichen, dass man es mit der Indication streng zu nehmen bestrebt war. Ich will hier über die Operationen ganz in Kürze und zwar in Tabellenform referiren.

[illegible]rationsgeschichte	Ausgang der Operation	Ausgang des Leidens	Bemerkungen
[illegible] Ovarium adhärent. [illegible] der Adhäsionen. [illegible] Ovarium mit der [illegible] verwachsen. Abtra[illegible] beider Ovarien.	Günstig.	Frühere Beschwerden kehren wieder.	Es lassen sich im Scheidengewölbe rechts und links kleine, rundliche, schwer bewegl., nussgrosse, äusserst schmerzhafte Knoten nachweisen. Es wird deshalb die Wiederholung der Operation beschlossen.
[illegible]ernung eines hasel[illegible]ssen Knotens links. [illegible] nichts zu entdecken.	Ungünstig. Gestorben 2. Februar 1880.	Septische Peritonitis.	Section: Rechts Salpingitis und Perimetritis. Septische Peritonitis.
[illegible]seit., breit aufsitzen[illegible]ultiloculäre Ovarial[illegible] mit stark. Adhäsionen [illegible] Baucheingeweiden. [illegible]on von 2 Cysten. Der [illegible] lasst sich nicht in [illegible] schieben.	Günstig.	21. Aug. 1880 entlassen. Pat. klagt noch über Herzklopfen. Im Uebrigen Befinden gut.	Bei einer späteren Untersuchung zeigte sich, dass die Geschwulst nicht mehr vorhanden ist. Befinden recht gut. Menstruation geregelt.

Nummer	Name	Alter	Anamnese	Diagnose und Indication	Tag der Operation	Operati vollend
3	R. L.	40	Epileptische Anfälle. Starke menstruelle Blutungen seit ein. Jahr; hochgradige anämische Erscheinungen.	Faustgrosses Uterusfibromyom, schwer beweglich im kleinen Becken.	25. Juni 1879.	Nein
4	S.-M., E.	30	2 mal normal geboren. Seit drei Jahren dysmenorrhoische Beschwerden. Krämpfe, Erbrechen, Schmerzen im Unterleib anhaltend.	Beiderseits kleine Cruralhern. Retroposition d. Uterus. Rechts derbe Stränge um d. Ovarium. Das linke Ovar. von normal. Grösse.	7. Aug. 1880.	Ja.
5	W.-G., M.	32	Früher Chlorose. 7 mal geboren, wovon ein Abortus im 3. Monat mit starkem Blutverlust. Am Ende der drei letzten Schwangerschaften Blutungen. Krank seit circa 3 Jahren. Schmerzen im Unterleib. Dysmenorrhoe. Peritonitis durchgemacht. Urinbeschwerden.	Faustgrosser Ovarialtumor rechts. Wallnussgrosser Ovarialtumor links.	29. Nov. 1880.	Nein
6	St., El.	33	Dysmenorrhoe, besonders seit April 1879. Starke Blutungen. Lues. Hat Gonorrhoe durchgemacht. Nie geboren.	Anteflexio uteri. Früher Parametritis u. Metritis in Folge gonorrhöischer Infection. 17. Nov. 80. Uterus 7 Cm. lang, dünn, auf der Vorfläche ein eigrosser Knoten. Hinter dem Uterus Exsudatmass., ebenso links. Nach vorn von diesen Massen ein rundlich., schwer beweglicher Tumor. Rechts ein wallnussgrosser, rundlich. Tumor.	1. Dec. 1880.	Nein
7	Kr., M.	31	Nie geboren. Chlorose. Schmerzen im Unterleib. Heftige Dysmenorrhoe. Krämpfe. Magenbeschwerden. Hysterische Erscheinungen seit einer Reihe von Jahren.	Anteflexio uteri. Stenose des Orificium externum. Erfolglose mechanische Behandlung.	2. Dec. 1880.	Ja.
8	H., M.	26	Nie geboren. Seit 2 Jahren starke Schmerzen im Unterleib. Heftige Dysmenorrhoe. Retentio urinae. Fluor albus. Vergebliche gynäkologische Behandlung.	Retroversio uteri. Cystöse Entartung beider Ovarien.	26. Febr. 1881.	Ja.

Operationsgeschichte	Ausgang der Operation	Ausgang des Leidens	Bemerkungen
nmöglichkeit, den Tumor s dem kleinen Becken in e Höhe zu schieben oder zu ehen. Das rechte Ovarium cht zu entdecken. Das lin- im Douglas'schen Raume fliegend, kann auch nicht ifernt werden.	Günstig.	Epilept. Anfälle u. starke Blutung. stellen sich wieder ein. Ergotininjection. 14. Sept. wird ein ziemlich gross. Körper aus d. Uterus ausgestossen. Die mikroskop. Untersuchung ergibt, dass der abgegangene Theil ein Fibromyom ist. 2. Oct. Der Uterus ist von normaler Grösse. Der Tumor ist verschwunden. 18.—21. Oct. Mässig starke Menstruation. Ein epilept. Anfall. 27. Oct. Pat. wird entlassen.	Bei wiederholten Untersuchungen findet man den Uterus normal; keine Spur einer Geschwulst mehr zu entdecken. Menstruelle Blutungen ganz geregelt.
Stragung des linken und rechten Ovariums sammt he beiderseits.	Günstig. Decubitus. Vorübergehend Zucker im Harn.	27. Sept. 1880 entlassen. Die gleichen Beschwerden wie früher stellen sich ein.	22. Mai 1883. Beschwerden ziemlich gleich. Keine Menstruation mehr erschienen.
in faustgrosser Tumor ist ig mit Darmschlingen rwachsen. Das rechte Ova- m ist von Exsudat umben, kann nicht gelöst rden. Links findet man r Exsudatmassen und ringe. Punction des Tu- rs.	Günstig.	19. December 1880 entlassen.	4. März 1881. Links eine unregelmässige, 3 Cm. lange, 2 Cm. breite Masse. Nach rechts u. vorn ein taubeneigrosser Tumor. Der vor d. Operation zwischen Symphyse und Blase vorhandene Tumor ist verschwunden. Die Menstruation war seit d. Austritt normal. 7. Febr. 82. Das r. Ovarium normal zu fühlen. Links eine diffuse Resistenz. Das Befind. wesentl. besser.
Ovarien fest in Exsudat gehüllt, unmöglich zu ntfernen.	Günstig.	11. Januar 1881 entlassen.	11. Nov. 1882. Pat. hat noch immer Schmerzen im Unterleib und starke menstruelle Blutungen. Exsudate abgenommen. 24. April 1883. Menstruation noch stark. Schmerzen, Uterus normal gelagert. Parametrium rechts schmerzhaft.
Entfernung des link. nicht rgrösa. Ovariums sammt ube. Entfernung des rechn, etwas vergrössert. Ovaiums sammt Tube. Bei der peration Bluterguss in das chte Lig. latum.	Günstig.	22. März 1881 entlassen. Befinden gut.	Die hyster. Erscheinungen stellen sich einige Monate nach d. Operation wieder ein, wenn auch in geringem Grade. Alle 3—4 Woch. Schmerzen im Abdomen. Menstruation nicht mehr eingetreten.
Exstirpation des rechten hnereigrossen, cystös entrteten Ovariums, ebenso s linken taubeneingross- s Organs.	Günstig.	Nach der Operation bilden sich Exsudatmassen im Douglas'schen Raum. 14. April 1881 entlassen.	14. Febr. 1882. Wiederholt stellten sich Schmerzen ein im Unterleib. Im August u. Septemb. 1881 leichte Blutung. Exsudat verschwunden. Pat. klagt über grosse Schwäche, Schmerzen im Abdomen jedoch nicht mehr vorhanden. Menstruation nicht mehr eingetreten. Das Allgemeinbefinden soll sich nach neuem Bericht noch mehr gebessert haben.

Nummer	Name	Alter	Anamnese	Diagnose und Indication	Tag der Operation	Operation vollend
9	Z.-S., A.	27	3 mal geboren. 1. Zangengeburt, 2. und 3. normal. Seit 1 Jahr lang dauernde menstruelle Blutungen und Beschwerden. Machte eine „Unterleibsentzündung" im Spital durch.	Kleineigrosse Vergrösserung des rechten Ovariums. Dieselbe ist schwer beweglich.	2. März 1882.	Nein.
10	L.-G., B.	45	5 Geburten, worunter 1 Abortus. Seit 2 Jahren Retentio urinae. Andauernd starke Schmerzen im Abdomen. Menstruelle Blutung stark.	Faustgrosses subperitoneales Fibromyom.	20. März 1882.	Ja.
11	H.-L., S.	36	Litt lange Zeit an Chlorose. 8 mal normal geboren. Seit 4 Jahren Dysmenorrhoe. Erscheinungen der Hysterie.	Uterus retrovert., schwer beweglich. Starke Vergrösserung des linken und rechten Ovariums. Stränge links vom Uterus.	15. März 1882.	Ja.
12	G., M.	26	Nie geboren. Menstruation immer schmerzhaft. Rückenschmerzen. Retentio urinae. Anhaltend Schmerzen im Unterleib. Seit 5 J. vergebliche energische, verschiedenartige Behandlung.	Starke Anteflexion. Stenose des Cervix. Adnexa des Uterus frei.	16. März 1882.	Ja.
13	J., L.	29	1 mal normal geboren. Seit 2 Jahren Dysmenorrhoe. Schwindel. Krämpfe. Erbrechen. Kopfschmerzen.	Cystöse Entartung der Ovarien.	20. Mai 1882.	Ja.
14	W., R.	39	Seit 19 Jahren Dysmenorrhoe. Menstruation seit einigen Monaten stärker, alle 14 Tage eintretend. Heftige andauernde Schmerzen im Abdomen, die bei Druck auf den Tumor erheblich verstärkt werden.	Retroversio uteri. Links nahe am Uterus ein eigrosser Tumor. Ovarien normal.	6. April 1882.	Ja.
15	G.-E., E.	33	Seit 1 Jahr starke menstruelle Blutungen. Nie geboren. Hochgradige Anämie.	Interstitielles, apfelgrosses Uterusfibromyom, in der vorderen Wand sitzend.	6. Mai 1882.	Ja.
16	K.-B., E.	35	Seit 10 J. Dysmenorrhoe. 3 mal geboren. Im 2. Wochenbett „Gebärmutterentzündung". Ende Mai 1882 Unterleibsentzündung. Seit der letzten Geburt immer Schmerzen und Krämpfe. Letzte Geburt vor 3 Jahren.	Anteflexio uteri. Beide Ovarien vergrössert, zeigen etwas beschränkte Beweglichkeit.	24. Juni 1882.	Nein.

Operationsgeschichte	Ausgang der Operation	Ausgang des Leidens	Bemerkungen
Nach rechts u. vorn, fest mit dem Cervix verwachsen, ein wallnussgross. cystöser Tumor. Mit der r. Kante des Uterus in Verbindung ein zweit. hühnereigrosser, fleischig. Tumor. Zwischen beiden Tumor. eine Masse, die sich wie ein Ovar. anfühlt.	Unmöglichkeit der Exstirpation. Günstig. Abscess in den Bauchdecken.	13. April 1882 entlassen. Der Tumor vor dem Cervix ist verschwunden.	Keine Nachrichten über das weitere Befinden.
Rechts subperitoneal. Uterusfibromyom. Vergrösserg. d. Uterus durch interstitielle u. submucöse Fibromyome. Castrat. leicht ausführbar.	Günstig. Leichte Eiterung in den Nähten.	1. Mai 1882 entlassen. Befinden gut.	20. März 1882. Rechts und hinter dem Uterus eine eigrosse Geschwulst, höchst wahrscheinlich das reducirte Fibromyom. Menstruation u. Schmerzen verschwunden.
Unterbindung und Abtrag. des l. Ovariums mit d. Thermokauter. Dasselbe ist cystös entartet, leicht vergrössert. Das rechte, nicht vergrösserte Ovarium wird auf gleiche Weise entfernt.	Günstig.	22. April 1882 entlassen.	11. Juli 1882. Uterus beweglich, antevertirt. Adnexa frei. Zustand anfänglich gut. Seit 14 Tag. jedoch Magenbeschwerden und Athemnoth. Allgemeinbefinden nicht gut. Weitere Nachrichten liegen nicht vor.
Unterbindung und Abtragung des linken Ovariums mit dem Thermokauter. Das rechte wird auf gleiche Weise entfernt.	Eiterg. in d. Nähten. Auseinandergeh. der Wundränder. Günst.	27. Mai 1882 geheilt entlassen.	7. Juli 1882. Menstruation nicht eingetreten. Seit 14 Tagen Urinbeschwerden. Sonst keine Beschwerden. Nach späterem Bericht Besserung andauernd.
Verwachsung des Netzes und des linken Ovariums. Abtragung des linken Ovariums sammt Tube. Auf gleiche Weise wird das andere Ovarium, welches ebenfalls Verwachsungen zeigt, exstirpirt.	Günstig.	26. Juni 1882 entlassen. Rechts ein nussgrosser Knoten. Links eine empfindliche Resistenz.	24. Nov. 82. Status derselbe. 2 Monate ging alles gut. Dann stellten sich wieder Schmerzen ein im Unterleib, Erbrechen, Kopfschmerzen, namentlich zur Zeit, wenn die Regel kommen sollte. Im Ganzen hat sich jedoch der Zustand nach der Operation gebessert. Späterer Status: Uterus klein, 5½ Cm. Wände dünn. Rechts rundlicher nussgrosser Knoten. Links flächenartige Resistenz. Klagt über Beschwerden, jedoch von viel geringerer Intensität wie früher.
Der eigrosse Tumor gehört dem Uterus an (Uterusfibroid). Abtragung beider Ovarien, welche von normaler Grösse sind.	Eiterung der Bauchwunde. Günstig.	26. Mai 1882 entlassen.	16. Nov. 1883. Uterus retrovertirt. An der hint. Wand ein klein eigrosser Tumor. Zustand gebessert. Klagt über Schmerzen im ob. Theil d. Abdomens. Zustand jetzt: Menstruat. nicht mehr erschien., doch haben sich d. Schmerz. in d. früh. Heftigk. wieder eingestellt.
Abtragung des rechten Ovariums. Mit dem linken wird auch ein Stück der Tube entfernt.	Günstig.	2. Juni 1882 entlassen.	Keine Blutungen. Allgemeinbefinden sehr gut. Anämie wesentlich gebessert.
Abtragung des linken Ovariums sammt Tube. Das Ovarium ist cystös entartet. Das rechte ist durch Stränge so fixirt, dass es nicht entfernt werden kann.	Günstig.	27. Juli 1882 entlassen.	17. Oct. 1882. Zustand besser. Menstruat. weniger schmerzhaft. In der Zwischenzeit Befinden ziemlich gut. Status: Rechts vom Uterus ein gänseeigrosser Tumor, der mit der hinteren Wand in Verbindung steht. Links eine diffuse, undeutliche Resistenz.

Nummer	Name	Alter	Anamnese	Diagnose und Indication	Tag der Operation	Operation vollendet?
17	R., H.	36	Seit 3 Jahren sehr starke menstruelle Blutungen. Letztere jetzt fast nicht mehr aussetzend. Hochgradige Anämie, Oedeme der unteren Extremitäten.	Bis 3 Querfinger über den Nabel reichendes Fibromyom des Uterus.	12. Juli 1882.	Ja.
18	A. A., B.	39	2mal geboren. Im 2. Wochenbett „Bauchentzündung". Seit 6 Monaten starke menstruelle Blutungen, dabei Schmerzen und Krämpfe im Abdomen. Heftige Kopfschmerzen.	Uterus retroponirt. Linkes Ovarium vergrössert. Rechts ein nussgrosser, schwer beweglicher Knoten.	6. Dec. 1882.	Ja.
19	P.-S., F.	34	1mal normal vor 9 Jahren geboren. Im Wochenbett „Gebärmutterentzündung". Seit mehreren Jahren stärkere Blutungen, Dysmenorrhoe und Zeichen der Hysterie.	Cystöse Entartung und Vergrösserung des rechten Ovariums. Das linke nicht deutlich abzugrenzen.	9. Dec. 1882.	Nein.
20	S. M.	45	Hat nie geboren. Menstruation stark. Seit 1 Jahre Zunahme des Unterleibes, Blutungen, heftige Schmerzen. Erfolglose Ergotininjectionen.	Bis über den Nabel reichender Tumor. Fibromyoma uteri. Rechts und links von demselben kleine verschiebbare Knoten (Ovarien?).	21. Dec. 1882.	Ja.
21	Z.-S., E.	27	1mal normal geboren. Starke Metrorrhagien und heftige Dysmenorrhoe. Dilatation des Uterus. Intrauterine Behandlung. Ergotininjectionen.	Retroversion des schwer beweglichen Uterus. Starke Schwellung des linken Ovariums, Unbeweglichkeit desselben.	5. Juli 1883.	Ja.

Operationsgeschichte	Ausgang der Operation	Ausgang des Leidens	Bemerkungen
Leichter Ascites. Um den Tumor herausheben zu können, müssen d. Bauchdecken nach links u. oben vom Nabel gespalten werden. Mehrere Arter. spritzen. Wegen straffer Spannung d. Uterusligamente gelingt es nicht, eine feste Umschnürung des Cervix uteri mittelst der elastisch. Ligatur vorzunehmen. Da deshalb eine stärk. Blutung bei Abtragung des Uterus droht, so wird d. Castration vorgenommen. Abtragung der Ovarien sammt Tube links und rechts. Die Ovarien sind bedeutend vergrössert, cystös entartet.	Günstig.	7. Sept. 1882 entlassen, Die Oedeme haben abgenommen. Allgemeinbefinden gut.	1. Juli 1883. Keine Blutungen mehr. Allgemeinbefinden ausgezeichnet. Tumor nur noch bis zum Nabel reichend. Oedeme verschwunden.
Das rechte vergrösserte u. cystös entart. Ovar. wird von seinen Verwachsung. gelöst, unterbunden und versenkt (nicht abgetragen). Die entsprechende Tube ist bedeut. dilat. Das linke cystös entartete Ovar. muss ebenfalls von Verwachs. gelöst werden u. wird dann sammt d. dilatirt. Tube abgetragen. Der Uterus ist nach hint. zu fixirt in Folge von Perimetritis.	Günstig.	24. Dec. 1882 Befinden gut. Seit einigen Tagen keine Schmerzen mehr.	29. Dec. 1882. Exsudat im Douglasschen Raume. Rechts hinten kleinapfelgrosser Tumor. 27. März 1883. Rechts und hinten Tumor wie oben. Schmerzen dauern an. 2. Juni 1883. Status gleich. Menstruation nicht mehr eingetreten. Noch Schmerzen, die besonders durch Druck auf das zurückgelassene Ovarium sich steigern.
Recht. Ovarium eigross, in Exsudatmass. gehüllt. Beim Versuch, dasselbe zu lösen, platz. Cysten, so dass sich das Ovar. verkleinert, aber nicht beweglich gemacht werden kann. Linkes Ovar. von normal. Grösse, auch in Exsudat eingehüllt. Wegen d. festen Adhärenzen beide Ovarien nicht zu entfernen.	Günstig.	24. Dec. 1882 Eiterung in den Nähten. Im Uebrigen bisheriger Verlauf gut.	15. Mai 1883. Hat sich von dem Eingriff gut erholt. Menstruation und Beschwerden wie früher.
Links am Tumor sitzt, gedeckt von d. Tube, ein Ovar. von normal. Grösse auf. Der breite Stiel desselben wird in 4 Abtheil. unterbunden und abgetragen. Rechts am Tumor sitzen kleine nussgrosse Fibroide. Das Ovar. kommt erst z. Vorschein, nachdem die Bauchwunde noch mehr nach oben erweitert worden u. der Tumor stark nach links gedreht worden war. Am breiten Mutterband und an d. Tube rechts stark ausgedehnte Gefässe. Der Stiel des r. Ovariums wird in 3 Abtheilungen unterbunden u. das Ovarium abgetragen.	Günstig.	Die ersten 4 Tage nach der Operation fühlt sich Patientin wohl. Dann Erscheinungen von Peritonitis, der dieselbe am 6. Tage erliegt.	Section äusserer Umstände halber nicht vorgenommen.
Verwachsung des Uterus im Douglas'schen Raum. Links eine dünnwand. Cyste, mit der Beckenwand verwachsen, wird gelöst. Vergrösserte Endocyste der Tube. Unterhalb derselben das Ovarium. Beide Ovarien, in Exsudatmassen gehüllt, werden losgelöst, unterbunden und abgetragen.	Günstig.	—	28. Juli 1883 geheilt entlassen. Uterus retrovertirt. Die Sonde dringt auf 6 Cm. ein. Rechts leichte, auf Druck schmerzhafte Resistenz. In der 6. Woche nach der Operation frei von Blutungen und Schmerzen.

Gehen wir nun auf die Analyse dieser Fälle etwas näher ein.

In den von mir operirten 21 Fällen kam ich vier den von Hegar[1]) aufgestellten sechs Indicationen nach.

In erste Reihe stelle ich sechs Operationen (No. 3, 10, 14, 15, 17 und 20 der Tabelle) wegen Fibromyom des Uterus. In vier Fällen gaben die starken Blutungen und ihre Folgen die Hauptindication ab; in einem Falle von diesen waren Ergotininjectionen durch Monate hindurch consequent, aber ohne Erfolg vorgenommen worden; in zwei weiteren Fällen schien ein solcher Versuch wegen der Hochgradigkeit der Anämie nicht mehr räthlich. In dem vierten Falle wurden Ergotininjectionen zwar versucht, aber nicht lange genug; eine erneute stärkere Blutung veranlasste die Unterbrechung der Behandlung und Vornahme der Castration. In den zwei weiteren Fällen gaben weniger die Blutungen als die heftigen abdominellen Schmerzen, die entschieden von der Geschwulst ausgingen und die eine Reihe weiterer nervöser Erscheinungen im Gefolge hatten, die Anzeige zur Operation ab. In drei Fällen war auch das schnellere Wachsthum der Geschwulst bei der Indicationsstellung mit maassgebend. Der Umfang der Geschwulst variirte von der Grösse eines Eies bis zu der eines schwangeren Uterus vom 8. Monate. Was den Erfolg der Operation anlangt, so war in einem Falle (No. 3) dieselbe unvollendbar; ich werde darauf noch zurückkommen. In einem zweiten

---

1) Siehe Hegar und Kaltenbach, Die operative Gynäkologie. Zweite Auflage. S. 334. 'Hegar findet die Operation indicirt: 1. Bei kleinen Ovarialgeschwülsten. 2. Bei der mit kleincystischer Degeneration der Follikelwucherung und Schrumpfung des Stromas einhergehenden Affection der Eierstöcke. 3. Bei Zuständen des Uterus, welche die Secretion der Menses hindern, oder wenigstens äusserst erschweren, während die Eierstöcke vorhanden sind und functioniren. 4. Bei Zuständen des Uterus oder der Vagina, welche die Excretion der Menstrualflüssigkeit verhindern. 5. Bei unheilbaren Erkrankungen des Uterus. 6. Bei chronischer Entzündung der Tuben, des Beckenbauchfells und Parametriums, primär durch pathologische Processe in den Eierstöcken entstanden, oder doch durch die Ovulation unterhalten und angeregt. Aber bei all diesen Anomalien und Erkrankungen soll die Operation nur dann ausgeführt werden, wenn sie unmittelbare Lebensgefahr bedingen, oder in kürzerer Frist zum Tode führen, oder ein langdauerndes, fortschreitendes, Lebensgenuss und Beschäftigung hinderndes Siechthum zum Gefolge haben. Dabei wird vorausgesetzt, dass andere mildere Heilverfahren durchaus keinen Erfolg erwarten lassen, oder ohne dass solche gebraucht worden sind, während der Wegfall der Keimdrüsen das Uebel beseitigt. — Battey (Transactions of the American Gynekological Society. Vol. V. 1880) fasst die Anzeigen in zehn Sätze zusammen; er verlangt für alle Fälle den Nachweis, dass die Erkrankung schwer sei, dass sie durch kein anderes Mittel heilbar sei und nur durch den anticipirten Klimax beseitigt werden könne.'

Falle (No. 20) trat der Tod unter peritonitischen Erscheinungen ein; ich werde denselben ebenfalls noch erwähnen müssen. *In den übrigen vier Fällen versiegte die menstruelle Blutung gänzlich. Hiermit schwanden die anämischen Symptome, das Allgemeinbefinden besserte sich rasch, so dass in den drei Fällen, in denen der Blutungen und deren Folgen halber allein die Operation ausgeführt wurde, die Patienten als völlig geheilt angesehen werden konnten, um so mehr, als bei allen ein Stillstand des Wachsthums, bei einem sogar ein bedeutender Rückgang des Tumors* constatirt werden konnte. Anders verhielt es sich jedoch bei den beiden anderen Fällen, in denen die Beseitigung der hochgradigen, von dem Tumor ausgehenden Beschwerden durch die Operation intendirt wurde. Nur in Einem gelang es, durch Coupirung der ovariellen Functionen die Schmerzen, wenn auch nicht ganz zu beseitigen, so doch wesentlich zu mildern, während in dem zweiten Falle nach kurzer Besserung der alte Zustand mit all seinen hypochondrisch-hysterischen Erscheinungen wieder auf der Bildfläche erschien. Das Resultat muss — soweit es sich um das hervorstechendste Symptom der Fibromyome, Blutungen und deren Folgen, handelt — als ein sehr befriedigendes angesehen werden, und es frägt sich nun, welche Rolle vermag die Castration in der Therapie der Fibromyome zu spielen?

Zur Klarstellung dieser Frage muss etwas näher auf die verschiedenen Behandlungsmethoden der Fibromyome eingegangen werden.

Die Hülfsmittel zur Bekämpfung dieser Erkrankung haben sich in den letzten zwei Decennien wesentlich vermehrt, oder sind eigentlich erst geschaffen worden. Wenn man die frühere Machtlosigkeit dem Leiden gegenüber vergleicht mit den Factoren, die uns jetzt gegen dieses Uebel zur Verfügung stehen, so zeigt sich der Fortschritt der modernen Gynäkologie im hellen Lichte. Lässt man die intrauterine Behandlung (Auskratzungen und Injectionen u. s. w.), sowie die Discision des Cervix unberücksichtigt, Mittel, denen doch nur eine palliative Bedeutung zukommt, sieht man ferner von den partiellen Resectionen ab, die ja auch nur einen unvollkommenen Heileffect bieten, rechnet man ferner die Operation der submucösen polypösen Fibroide nicht hierher, so stehen un jetzt vier Mittel zur Radicalheilung zur Verfügung. 1. Die Exstirpation der Geschwulst durch die Laparotomie. Ich habe diese Operation in den letzten Jahren in 18 Fällen, darunter nicht wenige unter sehr schwierigen Verhältnissen, in Ausführung gebracht. Alle Arten der Stielversorgung habe ich in Anwendung gezogen; ich werde dieses Thema in einem weiteren Artikel dieser Beiträge behandeln, nur so viel will

ich hier bemerken, dass die Resultate mit Verschärfung der Indication und mit der Verbesserung des Operationsverfahrens so günstig geworden sind, dass die Mortalität in der letzten Zeit nicht die der schwierigen Ovariotomien übertrifft. 2. Die Enucleation der Geschwulst durch den Genitalkanal selbst. Dieses Verfahren habe ich nur in einem Falle, und zwar mit günstigem Erfolge ausgeübt. Die Indication hierzu ist durch die Totalexstirpation des Uterus per laparotomiam sehr eingeschränkt worden und kommt sie deshalb im Grossen und Ganzen jetzt viel seltener zur Ausführung. Hieran trägt die relative Seltenheit der dazu geeigneten Fälle, sowie die Schwierigkeit ihrer Ausführung mit Schuld. Immerhin wird von denjenigen Gynäkologen, welche auch jetzt noch dieses Verfahren öfters zur Ausführung bringen — ich meine hier C. Braun und Frankenhauser — eine sehr günstige Mortalitätsziffer veröffentlicht. 3. Die Entfernung des Tumors durch die vaginale Totalexstirpation des Uterus ist in letzterer Zeit ebenfalls versucht worden; die Anzahl dieser Versuche ist jedoch noch eine so geringe, dass man, besonders wenn man dieselbe noch nicht selbst ausgeführt hat, kein Urtheil über das Verfahren sich erlauben darf. Die Erfahrungen über vaginale Totalexstirpation des carcinomatösen Uterus lassen dieses Verfahren zur Exstirpation kleiner Geschwülste als geeignet erscheinen. Hieran schliesst sich 4. Die Ergotinbehandlung. Ich war früher nicht sehr für dieses Mittel eingenommen, ich konnte nur eine Verminderung der menstruellen Blutung, höchstens in äusserst seltenen Fällen nur einen Stillstand des Wachsthums des Tumors constatiren; seitdem ich jedoch in den letzten Jahren die Injectionen häufiger machen lasse (täglich oder doch wenigstens 3 mal wöchentlich) und mit dieser Behandlung durch Monate hindurch fortfahre, was um so eher angeht, wenn man bei den Injectionen die nöthige Vorsicht in Betreff der Antisepsis beobachtet, seitdem habe ich — allerdings nicht sehr häufig — Fälle gesehen, bei denen das Ergotin einen frappanten Heileffect aufzuweisen vermochte. Ich lasse hier einige Beispiele folgen:

I. Frau N.-v. W. aus Bern. Beinahe faustgrosses, in der rechten Seite des Uterus sitzendes Fibromyom. Starke menstruelle Blutungen; grosser Schwächezustand; nervöse Symptome. — Die subcutanen Injectionen mit Ergotin werden innerhalb $1\frac{1}{2}$ Jahren mit wiederholten Unterbrechungen vorgenommen. Die Menstruation erlosch mit dem 43. Lebensjahre gänzlich, der Tumor ging auf ungefähr Eigrösse zurück. Allgemeinbefinden sehr befriedigend.

II. Fräulein T. aus Niederbütschel. Leidet seit vielen Jahren an heftigen Blutungen. Ursache: Ein bis über den Nabel reichendes Fibromyom.

Ein Versuch der Castration, von anderer Seite ausgeführt, war misslungen. Ergotininjection ein Jahr lang mit Unterbrechung fortgesetzt. Bemerkt ein Verschwinden der Blutung im 43. Lebensjahre; der Tumor ist so stark zurückgegangen, dass der obere Rand desselben ungefähr noch zwei Finger breit oberhalb der Symphyse zu fühlen ist.

III. Frau G.-W. aus Bern, 49 Jahre alt. Colossaler, vom Uterus ausgehender und bis zum unteren Thoraxende reichender Tumor, der sich allmählich innerhalb der letzten 12 Jahre entwickelt hat; derselbe fühlte sich wie eine Fibrocyste an. Blutungen bedeutend. Ehe die voraussichtlich sehr schwierige und gefahrvolle Operation unternommen werden sollte, wurde ein Versuch mit Ergotininjectionen gemacht. Letztere, von meinem früheren Assistenten Dr. Diek ausgeführt, hatten innerhalb zweier Jahre den Erfolg, dass die Geschwulst, sich auf die Hälfte reducirt, nur noch bis zum Nabel reichte; der früher schwer bewegliche Tumor lässt sich jetzt leicht hin- und herschieben. Beschwerden im Abdomen viel geringer. Die Operation ist in Folge des befriedigenden Zustandes aufgegeben.

IV. Frau Sch., 58 Jahre alt. Seit einigen Jahren Wachsthum des Leibesumfangs und profuse Blutungen. Mannskopfgrosses Fibromyom, das den Nabel überragt. Malignität ist auszuschliessen. Ergotininjectionen 3 Monate hindurch durch Herrn Dr. Diek vorgenommen. Blutungen standen sofort; nach 3/4 Jahren hatte der Tumor reichlich um ein Dritttheil abgenommen; eine spätere Untersuchung wies die Geschwulst noch mehr verkleinert nach.

V. Frau M.-A. aus Bern, 44 Jahre alt, zeigte 1878 einen von der rechten Kante des Uterus ausgehenden, wahrscheinlich schon seit 14 Jahren wachsenden, nur bis zum Nabel reichenden, unregelmässig in mehrere Abtheilungen zerfallenden Tumor. Innerhalb der nächsten 4 Jahre nahm der Tumor nicht unbedeutend zu, so dass derselbe im März vorigen Jahres auf der rechten Seite bis auf 3 Finger breit an den unteren Thoraxrand hinaufragte und sich auch in das Becken hinein vergrössert hatte. Starke Blutungen und Schmerzen. An Exstirpation des Tumors ist nicht zu denken. Während 4 Monaten wurden durch meinen Assistenten Dr. Tramer consequent subcutane Injectionen mit Ergotin gemacht. Nachdem schon während der Behandlung eine bedeutende Reduction des Tumors zu constatiren war, ergab die Untersuchung nach derselben, dass nur noch ein faustgrosser Tumor, auf dem ein eigrosser zweiter aufsass, vorhanden war. Das Abdomen war bis beinahe zur Symphyse vollständig frei. Zu bemerken wäre noch, dass auch hier der Tumor einzelne weiche, beinahe fluctuirende Stellen zeigte.

Leider ist das Ergotin meinen Erfahrungen zufolge kein sehr verlässliches Mittel. Die glänzenden Erfolge, die man mit demselben erzielen kann, bilden doch die, wenn auch nicht seltene, Ausnahme; zufrieden darf man schon sein, wenn Regelung der Menstruation und Stillstand des Wachsthums erzielt wird; auf totale Misserfolge muss man sich stets gefasst machen. Ob ein Fall zur Ergotinbehandlung geeignet ist, lässt sich zum Voraus nicht bestimmen. Die subcutane Injection oder die Einspritzungen in den Tumor selbst, wie wir es

auch schon versucht haben, die Grösse und der Sitz der Geschwulst sind ebenso einflusslos, wie die Constitution der Trägerin des Tumors. Es ist ein Experiment, dessen Erfolg sich fast jeder Berechnung entzieht. Nur das Alter der Patienten scheint von einigem Einfluss zu sein, indem bei Frauen, die in dem klimacterischen Alter sich befinden, oder demselben nahe stehen, der Erfolg häufiger zu erwarten ist. Aber trotz alledem muss bei der Behandlung der Fibromyome mit diesem Mittel gerechnet werden; ein solches Mittel darf nicht unversucht gelassen werden bei einem Leiden, das nicht direct eine Lebensgefahr bedingt, aber auf der anderen Seite nur durch Operationen beseitigt werden kann, die immer noch zu den lebensgefährlichen gerechnet werden müssen.

Zu diesem Verfahren tritt nun die Castration als fünftes hinzu. Welche Stellung nimmt dieselbe in den Hülfsmitteln der Fibromyome ein? Vermag die Exstirpation der Ovarien alle anderen zu ersetzen, oder ist sie selbst als entbehrlich anzusehen? Meiner Meinung nach liegt das Richtige in der Mitte: für eine Gruppe von Fällen ist dieselbe als das geeignetste Heilverfahren anzusehen. Soll ich aber die Indication für die Castration feststellen, so muss ich meine Meinung über die Therapie der Fibromyome überhaupt aussprechen.

Die einfache Myotomie, d. h. Abtragung des Tumors durch die Laparotomie, jedoch ohne Entfernung der inneren Genitalien, halte ich für angezeigt, wenn ein polypenartig aufsitzender, rasch wachsender Tumor starke Blutungen und Drucksymptome hervorruft. Hier ist Technik und Prognose fast die gleiche, wie bei der Ovariotomie; das operative Einschreiten kann hier unbedenklich vorgenommen werden. Sitzt der Tumor breit auf dem Uterus auf und lässt sich deshalb die Geschwulst nicht für sich wegnehmen, so soll man bei den gleichen Local- und Allgemeinerscheinungen zur Exstirpation der inneren Genitalien schreiten, wenn dieselben mit dem Tumor aus dem kleinen Becken leicht in die Höhe geschoben werden können, sich hierbei aus dem Uterus und seinen Adnexen eine Art von Stiel bildet, der sich fest umschnüren lässt. Die Enucleation von der Vagina aus sollte unter den gleichen Verhältnissen dann vorgenommen werden, wenn die Masse der Geschwulst nachweisbar submucös oder intramural gebettet ist, der Cervix und das untere Uterinsegment bereits spontan eine starke Dilatation erfahren haben und eine Incision der Oberfläche die Existenz einer Kapsel nachweist. Eine Beweglichkeit des Uterus ist nicht erforderlich. Den Ergotininjectionen möchte ich eine dreifache Indication zuweisen: 1. Wenn die Existenz von

Fibromyom constatirt wird, die Symptome jedoch keinen bedenklichen Charakter angenommen haben, so dass ein operativer Eingriff zur Zeit unnöthig erscheint und demselben durch Regulirung der Blutung und Wachsthumsbeschränkung für die Zukunft vorgebeugt werden soll. 2. halte ich einen ernstlich gemeinten energischen Versuch in allen Fällen für gerechtfertigt, wo bereits bedenkliche Erscheinungen eigentlich die Entfernung der Geschwulst erfordern, aber die Verhältnisse doch derart sind, dass Zeit zu einem solchen Versuche noch übrig bleibt, eine Indication, die bei breit aufsitzendem Tumor, vorzugsweise aber bei einer ängstlichen operationsscheuen Patientin Platz greift. 3. In allen Fällen, wo von vornherein auf eine Exstirpation verzichtet werden muss, oder wo operative Eingriffe nicht zum Ziel geführt haben.

Ich dehne demzufolge die Indication für die Anwendung des Ergotins ziemlich weit aus; nur dort, wo der Allgemeinzustand oder die örtlichen Beschwerden ein rasches Eingreifen erfordern, oder wo die Stielverhältnisse in der Chloroformnarkose als sehr günstig sich erweisen, würde ich ohne Vorausschickung von Ergotinbehandlung sofort operiren. Es dürfte fast scheinen, als ob neben diesen Indicationen keine weiteren für die Castration übrig blieben. Und doch stellt sich noch für eine grosse Anzahl von Fällen die Castration als das geeignete Verfahren dar. Vor Allem halte ich dieselbe dann für indicirt, wenn die Abtragung der Geschwulst durch die Laparotomie unmöglich oder doch mit zu grossen Gefahren verbunden ist: bei jenen Geschwülsten, die mehr das untere Uterinsegment einnehmen, in die Ligamente sich ausbreiten, die sich nicht in das grosse Becken schieben lassen und infolge dessen die Abtragung aus bekannten Gründen unmöglich machen, oder bei denen doch nur unter grosser Gefährdung der Patientin dieselbe erzwungen werden kann. Hier ist die Prognose der Castration gegenüber der Exstirpation eine so unvergleichlich günstige, dass gewisse Bedenken sich nicht geltend machen dürfen. Ich weiss wohl, dieselben sind ziemlich schwerwiegend. Grössere Geschwülste sollen auch — ganz unabhängig von der Menstruation — von selbst bluten und Hämorrhagien auch über die klimacterische Periode hinaus unterhalten können. Wenn man jedoch das Schicksal derartiger Patientinnen mit unexstirpirbaren grösseren Tumoren sich vergegenwärtigt, denen auch eine energische Ergotinbehandlung keine Hülfe gebracht hat, so muss man den letzten Versuch einer Castration gerechtfertigt finden. Es ist richtig, bei solchen Geschwülsten cessirt nicht immer die Blutung, aber diesen Fällen stehen doch auch andere gegenüber, wo der Erfolg ein prompter war. Ein eclatantes Beispiel

derart ist unser Fall No. 17. Sollte aber bei der precären Lage, in der sich solche Frauen befinden, auch bei der Unsicherheit der Prognose eine gar nicht so selten glückliche Ausnahme erhofft werden dürfen? Uebrigens werde ich mich künftighin in solchen Fällen keineswegs mehr auf die Exstirpation der Ovarien beschränken, sondern hiermit auch die Abtragung der Uterusanhänge, oder doch wenigstens die Unterbindung der grossen, in den Ligamenten verlaufenden Gefässe verbinden. Nicht unwahrscheinlich ist es, dass durch dieses Verfahren, welches die Gefahr der Operation nicht sehr vergrössern kann, mehr Sicherheit gegen spontane Blutungen und mehr Aussicht auf Rückbildung des Tumors geschaffen wird. Ich habe mir auch noch die Frage vorgelegt, ob man in solchen verzweifelten Fällen von unentfernbaren Geschwülsten nicht um den Tumor oder einzelne grössere Partien desselben eine elastische Ligatur anlegen sollte. Sollte es durch eine nicht sehr feste Constriction nicht möglich sein, das Wachsthum aufzuhalten und eine regressive Metamorphose einzuleiten, ohne einen gangränösen Zerfall herbeizuführen? Was uns ja in der Abdominalhöhle im Kleinen gelingt, sollte es im Grossen nicht möglich sein?

Aber hiermit ist die Indication unserer Operation bei Fibromyomen noch keineswegs erschöpft; auch bei exstirpirbaren Geschwülsten kann oft die Castration die Exstirpation des Tumors selbst ersetzen. Handelt es sich nämlich um kleine Tumoren, die nur durch starke Blutungen gefährlich geworden sind, keineswegs aber beträchtliche locale Beschwerden verursachen, so kann — da hier die Abtragung der Ovarien mit grosser Sicherheit die Sistirung der Blutungen bewirkt, wie ja aus allen unseren Fällen hervorgeht —, die erstere Operation gewählt werden. Die Ausführung ist entschieden eine leichtere und die Prognose eine weit günstigere, als wenn man die inneren Genitalien mit dem Tumor entfernt. Der Effect ist — ich betone es nochmals —, was Blutungen anlangt, ganz der gleiche.

Aber auch bei grösseren, unschwer zu exstirpirenden Geschwülsten kann manchmal gewisser Umstände halber die Castration vorzuziehen sein. Eine Illustration liefert hierzu unser Fall No. 17. Die hochgradige Anämie erforderte Beschränkung des Blutverlustes auf ein Minimum; die elastische Ligatur vermochte nicht die straff gespannten Ligamente so zusammenzuschnüren, dass man vor einer stärkeren Blutung sicher gewesen wäre; die successive Durchschneidung der Ligamente bot mir keine Garantie gegen die gefürchtete Hämorrhagie; ich zog deshalb die Castration der Exstirpation vor. Vielleicht dürfte auch aus anderen Gründen manchmal auf diese Weise vorzugehen sein.

Bei ernstlicher Würdigung des Symptomencomplexes und durch genauere Untersuchung in der Chloroformnarkose wird es möglich sein, schon vor der Operation das geeignete Verfahren zu bestimmen, allein nicht immer; manchmal geben erst die durch die Laparotomie klar gelegten localen Verhältnisse den Ausschlag, ob die Exstirpation oder die Castration vorzunehmen sei. Da bei grösseren Geschwülsten auf das Ausbleiben der Blutung und ausgiebige Reduction des Tumors nicht mit absoluter Sicherheit gerechnet werden darf, da ferner bei zurückgelassenem Tumor auch noch die Gefahr einer malignen Umwandlung übrig bleibt, da ferner bei grösseren Tumoren öfters Druckbelästigung vorhanden ist und auch aus kosmetischen Gründen die Verkleinerung des Abdomens wünschbar erscheint, so muss bei dieser Art von Tumoren die Castration nur als Nothbehelf bezeichnet werden; anders bei kleinen, den Beckeneingang wenig oder gar nicht überragenden Geschwülsten: da dürfte, bei Mangel von Drucksymptomen und wenn die localen Verhältnisse für die Exstirpation nicht ausserordentlich günstig sind, die Castration sehr wohl die Excision der inneren Genitalien ersetzen. Nur in diesem Sinne und mit dieser Einschränkung dürfte man sagen, dass die Exstirpation sich mehr für grössere, die Castration mehr für kleinere Tumoren eigne.

Kann man demgemäss mit der Castration als Mittel gegen die heftigen, durch Fibromyome veranlassten Blutungen sehr zufrieden sein, so ist dies keineswegs der Fall, wenn nervöse Erscheinungen sich mit denselben vergesellschaften, oder die Hauptsache ausmachen. Wie bereits erwähnt, trat nur in einem Falle Besserung ein, während in den anderen die Beschwerden nach der Operation wiederkehrten. Doch hierüber will ich mich weiter unten aussprechen.

Eine weitere Indication zur Castration bildeten Erkrankungen der Ovarien und die dadurch hervorgerufenen Störungen der Nachbartheile und des Allgemeinbefindens. Es wurde in der Hälfte aller Fälle (11) dieser Anzeige zufolge die Operation ausgeführt. Zur Klarstellung der Indication scheint es mir nothwendig, das klinische Bild dieser Erkrankung, welcher man den Namen der chronischen Oophoritis und cystösen Degeneration der Ovarien gewöhnlich beilegt, nach meinen Erfahrungen in wenigen Zügen zu entwerfen.

In ihrer primären und reinen Form wird diese Erkrankung sowohl bei jungfräulichen Individuen — nicht selten an die Pubertät sich anschliessend — als auch in Folge eines scheinbar normalen, oder auch bereits gestörten Wochenbettes beobachtet. Sonstige leich-

tere Genitalstörungen — Fluor u. s. w. — können vorausgegangen sein, oder auch ganz fehlen. Das erste Symptom ist die Dysmenorrhoe, die sich durch den Sitz der Beschwerden, besonders aber auch durch die Untersuchung als eine ovarielle kundgibt. Bei letzterer findet man die Ovarien vergrössert, beweglich, die Oberfläche zeigt flache, buckelförmige Hervorragungen oder auch schärfere Vorsprünge, so dass die ursprüngliche Form darunter leiden kann. Meist sind beide Ovarien in dieser Weise verändert, jedoch das eine mehr, als das andere; seltener ist das eine Ovarium entschieden erkrankt, während das andere keine Vergrösserung zeigt. Bei der doppelten Untersuchung, die nebenbei gar keine oder eine geringe Veränderung der übrigen Genitalien zeigen kann, ist die Ovarialgegend (rechts mehr nach hinten, links mehr direct neben dem Cervix bei Normallage des Uterus) empfindlich, bei — auch nur geringem — Druck auf die vergrösserten Ovarien äusserst schmerzhaft; stets wird von den Patientinnen angegeben, dass diese Schmerzen, was Sitz und Charakter anlangt, den dysmenorrhoischen Beschwerden entsprächen. Die Schmerzen treten nicht selten einige Zeit vor Eintritt der menstruellen Blutungen auf und setzen sich oft bis zur Beendigung derselben fort. Die Zwischenzeit zwischen den Menses ist oft vollständig von Beschwerden frei.

Dieser Zustand kann lange — Jahre lang — ohne wesentliche Aenderung andauern; jedoch bleibt es in vielen Fällen hierbei nicht. Zu der ovariellen Dysmenorrhoe gesellen sich mit der längeren Dauer und Steigerung der Beschwerden oft ziemlich frühzeitig einerseits nervöse Erscheinungen, andererseits neue Localsymptome, die auch in der intermenstruellen Zeit die Kranken belästigen: Gefühl von Druck und Drang nach abwärts, lästiges Ziehen im Kreuze, Schmerzen bei der Defäcation, um so stärker, als solche Patientinnen ohnehin an Stuhlverstopfung leiden, bei der Cohabitation Dysurie, Verdauungsbeschwerden u. s. w. Bei der Untersuchung lässt sich oft die Ursache der Verschlimmerung nachweisen. Das oder die Ovarien sind tiefer in den Douglas'schen Raum nach abwärts gesunken, sind fixirt oder doch weniger beweglich, ihre Contouren weniger deutlich, Verdickungen oder strangartige härtere Partien lassen sich in der Nachbarschaft nachweisen. Nicht selten findet man nebenbei den Uterus retroflexirt oder retrovertirt und in dieser Lage und Stellung mehr oder weniger fixirt. Mit diesen Befunden, die bereits auf ein Ergriffensein der Nachbarschaft hindeuten (zu der Erkrankung des Ovariums ist eine schleichende Perioophoritis hinzugetreten), stellen sich oft erst die Frauen zur Untersuchung, wo

dann die Anamnese ergibt, dass schon Jahre lang Störungen der oben geschilderten Art vorausgegangen sind, und wo es dann keinem Zweifel unterliegt, wie die angegebenen Veränderungen zu Stande gekommen sind. Auch in diesem Stadium können sich die Frauen wieder Jahre lang hinschleppen; dieser Zustand kann bis zur klimacterischen Periode stationär bleiben.

Allein in einer leider relativ sehr grossen Anzahl bleibt es hierbei nicht; unter der Einwirkung von Schädlichkeiten, oft auch ohne solche, erkranken solche Frauen häufig während der Menstruationszeit, unter stärkerer Störung der letzteren, mehr acut an fieberhaften Symptomen. Der Unterleib ist stärker aufgetrieben, sehr empfindlich, die innere Untersuchung ist sehr schmerzhaft und im Douglas'schen Raume und auch neben dem Uterus lassen sich grössere Exsudatmassen nachweisen. Von den Ovarien lässt sich nichts entdecken. Auch dies ist ein Befund, wie er nicht selten bei der Aufnahme in das Spital sich zeigt. Ergibt in solchen Fällen schon die Anamnese Verdachtsmomente für die Annahme einer von den Ovarien ausgehende Erkrankung, so wird die Aetiologie der Peritonitis vollständig klar, wenn nach einer wochen- oder monatlangen Behandlung endlich die Exsudatmassen zu weichen beginnen. Das vergrösserte Ovarium präsentirt sich mit immer schärfer werdenden Umrissen als Ursache der Erkrankung. — Weit seltener verlaufen die acuten Erscheinungen rascher und stürmischer. Anamnese und Untersuchung sprechen entschieden für den Eintritt einer Haematocele retrouterina; auch hier lässt sich mit dem Schwund des Extravasates das erkrankte Ovarium als wahrscheinliche Quelle der Blutung erkennen. — Allein mit einem solchen Anfalle ist die Leidensgeschichte noch keineswegs zu Ende. Hat sich die Patientin nach lange dauernder Behandlung einigermaassen erholt, verlässt dieselbe das Spital, wobei freilich noch Verhärtungen neben dem Uterus und Stränge u. s. w. im hinteren Gewölbe als Residuen der Erkrankung sich nachweisen lassen, so kann eine Reihe von Menstruationen leidlich verlaufen; allein nach kürzerer oder längerer Zeit zwingen sie neue ähnliche Anfälle zu längerem Krankenlager, oder treiben sie aufs Neue in das Spital. Der Befund ist dann der gleiche, nur in dem Grade manchmal verschieden. Die Frau leidet an einer recidivirenden Peritonitis oder Perimetritis; chronisches Siechthum, während dem Zeiten leidlichen Wohlseins mit Perioden schwerer Erkrankungen abwechseln, ist das Loos nicht weniger derartiger Kranken. — Dies das Bild einer Erkrankung, wie sie sehr häufig, und zwar meist um so ausgesprochener, je ungünstiger die äusseren Verhältnisse der

Patientinnen sind, vorkommt; Dutzende von Krankengeschichten aus der gynäkologischen Abtheilung unserer Klinik liegen dieser Schilderung zu Grunde, zu deren Ergänzung zahlreiche poliklinische Fälle hinzugezogen werden könnten.

Was die pathologisch-anatomische Grundlage dieser Ovarienerkrankung anlangt, so vermag ich nur das Grobanatomische anzugeben; feinere mikroskopische Detailuntersuchungen kann ich nicht aufweisen. Meine Angaben basiren auf den Befunden bei den Castrationen, ferner bei den Ovariotomien, bei denen man operirte Ovarien nicht selten durch kleinere Cysten gleichmässig vergrössert findet, und ferner bei den Hysterotomien. Gerade bei den Fibromyomen des Uterus kommen Vergrösserungen der Ovarien, und zwar durch cystöse Degeneration nicht selten vor. So waren in zwei der erwähnten Fälle von Castration wegen Uterusgeschwülsten die beiden Ovarien in exquisiter Weise cystös entartet. In einer Reihe von Präparaten ist die Oberfläche uneben, zerklüftet; sie hat eine warzenartige Beschaffenheit; macht man einen Schnitt durch dieselbe, so findet man nur spärliche, kleine Follikel: die Hauptmasse bildet ein weisses derbes Gewebe. Es liegt hier eine starke Wucherung des Stromas mit Zugrundegehen oder doch Reduction der Graaf'schen Follikel und gleichzeitige narbenartige Einziehung der Oberfläche vor; kurz genau das Bild des Zustandes, den man gewöhnlich „chronische Oophoritis" nennt. In einer anderen Reihe von Präparaten ist das Bild ein ganz anderes. Die Ovarien sind viel mehr vergrössert, als bei der ersteren; die Oberfläche ist zwar uneben, aber nicht zerklüftet, sie ist fast ganz mit wenig vorspringenden buckelartigen Hervorragungen versehen. Macht man einen Schnitt durch dieselbe, so findet man auf der Schnittfläche eine grosse Anzahl dicht aneinander gedrängte, kleinere und grössere, meist dickwandige Cysten, die nur wenig Stroma zwischen sich lassen; man bekommt den Eindruck einer Vergrösserung der im Ovarium enthaltenen Follikel, wobei das Stroma fast vollständig geschwunden, oder doch sehr gegen den Drüsenapparat zurückgetreten ist. Man kann diesen Zustand füglich mit „cystöse Degeneration" bezeichnen. Die relativ nicht bedeutende Anzahl von Hohlräumen, das jahrelange Stationärbleiben spricht gegen die Annahme einer Neubildung, sondern mehr für eine einfache Dilatation der präexistirenden Hohlräume, wobei nicht ausgeschlossen ist, dass auch manchmal eine oder mehrere Cysten grössere Dimensionen annehmen, oder aus ihnen eine wahre adenoide Neubildung sich entwickeln könne. Es ist jedenfalls etwas sehr Auffallendes, dass die adenoide Geschwulstbildung meist ohne alle vor-

ausgegangene Störung der Ovarialfunctionen in ganz kurzer Zeit vor sich geht, während die einmal cystös degenerirten Ovarien auch bei jahrelanger Beobachtung keine weitere Vergrösserung eingehen.

Wenn man zwei Ovarien von diesen beiden Reihen neben einander hält, so bieten dieselben in ihren Extremen ein ganz verschieden anatomisches Bild: chronische Oophoritis einer- und cystöse Degeneration andererseits so, dass man auch zwei verschiedene Affectionen vor sich zu haben glaubt. Allein trotz alledem, glaube ich, ist man doch berechtigt, beide Veränderungen auf ein und dieselbe Ursache zurückführen zu dürfen; vor Allem findet man eine weitere Reihe von Fällen, in denen beide Bilder in einem Ovarium vertreten sind. In und auf einem indurirten Ovarium sitzen eine Reihe von kleineren Cysten auf; es sind dies die Fälle, bei denen die doppelte Untersuchung oft eine sehr unregelmässige Gestalt des Ovariums erkennen lässt. Es finden also Uebergänge statt, und die Mehrzahl der Fälle gehört eben dieser dritten Reihe an. Aber auch die klinischen Erscheinungen sprechen — soweit sie hierzu berechtigt sind — entschieden für die Einheit dieses Processes. Es ist eben eine chronische Ernährungsstörung der Ovarien, die unter dem Einfluss localer, nicht bekannter Verhältnisse bald mehr das Stroma, bald mehr das Parenchym der Keimdrüse trifft.

Ob wohl diese Affection der Ovarien in dem oben abgegebenen klinischen Bilde der im kleinen Becken vor sich gehenden Störungen wirklich das Primäre darstellt? Zu dieser Frage möchte ich bemerken, dass der geschilderte Zustand der Eierstöcke vorkommt bei Frauen, bei denen keine sonstige gynäkologische Erkrankung sich nachweisen lässt, besonders auch bei Virgines intactae. Aber auf der anderen Seite findet man Vergrösserung der Ovarien mit Exsudaten bei Puellae publicae, wo vielleicht mehr als durch den Abusus genitalium durch die gonorrhoische Infection, durch Vermittlung der bei der Perimetritis eine so grosse Rolle spielenden Salpingitis purulenta Peritoneum und Ovarien gleichzeitig in Entzündung gerathen dürfen. Eine Illustration für die letztere Entstehungsweise liefert der Fall 6. Mag auch in derartigen Fällen die Salpingitis die chronische recidivirende Perimetritis ganz oder theilweise unterhalten, immerhin spielt hierbei durch die menstruelle Congestion das Ovarium eine wichtige Rolle. — Manchmal lässt sich aus dem intacten Zustande der Tuben mit grosser Wahrscheinlichkeit feststellen, dass die Ovarien primär erkrankt waren und der Ausgangspunkt der Beckenaffection geworden sind, während bei gleichzeitiger Salpingitis immer auch die Möglichkeit vorliegt, dass die Eileiter — wie manch-

mal bei der puerperalen Tubenentzündung — nicht die Peritonitis vermittelten, sondern erst vom erkrankten Bauchfell aus in secundärer Weise erkrankten. Immerhin ist man öfters auf die freilich nicht immer verlässlichen anamnestischen Daten, sowie die oft auch nur wenig ergebende Untersuchung der ersten Wege — Vulva, Vagina, Uterus u. s. w. angewiesen.

Die oben geschilderte Erkrankung der Ovarien ist zwar nicht als lebensgefährlich, aber doch als eine äusserst peinliche und hartnäckige anzusehen; treten die Entzündungserscheinungen in der Nachbarschaft hinzu, so ist dieselbe geradezu als ein schweres Leiden zu betrachten. Wie verhält es sich nun mit der Behandlung? Wir besitzen leider nur Mittel, um die Beschwerden zu mässigen, allein wir sind keineswegs im Stande, das vergrösserte, cystös entartete Ovarium zur Norm zurückzuführen. Wir können wohl frische Exsudate durch die bekannten Resorbentien zum schwinden bringen, allein jene alten, so lästigen Schwarten und Schwielen vermögen wir nicht zu entfernen. Dazu kommt noch, dass meiner Erfahrung nach gerade dieses Leiden recht häufig unter der dienenden Klasse auftritt, also dort, wo am wenigsten von der hier so nothwendigen Schonung die Rede sein kann, wo ja meist das Leiden mit der Zeit sich immer mehr verschlimmert und jene oben angegebenen schweren Formen annimmt. Bei dieser so wenig günstigen Prognose wies ich vertrauensvoll der Castration eine wichtige Stelle in der Bekämpfung dieser als fast unheilbar anzusehenden Affection zu. Ich muss jedoch aber bekennen, dass ich hierin etwas enttäuscht wurde, da die Resultate keineswegs so ganz den Erwartungen entsprachen. Wie aus der tabellarischen Zusammenstellung hervorgeht, waren in 3 von den 11 Fällen die Ovarien gar nicht und in 1 Falle nur Ein Organ zu entfernen. Es dürfte dieser operative Misserfolg etwas auffallend erscheinen. Hieran ist einzig und allein der Umstand Schuld, dass die Operation an veralteten Fällen mit fester Narben- und Schwielenbildung versucht wurde, wo schliesslich Dexterität und Ausdauer im Stiche lassen. Dass man hier ein Sistiren der Menstruation nicht erwarten darf, ist selbstverständlich; aber auch die geringe Hoffnung, die ich im Stillen hegte, dass der operative Eingriff an und für sich — wie man dies manchmal bei Probeincisionen sieht — oder das theilweise Freiwerden des Ovariums durch die Loslösungsversuche eine Besserung herbeiführen würde, ging nicht in Erfüllung. In einem Falle ist das weitere Schicksal nicht bekannt, da dieselbe nach dem Austritt aus dem Spital nichts mehr von sich hören liess, in zwei anderen Fällen blieb der Zustand auch nach der Operation der gleiche

und in dem Falle, in dem ein Ovarium abgetragen werden konnte, kann von einer Besserung gesprochen werden. Nicht sehr befriedigend sind auch die Resultate der übrigen 7 vollendeten Operationen (wozu ich auch den Fall mit dem unterbundenen und wieder versenkten Ovarium rechne). Eine Patientin ging nach der Wiederholung der Operation durch eigenthümliche, später noch zu erwähnende Verhältnisse zu Grunde; in einem weiteren Falle konnte das spätere Verhalten nicht mehr ermittelt werden; bei den übrigen fünf Pfleglingen trat bei keiner die Menstruation wieder ein, aber nur bei zwei ein Zustand des Befindens, den man — besonders den heftigen Beschwerden gegenüber — als eine Art von Heilung betrachten kann. Bei zwei weiteren kann nur von einer Besserung gesprochen werden, da die Beschwerden blieben, aber sich doch in vermindertem Grade geltend machten, während die drei anderen geradezu als ungeheilt angesehen werden müssen. Wie verhalten sich nun diese Frauen nach der Operation? Manche fühlen sich wochenlang ganz wohl, dann empfinden dieselben allmählich wieder dumpfe Schmerzen im Abdomen, zeitweise oder permanent, wenn auch in geringerem Grade wie früher; sie fühlen sich schwach, abgeschlagen. Die Gemüthsstimmung ist eine traurige, und waren früher nervöse Erscheinungen vorhanden, so treten dieselben, wenn auch in weniger ausgesprochener Weise, wieder auf, während bei denen, welche ich als ungeheilt ansehe, die alten Schmerzen im Bereich der Beckenorgane mit der früheren Lebhaftigkeit wieder auftreten und auch der sonstige Symptomencomplex des Leidens früher oder später wieder erscheint. Dieses Verhalten hat etwas Auffallendes. Man wird zwar einwenden können, dass auch das natürliche Versiegen der Menstruation oft nicht ohne langdauernde Störungen vor sich geht und dass Gleiches bei dem künstlichen Klimax durch die plötzliche Unterbrechung der Ovarialfunction nichts Ungewöhnliches an sich haben könne; allein dies beobachtet man — meiner Erfahrung gemäss — nicht an Patientinnen, denen aus anderen Gründen die Ovarien abgetragen wurden. Ich habe nichts Aehnliches gesehen bei den nicht wenigen Fällen, wo bei der Ovariotomie beide Ovarien abgetragen werden mussten, noch auch bei Hysterotomien: keine körperliche Abgeschlagenheit, keine gemüthliche Depression und keine localen Beschwerden. Ebenso ging bei den wegen starken Blutungen bei Fibromyomen Castrirten die Convalescenz ohne ein Zwischenstadium klimacterischer Beschwerden in ein definitives Wohlsein über. Auch die Heftigkeit und die lange Dauer und bis zu einem gewissen Grade der Charakter sprechen nicht sehr für diese Deutung der Be-

schwerden. Es muss also das Wiedererscheinen nicht in der Abtragung der Ovarien an und für sich, sondern in der Eigenthümlichkeit der Fälle selbst gesucht werden.

Diese letzteren sind in der That manchmal nachweisbar. Untersucht man einige Zeit nach der Operation, so findet man — im Gegensatz zur Ovariotomie, wo bei Versenkung des Stiels schon nach kurzer Zeit nichts mehr von demselben nachzuweisen ist — die Peritonealhöhle keineswegs frei, sondern es zeigen sich an der Stelle des Ovariums kleinere oder grössere Knoten, oder strangartige Gebilde oder auch diffuse Verdickungen. Wovon rühren nun diese Residuen? In erster Linie muss man an den Operationsstumpf denken: ob vielleicht nicht etwas von den Ovarien zurückgeblieben, die nun durch weitere Wucherung zu dem knotigen Gebilde und hierdurch zur Wiederkehr der Beschwerden Veranlassung geben können. Diese Annahme ist um so plausibler, als ja kein eigentlicher „Stiel" existirt und bei straffen Ligamenten oder Adhärenzen die Ovarien schwer aus der Bauchwunde hervorgehoben und die Schnittfläche demnach noch in den Bereich des Eierstocks fallen kann, wie dies in meinem ersten Falle sich ereignete, wo ja auch vom linken Stumpf aus eine kleine Cyste sich gebildet hatte, die unzweifelhaft von zurückgebliebenem Ovarialgewebe ausging. Bei der Vorsicht, mit der ich in den anderen Fällen bei der Abtragung verfuhr, kann dieses Moment nicht auch für die übrigen als Ursache der Fortdauer der Beschwerden angenommen werden. Dieser erste Fall ist auch insofern von Interesse, als er uns auf eine zweite Ursache der vorwürfigen Störungen hinweist. Während auf der einen Seite die schmerzhaften Knoten aus wieder gewuchertem Ovarialgewebe bestanden, wurde der rechte durch die dilatirte Tube gebildet. Da nun, wie bereits auseinandergesetzt, bei diesen Veränderungen in der Nachbarschaft des Ovariums die Eileiter eine wichtige Rolle spielen und häufig im Zustande der chronischen Entzündung mit starker Secretbildung sich befinden, so ist nicht unwahrscheinlich, dass durch die Existenz dieses erkrankten Organs die früheren Beschwerden unterhalten werden. — Ob jener Peritonealabschnitt, der bei der fraglichen Affection nicht selten mit ergriffen ist, nach der Operation stets zur Norm zurückkehre, oder der Sitz einer chronischen Entzündung bleiben könne, wage ich nicht zu entscheiden, aber sicher bleiben die Ueberreste desselben in Form von Strängen, Schwielen und Narben zurück. Nicht unwahrscheinlich ist, dass diese Residuen — wie dies ja auch an anderen Körpertheilen der Fall sein kann — dauernd oder vorübergehend der Sitz von dumpfen Schmerzen wer-

den können. Ob auch noch andere Momente — wie z. B. eine durch „Gewöhnung" des Organismus an die menstruellen Ausscheidungen veranlasste periodische Congestion gegen die Genitalien — wenigstens für den Anfang auch eine Rolle spielen, ist nicht ganz unwahrscheinlich. — Ist aber das Becken nach wie vor der Sitz localer Beschwerden, so kann es auch der Ausgangspunkt von Allgemeinstörungen bleiben. Ich werde weiter unten noch einmal hierauf zurükkommen.

Noch einen Punkt muss ich hier berühren. Man kann — und mit Recht — noch einwenden, dass die Fälle nicht lange genug nach der Operation beobachtet worden seien. Ich kann dies jedoch nur für eine Reihe von Fällen, nicht für alle gelten lassen. Auf der anderen Seite bin ich auch der Meinung, dass bei der Langwierigkeit und Unheilbarkeit der inveterirten Fälle die schliessliche Heilung auch durch ein langes, nicht beschwerdefreies Uebergangsstadium nicht zu theuer erkauft ist. Ueberhaupt ziehe ich den Schluss, welchen man aus dieser Erörterung machen könnte, nämlich die Castration von der Behandlung der chronischen Oophoritis ferne zu halten, durchaus nicht, im Gegentheil scheint mir der Vergleich des Verhaltens nach Doppelovariotomien und der Castration bei chronischer Oophoritis uns eher zu einem frühzeitigen operativen Einschreiten zu drängen.

An diese grosse, die Hälfte aller Fälle in sich fassende Gruppe schliessen sich 2 Operationen (Nr. 2 und 5 der Tabelle) an, die man vielleicht ebenso gut der Ovariotomie hätte zuzählen können. Es handelte sich um apfel- und faustgrosse Tumoren, die entschieden von den Ovarien ausgingen. Ob dieselben als langsam wachsende Adenoide oder als Cystendegeneration der Ovarien, bei denen einzelne Hohlräume grössere Dimensionen annahmen, anzusehen sind, lässt sich bei der Unmöglichkeit von anatomischer Untersuchung nicht entscheiden. In beiden Fällen war die Exstirpation wegen localen Störungen indicirt, in beiden aber dieselbe wegen fester Adhärenzen, wozu noch in einem feste Verwachsungen mit dem Darme kamen, vereitelt. Der Erfolg war unter diesen Umständen immer noch ein relativ günstiger, indem doch eine Besserung erzielt wurde. Sicherlich hat die Hauptsache hierbei die Punction der Tumoren bewirkt.

Eine weitere Indication zur Castration gaben zwei Fälle von Gestaltveränderung des Uterus mit intensiver Dysmenorrhoe ab. Es handelte sich in beiden Fällen (Nr. 7 und 12 der Tabelle) um hochgradige Anteflexion des Uterus bei Nulliparen, bei denen eine andere Ursache der menstruellen Beschwerden als die Knickung selbst

nicht nachgewiesen werden konnte. Selbstverständlich waren gegen das bereits Jahre lang dauernde und äusserst heftige Leiden alle mechanischen und palliativen Hülfsmittel erfolglos in Anwendung gezogen worden. Die Menstruation blieb auch hier ganz aus, wie ich — ausser den Stauungsblutungen unmittelbar nach der Operation — überhaupt bei vollständiger Abtragung der beiden Ovarien nur selten und äusserst mässige Blutungen — ganz im Gegensatz zu Anderen — gesehen habe. Der Heileffect jedoch war ein sehr ungleicher. In dem einen Falle verschwanden die Beschwerden; es blieb nur geringgradige Dysurie zurück. In dem zweiten trat anfänglich vollständiges Wohlsein ein, aber schon nach einigen Wochen hatte die Patientin wieder über Fluor, Schmerzen in der Beckengegend und im Kreuze zu klagen; Kopfschmerz und eine Reihe anderer nervöser Erscheinungen traten wieder auf, wenn auch in viel geringerem Grade, wie früher. Aber immerhin war der Zustand auch zwei Jahre derart, dass von einer wesentlichen Besserung durchaus nicht gesprochen werden konnte. Ausdrücklich muss ich constatiren, dass die genaueste Untersuchung 2 Jahre nach der Operation ausser der Flexion sonst nichts Abnormes in der Beckenhöhle nachweisen liess, so dass eine anatomische Grundlage der Beschwerden jetzt nicht mehr existirt. Die Annahme, dass mit der künstlichen Amenorrhoe auch die localen, mit der Blutausscheidung verbundenen Beschwerden und ihre Folgen schwinden würden, war, was den letzten Fall anlangt, eine irrige. Wir sind hier an dem schwächsten Punkt der Castration angelangt. Wir haben bereits oben gesehen, dass in einem Falle von Fibromyom zwar durch die Abtragung der Ovarien prompt die Blutungen gestillt wurden, dass jedoch die localen Schmerzen und die allgemeinen Symptome keineswegs erloschen. Nun, das hat allerdings nichts sehr Befremdendes. Wissen wir ja doch, dass Tumoren an anderen Körpertheilen ebenfalls Schmerzen verursachen, allein man hätte doch erwarten dürfen, dass durch Wegfall der Congestion und Reduction des Tumors eine Besserung erzielt würde, was jedoch durchaus nicht der Fall war. Die Castration hat sich hier als unzulänglich erwiesen. Ferner haben wir oben erwähnt, dass in Fällen von chronischer Entzündung der Ovarien durch Abtragung des Organs die örtlichen und allgemeinen Erscheinungen keineswegs zum Schwinden gebracht wurden. Zwar lassen sich, wie oben auseinandergesetzt, manchmal sehr palpable Ursachen nachweisen, allein doch nicht immer. Oft lässt sich gar nichts oder doch nur so geringe Residuen nachweisen, dass die fortdauernden Störungen nur gezwungen auf dieselben zurückgeführt

werden können. Dies ist ein weiterer Misserfolg unserer Operation. Diese Schattenseite der letzteren tritt aber am deutlichsten zu Tage bei dem bereits erwähnten Falle von Anteflexio uteri. Hier hätte man mit Wegfall der Menstruation sicher auch Schwinden der dysmenorrhoischen Beschwerden und mit grosser Wahrscheinlichkeit auch Besserung der nervösen Störungen erwarten dürfen, allein vergebens. Der Spruch „Sublata causa tollitur effectus" gilt leider in der Medicin nicht in so unbeschränktem Maasse, wie in der Jurisprudenz, am wenigsten, wenn es sich um Beseitigung nervöser Störungen handelt. An einem Analogon hat es bis jetzt allerdings nicht gefehlt. Schwinden doch die hysterischen Erscheinungen, auch wenn dieselben zweifelsohne durch Erkrankungen der Genitalien hervorgerufen werden, mit dem Eintritt der klimacterischen Periode keineswegs immer. Die Erfahrung bei hysterischen Kranken zwingt uns zur Annahme, dass bei langer Dauer, bei grösserer Intensität der Localerkrankung eine Veränderung des Nervensystems eintritt, die mit der Zeit eine gewisse Selbständigkeit erlangt, so dass die Entfernung des ursprünglichen ätiologischen Momentes keinen oder einen sehr geringen Einfluss auf die secundär erkrankten nervösen Centralorgane ausübt. Diese letzteren können dann nicht blos die Allgemeinstörungen unterhalten, sondern auch die Schmerzen in die unterdessen zur Norm zurückgekehrten Organe oder bei Entfernung derselben an die ursprüngliche Stelle projiciren, ähnlich jenen Schmerzen, welche die Amputirten in dem abgetragenen Gliede noch empfinden. Diese Erfahrung, welche in einer Reihe unserer Fälle ihre Illustration findet, muss zur Vorsicht bei Stellung der Indication, der Prognose und bei der Beurtheilung etwaiger günstiger Resultate mahnen, sobald es sich um Castration zur Beseitigung von Hysterie, Hysteroepilepsie oder Geistesstörungen handelt. Wenn auch Anamnese und Untersuchung keinen Zweifel übrig lassen, dass eine palpable Erkrankung der Genitalien, besonders der Ovarien den Ausgangspunkt des Leidens bildet, so lässt sich weder der Erfolg vorausbestimmen, noch voraussehen, wie lange eine etwaige Heilung oder Besserung dauert, noch überhaupt entscheiden, ob die Castration an und für sich, oder die Operation als eingreifender psychischer Act den Heileffect erzielt hat. Aber noch viel weniger ist von der Operation zu erwarten bei normalen oder nur wenig veränderten Genitalien, wo die localen, in den Geschlechtsorganen sich abspielenden Symptome nur als Theilerscheinung des Allgemeinleidens aufgefasst werden können. Hier betreten wir ein Grenzgebiet, wo wir Gynäkologen allein nicht vorgehen sollten. Hier müssen wir den Neuropathologen den Vortritt

lassen und uns nur mit der Mithülfe bescheiden. Im Interesse des Credites der Operation, welchen ich keineswegs entbehren möchte, sollte in solchen Fällen nicht ohne Consens der letzteren vorgegangen werden. Nicht, um auf bequeme Weise die Verantwortlichkeit auf Anderer Schultern zu laden, sondern nur aus diesem sachlichen Motive würde ich in solchen zweifelhaften Fällen mich auf die Constatirung des Genitalbefundes beschränken und auch dann die von anderer competenterer Seite gewünschte und für nothwendig gehaltene Operation vollziehen.

Ueber die Ausführung der Operation, die zu den leichten, aber auch unter Umständen zu den schwierigsten Laparotomien gerechnet werden muss, will ich nur wenige Bemerkungen, die sich auf einige Modificationen des üblichen Verfahrens, sowie Zufälle, die sich hierbei ereignen können, beziehen, schliesslich beifügen. Vorausschicken will ich, dass ich alle Operationen unter Carbolspray und mit Listerverband ausführe, da ich bis jetzt noch keinen Grund finden konnte, von diesem mir bewährten Verfahren abzuweichen. Wenn kein grösserer Tumor, auf den die Incision der Bauchwunde vorgenommen werden kann, vorliegt und der Uterus mobil ist, so lasse ich den letzteren mit seinem Fundus mittelst der Sonde gegen die Linea alba andrängen und schneide auf derselben zur Eröffnung die Peritonealhöhle ein. Ich glaube dadurch eher eine Verletzung des Darms vermeiden zu können, eine Gefahr, die bei aufgetriebenen Gedärmen immerhin vorliegt. Ich brauche dann den Uterusgrund nicht in der Tiefe der Beckenhöhle aufzusuchen und kann mir dadurch, dass ich den Uterusgrund mittelst der Sonde nach rechts oder links hin verschieben lasse, die Ovarien der Bauchöffnung nähern und dadurch das Herausheben erleichtern. Die Meinung Hegar's, dass man eine Castration nur dann unternehmen dürfe, wenn man die abzutragenden Ovarien vorher fühlen könnte, lasse ich für die Fibromyome nicht gelten. Dieselben sind hier auch bei der genauesten Untersuchung wegen ihrer durch die Geschwulstentwicklung bedingten Veränderung in ihrer Lage und Befestigung nicht immer zu fühlen, oder kleinere auf grösseren Tumoren aufsitzende Knoten können fälschlich für dieselben gehalten werden. Bei allen Untersuchungen der Uterustumoren in der Chloroformnarkose habe ich auf diese Forderung Rücksicht genommen, jedoch gefunden, dass nicht immer dieselbe zu erfüllen ist. Der Nachweis der Eierstöcke hat auch keineswegs einen sehr grossen Werth; in dem Falle No. 3 konnte man mit grosser Wahrscheinlichkeit die Ovarien durch das hintere Vaginalgewölbe vermuthen, trotzdem konnten dieselben wegen

der Unbeweglichkeit des Tumors und der Fixirung der Organe in der Tiefe des Douglas'schen Raumes nicht entfernt werden. Das Aufsuchen der Ovarien bei Fibromyomen macht überhaupt oft Schwierigkeit, so dass wir in einem Falle (No. 20) den Tumor um seine Verticalaxe drehen mussten, um das zweite Ovarium zugängig zu machen. Ob diese Drehung mit zur Todesursache beigetragen hat, wage ich hier nicht zu entscheiden. Im Falle No. 15 war sogar die Geschwulst — freilich zum Zwecke der Totalexstirpation — vor die Abdominalöffnung herausgewälzt und nach Abtragung der Eierstöcke wieder zurückgebracht worden, ohne schlimme Folgen. Freilich wird man in einem solchen Falle nicht ohne sehr triftige Gründe, wie sie auch in dem erwähnten Falle vorhanden waren, die naheliegende Exstirpation des Tumors selbst unterlassen. — Das feste flächenartige Aufsitzen der Ovarien auf den grösseren Tumoren, aber noch mehr die Anwesenheit beträchtlich erweiterter, leicht zerreisslicher und meist venöser Gefässe der Nachbarschaft machen die Unterbindung nur in mehreren Portionen möglich und können zu stärkeren Blutungen Veranlassung geben. — Ich habe bereits oben erwähnt, dass ich mich in künftigen Fällen, wenn ich genöthigt sein sollte, bei grösseren Fibromyomen die Castration auszuführen, nicht auf die Abtragung der Ovarien beschränken, sondern hiermit aus dem oben erörterten Grunde die Unterbindung der grossen, in dem Ligamentum latum verlaufenden Gefässe verbinden wolle. — Ungleich schwieriger gestaltet sich das Aufsuchen und die Blosslegung der Ovarien in Fällen, wo die letzteren in der Tiefe der Beckenhöhle fixirt, von Strängen und Pseudomembranen oder gar von dicken Exsudatmassen eingehüllt sind. Wie aus der Tabelle ersichtlich ist, sind die Hindernisse manchmal unüberwindlich, ohne dass eine genaue Untersuchung vor der Operation dies voraussehen lässt; die Operation kann nicht vollendet, ein oder beide Ovarien müssen zurückgelassen werden. Erleichtert wird in diesen schwierigen Fällen die Zugängigmachung dadurch, dass man mit der zweiten Hand von der Vagina aus die Stelle des Gewölbes, in dem das zu exstirpirende Organ liegt, in die Höhe drängt; öfters habe ich mir dies auch durch einen Assistenten besorgen lassen. Ich ziehe diese Art des Vorgehens der Anwendung von in die Vagina oder das Rectum einzuführenden Ballons vor. Auch das Zurückdrängen der straffen Bauchwand gegen die Wirbelsäule ist bei Frauen, welche noch nicht geboren haben, für diesen Zweck von Vortheil. — Wie weit man in seinem Bestreben, die unter solchen Verhältnissen oft schwer zu tastenden Ovarien loszulösen, gehen darf, ist schwer zu sagen. Manchmal überzeugt man sich bald, dass ein weiteres

Vorgehen die Continuität des verwachsenen Darms bedroht, also eine Verletzung zu befürchten ist, welche unter diesen Umständen und an diesem Orte eine fast letale Prognose bedingt. Aber auf der anderen Seite gelingt es manchmal, wo anfänglich das Hinderniss unüberwindlich erscheint, durch Geduld und langsames, vorsichtiges Vorgehen, die Ausschälung des Ovariums zu vollenden. — Sehr unangenehm ist es, wenn bei diesen Versuchen die kleinen Cysten platzen, da hierdurch der Eierstock seine Gestalt verliert. Hierdurch kommt man über die noch zu entfernende Masse ins Unklare und es bleibt leicht von der Substanz des Ovariums etwas sitzen. — Zur Herausbeförderung des Ovariums bediene ich mich stets der Finger, nie eines Instrumentes; bei sehr kurzem und straffem Stiele erleichtern die bereits erwähnten Manipulationen (Druck im Scheidengewölbe und Zurückdrängen der Bauchwand) die Arbeit. Zur bequemeren Abtragung lasse ich mir das Ovarium mittelst einer durch den Hilus des Ovariums gelegten Fadenschlinge vor der Bauchwunde fixiren. Bei der Unterbindung verfahre ich vielleicht etwas zu vorsichtig, indem ich nicht blos den Stiel in toto unterbinde, sondern auch noch mit einer mit einem Doppelfaden versehenen Nadel den Stiel durchsteche. Jede dieser beiden Ligaturen wird dann in eine Nadel gefasst, damit der Rand des Stieles durchbohrt und dann erst die entsprechende Stielhälfte unterbunden wird. Ein Abgleiten ist dann nicht so leicht möglich; man kann dann auch die Ligaturen zum Hervorziehen des Stumpfes, wenn nöthig, verwenden.

Lässt sich das Ovarium bequem vor die Bauchöffnung bringen und in eine Klammer fassen, so bediene ich mich des letzteren Instrumentes, um dann das Organ mit dem Thermokauter abzuglühen. Ist der Stiel jedoch kurz, so kann die Klammer ausser dem Stiel noch einen Theil des Ovariums mitfassen, so dass leicht etwas von dem Gewebe des letzteren sitzen bleiben kann. Deshalb trage ich in allen Fällen, wo die Abtragung bei kurzem und straffem Stiel — also nicht ausserhalb, sondern innerhalb der Bauchwunde — geschehen muss, das Ovarium ohne Anwendung der Klammer ab und cauterisire dann die Schnittfläche mit einer concentrirten Carbolsäurelösung.

Für solche Fälle, in denen die Ovarien sehr schwer aus der Beckenhöhle herauszunehmen sind, schien mir der in neuerer Zeit gemachte Vorschlag, die Abtragung der Ovarien durch die einfache Unterbindung zu ersetzen, sehr plausibel. Nach den experimentellen und klinischen Erfahrungen, die über das Schicksal abgeschnürter

und in der Bauchhöhle zurückgelassener Organtheile vorliegen, kann ja dieses Vorgehen kein Bedenken erregen. Nur in einem Falle (No. 18) war ich in der Lage, das letztere anzuwenden. Nur das eine Ovarium wurde entfernt, das zweite, tief sitzend, wurde, weil schwer exstirpirbar, in der Bauchhöhle unterbunden und an Ort und Stelle gelassen. Während nun bei der späteren Untersuchung sich an der Stelle des abgetragenen rechten Ovariums keine Resistenz und keine Schmerzhaftigkeit mehr zeigte, blieb im linken hinteren Scheidengewölbe ein allerdings allmählich kleiner werdender Knoten zurück, welcher der Sitz dumpfer Schmerzen blieb. Dieser Fall würde — wenn überhaupt ein einziger Fall etwas beweisen kann — nicht sehr das neue Verfahren empfehlen.

Fälle, in denen nur ein Ovarium erkrankt, das andere normal war, sind mir bei meinen Laparotomien nicht vorgekommen, so dass immer die Abtragung beider Organe ausgeführt, resp. versucht wurde. Ich habe demgemäss keine Erfahrung über die einseitige Abtragung der Ovarien. Nur möchte ich bei dieser Gelegenheit hervorheben, dass ich bei den Laparotomien öfters das zweite Ovarium in höherem Grade erkrankt fand, als ich dies nach der doppelten Untersuchung erwartete, so dass meiner Meinung nach die einseitige Erkrankung selten vorkommen dürfte. Häufig ist jedoch nur ein Organ gleichzeitig descendirt und dieser Umstand erweckt dann den Glauben an eine einseitige Erkrankung.

Ein weiterer Punkt, den ich hier noch berühren muss, betrifft die Abtragung der Tuben. Auch ich sah mich wiederholt genöthigt, die betreffenden Tuben mit den Ovarien abzutragen, weil entweder an und für sich, oder durch die Entzündungsprocesse in der Beckenhöhle das Fimbrienende und der Eierstock einander so genähert sind, dass, soll nichts von dem Ovarialgewebe zurückbleiben, ein Theil der normalen Tube mit exstirpirt werden musste. Ist die Tube mit erkrankt, so muss so viel als möglich dieselbe in toto entfernt werden. Gerade der in der Tabelle unter No. 1 aufgeführte Fall hat mich in dieser Beziehung sehr vorsichtig gemacht. Bei der Operation wurde die rechte, stark geröthete und geschlängelte Tube zurückgelassen. Bei einer späteren, durch Wiederauftritt der früheren Beschwerden verursachten Untersuchung fand man sowohl links, als rechts je einen kleinnussgrossen, sehr empfindlichen Knoten. Ich glaubte — es war dies der erste Fall von Castration —, dass ich nicht das ganze Ovarium abgetragen und dass ich es mit den Stümpfen zu thun hätte. Bei der wiederholten Laparotomie erwies sich diese Annahme für die linke Seite als richtig. Als ich jedoch nach Ab-

tragung des linken Knotens zur Exstirpation des rechten schreiten wollte, fand ich denselben zu meiner Ueberraschung nicht vor. Eine sehr rasch verlaufende Peritonitis führte zum letalen Ausgange. Die Section klärte die Sache auf. Rechts hatte sich nach der ersten Operation eine nicht hochgradige eiterige Salpingitis herausgebildet, die, wahrscheinlich unter Verschluss des Abdominalendes, wie links den Ovarialstumpf, rechts den kleinen durch das Scheidengewölbe fühlbaren Knoten bildete. Bei den Manipulationen in der Beckenhöhle zur Entfernung des linken Tumors wurde die rechte mit Eiter gefüllte Tube gezerrt und gequetscht, infolge dessen der Eiter in die Bauchhöhle übertrat, so dass die kleine Geschwulst nicht mehr zu fühlen war. Der Ausfluss des Eiters hatte zweifelsohne die Peritonitis hervorgerufen. Dieser Fall hebt die Bedeutung des Eileiters auch in Bezug auf das Operationsverfahren hervor; ich exstirpire deshalb auch jede noch so wenig erkrankte Tube und trage dieselbe auch so nahe als möglich an ihrem Uterinansatz ab.

Drainage wurde niemals für nöthig erachtet.

Besondere Zufälle, die der Castration eigen wären und nicht auch bei anderen Laparotomien vorkämen, habe ich nicht beobachtet.

II.

Der Luftröhrenschnitt bei diphtherischem Croup.

Von

Dr. Gustav Passavant,

Arzt der chirurg. Abtheilung des Senckenbergischen Spitals zu Frankfurt a. M.

(Hierzu Tafeln I—VIII [V-XII].)

(Fortsetzung von S. 592, Bd. XIX.)

Es möchte hier am Platze sein, noch eine kurze Notiz über die Empfindlichkeit des Luftweges gegen Reize zu geben. Sie steht mit dem Luftröhrenschnitt und der durch denselben ermöglichten örtlichen Behandlung der erkrankten Luftwege in nahem Zusammenhang. Nothnagel (Virchow's Archiv. 44) hat darüber Versuche an Katzen und Hunden angestellt, deren Resultat folgendes ist. Reize der Schleimhaut des Kehlkopfes oberhalb der wahren Stimmbänder und der oberen Fläche dieser letzteren erregen keinen Husten. Sowie aber der Reiz zwischen den wahren Stimmbändern stattfindet oder weiter herab bis zum Ringknorpel, entsteht Husten; es ist das die empfindlichste Stelle. Reize auf die Luftröhre ausgeübt erzeugen ebenfalls Husten, aber dieselbe ist weniger empfindlich. Bei offener Luftröhre verliert sich sehr schnell die Reizempfänglichkeit derselben, so dass es schon nach einiger Zeit nicht mehr gelingt, Husten zu erzeugen. Die Bifurcationsstelle ist wieder empfindlicher, fast ebenso schnell entsteht hier Husten auf Reiz, wie im Kehlkopf.

Nach Durchschneidung beider Vagi ist der Kehlkopf noch reizbar, die Luftröhre und Bifurcation nicht mehr. Dagegen nach Durchschneidung der Nervi laryngei superiores ist der Kehlkopf ganz empfindungslos, die Luftröhre und Bifurcation sind dagegen empfindlich. Es ist also der N. laryngeus superior nicht der einzige Hustennerv, sondern auch Fasern des Vagus.

Nach einer Rippenresection und Vorziehen und Abschneiden einer Portion Lunge wurden die Bronchien gereizt und es erfolgte Husten,

obgleich nicht so schnell und stark, als wie bei Reizung des Kehlkopfes und der Bifurcation. Zur Vollständigkeit der Nothnagel'schen Versuche sei hier noch hinzugefügt, obgleich es den Gegenstand dieser Abhandlung nicht näher berührt, dass die Pleura auf Reiz keinen Husten erzeugt, selbst die entzündete nicht, obgleich Schmerzen vorhanden sind. Ist bei Pleuritis Husten vorhanden, so ist er durch eine zugleich bestehende Lungenaffection bedingt. Dieser Ansicht widerspricht Kohts, welcher Nothnagel's Versuche wiederholte. Er fand, dass nur die Lungenpleura, wenn gereizt, keinen Husten erzeuge, wohl aber die Rippenpleura. Reizungen des Stammes des Vagus und auch des Laryngeus superior erzeugen keinen Husten. Es entspricht dies dem physiologischen Gesetz, nach welchem Reflexerscheinungen von den Endausbreitungen des Nerven viel leichter (oder überhaupt nur) ausgelöst werden, als von den Stämmen. Es unterscheidet sich hierin Husten wesentlich von Brechen; dieses wird nicht nur vom Magen her, sondern auch von verschiedenen anderen Stellen her erregt, sogar central. Bidder gibt unterhalb der Stimmbänder zwei Zonen an, deren obere bei Berührung Husten, deren untere festen Glottisverschluss auslöst.

Die von Störk mit Hülfe des Kehlkopfspiegels am Menschen angestellten Beobachtungen (Handb. d. spec. Chir. Bd. III. Abth. B. S. 220 f.) stimmen mit denen von Nothnagel nur theilweise überein. Er sagt: „Vom ganzen Respirationstractus können mit Sicherheit nur der Interarytänoidalraum (durch den inneren Ast des N. laryng. sup.), die hintere Trachealwand und die Bifurcationsstelle der Trachea (durch Aeste des N. vagus) als Hustenstellen bezeichnet werden." Er stimmt also mit Nothnagel darin überein, dass die ganze Auskleidung des Kehlkopfes oberhalb der Stimmbänder, sowie die obere Fläche der Stimmbänder selbst bei Berührung keinen Husten veranlassen, sowie darin, dass, wenn von da abwärts die hintere Wand des Kehlkopfes, die Fossa interarytaenoidea gereizt wird, unmittelbar energische Hustenstösse erfolgen; dagegen stimmt er nicht mit ihm überein, dass die Reizung der Schleimhaut unterhalb der Stimmritze bis zum Ringknorpel Husten erzeugt, mit Ausnahme des erwähnten Interarytänoidalraumes. Auch der freie Rand der Stimmbänder, welchen Nothnagel als Hustenstelle bezeichnet, kann nach Störk nicht als solcher aufgefasst werden. Desgleichen lehren die Versuche Störk's, dass die Reizung der vorderen Luftröhrenwand keinen Hustenreiz veranlasst, dagegen die der hinteren Wand dies sogleich thut, eine Thatsache, deren Bestätigung ich öfter nach Luftröhrenschnitten zu machen Gelegenheit hatte (s. Krankengeschichte

unten). Auch die Reizung der Bronchien erzeugt nach ihm Hustenreiz, dagegen die des Parenchyms der Lunge nicht.

Beschorner (Ueber Husten, Vortrag, gehalten in der Gesellschaft für Natur- und Heilkunde zu Dresden am 11. Dec. 1880) gibt ebenfalls den Interarytänoidalraum, d. i. die Schleimhaut der hinteren Kehlkopfwand dicht über, zwischen und unter den wahren Stimmbändern als die empfindlichste Stelle zur Hervorrufung des Hustens an, während Reizungen der übrigen Theile des Kehlkopfes, seines Einganges und seiner mittleren Höhle, also der Ligamenta ary-epiglottica, des Kehlkopfdeckels, der Taschenbänder, der Oberfläche und des freien Randes der Stimmbänder nicht hustenerregend wirken. Auch die untere Fläche der Stimmbänder und der unterhalb der Stimmbänder befindliche Kehlkopfraum scheinen ihm zufolge Rossbach's Operationen keine hustenerregenden Stellen zu sein. Wie weit herab die unter der Interarytänoidalgegend befindliche hintere Wand des unteren Theiles des Kehlkopfes auf Reiz Husten erzeugt, darüber spricht er sich nicht aus. Das Lungenparenchym ist nach Beschorner unempfindlich als Hustenerreger, ebenso die Pleura; der bei Pleuritis vorkommende Husten ist bedingt durch katarrhalische Complication. Uebrigens glaubt er, dass die Behauptung Koth's, dass die gesunde Pleura hustenempfindlich sei, noch der definitiven Antwort harre. In der Luftröhre ist es auch nur die Fortsetzung des Interarytänoidalraumes nach unten, also die hintere Wand der Luftröhre, welche einen Reiz mit Husten beantwortet. Die Bifurcationsstelle gehört zu den empfindlichsten Hustenstellen; desgleichen wird von der Schleimhaut der Bronchien Husten erregt. — Dass nun aber dennoch Reize der hinteren Luftröhrenwand u. s. w. bald vertragen werden und keinen fortwährenden Husten bedingen, wie es die tägliche Erfahrung beim Tragen eines Röhrchens lehrt, ist eben nur ein Beweis von der Macht der Gewohnheit.

Während der Nachbehandlung ist es von grossem Werthe, eine geübte Wärterin zur Pflege des Kindes zu haben. Sie hat dafür zu sorgen, dass beim Husten der im Röhrchen vortretende zähe Schleim weggenommen werde, bevor er durch die nächste Inspiration wieder eingezogen wird; sie hat das innere Röhrchen, wenn sich Schleim angesetzt hat, herauszunehmen, zu reinigen und wieder einzuführen. Es lässt sich keine Zeit bestimmen, wie oft das innere Röhrchen herausgenommen und gereinigt werden muss, es hängt das von dem betreffenden Fall ab und muss lieber einmal zu viel als

zu selten geschehen. Sie hat den Spray oder Wasserdämpfe in Anwendung zu bringen, die Ernährung des Kindes zu besorgen, und da eine gute Ernährung immer wichtig, in manchen Fällen aber eine der Hauptbedingungen ist, um die Genesung des oft hartnäckig die Nahrung verweigernden Kindes herbeizuführen, so kann die Wärterin hierbei ihre Gewandtheit und ihren guten Einfluss bewähren. Im Nothfall, wenn sie dazu befähigt ist, mag sie beide Röhrchen herausnehmen und wieder einlegen, wenn sich z. B. Häute vor deren untere Oeffnung gelagert haben, oder durch einen Zufall beide Röhrchen aus der Wunde herausgegangen sind u. s. w. Es ist das ein schönes Feld der Thätigkeit für Wärterinnen und Schwestern. Ich habe einige kennen gelernt, welche derartige operirte Kinder ganz vortrefflich zu behandeln verstehen, und mancher glückliche Ausgang ist gewiss ihnen zu verdanken. Aber eine geübte Wärterin ist nicht immer zu haben. Man hat es nicht immer so gut und so bequem, wie in dem Spital. Der grösste Theil der Kinder wird ausserhalb der Spitäler, und sehr viele davon unter recht dürftigen Verhältnissen operirt. So wie man die Operation oft ohne andere als Laienassistenz machen muss, so findet sich auch für die Pflege nicht allein auf dem Lande, sondern auch in der Stadt oft nur eine darin unerfahrene Person. Ich habe zwar einige Male glückliche Ausgänge nach der Operation in Fällen gesehen, wo eine bis dahin unerfahrene, aber verständige und um das Kind besorgte Mutter oder sonstige Verwandte die Pflege übernommen hatte, dagegen habe ich auch Fälle erlebt, wo entschieden der Tod des Kindes der Unkenntniss oder Nachlässigkeit der das Kind pflegenden Person zuzuschreiben ist (verstopftes Röhrchen, herausgenommenes Doppelröhrchen und Unvermögen, dasselbe wieder einzulegen). Eine Verstopfung des Röhrchens durch eine Pseudomembran, welche auf seinen unteren Rand gleichsam zu reiten kommt und sich da festsetzt, oder ein Klumpen zusammenhängender Pseudomembranen, welcher vor der unteren Oeffnung liegen bleibt, weil er zu dick ist, um durch das Röhrchen zu gehen, kann in kürzester Zeit den Erstickungstod zur Folge haben. Das Hinabstossen des Athemhindernisses wird nur selten den gewünschten Erfolg haben. Es bleibt da nichts übrig, als das Doppelröhrchen herauszunehmen und die Wunde mittelst des Dilatators offen zu halten, damit es ausgehustet werden kann. Auch wenn das Doppelröhrchen durch irgend einen unglücklichen Zufall herausgeht, sei es, dass es nicht fest genug um den Hals gebunden war und durch einen heftigen Husten ausgeworfen wurde, oder dass das Kind in seiner Athemnoth es herausreisst, auch dann kann der

Tod rasch eintreten, wenn nicht eine sachkundige Hülfe zur Hand ist; namentlich ist das in den ersten Tagen nach der Operation der Fall, wo die Luftröhrenknorpel noch ihre Elasticität besitzen und die Wunde bald schliessen, oder diese letztere wenigstens so eng wird, dass sie zum Athmen nicht mehr hinreicht. — Ich habe mir diese Bemerkungen, die Thätigkeit der Wärterin betreffend, hier erlaubt, weil durch ihre Nichtbefolgung die schönste Operation und der günstigste Fall zu Schanden werden können. Um einem derartigen Unglück vorzubeugen, pflege ich nach jeder Operation einen Dilatator zurückzulassen und die Wärterin mit seinem Gebrauch für den Nothfall bekannt zu machen. Besser, wenn sie schon vorher damit bekannt ist. Auch nach der definitiven Entfernung des Röhrchens halte ich diese Vorsicht nicht für überflüssig. An dem Trousseauschen Dilatator, der sonst recht zweckmässig ist, ist die entgegengesetzte Bewegung der Finger, wie man sie bei einer Scheere gewohnt ist, nöthig, um die Arme des Instrumentes zu öffnen und zu schliessen; wenn man die Fingerspitzen einander nähert, gehen die Arme auseinander, und wenn man erstere von einander entfernt, legen sich letztere aneinander. Das ist unbequem, weil es mit der Gewohnheit, eine Scheere zu handhaben, mit der das Instrument sonst Aehnlichkeit hat, nicht übereinstimmt und kann im wichtigen Augenblick unwillkürlich die entgegengesetzte Wirkung herbeiführen, die man beabsichtigt. Ich habe daher an dem Trousseau'schen Dilatator die Arme kreuzen lassen, wie bei der Scheere. So wird das Instrument handlicher und Arzt und Laie können sich seiner besser bedienen. Man muss es aber namentlich dem Laien, und wäre es auch eine geübte Wärterin, so leicht und bequem wie möglich machen, denn das unruhige, nach Luft ringende Kind versetzt doch leicht seine Umgebung in einen etwas aufgeregten Gemüthszustand und erschwert die Arbeit. Ist der Dilatator einmal in der Luftröhre, so eilt die Einführung des Röhrchens nicht mehr, man hat Zeit, nach dem Arzte zu schicken, oder das unter den gegebenen Umständen Zweckmässigste zu thun. Ist die Wunde bereits so zusammengezogen, dass das bisherige Röhrchen nicht ohne Gewalt eingeführt werden kann, wodurch Reizung und Blutung der Wunde entstehen würde, so legt man ein dünneres Röhrchen ein, z. B. das Roser'sche, welches nach einiger Zeit mit einem dickeren vertauscht werden kann; oder man schiebt in das Röhrchen einen Gummikatheter, dessen vorstehendes Ende dem Röhrchen als Wegweiser dient und seinem unteren Rand beim Durchgleiten durch die Wunde die Hindernisse ebnet. Oder wenn die Wundränder sehr geschwollen sind und das bisherige Röhr-

chen zu kurz ist, so vertauscht man es mit einem längeren. Sind aber die Ränder der Luftröhrenwunde selbst in Berührung getreten, oder von darüber befindlichen Weichtheilen verlegt, so müssen sie mit stumpfen Häkchen oder Dilatator auseinander gehalten werden, ehe man das Röhrchen einzulegen sucht, welches sonst anstatt in die Luftröhre in das Zellgewebe vor derselben gerathen kann, wie das schon öfter vorgekommen ist.

Geht nach dem Luftröhrenschnitt alles nach Wunsch, macht die Besserung des Kindes Fortschritte, so kann der Arzt ein exspectatives Verhalten beobachten. Das ist jedoch leider in der Mehrzahl der Fälle nicht so. Allgemeinbefinden, Wunde und namentlich die fortschreitende Krankheit nehmen seine Hülfe in Anspruch. In Bezug auf das Allgemeinbefinden ist eine stärkende Behandlung die beste: stärkende Nahrung Wein, China, Eisen u. s. w. Temperaturmessungen dürfen nicht vernachlässigt werden. Da das Kind, namentlich wenn katarrhalische Pneumonie hinzugetreten ist, ebenso gut am Fieber sterben kann, wie an der mangelhaften Decarbonisation des Blutes oder an der diphtherischen Allgemeinkrankheit, so muss das Fieber im Zaume gehalten werden, indem die erhöhte Temperatur herabgesetzt wird, durch Priessnitz'sche Einwicklungen des Rumpfes, welche nach der Heftigkeit des Fiebers halbstündlich, stündlich oder zweistündlich gewechselt werden, je nachdem hauptsächlich Wärmeentziehung oder auch Schweiss beabsichtigt wird. Auch kalte Bäder erweisen sich öfter zur Herabsetzung der Temperatur als recht vortheilhaft, müssen aber bei Hyperämie der Lunge mit Vorsicht angewendet werden. — Schreitet die häutige Bräune weiter gegen die Lunge vor, tritt von Neuem Athemnoth auf, so ist auch hier wieder eins der wirksamsten Mittel das Einathmen von Wasserdampf. Es ist das das einzige Mittel, welchem ich von Beginn meiner ärztlichen Thätigkeit bis auf den heutigen Tag bei der Behandlung des Croup treu geblieben bin, während ich mit allen übrigen Wechsel vorgenommen habe. Wie man den Wasserdampf in die Lunge bringt, ist von untergeordneter Bedeutung. Früher bediente ich mich eines Zubers mit warmem Wasser, welcher, am unteren Ende des Bettes auf der Erde stehend, den Dampf entwickelte. Dieser wird durch ein Betttuch, welches in einiger Höhe über dem Bett ausgespannt ist und an den Seiten desselben herabhängt, wie ein Bettvorhang, über dem Kind zurückgehalten und von ihm eingeathmet. Damit die Hitze unter dem Vorhange nicht zu gross werde, ist es gut, dass sich Jemand unter denselben zu dem Kinde begibt und letzteres überwacht. Lässt der Dampf nach, so

wird seine Entwicklung durch in den Zuber gelegte heisse Bügelstähle vermehrt. Das Kind befindet sich so in einem leicht herzustellenden Dampfbade, es geräth nebenbei über den ganzen Körper in Schweiss, was wohl auch nicht ohne günstigen Einfluss auf die Krankheit ist.[1]) Die warmen Wasserdämpfe tragen zur Lösung des Schleimes und der Pseudomembranen bei, erleichtern somit ihren Auswurf und verhindern das Austrocknen derselben zu Krusten oder käseartigen Massen. Seit Einführung der Zerstäubungsapparate und des Sprays werden diese zu demselben Zwecke mit Vortheil benutzt und dem zum Einathmen bestimmten Wasser noch verschiedene Zusätze zur Lösung der Pseudomembranen gemacht. Leider ist bisjetzt das rechte Lösungsmittel noch nicht gefunden. Es werden angewendet alkalische Lösungen, z. B. Kalkwasser u. dgl., ferner Salicyllösung, Milchsäurelösung u. s. w. Die ausserordentlich starke wässerige Absonderung, welche ein mit Glycerin getränkter und an die Portio vaginalis gebrachter Charpiebausch hervorbringt, war die Veranlassung, dass man bei Croup Glycerin einathmen liess, um die Schleimhaut der Luftwege zu dünnflüssiger Absonderung zu veranlassen. Die vermehrte Absonderung erfolgt auch hier, ob aber nicht auch eine vermehrte Reizung der Schleimhaut, blieb mir zweifelhaft.

Schon Trousseau hat die Einträufelung von Flüssigkeit in die Luftröhre durch das Röhrchen empfohlen, Sanné empfiehlt jede halbe Stunde etwas lauwarmes Wasser mit der Pipette einzuspritzen; auch medicamentöse Einträufelungen sind empfohlen, so Chlorwasser von Bose, Salicyllösung halbstündlich von Trendelenburg u. s. w. Die von Rossbach empfohlene Papain- oder Papayotinlösung 1:20, womit alle 10 Minuten die diphtherischen Flecke der Mandeln betupft werden sollen, schien mir in einigen Fällen eine äusserst günstige Wirkung zu haben. Die weissen Flecken waren nach kaum 24 Stunden verschwunden und ich hoffte schon, dass in dieser Lösung ein Mittel gefunden sei, welches durch Verstäubung und Einathmung, oder durch Einträufelung in die Lunge auch hier zur Lösung der Pseudomembranen führen werde. Ich sollte aber bald

1) In Offenbach wurden vor Jahren einige Kinder, welche von Croup befallen waren, in ein Zimmer gebracht, welches neben einer Dampfmaschine sich befand, und in welchem Tag und Nacht Dampf einströmen gelassen wurde. Die Kinder wurden geheilt. Auch in Michelstadt hat Scharffenberg viel Glück in der Behandlung des Croup gehabt, indem er die Kinder bei Tag und Nacht in einem mässig mit Dampf erfüllten Raum liess, welcher sonst zu Dampfbädern diente. Beides war, wenn ich nicht irre, in der Zeit, bevor die Diphtherie in hiesiger Gegend war.

anders belehrt werden, denn in anderen Fällen blieb diese Wirkun aus und auf ausgehustete und in eine Papainlösung gebrachte Pseudomembranen hatte sie nur die Wirkung, dass letztere aufquollen. Es war das wenig empfehlend, das Mittel in die Lunge zu bringen. Es scheint die Wirkung des Präparates (es war von Gehe u. Cie. in Dresden bezogen) je nach seiner Zubereitung oder der Güte der dazu benutzten Carica papaya-Pflanzen eine sehr verschiedene zu sein. Es ist hier nicht der Ort, um auf die unzähligen, innerlich gegebenen Mittel gegen Diphtherie einzugehen; auch wüsste ich keines, was ich als entschieden nützlich empfehlen könnte. Ich bin jetzt an dem Apomorphin angekommen. Bei dem innerlichen Gebrauche dieses Mittels habe ich Kinder, an welchen in äusserster Athemnoth der Luftröhrenschnitt wegen diphtherischen Croups gemacht worden war, glücklich durchkommen sehen. Wie viel dazu das Mittel beigetragen hat, wenn es überhaupt dazu beigetragen hat, weiss ich nicht. Es scheint eine wässerige Secretion der Luftwege zu bedingen, was ja ganz willkommen wäre. Ob es damit aber nicht gehen wird, wie mit so vielen anderen, welche nach einiger Zeit wieder bei Seite geschoben wurden, das wird sich wohl bald zeigen.

Wird durch die Percussion (matter Ton) und Auscultation (Nichtvorhandensein des vesiculären Athemgeräusches) Hyperämie, Compression des hinteren Theiles der Lunge und Verstopfung der Bronchien nachgewiesen, so glaube ich, dass hierdurch eine Indication für die Lagerung des Kranken gegeben ist. Man kann sich leicht davon überzeugen, dass die bei der Section sich vorfindende Hypostase zum Theil dadurch bedingt ist, dass das Kind nach dem Tode auf den Rücken gelegt zu werden pflegt. Das Blut senkt sich in jeder Leiche nach unten, die sich bei der Section vorfindende Hypostase an Croup verstorbener Kinder ist daher zum Theil dadurch bedingt, dass das Kind nach dem Tode auf dem Rücken gelegen hat. Allein es ist ebenso gewiss, dass oft schon bei Lebzeiten in den hinteren und unteren Partien der Lunge Hyperämie und Stase vorhanden ist. Die Percussion und Auscultation deutet bei Lebzeiten darauf hin, und lässt man solche Kinder alsbald nach dem Tode auf den Bauch legen, so kann man sich davon überzeugen, wie ich das mehrmals gethan habe, dass die hinteren unteren Partien der Lunge, die jetzt zum Theil nach oben liegen, in dem Zustande der Blutüberfüllung verharren, während in den durch die Bauchlage nach unten gekehrten vorderen oberen emphysematösen Theilen der Lunge die sonst vorhandene anämische Blässe einer mehr oder weniger beträchtlichen Blutfärbung Platz gemacht hat. Auf das Blut, welches sich im Zu-

stande der Stase befindet, kann die Bauchlage keinen Einfluss haben. Wo aber die Blutüberfüllung der unteren und hinteren Lungentheile noch nicht bis zur Stase vorgeschritten ist, findet dagegen eine Senkung des Blutes statt; der Blutreichthum dieser Theile wird vermindert, und was das Wichtigste ist, die sonst in der Regel mit Anämie verbundenen, emphysematösen Lungentheile werden durch diese Lage, soviel es die comprimirten Capillaren gestatten, in einen blutreicheren Zustand versetzt. Um aus diesem Verhalten des Blutes nach dem Tode Schlüsse auf sein Verhalten während des Lebens zu ziehen, ist gewiss nicht ausser Acht zu lassen, dass wir es dort lediglich mit Erscheinungen zu thun haben, welche durch physikalische Gesetze bedingt sind, insoweit es sich um die Vertheilung des noch flüssigen Blutes handelt, hier dagegen vorzugsweise mit physiologischen und pathologischen Erscheinungen. Es soll namentlich nicht in Abrede gestellt werden, dass im Leben des Kranken noch andere Ursachen zu der Blutüberfüllung der unteren hinteren Lungenpartien beitragen, als ihre tiefe Lage, so namentlich das vorzugsweise Ergriffenwerden der zu diesen Theilen führenden Bronchien von Schleimabsonderung und Pseudomembranenbildung bis zu ihrer Verstopfung. Der Einfluss physikalischer Gesetze ist aber dadurch nicht ausgeschlossen; jedenfalls wird durch die anhaltende Rückenlage das Missverhältniss der Blutvertheilung in der Lunge gesteigert. Ich sehe es daher immer gern, wenn die Kinder die Bauchlage wählen, oder wenn sie mit dem Rücken nach oben herumgetragen werden. Die Athembewegungen dürfen dadurch selbstverständlich nicht gestört sein. Wird aber diese Bedingung dabei erfüllt, so kann die Bauchlage nur Vortheil bringen, sie kann dem Zustandekommen der Blutüberfüllung der hinteren und unteren Lungenpartien vorbeugen, und ist diese und Emphysem mit Anämie der vorderen oberen Lungenpartien bereits in der Ausbildung begriffen, oder selbst ausgebildet, so trägt diese Körperlage noch am meisten dazu bei, das Blut von ersterem Platz weg- und zu letzterem hinzubringen und so sich als doppelt nützlich zu erweisen.

So lange das Athmen ungehindert durch das Röhrchen von Statten geht, liegt kein Grund vor, dasselbe zu entfernen, um es zu reinigen. Es kommt das in jenen glücklichen Fällen vor, wo sich die Krankheit auf den Kehlkopf beschränkt. Zeigt sich jedoch trotz gereinigtem inneren Röhrchen ein Athemhinderniss, und ist der Katheter vergebens bis über die untere Oeffnung des Röhrchens eingeführt worden, so ist zuerst das ganze Röhrchen zu entfernen, um zu sehen, ob sich nicht an seinem unteren Rand zäher, vertrockneter Schleim

oder Pseudomembranen angesetzt haben. Es bedarf kaum der Erwähnung, dass, wenn dies in der ersten Zeit nach der Operation nöthig wird, wo die Wunde noch eine grosse Neigung hat, sich rasch zu verkleinern, man mit Häkchen oder Dilatator versehen sein muss, um sich nicht der Gefahr auszusetzen, dass das Röhrchen nicht mehr hineingeht. Eine Zeit zu bestimmen, wenn das ganze Röhrchen behufs der Reinigung herausgenommen werden soll, halte ich nicht für zweckmässig, sondern glaube, dass dies von den Umständen abhängig gemacht werden sollte. Wird nun aber trotz der Entfernung des äusseren Röhrchens der Athem nicht freier und hat somit das Hinderniss einen tieferen Sitz in der Luftröhre, so gelingt es zuweilen, vertrocknete Schleimklumpen und Pseudomembranen durch Wasserdämpfe, Einträufelungen oder durch die Einführung eines Gummikatheters zu lösen und durch den darauf folgenden Husten zu entfernen. Die Lüer'sche Zange zur Entfernung von Pseudomembranen und sonstige der Polypenzange ähnliche Instrumente können in solchem Fall zuweilen auch nützliche Dienste leisten. Hueter und Andere empfehlen auch in der Nachbehandlung die Entfernung von Schleim und Pseudomembranen mittelst der Aspiration. So oft das Athmen durch Schleim und Pseudomembranen in der Luftröhre oder auch in den Bronchien gehindert ist, suchten sie dieselben durch Eingehen mit dem Katheter und Aspiration herauszuziehen und scheuen sich nicht, öfters, 10 ja 20 mal (Schüller) den Katheter einzuführen. Hueter schreibt diesem Verfahren, welches er auch bei Lungenödem angewendet hat, den günstigen Ausgang einiger Fälle zu. Ich habe oben dieses Verfahrens bereits gedacht und will hier darauf zurückkommen, weil es mir scheint, dass dasselbe in Fällen, welche jeder Behandlung zu spotten pflegen, am ersten noch von günstigem Erfolg zu sein verspricht und sich deshalb wohl einer grösseren Berücksichtigung empfehlen dürfte, als es bisher geschehen ist.

Die gefährlichste und am häufigsten den Tod veranlassende Erscheinung nach glücklich überstandenem Luftröhrenschnitt und einer einmal, zweimal, seltener dreimal 24 Stunden dauernden mehr oder weniger freien Respiration wird bedingt durch das Fortschreiten des croupösen Processes auf die Bronchien. Ich komme hier kurz noch einmal auf den Zustand zurück, in welchem sich die Lunge alsdann befindet. Die Luftröhre kann dabei, wie die Sectionen lehren, ganz frei sein oder wenigstens frei genug, um einem genügenden Athmen kein Hinderniss entgegen zu setzen. Einer oder auch beide Hauptbronchien sind von der Krankheit ergriffen, ihre Wandungen in mehr

oder weniger grosser Ausdehnung von Pseudomembranen und Schleim überzogen, nur der mittlere Theil ihres Lichtes frei. Von da aus setzt sich die Krankheit auf einer oder auf beiden Seiten in einen oder den anderen Theil der Bronchialverzweigungen fort, meist in die hinteren und unteren Theile der Lunge, indem sie hier die Bronchien theils röhrenförmig auskleidet, zum Theil auch, namentlich kleinere Bronchien ganz ausfüllt. Es ist schon von Bartels darauf aufmerksam gemacht worden, dass sich nach Frühoperationen bei der Section die Bronchien der unteren Lappen öfters frei und jedenfalls in geringerem Grade erkrankt fanden, als die der oberen Lappen, welche in diesen Fällen Hauptsitz der Ausschwitzung waren, während bei Sectionen ohne Operation oder nach Spätoperation die nach abwärts und hinten führenden Bronchien Hauptsitz der croupösen Ausschwitzungen waren, die oberen Bronchien aber nur eine geringe oder gar keine Betheiligung an der Krankheit zeigten. Die hinteren unteren Theile der Lunge sind mit Blut überfüllt, die vorderen oberen emphysematös und blutarm. Unter solchen Umständen ist es, dass die Kranken trotz ungehinderten Zutritts von Luft durch die Luftröhrenwunde allmählich ersticken, weil in die blutüberfüllten Lungentheile keine Luft gelangen kann, da aber, wo die Luft hingelangt, Emphysem, aber kein Blut ist. Es tritt dann eine von Bartels durch Messungen nachgewiesene Verminderung der Kohlensäureausscheidung aus dem Blute ein und Tod durch Kohlensäurevergiftung. Zeigen sich die Erscheinungen von Kohlensäurevergiftung, ohne dass ein Erstickungsanfall vorausgegangen ist, so ist das ein Beweis, dass die Krankheit im Kehlkopf noch so viel Raum gelassen hat, dass genügende Luft Durchgang fand, dass aber die Krankheit in der Lunge eine solche Ausbreitung erlangt hat, dass die Decarbonisation des Blutes nicht mehr genügend zu Stande kommt. Das ist der so oft dagewesene Ausgang dieser mörderischen Krankheit, nachdem der Luftröhrenschnitt für kurze Zeit die Hoffnung auf Genesung hat aufkommen lassen, ein Ausgang, gegenüber welchem die Therapie rathlos dasteht.

Obgleich Roux als der Erste zu nennen ist, welcher Katheter und Aspiration nach dem Luftröhrenschnitt anwendete, so ist es gewiss keines der kleinsten Verdienste von Hueter, der Aspiration bei Croupkranken so warm das Wort geredet zu haben. Die Aspiration hat seitdem schon viele Anhänger gefunden, ist aber, wie ich glaube, bestimmt, noch viel häufiger angewendet zu werden und noch viel grösseren Nutzen zu verschaffen, als das bis jetzt der Fall ist. Es stehen bis jetzt noch einer sicheren Ausführung unüberwundene, aber wohl nicht unüberwindliche Schwierigkeiten im Wege.

Es ist das Schicksal mancher neuen Operation gewesen, deren segensreiche Folgen später allgemein anerkannt wurden, dass sie im Anfang durch mangelhafte Ausführung (nur theilweise Erreichung des Zweckes wegen Schwierigkeit, mehr zu thun, Unverträglichkeit mit bestehenden Ansichten und daraus entstehender Aengstlichkeit, oder auch andererseits zu schnelles Vorgehen bei ungenauer Kenntniss des Endresultates) in Misscredit gekommen ist. Ich erinnere mich sehr gut, mit welchem Enthusiasmus Dieffenbach's erste Schieloperation aufgenommen wurde, nicht blos von seinen Schülern, wozu ich damals gehörte, sondern in den weitesten Kreisen, denn wie ein Lauffeuer verbreitete sich die Kunde von dieser neuen Operation von der Ziegelstrasse in Berlin aus über die ganze medicinische Welt. Es wurde förmlich Jagd gemacht auf Schielende, alles wollte operiren und operirte, aber die Erfolge fielen bald so aus, dass die Operirten oft in der Lage waren, sehnlichst ihren früheren Zustand zurückzuwünschen. Sie waren ihr Schielen nach einer Seite los geworden und hatten dafür ein noch stärkeres Schielen nach der anderen Seite dafür eingetauscht und noch dazu ein grösser vorstehendes Auge bekommen. Die schöne Operation kam in Misscredit, weil sie fehlerhaft ausgeführt wurde, weil die Regeln, nach welchen sie ausgeführt werden muss, um ein gutes Resultat zu geben, noch nicht feststanden. Publicum und Aerzte wandten sich von ihr ab und es dauerte ziemlich lange, bis durch eine sich allmählich ausbildende Präcisirung der verschiedenen Operationsacte diese Operation die ihr gebührende Aufnahme fand. Aehnliches haben wir mit der Ovariotomie erlebt, obgleich man sich damit wegen ihrer Lebensgefährlichkeit weniger operationsbegierig zeigte; ähnlich ging es mit dem Luftröhrenschnitt, so dass man in ärztlichen Gesellschaften recht ernstlich darüber discutirte, ob diese Operation bei Croup gerechtfertigt sei u. s. w. Auch die Aspiration muss ihr Anfangsstadium durchmachen und harrt noch der Vervollkommnung und bestimmter Regeln über die zweckmässigste Art der Ausführung. Dass mit derselben etwas zu erreichen ist, was durch kein anderes Mittel erreicht werden kann, das steht wohl bei allen Denen fest, welche sich mit ihr abgegeben haben. Aber die meisten werden wohl auch zugeben müssen, dass ihnen Fälle zur Section gekommen sind, in welchen sie die Bronchien noch mit Schleim und Häuten verstopft fanden. Man tappt in Bezug auf den Ort, auf welchen die Operation einwirkt, noch mehr oder weniger im Dunkeln, man trägt Bedenken, wie weit, wie oft man eingehen und aspiriren dürfe, ohne zu schaden, kurz es stehen die Regeln, welche bei der Aspiration zu be-

folgen sind, trotz einiger verdienstvoller Arbeiten, welche darüber erschienen sind, noch nicht fest, und es wird wohl noch einige Zeit und weitere Erfahrungen dazu gehören, bis dieses wichtigste Verfahren zum Allgemeingut aller derer geworden ist, welche den Luftröhrenschnitt machen, bis es, möchte ich sagen, dahin gekommen ist, dass man den Luftröhrenschnitt für viele Fälle nur als den ersten Act des chirurgischen Handelns ansieht, welches diese Krankheit erfordert.

Ich will hier zuerst auf die vermeintlichen oder auch wirklichen Nachtheile, welche durch die Aspiration entstehen können, etwas näher eingehen, die vermeintlichen zu widerlegen suchen, die wirklichen aber nach bestem Wissen namhaft machen. Sind die Klippen, welche diesem Verfahren entgegenstehen, wirklich vorhanden, so wird das Hindeuten auf dieselben nur nützen, indem es alsdann leichter gelingen wird, sie zu vermeiden. Die Erfahrung hat gelehrt, dass sich ein Katheter, ohne zu schaden, in die Luftröhre einführen lässt. Es fragt sich, ob man auch dadurch schaden kann, und das bezweifle ich nicht. Wir haben an der Toleranz der Luftröhre gegen das Röhrchen eine beachtenswerthe Erfahrung, wie wenig dieselbe gegen ein gut liegendes Röhrchen empfindlich ist, und wissen ebenfalls, dass durch ein unzweckmässiges Röhrchen, durch Druck, welches dasselbe auf die Schleimhaut ausübt, Verwundungen derselben entstehen können, welche Blutung, Ergriffenwerden von Diphtherie oder von Granulationen zur Folge haben. Es ist keinem Zweifel unterworfen, dass die unter ganz gleichen anatomischen und physiologischen Verhältnissen stehenden, tieferen Partien des Luftweges auch gleiche oder wenigstens sehr ähnliche Toleranz und Verletzbarkeit besitzen. Ich hatte Gelegenheit zu beobachten, dass bei einem Kinde, bei welchem während Monaten das Röhrchen nicht entfernt werden konnte, ohne dass Athemnoth eingetreten ist, und bei welchem sich später trotz des Röhrchens Athemnoth entwickelt hat, erst durch das Einlegen eines tief gehenden Katheters die freie Respiration wieder hergestellt wurde. Ein biegsamer rother, englischer, oben nicht mit Siegellack versehener Katheter, dessen unteres Ende abgeschnitten war, wurde mit seinem oberen Ende erst etwas tiefer eingeführt, als das untere Ende des Röhrchens gereicht hatte, in der Vermuthung, dass hier sich Granulationen gebildet hätten, und als auch dann das Athemhinderniss fortbestand, wurde er tiefer eingeführt und allmählich wegen noch immer fortbestehender Athemnoth noch tiefer bis zur Bifurcation. Erst bei dieser tiefen Einführung hörte die Athemnoth auf, die also wahrscheinlich durch Granulationen in der Nähe der Bifurcation entstanden war. Der Katheter, der alsdann kaum

einen ½ Cm. vorgezogen wurde, um nicht den Bifurcationswinkel zu berühren, wurde so befestigt und ohne jeden Nachtheil, während er jeden Tag der Reinigung wegen 2 mal herausgezogen und wieder eingelegt wurde, 5 Wochen von dem Kinde getragen, wo er dann wieder mit einem kurzen Röhrchen vertauscht werden konnte. Eine ähnliche Toleranz hat die Luftröhre gegen die lange und auf ihrer Oberfläche unebene Röhre von König erwiesen, nicht weniger gegen das Eingehen mit verschiedenartigen Instrumenten behufs Entfernung von in die Luftröhre oder Bronchien gerathenen fremden Körpern und endlich gegen viele bereits vorgenommene Aspirationen, welche das befriedigendste Resultat geliefert haben. Andererseits ist es wohl auch sicher, obgleich der Katheter unendlich weniger verwundend ist wegen seiner abgerundeten Form, seiner grösseren Weichheit und der kurzen Zeit, während welcher er in dem Luftwege verweilt, dass, wenn durch das Einführen des Aspirationskatheters selbst nur leichte Verwundungen in der Luftröhre gemacht werden, diese ähnliche Folgen haben, wie die Verwundungen durch das Röhrchen, und wenn auch gefährliche Blutungen dadurch wohl nicht zu Stande kommen, so werden doch selbst die geringsten Verwundungen der Schleimhaut leicht Veranlassung geben, dass sich daselbst Diphtherie entwickelt und in Folge davon, oder auch ohne vorausgegangenes diphtherisches Ergriffensein der verletzten Stelle Granulationen sich bilden. Je weicher und biegsamer der Katheter ist, desto weniger leicht werden Verwundungen durch denselben vorkommen. Es verdient weiter erwähnt zu werden, dass bei der Aspiration zu unterscheiden ist zwischen festsitzender diphtherischer Schleimhauterkrankung und lose aufsitzenden Crouphäuten. Man mag über Identität oder Nichtidentität von Diphtherie und Croup denken, wie man will, so bleibt es doch eine Thatsache, dass, während in der Regel die Pseudomembranen in der Luftröhre und in den Bronchien nur lose aufsitzen, doch auch zuweilen sowohl in der Luftröhre, als in den Bronchien festsitzende, die Schleimhaut mehr oder weniger tief mitergreifende, diphtherische, kleinere und grössere Inseln vorkommen, selbst mit Zurücklassung diphtherischer Geschwüre, ähnlich denjenigen, welche auf den Mandeln nichts Ungewöhnliches sind. Ich habe übrigens dieselben in der Luftröhre und in den Bronchien nie so mächtig gesehen, dass sie ein Athemhinderniss abzugeben im Stande gewesen wären. Gegen jene diphtherische Einlagerungen in die Schleimhaut würde sich wohl die Aspiration, wenigstens so lange, bis sie sich von selbst gelöst haben, als unwirksam erweisen. Aber ich glaube auch gar nicht einmal, dass es Nutzen brächte, solche

festsitzende diphtherische Stellen, wenn sie nicht ausnahmsweise so massenhaft sein sollten, dass sie ein Athembinderniss abgeben, zu entfernen, im Fall es möglich wäre, in der Luftröhre, oder gar in den Bronchien, mittelst des Katheters oder eines sonstigen Instrumentes damit fertig zu werden. Im Schlunde schien es mir immer, dass durch die gewaltsame Entfernung fest aufsitzender diphtherischer Erkrankungen ein Recidiv mehr begünstigt würde, als wenn man die Abstossung der Natur überlässt. Man wird durch die gewaltsame Entfernung nur die ursprüngliche diphtherische Stelle von weisslichem, schimmelartigem Ansehen und, wenn es sich nicht um eine tiefer greifende Erkrankung handelt, weicher Consistenz los, um dafür ein Recidiv zu erhalten, welches ein durch Blut und Serum bedingtes schmutziges Aussehen und eine festere, zähe, selbst krustenartige Consistenz hat, ein Tausch, welcher in den tieferen Luftwegen gewiss nicht wünschenswerth wäre. Es handelt sich aber bei der Aspiration nicht um solche, glücklicherweise in dem tieferen Theil des Luftweges nicht häufig vorkommende festsitzende diphtherische Erkrankungen, wenn die Möglichkeit auch nicht in Abrede gestellt werden soll, dass gelegentlich eine solche Stelle durch Katheter und Aspiration entblösst und die Ablagerung herausbefördert werden kann, sondern es handelt sich um die daselbst so häufig vorkommenden, mehr oder weniger lose aufsitzenden und auch ganz frei daselbst lagernden croupösen Häute und um Schleim. Diese letzteren sind es, welche in erster Linie die Ursache der neuen Erstickungsgefahr sind, und auf ihre Entfernung ist die Aspiration gerichtet. Nun ist es zwar bekannt, dass selbst nach der freiwilligen Abstossung von Pseudomembranen sich neue an derselben Stelle bilden können; es ist daher auch nicht zu verwundern, dass nach Entfernung derselben durch Aspiration dies ebenso der Fall ist; aber es spricht nichts dafür, dass durch ihre Entfernung durch die Aspiration ihre Wiedererzeugung begünstigt wird. Weniger unschuldig ist vielleicht die Aspiration an der Wiedererzeugung des Schleims. Es ist bekannt, dass durch dieselbe öfter zähe, krustenartige Klumpen herausbefördert werden. Dieselben finden sich zwar auch oft genug an dem unteren Ende des Röhrchens ansitzend, ohne dass eine Aspiration oder auch nur ein Eingehen mit dem Katheter vorgenommen worden ist; es sind ähnliche, von Schleim gebildete Massen, wie sie auch durch den eintrocknenden Einfluss der Luft in der Nase vorkommen, bei Croup wohl auch mit kleineren und grösseren Pseudomembranstückchen vermischt. Es muss aber zugegeben werden, dass durch Katheter und Aspiration, wenn diese Operation öfter hintereinander und nament-

lich wenn sie mit wenig biegsamem Katheter vorgenommen wird, durch Reizung der Schleimhaut eine vermehrte Schleimabsonderung und durch Serumaustritt und selbst etwas Blutaustritt die Bildung zäher Schleimbrocken und Krusten begünstigt wird; ja dass dies letztere wohl auch gelegentlich dadurch geschieht, dass bei dem wiederholten Katheterisiren Häute und Schleim hinabgedrückt und zusammengeballt werden, so dass diese festen Schleimbrocken und zusammengeballten Hautklumpen nicht reine Krankheitsproducte, sondern zum Theil Kunstproducte sind.

Die grösste Unvollkommenheit, welche der Aspiration eigen ist, ist die, dass sich meist nur wenig von dem die Luftwege verstopfenden Inhalt auf einmal herausholen lässt. Die Dicke des Katheters ist abhängig von dem Licht der Luftröhre, und wenn man über die Bifurcation hinausgehen will, von dem der Hauptbronchien; neben dem Katheter muss in der Luftröhre immer noch so viel Raum übrig bleiben, dass das Kind nicht ausser Athem kommt, man kann sich also bei kleinen Kindern nur dünner Katheter bedienen. Die Pseudomembranen und Schleimbrocken lassen sich meist nicht in dem Katheter heraufziehen; die ersteren sind zwar zuweilen so consistent, dass, nachdem ein Theil in die untere Oeffnung des Katheters eingedrungen ist und hier festsitzt, grosse anhängende Stücke herausbefördert werden. Oefters jedoch sind es nur kleinere Membranstücke oder zähe Schleimbrocken, welche in die Oeffnung gerathen, diese verstopfen und eine weitere Aufnahme verhindern, so dass man trotz wiederholten Eingehens und Ausziehens nicht im Stande ist, den ganzen kranken Inhalt der Bronchien zu entfernen. Man ist gezwungen, dem erschöpften Kinde Ruhe zu gönnen, ohne dass man im Stande war, die Lunge so von ihrem krankhaften Inhalte zu befreien, dass wieder vesiculäres Athmen hörbar ist.

Ich habe hiermit die Unvollkommenheiten der Aspiration und ihre etwaigen Nachtheile, wenigstens so weit sie mir bekannt sind, alle genannt. Erwägt man nun ohne Vorurtheil, wie verhalten sich die Nachtheile, welche die Aspiration mit sich bringen kann, gegen die Vortheile, welche sie zu leisten im Stande ist und schon oft geleistet hat, so überwiegen die letzteren sehr die ersteren. Sie ist bei der Indicatio vitalis, welche besteht, und bei der Unwirksamkeit aller anderen Mittel das einzige, welches eine Aussicht auf Erhaltung des Lebens bietet, ein Mittel welches das Uebel so direct wie möglich angreift, welches neben seiner guten Wirkung allerdings seine Unvollkommenheit und selbst seine Schattenseite haben mag, von welchem aber bereits die Erfahrung gelehrt hat, dass es schon manchem

Kinde das Leben gerettet hat, was sonst sicher gestorben wäre. Wären wir nur erst einmal so weit, die Bronchien durch die Aspiration gänzlich von ihrem krankhaften Inhalt zu befreien, so wäre schon viel erreicht, die in erster Linie drohende Lebensgefahr wäre dann wenigstens für den Augenblick beseitigt; die Gefahr, welche durch Wiedererzeugung von Pseudomembranen und Schleim bedingt ist, liegt ferner, kann im günstigen Fall gleich ausbleiben, oder doch nach wiederholter Aspiration ausbleiben.

Die Indication zur Aspiration (ich rede hier nicht von ihrer Anwendung, um Blut und Speisebrei aus den tieferen Luftwegen zu schaffen) ist meiner Ansicht nach dadurch gegeben, dass sich unterhalb des Luftröhreneinschnittes Pseudomembranen und Schleim befinden, zumal wenn diese ein Athemhinderniss bedingen. Es als Regel aufzustellen, nach jedem Luftröhrenschnitt mit dem Katheter einzugehen und zu aspiriren, halte ich nicht für angezeigt. Beschränkt sich die Stenose auf den Kehlkopf, wird nach der Eröffnung der Luftröhre nur etwas Schleim ausgehustet und ist nichts von Pseudomembranen beim Einblick in die Luftröhre zu sehen und kein Athemhinderniss vorhanden, welches auf tiefer sitzende Pseudomembranen schliessen lässt, so sehe ich nicht ein, wozu die Luftröhrenschleimhaut durch unnöthiges Einführen des Katheters gereizt werden soll. Ich halte es alsdann für geboten, das Röhrchen sogleich einzulegen, um so den kranken Theil des Luftweges von dem gesunden unteren abzusperren und im günstigen Falle vielleicht auf diese Weise die Fortpflanzung der Krankheit nach unten zu verhüten. Zeigen sich bei der Operation Pseudomembranen in der Luftröhre, so ist deren Entfernung wünschenswerth, auch wenn sie nicht zu einem Athemhinderniss Veranlassung geben, denn die Weiterverbreitung der Krankheit nach unten findet durch ihre Gegenwart wohl ohne Zweifel leichter statt, als nach ihrer Entfernung. Ist endlich nach der Operation noch Athemhinderniss vorhanden, so muss die Aspiration sogleich vorgenommen werden.

Zur Ausführung der Aspiration ist es zweckmässig, die Wunde durch einen Drahtdilatator zu erweitern. Er verhütet, dass sich die Wunde zusammenzieht und dem Kinde das Athmen erschwert, und gestattet dem Katheter freie Bewegung. In späteren Stadien der Krankheit kann bei zu enger Wunde diese dadurch erweitert werden, dass man das Röhrchen, wenn es die Zeit erlaubt, mit platten Laminariascheibchen umgibt, welche der Sicherheit wegen vorne mit einem mit der Nadel durchgezogenen festen Seitenfaden versehen sind. Durch fleissiges Anfeuchten mit Wasser quellen dieselben

rascher auf und sind dann durch den Drahtdilatator zu ersetzen. Man bedient sich meist eines gewöhnlichen Katheters, eines schwarzen französischen, oder eines vorher in warmem Wasser biegsamer gemachten englischen, oder des weichen Nélaton'schen Katheters. Ich möchte dazu noch den Jaques-Patentkatheter empfehlen und die englischen Katheter, wie sie zur Aspiration von Steintrümmern aus der Blase benutzt werden. Dieser letztgenannte Benti'sche Katheter hat die grossen Vorzüge, dass er eine sehr grosse glattrandige untere Oeffnung hat (woven eye) und inwendig polirt ist. An Biegsamkeit und Glätte wird er noch von dem seidenen Katheter übertroffen. — Was die Aspiration selbst betrifft, so kann ich nicht empfehlen, den Mund dazu zu benutzen. Ich habe wohl auch bei einer meiner ersten Croupoperationen in Ermangelung eines Katheters den Mund auf die Wunde gesetzt und das in die Luftwege ergossene Blut herausgezogen, später noch einige Mal in die Luftwege gerathenes Blut mittelst des Katheters mit dem Munde ausgezogen. Ich halte es aber, wenn es sich um Diphtherie handelt, durchaus nicht für geeignet, diese primitive Saugmethode zur Regel zu erheben, am wenigsten sie Anderen zu empfehlen. Das Leben eines Arztes ist doch nicht weniger werth, als das eines Kindes, und schon gerade genug Aerzte haben ihr Leben als Opfer ihres Berufes durch die Diphtherie verloren. Gäbe es kein anderes Mittel, die Aspiration zu bewerkstelligen, so möchte es noch hingehen, dass der Arzt, wie er es ja öfters thut, sich der Gefahr aussetzt, angesteckt zu werden, um seinem Kranken zu nützen; aber es stehen uns ja Saugapparate genug zur Diposition von dem schwach wirkenden dünnwandigen Gummiballon zu dickwandigeren Saugspritzen der verschiedensten Art, dem Dieu la Foix bis zu dem Thompson'schen Exhauster. Warum sollte mit einem dieser Apparate nicht ebenso viel geleistet werden können, als mit dem Munde? An Stärke des Zuges übertreffen die letztgenannten den Mund gewiss, ja sie wirken wohl viel stärker, als es das Lungengewebe ohne Nachtheil erträgt. Es gehört gewöhnlich sehr wenig Saugkraft dazu, um Pseudomembranen und Schleim in die Oeffnung des Katheters einzuziehen, es reicht selbst oft ein kleiner Gummiballon dazu hin. Ist aber die Oeffnung des Katheters verstopft und verlegt, dann ist der Widerstand meist so gross, dass ebenso wenig der Mund im Stande ist, weiter zu wirken, als der Gummiballon im Stande ist, sich weiter auszudehnen. Den Widerstand, welchen man alsdann im Munde fühlt, sieht man bei dem Gebrauche des Gummiballons durch seine unvollkommene Ausdehnung, oder, wenn man lieber

will, kann man ihn auch in der Hand fühlen bei Anwendung der Saugspritze. Ich wüsste nicht, was das Widerstandsgefühl im Munde uns weiter lehren könnte. Ich glaube, dass es mehr zur allgemeinen Annahme dieser wichtigen Operation beitragen wird, wenn man zu deren Ausführung statt des Mundes einen sonstigen bequemen Saugapparat empfiehlt, dessen Wirkung man noch genauer taxiren kann, als die Wirkung, welche durch den Mund ausgeübt wird.

Zu einer genügenden Ausräumung der Luftröhre wird man in der Regel ohne grosse Schwierigkeit kommen, wenigstens so weit, dass hinreichender Raum zum Athmen bis zur Bifurcation dadurch gegeben wird, wenn auch an den Wandungen grössere oder kleinere, noch nicht gelöste Pseudomembranen sitzen bleiben, freilich, wie oben erwähnt, oft nicht auf einmal, sondern durch wiederholtes Eingehen und Aspiriren. Für die Bronchien bedient man sich besser eines unten knieförmig gebogenen Katheters, dem Mercièr'schen ähnlich, nur mit kleinerem Schnabel, dessen ganze untere Seite zu einer möglichst grossen Oeffnung gemacht ist, oder auch eines Katheters mit einer Oeffnung, welche im Querdurchschnitt oder in einem schiefen Durchschnitt liegt. Die Katheter sollten eigens zu diesem Zwecke gemacht sein, nicht durch Abschneiden eines gewöhnlichen Katheters, wodurch die Oeffnung leicht scharfe Ränder behält und dann verletzen kann, sondern mit vollkommen abgerundeten Rändern, wie die amerikanischen Katheter mit velvet eye. Die Anwendung gewöhnlicher Katheter mit seitlicher unterer Oeffnung hat, wenn es sich um Entfernung von Pseudomembranen und Schleim aus den Bronchien kleiner Kinder handelt, das Missliche, dass ein nur mässig dicker Katheter sich leicht mit seiner unteren Oeffnung an die Bronchialwand anlegt und dadurch die Aspiration gehindert wird, und dass, wenn der Katheter sehr dünn ist, immer nur sehr wenig damit herausbefördert werden kann und somit die Nothwendigkeit des Wiedereinführens kein Ende nimmt. Mittelst eines Katheters von mässiger Dicke, dessen untere Oeffnung im Quer- oder schiefen Durchschnitt liegt, schien mir besonders dann die Wirkung eine möglichst günstige zu sein, wenn die Spitze des Katheters das Licht des Bronchus fast oder ganz ausfüllte, die Aspiration daher besser auf die tiefer liegenden Pseudomembranen einwirken konnte.

Ich möchte das Kapitel der Aspiration nicht verlassen, ohne meine Ansicht darüber ausgesprochen zu haben, welcher Weg, wie ich glaube, einzuschlagen ist, um dahin zu kommen, dass es gelingt, die Bronchien sicher und möglichst schnell von ihrem krankhaften

Secret zu befreien. Es wird dazu vorerst nöthig sein, dass man im Stande ist, den Katheter in den Bronchus eines beliebigen Lungenlappens einzuführen, um so direct auf die zu entfernenden Massen einzuwirken; weiter, dass der Katheter so gestaltet ist, dass er möglichst viel der letzteren aufnehmen kann, und endlich, dass Pseudomembranen und Schleim der Bronchien in einen Zustand versetzt werden, dass sie möglichst leicht in den Katheter eindringen, damit die Aspiration weniger oft wiederholt werden muss. Die ersten beiden Forderungen sind schon jetzt erreichbar, die letztere harrt noch ihrer Lösung. Ich beginne mit der näheren Erörterung des Operationsfeldes. Da mir keine Abbildungen der Luftwege von Kindern bekannt sind, welche eine klare Anschauung der Lage und des Volumens der betreffenden Bronchien geben, so habe ich eine Anzahl Macerationspräparate derselben gemacht und sie in natürlicher Grösse photographiren lassen, um über die Luftröhrenverzweigungen im kindlichen Alter genauen Aufschluss zu erhalten. Die Präparate sind so hergestellt, dass bei möglichst aufrechter Stellung des Rumpfes des Cadavers zwischen Schild- und Ringknorpel Rose'sche Metallmasse (2 Theile Wismuth, 1 Theil Blei und 1 Theil Zinn mit einem geringen Zusatz von Quecksilber, welches letztere den Schmelzpunkt noch etwas tiefer herabsetzt) in die Luftröhre und Bronchien eingegossen und dann die Lunge macerirt wurde, welche Methode Hyrtl als die beste zur Herstellung von Abgüssen der Luftwege empfiehlt (Handbuch der praktischen Zergliederungskunst. Wien 1860. S. 307). Die Präparate und Photographien geben für verschiedenes Alter ein klares Bild von der Länge und Dicke der Luftröhre, der beiden Hauptbronchien und von dem Winkel, unter welchem letztere von ersterer abgehen. Es ist ferner unschwer, zu erkennen, an welcher Stelle, unter welchem Winkel und in welcher Dicke die Seitenbronchien abgehen. Namentlich unterscheiden sich leicht in diesen drei Hinsichten der Bronchus für den linken oberen, der für den linken unteren und der für den rechten oberen Lungenlappen, während die für den rechten mittleren und rechten unteren Lappen schwerer zu trennen sind. Durch diese Bilder ist die Länge und Dicke des Katheters und die Richtung, welche derselbe beim Katheterisiren der einzelnen Lungenlappen zu nehmen hat, gegeben. Nur ein gesondertes Katheterisiren des rechten mittleren und rechten unteren Lappens wird dadurch erschwert, dass die zu diesen beiden Lappen führenden Bronchien in grösserer Nähe neben einander abgehen, als das für die Bronchien der drei übrigen Lappen der Fall ist. Die Lehre Aeby's (Der Bronchialbaum der Säugethiere und des Men-

schen. Leipzig 1880), dass der Bronchialbaum des Menschen, wie der der Säugethiere, jederseits aus einem bis in den untersten Theil der Lunge hinablaufenden Hauptbronchus bestehe, und dass bei dem Menschen von dem der rechten Seite 5, von dem der linken Seite 4 grössere Bronchialäste nach aussen zu abgehen und sich nach aussen, vorne und hinten verzweigen, ferner nach innen zu rechts 5 kleinere und links 4 kleinere Bronchien gegen das Mediastinum hin verlaufen, — diese Deutung der Luftröhrenverzweigung ist vom Standpunkte der vergleichenden Anatomie von grossem Interesse, für den praktischen Zweck des Katheterisirens dient sie dazu, dass man sich die Bronchien als eine nach einem Gesetz sich richtende Vertheilung der Luftröhre und nicht als eine ganz zufällige und unbestimmte Verästelung vorstellt.

Rechts tritt zuerst ein nach aussen gehender Seitenbronchus in geringer Entfernung unter der Bifurcation in mehr oder weniger horizontaler Richtung ab, welcher den ganzen rechten oberen Lungenlappen versorgt. Während der Hauptbronchus, seine bisherige Richtung beibehaltend, sich nach abwärts erstreckt, schickt er in einiger Entfernung unter dem 1. Seitenbronchus einen 2. Seitenbronchus nach aussen zu ab, welcher den rechten mittleren Lappen versorgt. Dieser 2. Bronchus verläuft mehr in abwärtsgehender Richtung, als der 1. Seitenbronchus. Auch in diesen Lappen geht nur 1 Bronchus. Alsbald unterhalb des Abgangs dieses 2. Seitenbronchus gehen weitere Bronchien sowohl nach innen, als nach aussen zu ab; letztere sind die grösseren, erstere die kleineren, alle gehen in den unteren Lappen, aber es ist oft schwer zu entscheiden, welches der Hauptbronchus und welches die Seitenbronchien sind. — Linkerseits geht der 1. Seitenbronchus wesentlich tiefer ab, als auf der rechten Seite. Auch er pflegt in mehr oder weniger horizontaler Richtung abzugehen und dient zur Versorgung des linken oberen Lappens. Alle übrigen, weiter abwärtsgehenden Bronchien verzweigen sich in mehr abwärtsgehender Richtung in dem linken unteren Lappen. Die Lungenarterie verläuft rechterseits unter dem 1. Seitenbronchus, linkerseits über demselben. Nach Aeby ist der rechte oberste Seitenbronchus oder der eparterielle Bronchus ein asymmetrischer Bronchus, während der rechte mittlere Lappen und der linke obere nach ihm gleichwerthig sind, weil sie beide von dem 1. hyparteriellen Ventralbronchus ihrer Seite versorgt werden. Aeby's 2., 3. und 4. nach aussen zu abgehender und nach vorne, aussen und hinten zu verlaufender hyparterieller Ventralbronchus, sowie die jederseits 4 kleineren, nach innen zu abgehenden und gegen das Mediastinum hin verlaufenden

hyparteriellen Dorsalbronchien, wozu noch rechts der unpaarige Herzbronchus kommt, verzweigen sich sämmtlich mit den Endausläufern der beiden Hauptbronchien in den beiden unteren Lungenlappen. Die Endverzweigungen der beiden Hauptbronchien legt Aeby in den unteren hinteren Lungenrand jeder Seite zwischen Zwerchfell und die unteren Rippen. Der Verlauf des rechten Hauptbronchus ist ein fast gerader, der des linken bildet in seinem oberen Theil öfter eine Krümmung mit Convexität nach innen und unten, in seinem weiteren Verlauf eine solche mit Convexität nach aussen. Zuweilen gesellt sich zu dieser frontalen S-förmigen Biegung des linken Hauptbronchus noch eine sagittale mit hinterer Convexität. Ueber die Bronchialverzweigungen der Luftröhre und die Grösse ihres Lichtes in den verschiedenen Lebensaltern geben die Abbildungen Fig. 6, Taf. I—VI [v—x] eine klare Anschauung, welche bei dem Katheterisiren der Bronchien zu verwerthen ist. Wenn die grösseren Bronchien verschiedener Menschen eine Aehnlichkeit mit einander haben, die wohl eben so gross ist, wie die Aehnlichkeit anderer Organe bei verschiedenen Menschen, so gibt es doch auch pathologische Veränderungen in der Lage der Luftwege, welche Berücksichtigung verdienen. In erster Linie sind hier zu nennen Abweichungen der normalen Lage durch Geschwülste, Abplattungen und Drehungen. Bei einem Kinde fand ich durch dicke tuberculöse Drüsen in der Gegend der Bifurcation den linken Hauptbronchus in die Diagonale nach links und vorne gerichtet, während der rechte fast gerade nach hinten zu verlief. Ferner bedingt die Herzhypertrophie einen mehr seitlichen Verlauf des linken Hauptbronchus u. dgl. m.

Die hier gegebenen Abbildungen stimmen mit den von Aeby gegebenen und denjenigen anderer Macerationspräparate der Luftwege im Wesentlichen überein, und es scheint, dass in dieser Beziehung individuelle Abweichungen weniger bedeutend sind, als man zu vermuthen geneigt sein könnte. Ich lasse hier aus dem Werke Aeby's noch einige für das Katheterisiren und Aspiriren der Luftwege nicht unwichtige, aus einer grösseren Anzahl von Messungen gewonnene, mittlere Maasse folgen.

Der Neigungswinkel der Hauptbronchien zur Medianebene beträgt bei Erwachsenen im Mittel rechts 24,8°, links 45,6°, woraus folgt, dass fremde Körper leichter in den rechten Hauptbronchus gerathen.

Die Seitenbronchien besitzen einen absteigenden Verlauf, nach unten hin zunehmend, desgleichen sind auch ihre Aeste in der Regel spitzwinkelig mit ihnen verbunden; nur an den beiden oberen Seitenbronchien gehen aufsteigende Aeste zu den Lungenspitzen.

Nach den Messungen an 12 Erwachsenen beträgt nach Aeby die Länge der Luftröhre im Mittel 125,4 Mm. Der Abstand des unteren scharfen Randes der Mündung des ersten rechten Seitenbronchus bis zur Theilungsstelle der Luftröhre im Mittel 21,1 Mm.; desgleichen in Bezug auf den 2. rechten Seitenbronchus 44,3 Mm.; desgleichen in Bezug auf den ersten linken Seitenbronchus 49 Mm.

Gegenseitiger Abstand der Seitenbronchien von einander im Mittel: Rechts 2. und 3. 21,4 Mm., 3. und 4. 13,1 Mm., links 1. und 2. 25,4 Mm., 2. und 3. 8,6 Mm.

Durchmesser der Luftröhre im Mittel in Millimetern.

Oberstes Ende,		Zwischen 1. und 2. Drittel,		Zwischen 2. und 3. Drittel,		Unterstes Ende,	
frontal	sagittal	frontal	sagittal	frontal	sagittal	frontal	sagittal
13,1	16	14,7	17,2	18,1	18,3	20,7	19,1.

Querdurchmesser der Hauptbronchien im Mittel in Millimetern.

am Ursprung	Rechts unter dem Ursprung		
aus der Luftröhre	des 1. Seitenbronchus	des 2. Seitenbronchus	des 3. Seitenbronchus
16,7	12,8	9,6	7,2
	Links		
14	10,1	7,7	6,4.

Das Gesammtkaliber der Luftwege in ihrer ganzen Länge nimmt vom Kehlkopfe an nach abwärts zu, bis zur Wurzel der Hauptbronchien, von da nimmt es ab, bis in die Gegend der 1. Seitenbronchien, wo es wieder bis auf das Endkaliber der Luftröhre zurückgeht, und nimmt dann von Neuem wieder bis herab zum 4. Seitenbronchus zu.

Volumen der Lungenlappen in Procent.

	Rechte Lunge,			Linke Lunge		Gesammtvolumen der linken Lunge in Procent der rechten
	oberer Lappen	mittlerer Lappen	unterer Lappen	oberer Lappen	unterer Lappen	
Mittel im 1. Lebensjahre	28,2	22,1	49,6	47,2	52,8	81,9
Mittel für das 4.—8. Jahr	32,4	16.9	50,7	48,1	51,9	84,3.

Die hier nach Aeby gegebenen mittleren Zahlen beziehen sich, mit Ausnahme der letzten Volumsverhältnisse der Lappen zu einander, sämmtlich auf Erwachsene. Sie lassen sich jedoch auch auf Kinder übertragen und werden dann noch im Allgemeinen ihre Richtigkeit haben, wie man aus dem Vergleich mit den nachstehenden, von mir an Kindermacerationspräparaten genommenen Maassen ersehen kann. Doch muss ich bemerken, dass ich nur an der Luftröhre die gleichen Stellen wie Aeby für die Messungen gewählt habe, an den Bronchien hingegen schienen mir andere Stellen als die von Aeby für die Messungen gewählten in Hinsicht auf das Katheterisiren wichtiger.

Länge, Richtung und Durchmesser des Lichtes der einzelnen Theile der Luftwege nach Ausgüssen mit Rose'scher Metallmischung in Millimetern.

			I. Grosse Frau	II. Jüngling v. 15 J.	III. Mädchen v. 12 J.	IV. Knabe v. 6¼ J.	V. Kind v. 4½ J.	VI. Kind v. 3¼ J.	VII. Kind v. 1½ J.
Querdurchmesser der Luftröhre.	Unter dem Ringknorpel	frontal	13	—	8	7	7	—	4,5
	" " "	sagittal	10	—	9	8	6,5	—	4
	Zwischen dem 1. und 2. Drittel	frontal	12,5	—	9	8	7	—	7
	" " 1. " 2. "	sagittal	11	—	9	8	7	—	6
	" " 2. " 3. "	frontal	14	12	9	8,5	8	8,5	7
	" " 2. " 3 "	sagittal	13	10,5	10	8	7,5	9	7
	An der Bifurcation	frontal	20	18	13	12	12	12	10,5
	" " "	sagittal	13	8	8	6	6	8	5
Querdurchmesser des rechten Hauptbronchus.	In der Mitte zwischen seinem Anfang und dem Abgang des Bronchus für den oberen Lappen	frontal	12	10	7	6,5	6	7	5
		sagittal	13	9	7,5	7	7	7,5	5
	In der Mitte zwischen dem Abgang des Bronchus für den oberen Lappen und dem für den mittleren Lappen	frontal	9	8	6	5	5	6	4
		sagittal	10	8	6	6	5	5,5	4
	Zwischen dem Bronchus für den mittleren Lappen und den Verzweigungen in den unteren Lappen	frontal	7,5	—	—	4,5	—	—	3
		sagittal	9	—	—	5	—	—	4
Querdurchmesser d. linken Hauptbronchus.	In der Mitte zwischen seinem Anfang und dem Abgang des Bronchus für den oberen Lappen	frontal	10	8	6	6	5,5	5.5	4,5
		sagittal	11	7	7	6,5	5,5	6	4
	Zwischen dem Bronchus für den oberen Lappen und den Verzweigungen in den unteren Lappen	frontal	8	7	5	5	4,5	4	4,5
		sagittal	9	7	—	5,5	—	5	4
Länge der Luftröhre vom unteren Rand des Ringknorpels bis zum Bifurcationswinkel			110	—	64	50 ?	63	68	—

Bemerkungen.

II. Ausguss der grösseren Bronchien und eines Theiles der Luftröhre (das Metall war nicht ausreichend) eines zwar erst 15 Jahre alten, aber für sein Alter sehr grossen (165 Cm.) und entwickelten Jünglings, welcher vorher immer vollkommen gesund war und nach kurzer Krankheit gestorben ist. Die Photographie ist um $^1/_9$ grösser als der Ausguss.

III. Ist im Gegensatz zu dem vorigen einem zwar 12jährigen, aber durch langjähriges Hüftleiden, Eiterung und Albuminurie in seiner Entwicklung zurückgebliebenen 115 Cm. grossen Mädchen entnommen.

IV. Kräftiger Knabe, an Scharlach gestorben, sitzend mit nur wenig zurückgebeugtem Kopf. Photographie etwas weniges grösser als der Ausguss.

V. Durch langes Krankenlager (Caries der Wirbelsäule) in seiner Entwicklung und seinem Wachsthum zurückgebliebenes Kind, 85 Cm. hoch.

VI. Unvollständig gekommen.

Die Eingüsse sind zwischen Schild und Ringknorpel oder unmittelbar unter dem Ringknorpel gemacht worden; am oberen Theile der Luftröhre sind daher in einigen Photographien, die Spuren des S-förmig gebogenen kupfernen Trichters oder des gebogenen Tubulus sichtbar. So viel wie möglich entsprechen die Photographien der Lebensgrösse. Die Längenmaasse der Luftröhre sind mehr oder weniger durch das Zurückbiegen des Kopfes beeinflusst, obgleich letzteres so viel wie möglich vermieden wurde. Ferner scheint die aufrecht sitzende oder die ungefähr in einem Winkel von 45° nach hinten geneigte Haltung des Thorax beim Ausgiessen nicht ohne Einfluss auf die Richtung der Hauptbronchen, namentlich des rechten zu sein, der nicht, wie der linke, durch das darunter liegende Herz eine Stütze findet; es möchte z. B. die vollkommen aufgerichtete Stellung, in welcher sich der Thorax von IV zur Zeit des Ausgiessens befand, die Ursache sein, dass der rechte Hauptbronchus fast ganz in derselben Richtung verläuft, wie die Luftröhre. Auch die Hebung des Zwerchfells durch Aufblähung der Därme hat einen Einfluss auf die Richtung der Bronchien. Uebrigens trägt an dem gerade nach abwärts gehenden Verlauf des rechten Hauptbronchus dieser Abbildung der Photograph etwas Schuld, indem er das Präparat so gestellt hat, dass der rechte Bronchus etwas mehr nach vorne, der linke etwas mehr nach hinten gerichtet ist.

Die Frontalmaasse an der Bifurcation sind erhalten, indem vom Scheitel des Winkels, welchen die beiden unteren Flächen der Hauptbronchen bilden, ein Querschnitt durch einen jeden der letzteren gedacht ist, und die Entfernung der beiden Punkte von einander, wo die Querschnitte die oberen oder äusseren Seiten der Hauptbronchien treffen, zum Messen benutzt wurden.

Wo Maasse an Bronchialausgüssen nicht angegeben sind, war ein genaues Messen wegen an oder in nächster Nähe der Maassstelle abgehender Seitenäste nicht möglich, so namentlich zwischen dem rechten mittleren und unteren Lappen.

Ich weiss nicht, ob das Wort frontal im Henle'schen Sinne richtig von mir gebraucht ist. Es ist hier so gebraucht, dass unter Frontaldurchmesser eines Bronchus der auf die Längsaxe des zu messenden Stückes

rechtwinkelig, in der Richtung von einer Seite zur anderen fallende Durchmesser verstanden ist. Der sagittale lässt wohl kein Missverständniss zu, es ist der in der Richtung von vorne nach hinten rechtwinkelig die Längsaxe des Bronchus schneidende Durchmesser. Die angegebenen Maasse stimmen nicht ganz genau mit den erhaltenen Photographien, was daher rührt, dass die Maasse von den Metallabgüssen genommen sind, die Photographien aber in Bezug auf ihre Grösse nicht immer genau mit den Metallabgüssen übereinstimmen.

Die Länge der Luftröhre bietet je nach der Länge des Halses bei gleichem Alter grosse Verschiedenheiten dar. Da sie für das Katheterisiren der Luftwege maassgebend ist, so lasse ich hier zur Vervollständigung der in der Tabelle gegebenen Maasse noch einige weitere folgen, mit gleichzeitiger Berücksichtigung ihrer Dehnbarkeit in der Längsrichtung. Diese letztere bietet nicht weniger grosse Verschiedenheiten, nicht nur absolute, was bei der verschiedenen Länge der Luftröhre bei ein und demselben Alter nichts Auffallendes hätte, sondern auch relative grosse Verschiedenheiten. Es kommen Luftröhren vor, welche sich bis zu einem Drittel ihrer Länge verlängern können und noch mehr, andere, wo die Verlängerung nur gering ist. Bei starkem Zurückbiegen des Kopfes wird die Bifurcation mit gehoben einen halben bis einen ganzen Centimeter und selbst etwas mehr. Sind pleuritische Adhäsionen vorhanden, so ist die Lageveränderung der Bifurcation gering oder ganz aufgehoben, ebenso fand ich sie in einen Fall, wo dieselbe von einem Haufen geschwollener Lymphdrüsen umgeben war, kaum beweglich. Bei einem halbjährigen Kinde betrug die Länge der Luftröhre zwischen Ringknorpel und Bifurcationswinkel bei gerader Haltung des Kopfes 40 Mm. Bei einem anderen Kinde desselben Alters betrug sie bei gerader Haltung vom Ringknorpel bis zum Bifurcationswinkel 51 Mm., bei mässiger Rückbeugung des Kopfes 55 Mm. Bei einem 8monatlichen Kinde Entfernung vom Ringknorpel bis zum oberen Brustbeinrande bei geradem Kopfe 23 Mm., bei mässig zurückgebeugtem Kopfe 35 Mm., bei stark zurückgebeugtem Kopfe 40 Mm. Bei einem anderen Entfernung vom Ringknorpel bis zum Bifurcationswinkel bei nach vorne geneigtem Kopfe 36 Mm., bei horizontalstehendem Unterkiefer 46 Mm., bei zurückgelegtem Kopfe 55 Mm. Der Bifurcationswinkel steht in diesem Falle bei gerade gerichtetem Kopfe in derselben Höhe, wie der untere Rand der 2. Rippe, wo sie sich an das Brustbein ansetzt, also wie bei dem Erwachsenen, er senkt sich etwas bei herabgebeugtem Kopfe und steigt bei zurückgelegtem Kopfe etwas in die Höhe. Die Excursion zwischen seinem niedrigsten und seinem höchsten Stande beträgt 13—14 Mm. Bei einem 5jährigen Knaben ist die Entfernung vom Ringknorpel bis zum Bifurcationswinkel bei gerader Haltung des Kopfes 64 Mm., bei zurückgebeugtem Kopfe 68 Mm. Desgleichen bei einem 6jährigen Knaben erstere 63 Mm., letztere 70 Mm.

Hier noch einige Maasse über die Länge und Dehnbarkeit der Luftröhre lebender Erwachsener, vom Ringknorpel bis zum Brustbein gemessen bei gerade gehaltenem und bei zurückgebeugtem Kopfe in Centimetern.

		Bei gerader Haltung	Zurückgebeugt
männlich	77 Jahr	4,0	5,0
"	17 "	4,5	5,5
"	13 "	4,5	6,0

Bei gerader Haltung			Zurückgebeugt
männlich	48	Jahr 4,6	6,0
weiblich	16	" 5,0	6,0
männlich	70	" 5,0	6,0
"	34	" 5,0	6,3
"	48	" 5,0	6,5
weiblich	19	" 5,0	7,0
"	26	" 5,3	7,0
"	16	" 5,5	6,5
"	61	" 5,5	7,0
männlich	44	" 5,5	7,5
"	40	" 6,0	8,0
weiblich	26	" 6,0	7,5
männlich	21	" 7,0	9,0
"	17	" 7,0	9,0

Das mittlere Verhältniss dieser Zahlen ist

18 : 23.

Es wird somit im Durchschnitt die Halsgegend zwischen Brustbein und Ringknorpel durch das Zurückbeugen des Kopfes um nahezu ein Drittel grösser.

Bei 9 Kindern verschiedenen Alters sind

1. Die Luftröhrenknorpel zwischen Ringknorpel und Brustbein gezählt			2. Die Entfernungen zwischen Zungen- und Brustbein gemessen	
	bei gerader Haltung des Kopfes	bei zurückgebeugtem Kopfe	bei gerader Haltung des Kopfes	bei zurückgebeugtem Kopfe
Neugeboren [1])	10	12½	3,6 Cm.	4,0 Cm.
48 Tage	7	10	2,4 "	4,6 "
8 Wochen	8	10½	3,0 "	4,65 "
9 Monate	7½	10	2,5 "	4,6 "
1½ Jahre	7½—8	10	2,4 "	4,7 "
2 "	9	13		
2½ "	9	10½—11	4,0 "	6,3 "
	11	12½	5,9 "	7,3 "
4½ "	9	12	5,5 "	6,8 "

An der Hand dieser Abbildungen gestaltet sich die Einführung des Katheters in einen beliebigen Lungentheil an der Leiche nicht

---

1) Betrifft ein Neugeborenes, bei welchem Perforation und Kephalotripsie angewendet worden ist.

Bei dem Zählen der Luftröhrenknorpel stellt sich das mittlere Verhältniss

13 : 17,

bei den Messungen 29,3 : 38,9.

Es wird also danach durch Zurückbeugen des Kopfes die vordere Halsgegend um nahezu ein Drittel länger.

Bei dem Schlucken geht der Kehlkopf bei Erwachsenen 1 bis 1,5 Cm. in die Höhe; bei dem Husten hebt sich zuerst der Kehlkopf, dann geht er herunter, und zwar tiefer als bis zu seinem normalen Stande, um sich schliesslich wieder bis auf letzteren zu heben. Diese Bewegungen des Kehlkopfes verlaufen, je nach der Heftigkeit des Hustens, innerhalb ½ bis 1 Cm. und mehr. Sie sind wegen des raschen Wechsels schwer zu messen.

ungünstig. Im linken Hauptbronchus muss die schwach knieförmig gebogene Katheterspitze noch ein gutes Drittel der Luftröhrenlänge weiter vordringen, bis sie auf der äusseren Seite an den ersten abgehenden Seitenbronchus, den für den oberen Lappen, kommt. Sowie die Katheterspitze durch Drehung über die Einmündung dieses 1. Seitenastes hinaus ist, befindet sie sich in dem Bronchus, welcher die Aeste des unteren Lappens aufnimmt. Rechterseits gelangt die Katheterspitze alsbald, nachdem dieselbe die Bifurcation überschritten hat, auf der äusseren Seite zu dem 1. Seitenbronchus und so in den oberen rechten Lungenlappen. Der Weg dahin ist von der Bifurcation aus kaum halb so gross, als auf der linken Seite. Diesen 1. Seitenbronchus vermeidend und etwas weitergehend in der Richtung nach aussen und unten, gelangt die Katheterspitze in den Bronchus für den mittleren Lappen, und sowie sie diese Mündung des Luftweges des mittleren Lappens überschritten hat, befindet sie sich in dem gemeinschaftlichen Ausführungsgang der Bronchialverzweigungen des rechten unteren Lappens. Es geht aus dem früher Angeführten hervor, dass zum Katheterisiren behufs der Entfernung von Schleim und Faserstoffhäuten aus den beiden oberen Lappen sich nach Spätoperationen wohl seltener eine Indication finden wird, als zum Katheterisiren der unteren Lappen; nach Frühoperationen wird es jedoch an Gelegenheit nicht fehlen, auch die oberen Lappen zu katheterisiren. In den beiden grossen unteren Lappen, welche dem Athemgeschäft ihrer Grösse wegen in erster Linie vorzustehen bestimmt sind, kann der Katheter beim Erwachsenen selbst noch verschiedene Abtheilungen in das Bereich seiner Wirksamkeit ziehen. Wird derselbe blos bis in die gemeinschaftliche Ausmündung der Bronchialäste des unteren Lappens, oder nach Aeby in die in den unteren Lappen gehende Fortsetzung des Hauptbronchus vorgeschoben, so erstreckt sich die vermittelst desselben ausgeübte Aspiration auf den ganzen Lappen, wird der Katheter dagegen noch weiter vorgeschoben, so werden die die oberen Theile des Lappens versorgenden Aeste ausgeschlossen und die Wirkung des Katheters nur auf die unteren beschränkt. Das Vorschieben des Katheters wird jedoch bei Kindern seine Grenze finden durch das allmähliche Dünnerwerden der Bronchien, weil die Dicke, welche derselbe haben muss, um Häute und Schleim aufnehmen zu können, nicht beliebig vermindert werden kann. Ein Katheter von 2 bis 3 Mm. Licht wird schon die höchste zulässige Enge haben, um eine erfolgreiche Aspiration ausüben zu können. Es wird aus diesem Grund eine Aspiration der Seitenbronchien bei kleinen Kindern kaum anders möglich sein, als

dass man sich bei ihnen mit der Einführung des Katheters in die Hauptbronchien begnügt.

Es schien mir von Vortheil zu sein, einen Katheter zu besitzen, durch welchen sich der Abschluss eines Lungenlappens bewerkstelligen lässt, theils um einen möglichst directen Zug durch die Aspiration auf seinen Inhalt ausüben, theils in der Hoffnung, dass sich durch Einbringen einer bis jetzt noch als pium desiderium dastehenden Flüssigkeit in den abgesperrten Lappen eine Verflüssigung des Inhaltes und dadurch sehr erleichterte Aspiration ermöglichen liesse. Bei der Anwendung der Aspiration wird in dem Katheter ein luftverdünnter Raum gemacht. Um den Ausgleich herzustellen, dringt die Luft aus der Umgegend der unteren Oeffnung in den Katheter ein, und zwar von der Seite, wo ihr am wenigsten Widerstand entgegensteht. Dasselbe thun die beweglichen Gegenstände, welche sich im Bereich der Aspiration befinden. Steht die Katheteröffnung so, dass von unten und von oben Luft zu ihr gelangen kann, so entstehen zwei Luftströmungen, eine von oben, die andere von unten, welche in der Oeffnung des Katheters zusammentreffen. Je freier der Luftzutritt von oben ist, desto schwächer wird der von unten kommende sein, und um so schwerer werden die unterhalb der Katheterspitze befindlichen Gegenstände in den Katheter eingezogen werden, ja sie treffen, an der Katheteröffnung angelangt, noch einen Gegenstrom, welcher ihr Eindringen erschwert. Um sie dennoch zum Eindringen zu bringen, muss der Aspirationszug vermehrt werden, und auch dann haben sie immer noch den ebenfalls vermehrten Gegenstrom zu überwinden. Die Einwirkung einer solchen stärkeren Saugkraft auf die Schleimhaut kann nicht ausbleiben, sie veranlasst Blutandrang und Blutung. Anders gestaltet sich die Aspirationswirkung, wenn oberhalb der Katheteröffnung ein luftdichter Abschluss des Luftweges stattfindet. Es concentrirt sich dann die ganze Kraft des Aspirationszuges auf den unterhalb befindlichen Theil, es findet nur eine Strömung statt, die von unten. Es wird daher eine viel schwächere Aspirationskraft erforderlich sein, um die gleiche, ja eine stärkere Wirkung zu thun, das Eintreten des Bronchialinhaltes wird begünstigt und die Schleimhaut geschont werden. Bedient man sich eines Katheters zur Aspiration, dessen untere Oeffnung im Quer- oder schiefen Durchschnitt liegt, und dessen Dicke gerade recht ist, um den Bronchus luftdicht abzuschliessen, so wird er die eben erwähnten Vortheile leisten. Da man aber das Licht des Bronchus nicht kennt, so ist es ein Zufall, wenn man gerade den entsprechenden Katheter ein-

führt. Diese Betrachtungen haben mich veranlasst, den nachfolgend näher angegebenen Lungenkatheter machen zu lassen. Auf einen weiteren Nutzen, welchen ich mir von ihm versprach, komme ich zurück.

Zu derselben Zeit (1871), als Trendelenburg gezeigt hat, dass sich die Luftröhre vermittelst Röhrchen und aufgeblasener Gummiblase unschwer tamponiren lasse, hat Wolffberg seine Versuche an Hunden veröffentlicht, welchen er behufs der Untersuchung „über die Spannung der Blutgase in den Lungencapillaren" einzelne Bronchien katheterisirt und mittelst einer aufgeblasenen Gummiblase, welche den Katheter oberhalb seines unteren Endes umgab, bis 12 Minuten lang tamponirt hielt. Es stand zu erwarten, dass ebenso gut, wie sich die Luftröhre tamponiren lässt, es auch die Bronchien vertrügen. Die Experimente Wolffberg's an Hunden sprechen ebenfalls zu Gunsten dieser Ansicht. Ich liess, da man leider in Deutschland keine Katheter gemacht bekommt, in Paris Katheter machen, welche einige Aehnlichkeit mit der Vorrichtung haben, deren sich Wolffberg bei seinen Versuchen an Thieren, auf welche ich zurückkommen werde, bedient hat. Der so entstandene Lungenkatheter (Fig. 7, Taf. VII. VIII [XI. XII]) ist biegsam, wie die schwarzen Pariser Katheter, und hat einen schwach gekrümmten kleinen Schnabel. Seine untere Oeffnung ist nicht seitlich angebracht, sondern sie nimmt die ganze untere Fläche des Schnabels ein. Diese grosse Oeffnung hat eine eiförmige Gestalt, mit einem gut noch einmal so grossen Längen- als Breitedurchmesser und ist so beim Gebrauch dem Licht des Bronchus ganz zugekehrt. Das unterste Ende ist abgerundet, um nicht die Schleimhaut zu verletzen. Unmittelbar über der unteren Oeffnung, also am Knie des Katheters beginnend, geht der Katheter durch einen 1,5 bis 2 Cm. langen, dünnwandigen Gummiüberzug, welcher, oben und unten luftdicht, mittelst feiner seidener Fäden an ihm befestigt ist. Dieser Ueberzug ist die Fortsetzung eines dünnen Gummiröhrchens, welches neben dem Katheter verläuft und an ihm befestigt ist. Durch letzteres lässt sich der dünne Gummiüberzug aufblasen. Nur an ihrem oberen Ende sind beide, Katheter und Gummiröhrchen, von einander getrennt. Beide können mit einem Gummiballon in Verbindung gebracht werden, das Gummiröhrchen zum Aufblasen des Ueberzugs, der Katheter zum Aspiriren; ersteres mittelst eines trichterförmigen Gummiansatzes, welcher nach dem Aufblasen mit einem Quetschhahn geschlossen wird, letzterer mittelst einer Gummirohrverbindung und bei flüssigem Inhalte einer dazwischen angebrachten Glaskugel. Ein Zeichen

an dem oberen Ende des Katheters, der Seite entsprechend, wo der Schnabel abgeht, sichert die Handhabung des eingeführten Katheters. Das dünne Gummiröhrchen ist auf einer derjenigen Seiten des dicken Katheters angebracht, welche weder dem Schnabel, noch dem Knie desselben entsprechen. Es befindet sich somit bei dem Gebrauche, da der Schnabel alsdann nach rechts oder links gerichtet ist, nach der hinteren oder vorderen Seite der Luftröhre zugewendet und ist so immer nur der gleichen Biegung ausgesetzt, wie die Axe des Katheters. Die Katheter sind auf der Seite, wo das dünne Röhrchen sich befindet, und auf der entgegengesetzten mit Centimeterscala versehen, um stets sehen zu können, wie tief die Spitze des Instrumentes eingeführt ist. Diese Scala darf die Glätte des Katheters nicht beeinträchtigen und muss haltbar sein, wie die Nummern auf den englischen Kathetern. Länge und Dicke des Katheters richten sich nach dem Alter des Kranken. Die Macerationspräparate und einige weitere Maassangaben geben die durch das Alter bedingten Unterschiede. Für Erwachsene ist eine Länge von ungefähr 25 Cm. erforderlich, für ein kleines Kind von ungefähr 15 Cm., und in diesem Verhältniss die übrigen. Da die Bifurcation der Luftröhre sich in gleicher Höhe mit dem unteren Rand der 2. Rippe, wo sie sich an das Brustbein ansetzt, befindet, so ist hiermit eine Richtschnur für die Länge der Katheter gegeben. Bei dem Kinde steht dieselbe zuweilen etwas höher. — Ein Lungenkatheter, welcher mit sammt seinen Wandungen dem Halbmesser der Luftröhre des betreffenden Kranken gleichkommt, lässt hinreichend Luft zum Athmen durch. Ein dickerer Katheter würde das Athmen erschweren, auch kann ein solcher weniger leicht in den Bronchus des unteren Lappens eindringen; je dünner er dagegen ist, desto weniger wird er zur Aufnahme von Schleim und Häuten geeignet sein, indem er sich um so leichter verstopft. Ein halb so dicker Katheter als das Licht der Luftröhre nimmt nach dem Satz, dass der Inhalt zweier Kreise sich verhält, wie die Quadrate ihrer Durchmesser, den vierten Theil des Lichtes der Luftröhre ein, es bleiben somit für die Luft noch Dreiviertel des Raumes der Luftröhre übrig, und das ist mehr als das Licht des Ringknorpels und das der Stimmritze unter normalen Athemverhältnissen. Nehmen wir an, dass jeder der beiden Hauptbronchen ungefähr halb so viel Licht hat, als die Luftröhre, was allerdings nur annähernd richtig ist, weil der rechte Hauptbronchus immer dicker ist, als der linke, so würde der Katheter, dessen Durchmesser die Dicke des Halbmessers der Luftröhre hat, die Hälfte des Lichtes eines Hauptbronchus einnehmen; und wenn er bis zum lin-

ken unteren Lappen vorgeschoben wird, verbleibt die freibleibende Hälfte des linken Hauptbronchus zur Luftversorgung des linken oberen Lappens, während Dreiviertel des Lichtes der Luftröhre zur Luftversorgung nicht allein der rechten Lunge, sondern auch des oberen Lappens der linken verbleiben. Aehnlich verhält es sich beim Katheterisiren der rechten Lunge. Ein Katheter von der Dicke des Halbmessers der Luftröhre wird wohl mit sammt dem Gummiüberzug an seinem unteren Theil meist noch bis über die Einmündung des Bronchus des mittleren Lappens vorgeschoben werden können und so die Luftversorgung der linken Lunge und die des oberen Lappens der rechten Lunge gestatten, wenn auch der mittlere Lappen der rechten Lunge durch ihn in seiner Luftversorgung Noth leidet. Ist in einem solchen Falle, wo der untere rechte Lappen katheterisirt werden soll, der mittlere Lappen frei und somit vielleicht gerade der Lungentheil, an welchem die Oxydation des Blutes noch am wenigsten beeinträchtigt ist, so müsste, um hier nicht störend zu wirken, ein dünnerer Katheter zum Katheterisiren des unteren Lappens gewählt werden. Auf die oberen Lappen wird wegen ihrer häufigen Blutleere in der Regel wenig in Hinsicht der Oxydation des Blutes zu zählen sein. Um so wichtiger ist es, dass häufig nur eine Seite allein, oder doch vorzugsweise durch Verschluss der Bronchien in den Zustand der Hyperämie versetzt ist, während die andere Seite der Lunge noch mehr oder weniger dem Athmen vorsteht. Hinsichtlich der Dicke des Katheters lässt sich zwar geltend machen, dass, wenn derselbe ungefähr die Dicke des Bronchus hat, welcher zu einem verstopften und hyperämischen Lungenlappen führt — und er muss ja jedenfalls etwas dünner sein, um in den betreffenden Bronchus eindringen zu können — er auch in der Luftröhre und in dem Hauptbronchus dieser Seite nicht mehr Platz wegnimmt, als zur Versorgung des betreffenden Lungenlappens nöthig ist; dieser Platz aber wird unnöthig, weil ja eben der betreffende Lungenlappen durch die Krankheit ausser Function gesetzt ist, seine Beschlagnahme durch den Katheter wird daher für die noch fungirenden Theile der Lunge ohne Nachtheil sein. Dagegen ist andererseits geltend zu machen, dass es sich hierbei nicht um einen Luftweg in normalem Zustand handelt, dass sowohl in der Luftröhre, als in dem linken Hauptbronchus durch Schleim und Faserstoffhäute Raumverengerungen zugegen sein können, welche nach Einführung des Katheters das Athmen wesentlich erschweren oder gar unmöglich machen. Es wird daher immer die Aufgabe sein, bevor man an das Reinigen der tieferen Bronchien geht, dafür zu sorgen, dass die Luftröhre und die

Hauptbronchien möglichst von Schleim und Häuten gereinigt seien. Die Raumwegnahme durch das dünne Gummiröhrchen ist eine geringe, etwa 2 Mm., wovon 1 Mm. auf sein Licht, 1 Mm. auf die Dicke seiner Wandungen kommt. Da auch bei kleinen Kindern unter diese Dicke nicht herabgegangen werden kann, so wird es bei Kindern relativ mehr Platz wegnehmen, als bei Erwachsenen. Es wird sich daher bei Kindern empfehlen, den Katheter etwas Weniges dünner als den Halbmesser der Luftröhre zu wählen, und bei kleinen Kindern wird man sich begnügen müssen, mit dem Katheter nur bis in den rechten oder linken Hauptbronchus zu gehen.

Zum Aufblasen des Tampons am unteren Ende des Katheters kann derselbe Gummiballon benutzt werden, wie zum Aspiriren, oder auch ein kleinerer. Ist der luftdichte Abschluss des betreffenden Bronchus bewerkstelligt, was man daraus ersieht, dass der Katheter beim Anziehen nicht nachgibt, so wird ein zusammengedrückter, apfelgrosser Gummiballon auf den dicken Katheter aufgesetzt und mittelst seiner Elasticität durch allmähliches oder plötzliches Entfernen der den Ballon zusammendrückenden Hand eine schwächere oder stärkere Aspiration bewerkstelligt, deren Resultat man bei flüssigem Inhalt in der Glaskugel wahrnimmt, während Schleim und Häute in dem Katheter sitzen bleiben, die Glaskugel also überflüssig machen.

Ich will die an der Leiche und am Lebenden gemachten Erfahrungen betreffs des Lungenkatheters hier kurz mittheilen. Das Katheterisiren und Aspiriren mittelst des Lungenkatheters hat an der Leiche keine Schwierigkeit. Die Experimente an der Leiche ergaben Folgendes. An der Leiche eines ungefähr 2jährigen Kindes brachte ich bei geöffnetem Brustkorb einen entsprechenden Lungenkatheter in den Bronchus, welcher zu dem unteren und mittleren Lappen der rechten Lunge führt. Es wurde nun etwas Luft durch das dünne Gummiröhrchen in den Ueberzug eingeblasen, so dass das Instrument bei gelindem Anziehen nicht nachgab. Die beiden Lungenlappen waren dadurch abgeschlossen, sie quollen auf beim Einblasen von Luft und fielen zusammen beim Aspiriren, was nach Entfernung der vorderen Wand des Brustkorbes gut zu sehen war. Es wurde jetzt durch den dicken Katheter Wasser einlaufen lassen, wobei die Luft der zwei Lungenlappen aus dem Katheter entwich. Durch Aspiration mittelst eines kleinen Ballons wurde dieses Wasser wieder aus der Lunge leicht entfernt, von etwas wenigem Schleim getrübt. Bei Wiederholung des Experimentes ist absichtlich etwas Wasser in den Lungenlappen zurückgelassen und darauf eine Lufteinspritzung ge-

macht worden. Bei der nun folgenden Aspiration füllte sich die Glaskugel voll Schaum. Es war hier künstlich der Zustand des Lungenödems hergestellt worden, wenigstens insoweit sich dasselbe in den Luftwegen und nicht in dem Lungengewebe selbst befindet. Nach öfter wiederholtem Aspiriren zeigte sich der Schaum durch ganz wenig Blut gefärbt. Es wurde nun die Lunge mit noch immer festsitzendem Katheter herausgenommen. Während die 3 nicht an dem Experiment betheiligten Lungenlappen durchaus keine Veränderung zeigten, waren die beiden katheterisirten Lappen etwas aufgebläht und schon an ihrer äusseren Oberfläche schön kirschroth. Diese helle Färbung ging durch das ganze Innere der beiden Lappen. Ob die Aufblähung mit einem vesiculären Emphysem verbunden war, oder ob es ein Bild des normalen Inspirationszustandes der Lunge darstellte, liess sich ohne Mikroskop nicht unterscheiden; interstitielles und subpleurales Emphysem waren nicht vorhanden.

Es geht daraus hervor:

1. Dass sich mittelst des Lungenkatheters Flüssigkeit in einen beliebigen Lungenlappen bringen lässt, ohne dass etwas davon in einen anderen Theil der Lunge kommt.

2. Dass sich Wasser und Schaum (Oedem) leicht durch Aspiration ausziehen lassen.

3. Durch wiederholtes Aspiriren zeigte sich etwas weniges Blut in dem Schaume. Es war allerdings bei diesem an Scharlach verstorbenen Kinde die Schleimhaut der Luftwege blutreich; das möchte wohl aber öfter der Fall sein, wenn das Katheterisiren der Lunge in Frage kommt und dadurch der Aspiration eine Grenze gesetzt werden. Man sieht auch daraus, dass man keine starkwirkenden Saugapparate anwenden darf, wenn man nicht riskiren will, Blutung zu bekommen.

4. war die hellrothe Färbung beider Lungenlappen sehr auffällig. Es wurde also durch das Einblasen von Luft ausser der Aufblähung eine intensive Einwirkung des Sauerstoffs in den betreffenden Lungenlappen erzielt.

Ich gehe nun zu dem Erfolge der Anwendung des Lungenkatheters am Lebenden über. Was zuerst die Herausbeförderung von dünnem Schleim betrifft, so ist das Resultat ein befriedigendes. Der dünne Schleim wird eine Stelle weit in den Katheter hineingezogen, so dass man ganz ansehnliche Partien davon, nachdem der Katheter ausgezogen ist, mittelst des Ballons austreibt. Der Entfernung des

Schleimes wird aber dadurch ein Ziel gesetzt, wenn sich ein dickerer Schleimklumpen in oder vor die Oeffnung setzt und dadurch jede weitere Aufnahme verhindert. Der luftleer wieder aufgesetzte Aspirationsballon vermag sich nicht mehr auszudehnen, der Katheter ist verstopft. Bei dem Vorhandensein zäher, harzartiger Schleimklumpen lässt die Verstopfung des Katheters nicht lange auf sich warten. Bei der Entfernung von Pseudomembranen geräth wohl auch einiges davon in den Katheter, aber trotz seiner möglichst grossen unteren Oeffnung lagern sich doch bald die Membranen so in und vor die Oeffnung, dass ein Herausnehmen, Reinigen und Wiedereinführen nothwendig wird, und man es als ein Glück ansehen kann, wenn ein grösseres zusammenhängendes Stück mit herauskommt. Es ist mir nicht gelungen, zähen Schleim oder Pseudomembranen, kleine Theilchen ausgenommen, bis in die Glaskugel zu ziehen, während so leicht das aus der Lunge ausgezogene Wasser in dieselbe gelangt. Es ist das also derselbe Missstand, welcher auch bei dem Katheterisiren störend einwirkt, vielleicht nur in etwas minderem Grade, weil die untere Oeffnung gross und dem Licht des Bronchus direct zugekehrt ist. Ein wiederholtes Eingehen und Aspiriren wird dadurch nöthig, und das ist bis jetzt noch die grosse Schattenseite des Aspirirens. Da die Einführung eines dickeren Katheters unmöglich ist, weil dadurch das Kind der Erstickungsgefahr ausgesetzt würde und überdies zu erwarten steht, dass selbst der dickste Katheter, welcher eingeführt werden kann, durch die zähen, klebrigen Massen verstopft würde, so bleibt hier nur die Hoffnung übrig, dass es gelingen werde, ein die Verflüssigung dieser Massen bewirkendes Mittel aufzufinden. Eine Flüssigkeit, welche die Wirkung hätte, die Membranen und den Schleim aufzulösen, ohne dass durch dieselbe der Schleimhaut ein Schaden zugefügt würde, wäre das Wichtigste, was zur Vervollkommnung der Croupbehandlung geleistet werden könnte. Durch die Absperrung einer bestimmten Lungenpartie mittelst des Lungenkatheters wäre es ein Leichtes, die Flüssigkeit nur mit den betreffenden Bronchien in Berührung zu bringen, während die übrigen Theile der Lunge nicht mit ihr in Berührung kämen, und dass dieselbe unschwer wieder aus der Lunge zu entfernen ist, habe ich oben gezeigt.

Es tritt also auch hier wieder die oft aufgeworfene Frage in den Vordergrund, ob es kein Mittel gibt, zähen Schleim und Pseudomembranen zu verflüssigen. Als die wirksamsten Mittel zu diesem Zwecke waren bisher warme Wasserdämpfe, Kalkwasser und einige andere, die sich kaum wirksamer erweisen, als die genannten, im Gebrauch. Der Grund, warum dieselben nicht mehr leisten, liegt

wohl darin, dass sie einerseits nur ein geringes Vermögen besitzen, Pseudomembranen und Schleim zu verflüssigen, und andererseits und wohl mehr noch, weil sie in der Lunge gar nicht dahin kommen, wo eine Verflüssigung des Bronchialinhaltes Noth thäte. Sie gelangen, wenn sie in die Lungen eingeathmet, oder mittelst des Lungenkatheters in einen Lungenlappen gebracht werden, nur so weit, als die Bronchien unverstopft sind, allenfalls kommen sie noch mit der Innenfläche einer röhrenförmigen, pseudomembranösen Auskleidung des Bronchus in Berührung; mit den Massen aber, welche die kleineren und kleinsten Bronchien verstopfen, kommen sie in gar keine Berührung. — Am glücklichsten wirkt die Aspiration, wenn sich ein pseudomembranöser Bronchialast in der Katheteröffnung fängt und bei dem Ausziehen seine ganze Verzweigung nachfolgt, wie derartige Membranbäumchen wohl auch gelegentlich ausgehustet werden. Um das durch die Aspiration zu erreichen, müssen die Pseudomembranen eine gewisse Unzerreisslichkeit besitzen. Es würde daher, wenn sich die Verflüssigung des Bronchialinhaltes nicht bewerkstelligen lässt, die Frage entstehen, ob nicht durch eine in den abgeschlossenen Bronchus eingebrachte Flüssigkeit eine Verhärtung und zugleich Verschrumpfung der Pseudomembranen herzustellen sei. Durch ihre Verschrumpfung würden sie an der Bronchialschleimhaut nur lose anliegen und daher der Wirkung der Aspiration mehr ausgesetzt, gleichzeitig aber auch weniger zerreisslich sein. Die Lösung dieser Fragen würde uns wohl dem gewünschten Ziele etwas näher bringen.

Ich möchte schliesslich noch eine hierher gehörige weitere Frage nicht unerwähnt lassen, inwiefern nämlich das Lufteinblasen mittelst des Ballons und Lungenkatheters nach der Aspiration sich von Nutzen erweisen könne. Wenn es gelungen ist, die Bronchien eines mit Blut überfüllten, comprimirten oder collabirten, mehr oder weniger luftleeren Lungenlappens mittelst Katheters und Aspiration von Pseudomembranen und Schleim zu reinigen, so wird wohl nicht alsbald ein gehöriger Luftzutritt in diesen Lungenlappen von selbst, d. h. durch das Athmen stattfinden. Die Lunge hat ihre Elasticität eingebüsst, oder es ist letztere nur noch in geringem Grade vorhanden. An den feineren Bronchien mögen die Wandungen durch die Blutüberfüllung des Lungengewebes und die stattgehabte Aspiration an einander liegen, so dass ihr Licht ganz aufgehoben ist. Durch ein vorsichtiges Aufblasen dieser feinsten Luftwege mittelst des Katheters ist es möglich, sie der Luft wieder zugänglich zu machen. Dieses Aufblasen müsste selbstverständlich im Rhythmus des Athmens während

der Erweiterung des Brustkorbes geschehen. Die Kraft, welche dabei verwendet werden darf, ohne dass Emphysem entsteht, ist eine sehr geringe. An der Leiche lässt sich ein comprimirter Lungenlappen durch vorsichtiges Einblasen unschwer zu seiner normalen Grösse ausdehnen, ohne dass Emphysem entsteht. Es ist nun zwar unwahrscheinlich, dass damit bei dem Lebenden schon alles gethan und der betreffende Lungentheil dadurch wieder zum Athmen befähigt ist. Wenn auch da, wo die Luft hinkommt, eine Oxydation des Blutes stattfindet, so hat die Lunge dadurch ihre Elasticität noch nicht wieder erlangt. Es wird nöthig sein, nachdem die Luft ihren Sauerstoff abgegeben, Kohlensäure aufgenommen hat und durch die Verkleinerung des Brustkorbes bei dem Ausathmen wieder ausgetrieben ist, sie bei dem nächsten Einathmen durch frische Luft zu ersetzen und so eine Zeit lang fortzufahren, indem man den kleinen Ballon auf die den Katheter mit dem Ballon verbindende Gummiröhre immer von Neuem wieder aufsetzt und abnimmt und so immer für frische Luft sorgt. Wie leicht dieser rein chemische Process zu Stande kommt, davon kann man sich am Sectionstisch überzeugen. Ich habe öfter einen dunkelrothen unteren Lungenlappen eines an Croup verstorbenen Kindes, von welchem ein abgeschnittenes Stück in Wasser unterging, aufgeblasen und ihn die hellrothe Farbe annehmen sehen. Was hier an der Leiche geschieht, das auch im Leben zu erreichen, ist die Aufgabe des in Rede stehenden Verfahrens. Das grösste Bedenken scheint mir dabei zu sein, dass man nicht bestimmt weiss, ob nicht noch Pseudomembranen und Schleim in den Bronchien vorhanden sind, die dann durch das Einblasen nur tiefer gebracht werden und vielleicht Pneumonie veranlassen. Sowohl darum, als um Emphysem zu vermeiden, dürfte nur eine sehr geringe Kraft zum Einblasen der Luft angewendet werden.

Das Katheterisiren einzelner Lungentheile und ihre Absperrung von der äusseren Luft ist an Thieren bereits früher vorgenommen worden. Wolffberg (Ueber die Spannung der Blutgase in den Lungencapillaren. Pflüger's Archiv f. d. ges. Physiol. 4. Jahrg. Bonn 1871) bediente sich dazu Tarnier'scher Kautschukröhren zur Einleitung der künstlichen Frühgeburt, durch welche er einen Katheter durchsteckte, so dass dessen unteres Ende aus der am unteren Ende des Tarnier'schen Rohrs befindlichen ausdehnbaren Gummiblase vorsah und da luftdicht befestigt war. In der Nähe des oberen Endes der hier ebenfalls um den Katheter luftdicht befestigten Tarnier'schen Röhre befindet sich eine, mit einem Hahn versehene Abzweigung, durch welche die in den Bronchus eingeführte Gummiblase

derart aufgeblasen wird, dass sie den Bronchus luftdicht abschliesst. Der auf diese Weise mit einem Lungentheil luftdicht in Verbindung gesetzte Katheter wurde oben geschlossen und dann seine enthaltende Luft untersucht. In der ersten Versuchsreihe wurden an demselben Hunde 5 Untersuchungen gemacht nach Absperrung des betreffenden Lungentheils von je 2½ bis 6½ Minuten, ohne jeden Nachtheil für das Thier. In der 2. Versuchsreihe wurden an einem anderen Hund 12 Untersuchungen gemacht mit vorheriger Absperrung von je 2½ bis 10 Minuten. Zuletzt wurde der Hund dyspnoisch und bei seiner Section fanden sich pneumonische Herde und Randemphysem. Es geht ferner aus diesen Versuchen hervor, dass der Hund nicht allein die Einführung des Lungenkatheters und selbst eine völlige Absperrung eines Theiles der Lunge einige Zeit ohne Nachtheil erträgt, und nur nach fortgesetzter Absperrung Dyspnoe, pneumonische Herde und Randemphysem entstehen, Erscheinungen, welche wahrscheinlich ihre Begründung in der zu lange fortgesetzten gänzlichen Absperrung eines Lungentheils von der äusseren Luft finden. Darin unterscheiden sich aber gerade diese Versuche an Thieren von den hier in Rede stehenden, dass bei ersteren ein Theil der Lunge gänzlich von der äusseren Luft abgeschlossen wird, was durch den Lungenkatheter für den Menschen nicht der Fall ist. Ferner scheint mir die Vorrichtung von Wolffberg, soweit ich sie aus der Abbildung kenne, geeignet, leichter der Lunge Schaden zuzufügen, als der von mir angegebene Lungenkatheter. Trotzdem haben die Hunde längere Zeit das Instrument in der Lunge ertragen, als es bei dem Menschen nöthig ist, um den damit beabsichtigten Zweck zu erreichen. Das erste Thier hat die wiederholten Experimente gut vertragen, und nur bei dem 2. Thiere hatten die öfter wiederholten und zum Theil lange dauernden Experimente Nachtheil für die Lunge.

Ich unterlasse es, auf eine mögliche Verwendung des Lungenkatheters in anderen Krankheiten einzugehen, in welchen der Luftröhrenschnitt nicht schon der Krankheit wegen gemacht ist, sondern des Katheterisirens wegen gemacht werden müsste. Von dem Munde aus das Katheterisiren der Lunge vorzunehmen, wäre unendlich schwieriger und mit Kathetern von der angegebenen Dicke ganz unthunlich. Es möchte die Anwendung des Lungenkatheters nach vorausgeschicktem Luftröhrenschnitt in Frage kommen zur Entfernung von Wasser (bei Ertrunkenen) und Blut aus den Luftwegen, ferner zum Aufblasen einer Lunge nach Empyem, zur Einbringung medicamentöser Flüssigkeit an eine bestimmte kranke Stelle der Lunge u. s. w.

Hiermit verlasse ich ein Feld, auf welchem ich vielleicht schon zu lange verweilt bin, indem man auf demselben mehr offenen Fragen begegnet, als genügende Antworten gegeben werden können, und betrete wieder einen Boden, welchen ich öfter durchwandert habe und der mir daher bekannt ist. Ich konnte mir es aber nicht versagen, den geneigten Leser zu einem Spaziergang über dieses wenig betretene Operationsfeld einzuladen und auf einige Aussichtspunkte hinzudeuten.

Erklärung der Abbildungen.

(Tafel I—VIII [v—xii.])

Fig. 6 (Taf. I—VI [v—x]). Metallausgüsse der grösseren Luftwege.

Fig. 7 (Taf. VII. VIII [xi. xii]). Tamponkatheter für die Bronchien.

Fig. 8. Siehe diese Zeitschrift Bd. XIX, Taf. V. VI [iii. iv]. Geknöpfte Gummisonden.

Fig. 9. Siehe ebenda. Dreitheiliges Dupuis'sches Röhrchen.

Fig. 10 (Taf. VII. VIII [xi. xii]). Dreitheiliges Röhrchen mit plattem Stiel.

(Fortsetzung folgt.)

III.

Ueber Gallertkrebs der Brustdrüse.

Von

Dr. M. Simmonds,

Assistenzarzt des allgemeinen Krankenhauses zu Hamburg.

(Hierzu Tafel IX. X.)

Der in manchen Handbüchern der pathologischen Anatomie ausgesprochene Satz, dass nächst dem Darmtractus die Brustdrüse ein Lieblingssitz des Colloidkrebses sei, ist bei Berücksichtigung der im Anschluss an Magenkrebse in der Leber, im Pankreas, in den Retroperitoneallymphdrüsen auftretenden Metastasen nicht richtig und gibt auch leicht eine falsche Vorstellung von der Häufigkeit dieser Geschwulst in der Mamma. Während der Gallertkrebs des Magens ein häufiger Befund ist, zählt der Chirurg den der Brustdrüse zu den Seltenheiten. Hierfür spricht auch die geringe Zahl der in der Literatur mitgetheilten Fälle, spricht ferner das Fehlen der Geschwulst in den meisten grossen Krebsstatistiken der letzten Jahre. So finden sich in den von Winiwarter, Oldekop, Henry, Kaeser, Heineke, Sprengel, Bougard veröffentlichten Listen, die zusammen mehr als 1200 Fälle von Mammacarcinom repräsentiren, nur 4 Gallertkrebse verzeichnet, alle 4 der Erlanger Statistik angehörend.

Wenn ich im Folgenden zwei neue derartige Befunde mittheile, ist es dabei weniger meine Absicht, die Casuistik zu bereichern, als einen Beitrag zu der oft behandelten und stets verschieden gedeuteten Histologie der Geschwulst zu liefern, dann aber auch durch eine Zusammenstellung der bekannten Fälle einige klinische Eigenschaften dieses Tumors zu illustriren.

Für die histologische Untersuchung war mein erster Fall ausserordentlich geeignet. Bei einer 43jährigen kinderlosen Frau, die bereits 16 Jahre in der rechten Mamma einen allmählich sich vergrössernden, zuletzt etwas schmerzhaften Knoten bemerkt hatte, fing dieser im Herbst 1880 plötzlich rascher zu wachsen an und erreichte

schon nach einem halben Jahre so bedeutende Dimensionen, dass die Ablatio mammae nothwendig schien. Im Januar 1881 führte Herr Dr. Neuber diese Operation, der er die Ausräumung der Achselhöhle anschloss, aus. Die Wunde heilte primär. Ein Recidiv ist bis jetzt nicht beobachtet worden.

Die amputirte Brust war klein, schlaff, fettarm. Unten aussen von der Mamilla fand sich eine wallnussgrosse, mit trüber seröser Flüssigkeit gefüllte Cyste. Die Innenwand war durch vorspringende Leisten gefeldert, vielfach ausgebuchtet. Ich erwähne gleich hier, dass die Cyste mikroskopisch eine epitheliale Auskleidung aufwies, dass in der Umgebung sich vielfach erweiterte Drüsengänge fanden. Mit einem Wort, es handelte sich um eine Involutionscyste, wie sie auch neben anderen Brustdrüsenkrebsen sich bisweilen finden. An der Aussenseite der Brustdrüse sass ein über taubeneigrosser, von dem umgebenden Drüsengewebe nicht scharf abgegrenzter, überall mit ihm innig zusammenhängender Knoten, dem seitlich einige kleinere runde Knollen anlagen. Auf dem Durchschnitt zeigten die Tumoren ein bienenwabenartiges Aussehen (Taf. IX. X Fig. 1). Zarte weisse Bindegewebszüge grenzten verschieden grosse, mannigfaltig geformte, mit zäher Gallerte erfüllte Hohlräume ab. Am grössten waren die Höhlungen im Centrum des Haupttumors, kleiner an der Peripherie und in den Nebenknoten. Die Gallerte war farblos, glänzend, nahm indess, der Luft ausgesetzt, rasch eine blassrothe Färbung an. In Wasser quoll sie auf. Zusatz von Säuren verursachte keine Trübung. Die Achseldrüsen waren zwar vergrössert, zeigten indess keine Spur von Metastasenbildung.

Die mikroskopische Untersuchung wurde theils an frischen Stücken angestellt, theils an solchen, die in Alkohol, in chromsaurem Kali oder in beiden Flüssigkeiten nach einander gehärtet waren.

Je nach dem Alter der Geschwulstpartie wechseln die Bilder erheblich, ohne dass indess die charakteristische Anordnung — Epithelnester in gallerterfüllten, von Bindegewebszügen umgrenzten Alveolen — verloren geht. Die Epithelnester haben mannigfaltige Form und Grösse. Kugeln, Kolben, Cylinder, gabelförmig und anders gestaltete Zellgruppen wechseln bunt mit einander ab. Durchweg sind die Nester solid; centrale Höhlungen, wie sie Schulze abbildet, fehlen. Während indess das Alter der Geschwulstpartie, abgesehen von den directen Uebergangsstellen, wenig Einfluss auf Form und Grösse der Zellnester hat, zeigen die Zellen selbst erhebliche Veränderungen. In den jüngsten Nestern sind sie mannigfaltig gestaltet, mit einem grossen Kern und zwei bis drei Kernkörperchen versehen. Die Randzellen setzen sich scharf von der Gallerte ab (Taf. IX. X Fig. 4). Weiterhin ändert sich das. Die Kerne werden undeutlicher, schwinden endlich ganz. Das Protoplasma wird blasser, lässt sich schlecht färben. Die Zellgrenzen werden undeutlich, die Grenze zwischen Nestern und Gallerte verwischt sich, die Randzellen erscheinen wie angenagt (Taf. IX. X Fig. 5). Das Nest löst sich endlich in Bröckel auf und unregelmässige Körnerhaufen deuten zuletzt noch die Stelle an, wo sich die Zellen fanden (Taf. IX. X Fig. 6). Abgeschnitten von ihrem ernährenden Boden durch die zunehmende Gallertschicht sind die Zellen in dieser untergegangen.

Die Scheidewände kleiner Alveolen bestehen aus zartfaserigem kern- und gefässarmen Bindegewebe. Derbere Bindegewebszüge umhüllen Gruppen von Alveolen. Da nun im weiteren Verlauf die Septa der kleineren Alveolen immer schmäler werden und endlich ganz schwinden, findet besonders in den älteren Geschwulstpartien ein Zusammenfliessen zahlreicher kleiner Alveolen statt, so dass dann einzelne 10 bis 15 Zellnester führende Alveolen von breiten Bindegewebszügen umgrenzt werden (Taf. IX. X Fig. 3). Die letzteren sind die Träger der Gefässe und nicht selten in der Umgebung derselben — wie das schon Doutrelepont abbildet — Sitz einer dichten kleinzelligen Infiltration.

Auch die Gallerte bietet in Bezug auf Menge, wie Aussehen je nach dem Alter der Geschwulstpartie wesentliche Verschiedenheiten. An den Grenzen des Tumors ist die Gallertschicht nur schmal, weiter centralwärts wird sie breiter. In den grösseren zusammengeflossenen Alveolen treten alle übrigen Geschwulstelemente neben ihr in den Hintergrund. An den Grenzen ist die Gallerte fast vollständig homogen, scharf gegen die Zellnester, minder scharf gegen die Bindegewebsumhüllung abgegrenzt. Weiterhin finden sich mehr faserähnliche Gebilde, Körner, Fetttröpfchen, Zellfragmente, endlich in den alten Alveolen die Trümmer untergegangener Zellnester.

Aus dieser Beschreibung geht hervor, dass in dem Maasse, als das bindegewebige Gerüst schwindet, die Gallertschicht sich verbreitert, während die Epithelien erst spät untergehen, ein Beweis dafür, dass diese in weit geringerem Maasse als die Bindegewebsfasern an der Bildung der Gallerte betheiligt sind. Am frühsten erleiden die lockeren zarten Bindegewebsfasern die gallertige Metamorphose, während breitere derbere Faserzüge länger widerstehen. Am widerstandsfähigsten erweisen sich die elastischen Fasern, deren Reste noch lange in der Gallerte nachweisbar sind. Ein wichtiger Einfluss der Epithelien auf die Entstehung der Gallerte ist indess nicht zu verkennen. Nirgends finden sich isolirte Gallertherde im Bindegewebe, stets ist das Auftreten derselben an die Nachbarschaft von Epithelien gebunden. Wie das zu deuten ist, soll noch erörtert werden.

Das in der Umgebung der Geschwulst liegende Drüsengewebe ist ebenfalls verändert. Die Alveolen zeichnen sich durch Zahl, Grösse, häufig auch durch das Fehlen centraler Lumina aus, Befunde, die um so auffälliger sind, da die Kranke nie geboren hatte und der klimacterischen Periode nahe stand. Erst an der makroskopischen Grenze der Geschwulst trifft man indess auf energischere Wucherung der Epithelien, deren Form, Grösse und Anordnung bei dem gleichzeitigen Schwinden der Membrana propria sie hier zu Krebselementen stempeln. Endlich fand ich in den Alveolen des krebsfreien Drüsengewebes zwischen Epithelien und Membrana propria oft eine mattglänzende, von zarten Querfasern und Spindelzellen

in unregelmässige Felder getheilte Schicht, welche etwa dem von Langer[1]) und Langhans[2]) beschriebenen innersten korbähnlichen Abschnitt der Membrana propria entspricht (Taf. IX. X Fig. 7 u. 8).

Im vorliegenden Falle war also der Entwickelungsgang derart, dass aus einem schon viele Jahre bestehenden Adenomknoten sich zuletzt ein Carcinom gebildet hatte. Der Tumor war exstirpirt worden, bevor secundäre Ablagerungen aufgetreten waren, Recidive blieben daher aus. In dem zweiten Falle hingegen ging die Kranke an der Neubildung zu Grunde.[3])

Bei der 73jährigen Frau hatte sich seit 11 Jahren ein allmählich wachsender, zuletzt ulcerirter Tumor der linken Brustdrüse gezeigt. Schon 6 Jahre vor dem Tode hatten sich secundäre Knoten in der Umgebung der primären Geschwulst gebildet. Trotz der schon frühzeitig auftretenden heftigen Schmerzen hatte die Kranke stets operative Hülfe abgelehnt. Bei der im pathologischen Institut zu Kiel ausgeführten Section (1882, Nr. 183) fand sich entsprechend der linken Mamma ein über faustgrosser, mit der Haut und der Brustmusculatur fest verwachsener, oberflächlich ulcerirter, sehr derber Tumor, der auf dem Durchschnitt aus unregelmässig gestalteten stecknadelkopf- bis erbsengrossen Höhlungen bestand. Die Zwischenwände der kleineren Höhlen waren von zarten, die der grösseren von derberen Bindegewebszügen gebildet. Den Inhalt bildete eine klare Gallerte, in deren Centrum man besonders bei kleineren Alveolen weisse Pünktchen erkennen konnte. Einen übereinstimmenden Bau zeigten die in wallnussgrosse Knollen umgewandelten Axillar- und Subclaviculardrüsen, sowie die zahlreichen, in der Umgebung des Haupttumors befindlichen, zum Theil auf die Rippen übergreifenden und diese durchsetzenden Knoten. Endlich fanden sich ausgedehnte Metastasen in der Leber und den Retroperitonealllymphdrüsen.

Bei der mikroskopischen Untersuchung des Mammatumors finden sich dieselben Verhältnisse wie in den älteren Geschwulstpartien des ersten Falles. Die Alveolen sind gross, enthalten meist mehrere Zellnester. Die interalveolären Bindegewebszüge sind derber, ärmer an Rundzellen. Hier und da trifft man im Bindegewebe auf Lücken, die nur Gallerte, keine zelligen Elemente enthalten. An manchen Stellen findet man, wie in dem Falle von Schulze, gallerterfüllte Hohlräume in den Zellnestern selbst, während der Nachweis von Gallerttröpfchen in den Krebszellen selbst nirgends möglich ist. Wo die Zellnester sich auflösen, da tritt, wie im ersten Falle, eine feinkörnige Masse, die sich noch lange in der Gallerte erhält, an ihre Stelle. Besonders gut kann man diese Zellreste bei Färbung der Schnitte mit Hämatoxylin oder Methylenblau darstellen, da die Gallerte in weit höherem Grade als die Bindegewebsfasern und die Krebszellen diese Farbstoffe aufnimmt.

---

1) Stricker's Handbuch der Gewebelehre. Bd. I. S. 627.
2) Virchow's Archiv. Bd. 58. S. 132.
3) Herrn Privatdocenten Dr. Dähnhardt bin ich für die Mittheilung der klinischen Notizen, Herrn Prof. Heller für die Ueberlassung des Sectionsprotocolls und der Präparate zu Dank verpflichtet.

Bei der Uebereinstimmung der histologischen Verhältnisse mit denen des ersten Falles beschränke ich mich auf diese kurze Schilderung. Im Wesentlichen stimmen auch alle bisher beschriebenen Gallertkrebse der Brustdrüse in Bezug auf ihre histologischen Eigenschaften mit meinen Fällen überein. Die Verschiedenheit der Anschauungen über die Entwickelung der Gallerte ist also nur zum geringen Theil durch die Verschiedenheit der untersuchten Präparate, mehr durch verschiedene Deutung der Befunde veranlasst worden. Dass ein grosser Theil der Gallerte auf eine Umwandlung des bindegewebigen Gerüstes zurückzuführen ist, geht aus der obigen Schilderung mit Deutlichkeit hervor, dass auch die Krebszellen sich schliesslich in Gallerte umwandeln, und dass in manchen Fällen diese Umwandlung schon sehr frühzeitig eintreten kann, ist nicht abzustreiten. Indess weder die eine, noch die andere Genese ist für die Bildung der grossen Gallertherde ausreichend. Diejenigen, welche die Gallerte von einer Zellumwandlung herleiten wollen, stehen vor dem Widerspruch, dass die Gallerte zunimmt, ohne dass gleichzeitig die Zahl der Zellen sich verringert, die Vertreter der anderen Ansicht müssen zugeben, dass die schmalen Bindegewebszüge, welche ursprünglich die Zellnester trennen, nicht allein im Stande sind, die breiten Gallertschichten zu liefern, in denen später die Zellgruppen sich finden. Vor Allem ist bei dieser Erklärung nicht ersichtlich, weshalb die Gallertentwickelung stets an die Nachbarschaft der Krebszellen gebunden ist. Diese Widersprüche lassen sich nur lösen, wenn man neben der Umwandlung von Bindegewebe und zelligen Elementen in Gallerte auch eine directe Entwickelung dieser Masse annimmt, sei es nun, wie Klebs[1]) will, als Secretionsproduct der Krebszellen, sei es, wie Rindfleisch[2]) sich ausdrückt, als „ein unter dem Einfluss der Krebszellen umgewandeltes Bildungsmaterial". So erklärt es sich auch am besten, dass die Gallerte stets erst um die Zellnester abgelagert wird und von hier aus dann schichtweise das angrenzende Bindegewebe in den Umwandlungsprocess hineinzieht, während die Epithelnester in der Regel erst später in der Gallerte aufgelöst werden.

Ich bemerke ausdrücklich, dass ich diese Anschauungen nicht ohne Weiteres auf alle Gallertkrebse übertragen möchte. Wenn ich auch bei der Untersuchung mancher Tumoren des Darmtractus, des Pankreas und der Leber analoge Befunde gemacht habe, fehlt es

1) Handbuch der patholog. Anatomie. Bd. I. S. 1222.
2) Lehrbuch der patholog. Gewebelehre. 1878. S. 144.

mir doch nicht an Beobachtungen, die eine Verallgemeinerung jener Ansicht verbieten.

In klinischer Beziehung zeichnet sich der Gallertkrebs, wie aus der folgenden Zusammenstellung ersichtlich ist, vor anderen Brustdrüsencarcinomen durch seinen langsameren Verlauf und seine geringere Neigung zu Metastasenbildung aus. Die Tabelle enthält die mir bekannten, mit klinischen Notizen versehenen Beobachtungen, während die 4 Fälle von Heineke, von denen nur das Alter (33, 37, 52, 55) angegeben ist, sowie die von W. Müller, Albers, Billroth, Müller, Bardeleben, von denen nur anatomische Notizen vorliegen, fortgelassen sind. Leider waren mir 2 Fälle von Critchett und Fergusson im Original nicht zugänglich.

Fall	Publicirt von	Alter der Kranken bei Auftreten des Tumors	Dauer d. Krankheit bis zum Tode, resp. bis zur Operation	Anatomische Verhältnisse des Knotens	Secundäre Erkrankungen	Art der Operation	Ausgang
1	Lebert.	30	12	Faustgross, verwachsen mit der Haut.	Haut, Drüsen, Rippe, Lunge.	Inoperabel.	Gestorben.
2	Rokitansky.	c. 45	?	Faustgross, verwachsen.	Leber, Schamlippe.	Inoperabel.	Gestorben.
3	Doutrelepont.	38	14	Ueber faustgross, verwachsen.	Mammen, Rippen, Haut, Lunge, Drüs.	Inoperabel.	Gestorben.
4	Simmonds.	62	11	Faustgross, verwachsen.	Haut, Drüsen, Pleura, Rippe, Leber.	Inoperabel.	Gestorben.
5	Bennet.	49	2	Hühnereigrosser Hauptknoten, kleine Nebenknot.	Keine.	Ablatio.	Heilung.
6	Bennet.	46	1	Taubeneigross.	Keine.	Ablatio.	Heilung. Nach 1 J. kein Recidiv.
7	Lebert.	30	11	Hühnereigross, verwachsen.	Keine.	Ablatio.	Gestorben an Sepsis.
8	Smith.	61	1½	Verwachsen.	Keine.	Ablatio.	Heilung.
9	Adams.	50	4½	Faustgross, nicht verwachsen.	Achseldrüsen infiltrirt.	Ablat., Achselräumung.	Heilung.
10	Brooke.	39	¾	Faustgross, nicht verwachsen.	Keine.	Ablatio.	?
11	Schulze.	51	1¼	Faustgross, nicht verwachsen.	Keine.	Exstirpatio.	Heilung. Nach 2½ J. kein Recid.
12	Cooke.	44	1	Faustgross, nicht verwachsen.	Keine.	Exstirpatio.	Heilung.
13	Gay.	42	¾	Apfelsinengross, nicht verwachsen.	Keine.	Exstirpatio.	Heilung.
14	Morgan.	55	½	Wallnussgross, verwachsen.	Keine.	Ablatio.	Heilung.
15	Croft.	57	3	Gänseeigross, nicht verwachsen.	Keine.	Ablatio.	Heilung.

Fall	Publicirt von	Alter der Kranken bei Auftreten des Tumors	Dauer d. Krankheit bis zum Tode, resp. bis zur Operation	Anatomische Verhältnisse des Knotens	Secundäre Erkrankungen	Art der Operation	Ausgang
16	Croft.	66	2	Apfelsinengross, verwachsen.	Keine.	Ablatio.	Heilung.
17	Butlin.	42	1	Eigross, nicht verwachsen.	Keine.	Ablatio.	Heilung. Nach 3/4 J. kein Recidiv.
18	Watson.	40	2	Hühnereigross, nicht verwachsen.	Keine.	Ablatio.	Heilung. Nach 1 3/4 J. kein Recid.
19	Godlee.	45	?	Faustgross, nicht verwachsen.	Achseldrüsen infiltrirt.	Ablat., Achselräumung.	Heilung.
20	Simmonds.	42	1/2	Taubeneigross, nicht verwachsen.	Keine.	Ablat., Achselräumung.	Heilung. Nach 2 J. kein Recidiv.

Von diesen 20 Fällen starben also 4 ohne Operation, und zwar erst nach 11- bis 14jährigem Bestehen des Tumors, während für das einfache Mammacarcinom die durchschnittliche Lebensdauer der nicht operirten Patientinnen auf 27 bis 32 Monate nach Beginn des Leidens angegeben wird (Sprengel, Winiwarter). Bei den Sectionen fanden sich Metastasen in der umgebenden Haut, auf der Pleura, in den Rippen, in den benachbarten Drüsen und in der Leber.

Bei den operirten Kranken hatte der Tumor im Durchschnitt 1 1/2 Jahre bestanden. Nur 2mal wird eine Infiltration der Achseldrüsen angegeben. Eine Kranke starb im Anschluss an die Operation, die übrigen 15 werden als geheilt angegeben; bei 5 Patientinnen war noch 3/4 bis 2 1/2 Jahre nach der Operation kein Recidiv aufgetreten, obwohl bei einer nur die Exstirpation des Knotens ausgeführt worden war.

Es darf mithin der Schluss gezogen werden, dass der Gallertkrebs der Brustdrüse langsamer wachse, seltener die Achseldrüsen in Mitleidenschaft ziehe, später Metastasen verursache, nach der Operation seltener recidivire, mit einem Worte, eine günstigere Prognose zulasse, als die übrigen Brustdrüsenkrebse.

Literatur.

1. Adams, Transactions of the Pathological Society of London. Vol. VII. 1857. p. 355.
2. Adams-Fergusson, Transactions etc. Vol. V.
3. Albers, Atlas der patholog. Anat. Erläuterungen. Bd. III. S. 617.
4. Bennet, On cancer growths. 1849. p. 122.

5. Bardeleben, Lehrbuch der Chirurgie. 1874. Bd. I. S. 524.
6. Billroth, Krankheiten der Brustdrüse. Deutsche Chirurgie. 41. S. 110.
7. Brooke, Transactions etc. Vol. XV. 1864. p. 212.
8. Butlin, Transactions etc. Vol. XXVII. 1876. p. 233.
9. Cooke, Transactions etc. Vol. XIX. 1869. p. 398
10. Critchett, Transactions etc. Vol. II.
11. Croft, Transactions etc. Vol. XXIII. 1872. p. 265.
12. Doutrelepont, Archiv für klin. Chirurgie. XII. S. 551.
13. Gay, Transactions etc. Vol. XX. 1870. p. 365.
14. Godlee, Transactions etc. Vol. XXX. 1879. p. 416.
15. Heineke, Beitrag zur Statistik der Mammatumoren. S. 9.
16. Lebert, Virchow's Archiv. IV. S. 192.
17. Morgan, Transactions etc. Vol. XX. 1870. p. 360.
18. Müller, Ueber den feineren Bau und die Formen der krankhaften Geschwülste.
19. W. Müller, Jenaische Zeitschrift für Medicin u. Naturw. 1871. Bd. VI. S. 324.
20. Rokitansky, Wiener medic. Zeitschrift. 1853. S. 97.
21. Schulze, Archiv für mikroskop. Anatomie. Bd. I. S. 336.
22. Smith, Medical Times. 1857. p. 497.
23. Watson, Transactions etc. Vol. XXIX. 1878. p. 218.

Erklärung der Abbildungen.

(Tafel IX. X.)

Die sämmtlichen Abbildungen beziehen sich auf den ersten Fall.

Fig. 1. Durchschnitt der Geschwulst. Natürliche Grösse.

Fig. 2. Grenze zwischen einer jüngeren Krebspartie und Drüsensubstanz. 160fache Vergrösserung.

Fig. 3. Aeltere Krebspartie. Zusammenfliessen kleinerer Alveolen. 80fache Vergrösserung.

Fig. 4. Kleine Krebsalveole. Im Centrum Zellnest, umgeben von Gallerte. Aussen Bindegewebshülle. 400fache Vergrösserung.

Fig. 5. Alveole mit beginnender Zerstörung der Krebszellen. 400fache Vergrösserung.

Fig. 6. Alveole mit vorgeschrittener Zerstörung der Krebszellen. 400fache Vergrösserung.

Fig. 7 und 8. Alveolen aus dem krebsfreien Drüsengewebe mit eigenthümlicher Veränderung der innersten Schicht der Membrana propria (ca. 600fache Vergrösserung).

Fig. 9. Grenze zwischen einer älteren Krebspartie und gewuchertem Drüsengewebe. 40fache Vergrösserung.

IV.

Ueber Echinococcus subphrenicus mit Durchbruch in Lungen und Darmkanal.

Von

Dr. Paul Gueterbock,
Privatdocent in Berlin.

Ueber den im Folgenden zu veröffentlichenden Fall ist bereits dem XI. Congress der deutschen Gesellschaft für Chirurgie am zweiten Sitzungstage (vgl. Verhandlungen I. S. 29 und 30) ein kurzer Bericht abgestattet worden. Aus äusseren Gründen unterblieb damals eine eingehendere Mittheilung. Bei der Seltenheit des Vorkommnisses eines auf Hydatiden beruhenden und in die Pleura durchgebrochenen Kothabscesses halte ich aber eine etwas ausführlichere Wiedergabe der ganzen Beobachtung um so mehr für angezeigt, als ich an dieselbe einige Bemerkungen von allgemeiner Wichtigkeit zu knüpfen habe. Die wesentlichsten anamnestischen Daten verdanke ich, abgesehen von den Aussagen des Patienten selbst, der Güte des Herrn Collegen Fellenberg hierselbst, der den Patienten in den frühesten Stadien seines Leidens wiederholt ärztlich besucht hatte.

Beobachtung (aufgenommen von Herrn Dr. Rosenthal).

Am 7. August 1881 wurde der 18jährige Musikus R. T., Sohn eines Briefträgers, in die Privatklinik des Dr. P. Gueterbock mit der Diagnose eines rechtsseitigen Empyems behufs event. Ausführung einer Operation aufgenommen.

Die Aufnahme der Anamnese hatte ein im Wesentlichen negatives Ergebniss. Patient stammt aus einer völlig gesunden, hereditär nicht belasteten Familie.[1]) Er selbst war früher immer gesund gewesen. Vor etwa 2 Jahren erkrankte er ohne genauer zu präcisirende Symptome. Er fing an dauernd zu husten, doch soll sich objectiv ausser einer leichten Bronchitis nichts haben nachweisen lassen. Ungefähr 13 Wochen vor der Auf-

1) Nachträglich stellte sich heraus, dass die Familie des Patienten einen Schoosshund gehabt, welcher alle Mahlzeiten und auch das Bett mit den Menschen theilte und kurz nach der Erkrankung von Patient starb.

nahme hatten sich die ersten Zeichen eines pleuritischen Ergusses in der rechten Seite bemerkbar gemacht. Seitdem verfielen die Kräfte zusehends, die Athembeschwerden steigerten sich und eigenartige stechende Schmerzen in der rechten oberen Brustgegend traten auf. Schon damals soll andauerndes, Morgens nur wenig remittirendes Fieber bestanden haben. Allmählich nahmen die geschilderten Erscheinungen unter stetiger Verschlechterung des Allgemeinbefindens so zu, dass man allgemein den Kranken als im letzten Stadium der Schwindsucht befindlich ansah, während allerdings die gleichzeitige Erweiterung der rechten unteren Brustgegend mehr oder minder auffällig war.

Status praesens am Tage der Aufnahme. Kleiner äusserst abgemagerter, sehr bleicher Mann mit mattem ängstlichen Gesichtsausdruck und Athemnoth, so dass die respiratorischen Hülfsmuskeln in Thätigkeit gezogen werden. Die rechte Brusthälfte erscheint weit ausgedehnter, als die linke, namentlich in ihrer unteren Partie, so dass hier ihre grösste Circumferenz um 7 Cm. die der linken Brusthälfte übertrifft. Das rechte Hypochondrium erscheint infolge dessen erheblich voller als das linke, aufgetrieben und hervorgewölbt. Der Herzspitzenstoss ist in der linken Axillarlinie fühlbar und der untere, übrigens nicht veränderte Leberrand überragt den Rippenbogen. Bei der Respiration steht die rechte Thoraxhälfte fast still. Die Percussion ergibt vollständige Dämpfung von der Mitte des rechten Schulterblattes an, ebenso beginnt diese vorn oberhalb der 5. Rippe. Im Bereich dieser vollständigen Dämpfung sind Athemgeräusch und Pectoralfremitus durchaus fehlend, in den nicht gedämpften Theilen, namentlich soweit sie der rechten Lunge angehören, hört man vielfach mittelgrossblasiges Rasseln. Die Respiration ist ausserordentlich beschleunigt, für gewöhnlich 40 in der Minute betragend. Puls 96, klein, bei Körperbewegung sich fast bis zur Unzählbarkeit steigernd und kaum fühlbar. Temperatur 38,3, Abends ein wenig steigend und Morgens dem entsprechend remittirend. Expectoration findet trotz häufigen Hustens fast gar nicht statt, nur mit Mühe wird etwas sehr zäher Schleimeiter entleert. Eine unterhalb des Niveau des rechten Schulterblattwinkels vorgenommene Probepunction ergibt die Existenz von sehr dickem, äusserst fötiden Eiter in dem rechten Brustfellsack.

Nachdem Patient sich etwas in seinem Allgemeinbefinden erholt, ohne dass jedoch die vorstehend namhaft gemachten Erscheinungen eine Aenderung gezeigt, wurde am 11. August unter antiseptischen Cautelen durch eine zwischen der vorderen und hinteren Axillarlinie verlaufende Incision ein über 5 Cm. langes Stück der 6. Rippe subperiosteal resecirt und die Pleura in gleicher Ausdehnung eröffnet. Es entleerte sich sofort etwa ½ Liter stark jauchigen Eiters, diesem folgte eine sehr grosse Menge von Echinococcusblasen sowie eine ziemlich starke Membran. Gleichzeitig mit dieser Entleerung trat solche Dyspnoe ein, dass die Narkose unterbrochen und von einer beabsichtigten Resection der nächsthöheren Rippe abgesehen werden musste. Bei dem aus der Narkose erwachenden Patienten lösten sich nunmehr ununterbrochen überaus heftige Hustenstösse aus, durch welche schliesslich ein Gemenge von höchst übelriechendem Schleimeiter und Echinococcusblasen per os herausbefördert wurden. Erst jetzt konnte man vorsichtig an die vollständige Entleerung der Pleurahöhle gehen: es wurden

nach und nach noch ungefähr 2 Liter einer ebenfalls sehr stinkenden, jaucheähnlichen Flüssigkeit, in der noch einzelne ihres Inhalts beraubte Echinococcusblasen schwammen, entfernt und dann zwei fast völlig starre, 14 Mm. im Durchmesser zeigende Gummiröhren eingelegt, mit deren Hülfe eine Ausspülung à double courant der ganzen sehr geräumigen Höhle stattfand. Als Desinficiens war der Spülflüssigkeit Kali hypermanganicum zugesetzt worden. Als Verbandstoffe dienten Salicylwatte und Carbolgaze.

Sofort nach der Operation war der Spitzenstoss nach der linken Mamillarlinie wieder gerückt; Abendtemperatur am Operationstage war 37,5° C. Puls 88. Aber nur zu bald kehrte der alte Zustand wieder, namentlich stieg die mit jähen Hustenanfällen verbundene Dyspnoe wieder auf ihre alte Höhe. Dabei fand sowohl per os wie noch mehr durch die Wunde reichliche Entleerung von Echinococcusblasen statt und war auch sonst die Wundabsonderung eine recht starke, ohne indessen einen deutlich ausgesprochenen jauchigen Charakter noch zu tragen.

Den Grund für letzteren Umstand dürfen wir wohl darin suchen, dass Patient unter den strengsten antiseptischen Cautelen gehalten wurde. Dieselben gingen soweit, dass während, vor und nach dem ein Mal täglich stattfindenden Verbandwechsel der Dampfspray ging und vor Allem für völlige Isolirung des Kranken in einem grossen, sehr geräumigen, sonst zur Aufnahme von 5 Personen bestimmten Zimmer gleichzeitig Sorge getragen wurde. Als man am 3. Tage nach der Operation, also am 14. Aug. 1881, in dieses Zimmer am Morgen eintrat, fiel sofort ein äusserst penetranter, deutlich fäcaler Geruch auf. Es ergab sich, dass nicht nur der Verband, sondern auch das Hemd und Lager vom Patienten durch und durch von einer stark nach Fäces riechenden, durch Gallenbestandtheile gelblichen Jauche getränkt war, und beim Ausspülen der Wundhöhle floss eine solche in reichem Maasse aus, untermischt mit Semmelstückchen und anderen Speiseresten, die bereits den Charakter kleiner Scybala tragend, nicht immer deutlich hinsichtlich ihres Ursprunges zu erkennen waren. Auch das Sputum hatte einen stark fäcalen Geruch und erschien deutlich grüngelb gefärbt.

Das vorstehend geschilderte Verhalten von Wundsecret und Sputum blieb in den nächsten Tagen bestehen. Gleichzeitig damit wurden immer noch einzelne, zum Theil ihres Inhaltes beraubte Echinococcusblasen entleert, es bestand fortdauernd dabei noch Dyspnoe mit häufigen heftigen Hustenanfällen, ausserdem ein nur unvollständig remittirendes Fieber und schwebte der aufs Aeusserste erschöpfte Patient zwischen Leben und Tod. Der theilweise feste, stückige, jedoch zuweilen auch einem diarrhöischen Stuhlgang bis zu einem gewissen Grade vergleichbare Inhalt der Pleurahöhle konnte trotz 3 mal täglichen Verbandwechsels und Etablirung einer ebenso häufigen Durchspülung à double courant mittelst eines Paares der stärksten Drainageröhren nicht bewältigt werden, und die verschiedensten Antiseptica, resp. Desinficientien erwiesen sich gegenüber seinem kothigen Charakter als völlig machtlos. Am ehesten konnte noch eine $^1/_2$—1 proc. starke Lösung von essigsaurer Thonerde genügen. Zu bemerken ist, dass in diesen Tagen der äussersten Schwäche des Patienten wiederholt auf natürlichem Wege durch den After Stuhlgänge erzielt wurden, die Echinococcusblasen ohne Eiter- oder Jauchebeimengung enthielten. — Die fortgesetzte Beobachtung ergab, dass der unbefriedigende Zustand bei dem Patienten,

speciell das Fortbestehen von Dyspnoe und Hektik darauf zurückzuführen war, dass die Pleurahöhle sich nicht genügend entleerte. Die Drainageröhren klemmten sich trotz ihrer Starrheit in der zwar für mehrere Finger zugänglichen, relativ aber engen Wunde sehr leicht ein, und stockte der Abfluss aus dieser in der Zeit, in der nicht der Verband gewechselt wurde, d. h. während des grössten Theiles des Tages, fast vollständig. Es wurde daher am 26. August 1881 zur Nachresection geschritten, welche die beiden Enden der 6. Rippe, sowie die darüber gelegene 5. Rippe betraf. Hierbei zeigte sich nun eine grosse Schwierigkeit dadurch, dass die stark verdickte, sammetartig anzufühlende Pleura so leicht blutete, dass von ihrer Erweiterung durch Einschnitt Abstand genommen werden musste, die Dilatation vielmehr nur auf stumpfem Wege ausgeführt werden konnte. Immerhin gelang es, die Wunde ansehnlich zu vergrössern, so dass selbst stark mit festen Massen durchsetzte Flüssigkeiten neben den Drainageröhren passiren konnten.

Nach diesem zweiten Eingriff erholte Patient sich ziemlich schnell: die Respirationsziffer näherte sich schon am nächsten Tage fast der Norm, die jähen Hustenstösse liessen nach und die Temperatur kam bereits wenige Tage später kaum auf mehr denn 37,8° C. am Abend. In Verbindung hiermit gingen auch die übrigen Erscheinungen zurück. Entleerung von Blasen durch den Stuhlgang fand nicht mehr statt, Aushusten derselben per os sistirte fast unmittelbar infolge der Nachresection, und auch durch die Wunde selbst geschahen die letzten Wahrnehmungen von Echinococcen im Secrete am 4. Tage nach der zweiten, resp. am 19. Tage nach der ersten Resection, während in Uebereinstimmung hiermit der fäcale Charakter des Secretes gänzlich schwand und letzteres quantitativ wie qualitativ sich stetig besserte. Ein mässiger Decubitus an dem sehr abgemagerten Körper machte im Beginne des September noch etwas zu schaffen; Ende September konnte indessen Patient als gerettet betrachtet werden. Wie die beim jedesmaligen Verbandwechsel zurückbehaltenen Mengen von Lösung essigsaurer Thonerde darthaten, wurde die von der Pleura gebildete Wundhöhle stetig kleiner, ihre Absonderung nahm die Beschaffenheit des guten rahmigen Eiters an, und nach einigen Vorversuchen gelang Anfang Octobers die vollständige Entfernung der Drainage. Es bestand nur noch ein aus der Tiefe heraus kräftig granulirender Wundkanal, dessen Heilung ohne irgend welchen Zwischenfall verlief, und der nur einen kleinen unbedeutenden Schorf bot, als Patient am 2. December 1881 in gutem Ernährungszustande entlassen wurde. An objectiven Krankheitssymptomen liess sich nur noch rechts unten und hinten eine ganz umschriebene Dämpfung des Percussionstones mit etwas Rasselgeräusch darthun.

Patient, welcher in Berlin seinem Beruf nachgeht, ist in den beiden seit der Entlassung verflossenen Folgejahren mehrfach genaueren Untersuchungen unterworfen worden. Derselbe ist gesund und kräftig geblieben und zeigt von dem früheren Leiden nur noch eine ca. 6 Cm. lange, parallel mit der 6. Rippe verlaufende, etwas eingezogene Narbe in der rechten Achsellinie, sowie unter der Narbe eine Art deformer Callusbildung, welche den Defect der 5. und 6. Rippe ersetzt. Eine eigentliche Retraction des Thorax als Ganzes findet aber auch an dieser Stelle nicht in nennenswerther Weise statt; wohl ergibt die Percussion hier eine kleine, circumscripte

Dämpfung, sonst aber sind alle Verhältnisse der rechten Thoraxhälfte völlig normale, namentlich findet auch bei tiefem Athmen eine durchaus gleichmässige Ausdehnung der beiden Seiten statt.

Eine epikritische Betrachtung der vorliegenden Beobachtung lässt ohne Weiteres erkennen, dass der primäre Sitz des Echinococcus weder in der Lunge, noch im Dickdarm gewesen ist. Beide betheiligten sich erst nachträglich an der Entleerung der Blasen, und es fragt sich nur, ob es sich ursprünglich um einen Echinococcus der Pleura oder um einen solchen subphrenischen Ursprunges gehandelt. Wir müssen uns für letzteren entscheiden und setzen dabei stillschweigend als richtig voraus, dass es nur die Leber gewesen sein kann, welche als hauptsächlichste Wohnstätte des Parasiten zu betrachten ist, denn für andere Organe, welche bei einer Verwechselung mit dieser Form von Leberechinococcus eine Rolle spielen, wie speciell die rechte Niere, bietet die Krankengeschichte nicht den leisesten Anhalt. Was dagegen unsere Annahme einer subphrenischen Echinococcusgeschwulst in der Leber gegenüber einer solchen in der Pleura betrifft, so wollen wir hier zu Gunsten dieser nicht die relative Seltenheit eines Echinococcus der Pleura gegenüber eines solchen in der Leber hervorheben. Der maassgebende Factor, welcher hier eine Rolle spielt, ist vielmehr der, dass sich keine Jauche oder Eiter neben den Echinococcen in den Darmdejectionen, welche per anum entleert wurden, fand, und dass man hieraus auf das Dazwischenliegen eines neutralen, nicht von Eiter oder Jauche, sondern nur von Hydatiden erfüllten Gebietes zwischen der Darmlichtung und Pleurahöhle schliessen muss. Es fand daher die Communication zwischen beiden durch den Echinococcussack statt, und zwar der Art, dass derselbe, nachdem er seinen Inhalt durch Bersten in die Pleura und Eröffnung dieser nach aussen mittelst der Rippenresection verloren, sich langsam mit Darmcontentis füllte. Erst nachdem letztere eine gewisse Massenhaftigkeit erreicht, erfolgte ihr Uebertritt in die Brustfellhöhle. Zu ihrer Weiterbeförderung nach aussen aber standen ihr bei dieser gleichzeitig zwei Wege offen, einerseits die äussere Wunde, andererseits die Bronchialverzweigung, welche bei den heftigen Hustenbewegungen des aus der Narkose erwachenden Patienten sich ebenfalls geöffnet hatte. Dass diese beiden Wege in ihren anfänglichen Dimensionen der Entleerung des Darminhaltes nicht genügten, zeigt die Krankengeschichte: erst eine erheblichere Erweiterung der Resectionswunde war hierzu nöthig. Gleichzeitig aber, als letztere erfolgte, war auch der Inhalt des Echinococcussackes an Blasen erschöpft; die Membran war, soweit sie nicht

bei der ersten Operation ausgestossen wurde, mit der Eiterung und Jauche und den Scybalis entleert worden, ein weiteres Nachrücken von fäcalen Massen konnte daher nur in sehr beschränkter Weise statthaben, und so erklärt sich die schliessliche Heilung trotz aller anscheinend ungünstigen Umstände bei dem von Hause aus kräftigen, jugendlichen Kranken.

Dieser Gang der Dinge in unserem Falle findet eine weitere Bestätigung, wenn wir uns klar machen, wann ungefähr der Durchbruch in die Pleura, und wann die Communication mit dem Darm eingetreten sein kann. Für ersteren dürften wir etwa die Zeit des wohl erkennbaren Anfanges deutlicher Symptome eines Pleuraergusses, also einen nur 13 Wochen vor der Reception des Kranken zurückliegenden Termin in Anspruch nehmen, während die diesem eine Reihe von Monaten hindurch vorangehenden Erscheinungen von Husten und kurzem Athem ohne nachweisbare objective Veränderungen Symptome der Reizung der Pleura in Folge Verlöthung des Sackes mit dieser waren. Was dagegen die Darmperforation betrifft, so kann diese nicht allzu viel später als der Durchbruch in die Pleura erfolgt sein. Jedenfalls bestand sie schon zur Zeit der ersten Operation, denn nur so erklärt sich der äusserst fötide Charakter der die Blasen umgebenden Eiterjauche. Ein wirklicher Uebertritt von Darminhalt in die Pleura fand aber erst einige Tage später nach der Operation statt, und das Gleiche gilt von dem Uebergang der Contenta des Echinococcussackes in den Darm, resp. deren Entleerung nach aussen auf natürlichem Wege durch den After. Warum ersteres nicht früher erfolgte, haben wir bereits dargethan; hinzuzufügen ist, dass vielleicht einige nebensächlichen, ohne eine Autopsie aber nicht näher zu verificirenden Momente, wie z. B. Grösse der Oeffnung zwischen Sack und Pleura diaphragmatica, Richtung derselben und Aehnliches eine Rolle spielten, so dass erst bei Entlastung der Pleurahöhle die mechanische Möglichkeit der Ueberleitung der immerhin festeren Fäcalien neben den Echinococcenblasen gegeben war. Dass ausserdem, d. h. gleichzeitig und zwar infolge der mit dem Durchbruch des Echinococcus möglicherweise verbundenen circumscript-peritonitischen Zustände [1])

1) Betheiligung des Bauchfelles bei einem Durchbruch eines Leberechinococcus in die Pleura in Form von adhäsiver oder anderweitiger Entzündung ist nicht absolut unumgänglich. Das obere, den sogenannten stumpfen Rand darstellende Ende des rechten Lappens, der in der Breite von 2—3 Querfinger an das Diaphragma durch straffes Bindegewebe angelöthet ist, bleibt von der serösen Umhüllung regelmässig frei (Luschka, Anatomie II. 1. S. 244). Vergl. auch Stokes, Diseases of the Chest. Dublin 1837, wo auf S. 363 und 364 ein ex-

eine directe Communication zwischen Darm und Pleura existirte, ist nicht anzunehmen, da die Entleerung von fäcalen Massen und Blasen immer in innigster Durchmischung sowohl von der Wunde aus wie per os geschah. Es bleibt uns daher nur noch zu erörtern, warum die Echinococcen erst relativ spät in dem an und für sich normalen Darminhalt, wie er per anum entleert wurde, sich nachweisen liessen. Wohl räumen wir hier ein, dass vielleicht an diesem mangelnden Nachweise bis zu einer gewissen Ausdehnung die nicht regelmässige Untersuchung des Stuhlganges in den ersten Tagen nach der Reception von Patient Schuld gewesen sein kann, im Wesentlichen ist aber hier doch wohl die Wirksamkeit ähnlicher Factoren vorauszusetzen, welche bei dem relativ späten Uebergang von Darmcontentis in die Brusthöhle mitthätig waren, und von denen wir hier nur Grösse und Form der Perforation, Füllungsverhältnisse von Darm und Echinococcussack, Richtung der grössten Ausdehnung sowie Mangel der Correspondenz zwischen den beiden Perforationsstellen u. s. w. recapituliren wollen.

Die bisherigen Erörterungen dürften inzwischen das Interesse, das der vorliegende Fall bietet, kaum annähernd erschöpfen. Um jedoch nicht die Geduld des Lesers zu sehr in Anspruch zu nehmen, enthalte ich mich weiterer Auslassungen über mehr nebensächliche Punkte, wie z. B. die muthmaassliche Grösse des ursprünglichen, mehrere hundert Blasen haltenden Echinococcussackes vollständig; nur einige wenige Bemerkungen über den etwaigen Sitz dieses Sackes und die eventuelle Stelle seines Durchbruches will ich in der Kürze hier beifügen. Beides lässt sich nämlich nicht trennen: durch Annahme eines bestimmten Sitzes des Echinococcus wird von vornherein ein gewisses Präjudiz für die Stelle seines Durchbruches geschaffen. Die hier maassgebenden Erwägungen sind aber folgende:

Die Existenz eines colossalen Echinococcussackes, der wie im vorliegenden Falle mindestens einige Hunderte von Blasen fasste, an der oberen vorderen convexen Leberfläche, ohne sich durch äusserliche Geschwulst irgend wie, selbst bei ganz oberflächlicher Inspection der Bauchdecken und des Brustkorbes zu kennzeichnen, ist nahezu undenkbar. Wenigstens hätten sich einige Besonderheiten in der Art und Weise, wie die Leber den Rippenbogen überragte, geltend machen müssen, ganz abgesehen davon, dass das rechte Hypochondrium eine der Geschwulst entsprechende Auftreibung nach vorne hätte bieten

traperitonealer Abscess an der Convexität der Leber des Genaueren beschrieben wird.

müssen. Im vorliegenden Falle fand aber nur eine allgemeine Ausweitung der rechten Seite statt, und man ist daher zu der Auffassung gedrängt, den hauptsächlichen Sitz der Echinococcusgeschwulst auf die hintere — concave — Leberoberfläche zu verlegen. An dieser letzteren Oberfläche gibt es eine ganz bestimmte Stelle, welche ausser den bekannten Beziehungen des ganzen rechten Lappens zum oberen Dritttheil der rechten Niere und der Flexura colica dextra noch eine Art von näherem Verhältnisse zum Zwerchfell und damit auch zu den oberhalb desselben gelegenen Organen aufweist. Es ist dieses die Wölbung des Lobus Spigelii, „welche in der Höhe des 12. Brustwirbels mit dem Diaphragma, und zwar mit dem lateralen Umfange des rechten inneren Schenkels seiner Pars lumbalis in Berührung kommt" (Luschka). Eine hier sich entwickelnde Echinococcusgeschwulst hatte von den bevorzugteren Durchbruchsstellen nach der Pleura sowohl das Foramen quadrilaterum, als die der Musculatur entbehrende Lücke zwischen dem costalen und lateralen vertebralen Zwerchfellsursprung zur allernächsten Verfügung; namentlich dürfte der letztgenannte Punkt, vielleicht begünstigt durch kleine individuelle Abweichungen in Ausdehnung und Form hier, wie in manchen anderen ähnlichen Fällen (Tillmanns[1]), in den Vordergrund treten. Abgesehen hiervon soll und kann im Uebrigen nicht geleugnet werden, dass, so annehmbar der Ursprung des Echinococcussackes in der Gegend des Lob. Spigelii erscheint, es sich immer nur um eine Hypothese handelt, die, andere Möglichkeiten nicht durchweg ausschliesst. Ueberdies hatte der Echinococcussack im vorliegenden Falle so ausserordentliche Dimensionen, dass selbst auch eine genaue Autopsie vielleicht nicht eine volle Sicherheit darüber gebracht hätte, wo der eigentliche Ausgang der Cyste gewesen. Ein ganz besonderes Gewicht dürfte aber darauf zu legen sein, dass Fälle analog dem meinen in der Literatur äusserst selten zu sein scheinen, und deshalb eine Construction des Entwickelungsganges der Cyste bei meinem Patienten auf Grund anderweitiger Autopsien fast unmöglich ist. Ueberhaupt lässt die grosse Mehrzahl der Sectionsbefunde von Leberechinococcen seitens früherer Autoren vieles zu wünschen. Wenn man maassgebenden Schriftstellern (Neisser[2]), Ewald[3])

1) Die Communication des Magen-Darmkanales mit der Brusthöhle u. s. w. Archiv für klin. Chirurgie. Bd. 27. S. 112 und 113.

2) Die Echinococcuskrankheit. Hirschwald 1877. S. 91.

3) Echinococcuskrankheit in Bd. IV der Realencyclopädie von Eulenburg, S. 266. „Eine besonders bevorzugte Stelle der Leber für die Ansiedelung der Echinococcen scheint es nicht zu geben."

Glauben schenkt, kommen Echinococcen an allen Stellen der Leber vor. Sobald man aber die einzelnen Beobachtungen in der Literatur näher durchmustert, findet man mehrfach nur sehr allgemein gehaltene Angaben zur Unterstützung dieses Satzes: Echinococcus des rechten Lappens, der Convexität, des stumpfen Randes und dergleichen mehr ist häufig die einzige Bezeichnung der Localität, welche man in den einschlägigen Sectionsprotocollen liest. Fälle, die dem meinen bis zu einem gewissen Grade gleichen, mögen daher etwas häufiger vorgekommen sein, als ich selbst zu eruiren vermochte. In der That habe ich in der Literatur nur eine einzige hierher zu zählende Beobachtung gefunden. Dieselbe rührt noch von Stokes (l. c. p. 365) her, gibt aber trotz einer gewissen Ausführlichkeit keine nähere Auskunft über den Mechanismus der Verbindung der Echinococcuscyste mit den Bronchien einerseits und mit dem Darmlumen andererseits.

Obwohl der betreffende Fall von Stokes in seinem bekannten Buche über Brustkrankheiten veröffentlicht ist, machte es doch einige Mühe, denselben aufzufinden. Da die Gefahr nahe liegt, dass die Stokes'sche Beobachtung, weil von anderen Autoren unter fremden Namen veröffentlicht, von späteren Arbeitern über das vorliegende Thema verkannt und doppelt gezählt werden könnte, will ich nur hervorheben, dass ich auf selbige durch eine kurze Notiz in der schon citirten Abhandlung von Tillmanns[1]) aufmerksam geworden bin. Tillmanns erwähnt indessen Stokes gar nicht, sondern bezieht sich auf eine Arbeit von Biach[2]), der ebenfalls Stokes nicht nennt, vielmehr nur ein Referat über einen älteren Aufsatz von Hughues[3]) aus Schmidt's Jahrbüchern benutzt hatte. Eine nähere Einsicht, welche Herr Dr. Samelson in Manchester für mich in den genannten Aufsatz von Hughues[4]) nahm, erwies jedoch, dass die hier in Rede stehende Beobachtung auch nicht Hughues angehört, sondern von Stokes herrührt. Hughues erwähnt sie ohne ein näheres Citat dieses Autors in aller Kürze: „Fistulous communication with the colon through the liver and diaphragm (from hydatids)"; aus einer späteren Stelle scheint hervorzugehen, dass die betreffende Person 13 Monate die Entstehung des Pneumothorax überlebt hat; doch wird hierüber nichts von Stokes an der bezeichneten Stelle seines Buches mitgetheilt. — Wir geben im Folgenden den Stokes'schen Fall wörtlich wieder und citiren dabei die zu Bremen 1838 erschienene Uebersetzung des Stokes'schen Buches durch Dr. Gerhard von dem Busche S. 559.

1) l. c. S. 120.

2) Zur Aetiologie des Pneumothorax. Wien. med. Wochenschrift. 1880. Nr. 15. S. 408.

3) Schmidt's Jahrbücher sind in dem oben erwähnten Aufsatz von Biach falsch citirt. Es ist S. 74 des Suppl.-Bds. von 1847, nicht 1845, wie Biach (l. c.) anführt.

4) London Gazette. January 1844. Die Arbeit läuft durch 4 Nummern, 30 Seiten Grossoctav und doppelspaltig ausfüllend.

Zweiter Fall. Fistelöffnung[1] *von der Pleura in die Lunge und Leber; brandiger Abscess der Lunge; Empyem und Pneumothorax; Fistelöffnung der Leber in den Querbogen des Colons.*

„Ein Mann von mittleren Jahren hatte bereits längere Zeit an den Symptomen des Empyems gelitten, und ward nun vorgeschlagen, die Flüssigkeit durch die Paracentese auszuleeren. Einer meiner verstorbenen Freunde, ein ausgezeichneter Arzt, sah den Kranken um diese Zeit und erkannte nicht nur das Vorhandensein des Empyems, sondern auch das des Pneumothorax mit einer Lungenfistel. Ausser den diesem angehörigen Symptomen bemerkte man, dass der Kranke, wenn er aufsass, sofort einen Durchfall[2] bekam und eine bedeutende Menge einer serösen eiterartigen Flüssigkeit aus dem After ausleerte; beim Liegen hörte die Ausleerung sofort auf. Bei der Leichenöffnung fand man in der oberen Portion der rechten Lunge eine brandige Höhle, welche mit den Bronchialröhren und der Pleura in Verbindung stand. Der obere Theil des Brustfellsackes enthielt eine Menge Luft, war ungefähr zur Hälfte mit einer gelblichen übelriechenden Flüssigkeit angefüllt, in welcher Bruchstücke zahlloser Hydatiden schwammen. Durch das Zwerchfell ging eine weite Oeffnung in die Lebersubstanz und von der hier befindlichen Höhle ging eine andere Fistel in das aufsteigende Colon, so dass sich ein falscher Weg von den Bronchialröhren aus bis in das Colon und Rectum gebildet hatte, wodurch dann das sonderbare Symptom einer eintretenden Diarrhoe bei aufrechter Stellung erklärlich wurde."

Sollen wir jetzt nach beinahe 50 Jahren einige Randbemerkungen zu dem vorstehenden Fall liefern, so fällt zunächst die Verschiedenheit der Angaben über die Perforationsstelle des Darms auf. In der Ueberschrift ist von dem Quercolon („the transverse arch of the Colon") die Rede, in der Krankengeschichte selbst dagegen wird von dem aufsteigenden Dickdarm („ascending Colon") gesprochen. Ebenso ungenau ist die Durchbruchslocalität des Zwerchfells und des Echinococcussackes beschrieben, oder, um dieses noch correcter auszudrücken, es fehlt auch die leiseste Andeutung in dieser Hinsicht vollständig. Das Wesentlichste, was aus den von Stokes mitgetheilten Einzelheiten erhellt, dürfte darin bestehen, dass im Gegensatz zu anderen Beobachtungen ein directer Durchbruch des Echinococcus in die Lunge, ohne dass ein solcher vorher in die Pleura erfolgt ist, ebenso wenig in dem vorliegenden Falle stattgefunden hat, wie ein solcher in der von mir selbst Eingangs gegebenen Krankengeschichte anzunehmen war; hiergegen spricht schon die ausdrückliche Betonung der Existenz der brandigen Höhle im Oberlappen der rechten Lunge

1) Im Originale steht „openings".

2) Im Originale steht: „a tendency to diarrhoea". Leider kannte ich zur Zeit meiner eigenen Beobachtung den Fall von Stokes nicht, so dass ich nicht in der Lage bin, irgend welche Daten über die analogen Verhältnisse anzugeben, unter denen die Echinococcusblasen im Stuhlgange meines Patienten erschienen.

seitens Stokes'. Im Uebrigen möchte ich hervorheben, dass Entleerung von Echinococcenblasen durch den After und das gleichzeitige Erscheinen derselben in den Sputis nicht unter allen Umständen für eine gleichzeitige Darm- und Lungenperforation zu verwerthen sind, wofern nämlich nicht auch kothige Beimengung in dem Auswurf vorhanden ist. Man hat sich hierbei vorzustellen, dass einerseits wohl ein Durchbruch des Echinococcussackes in die Pleura, beziehungsweise in die Bronchialverzweigungen statthatte; andererseits erfolgte aber keine Perforation in den Darm, es benutzten vielmehr die Hakenwürmer das natürliche System der Gallenwege und gelangten mit dessen Hilfe in den Darmkanal. Fälle dieser Art sind thatsächlich vorgekommen; sie sind charakterisirt durch Erscheinungen der Retention des Secretes der Leber (Icterus) infolge der Verstopfung des Ductus choledochus von Seiten der Echinococcusblasen und durch gallige Beimengung im Auswurf. In einer neuerdings von Bumke[1]) gemachten einschlägigen Beobachtung war die Verstopfung des Ductus choledochus sogar eine wiederholt in periodischer Weise wiederkehrende. Hier wie in einem analogen, ebenfalls in dem Aufsatz von Bumke nach Neisser citirten Falle trat schliesslich völlige Genesung ein, ohne dass ein operativer Eingriff nöthig wurde, wofern man nicht die bei der Bumke'schen Kranken 2 mal ausgeführte Probepunction hierher rechnen will. Eine die Art der Communication der Pleurahöhle mit dem Gallengangsystem der Leber näher erweisende Autopsie liegt daher ebenso wenig hier vor, wie in meinem den Ausgangspunkt unserer Betrachtungen bildenden Falle eine solche stattgehabt.

Berlin S. W., den 30. September 1883.

---

1) Berliner klin. Wochenschrift. 1883. Nr. 5.

V.

Ueber Struma intrathoracica retrotrachealis.

(Nach einem Vortrag, gehalten im Wintersemester 1883/84 in der „Gesellschaft der Aerzte von Zürich".)

Von

Prof. Dr. Krönlein
in Zürich.

(Hierzu Tafel XI. XII.)

Die Topographie und Morphologie der normalen und mehr noch der pathologisch vergrösserten Schilddrüse ist in den letzten Jahren wiederholt zum Gegenstand ausführlicher Arbeiten gemacht worden. Hatten die Anatomen mehr Gelegenheit, ihr Augenmerk auf die Lage- und Formverhältnisse der normalen Schilddrüse zu richten, so gestatteten die zahlreichen Kropfexstirpationen den Chirurgen, ähnliche Studien an dem strumös entarteten Organ zu machen. Aus allen diesen Arbeiten ging jedenfalls das Eine zur Genüge hervor, dass es schon für die normale Schilddrüse schwer hält, eine bestimmte Form und Lage als die typische hinzustellen, dass aber vollends die Mannigfaltigkeit der strumösen Schilddrüse, was ihre grob-anatomische Gestalt betrifft, eine fast unbegrenzte genannt werden darf. Ganz gewiss lässt sich in zahlreichen Fällen die Form der Schilddrüse füglich mit einem Zwerchsack vergleichen, dessen Mittelstück auf der Trachea und dessen beide „Säcke" zu deren Seiten liegen; allein wenn man dann wieder die verschiedenen Fortsätze, Processus, Lobuli, Cornua, ins Auge fasst, die von einem jeden Abschnitt dieser dreigetheilten Drüse ausgehen können, so möchte man oft für zutreffender den Vergleich mit einem Polypen halten, der nach verschiedenen Richtungen hin, nach oben und unten, vorn und hinten, aussen und innen, seine Arme ausstreckt, bald wie eine Zwinge die Theile umfassend und strangulirend, bald wie ein Keil Zusammengehöriges auseinander drängend, verschiebend und comprimirend. Dieses letztere Bild drängte sich mir namentlich in einem erst kürz-

lich beobachteten, höchst merkwürdigen Falle auf, der mir in seiner Art ein völliges Novum war und dem ich auch aus der hinterher von mir durchstöberten Literatur keinen zweiten analogen an die Seite stellen kann.

Ich habe diesen Fall oben als Struma intrathoracica retrotrachealis bezeichnet und die folgende Darstellung mag lehren, wie zutreffend dieser Name sei.

Am 1. October 1883, Nachmittags 3 Uhr, wurde ich von meinen Assistenten schleunig in die Klinik gerufen, weil eben ein Patient aufgenommen worden sei, der zu ersticken drohe und alle Erscheinungen hochgradigster Tracheostenose darbiete, ohne dass für letztere eine hinlängliche Erklärung vorliege. Als ich den Patienten sah, erkannte ich in ihm zunächst einen alten bekannten Herrn aus Schaffhausen wieder, mit welchem zusammen ich vor Jahren häufig während der academischen Sommerferien im Rhein gebadet hatte. Auch daran erinnerte ich mich sofort, dass er damals nicht schwimmen konnte, weil ihm nach seiner Behauptung bei jedem Versuche sofort der Athem auszugehen drohte. Patient galt damals als ein Asthmatiker, führte ein ruhiges stilles Leben und vermied vorsichtig alle grösseren körperlichen Anstrengungen eben wegen seiner „Engbrüstigkeit". Seit jener Zeit waren circa 15 Jahre verflossen, und wie mir jetzt der nach Luft ringende Kranke mühselig erzählte, war es mit seiner Athemnoth langsam schlimmer geworden; ja seit vergangenem Sommer hatte ihn die Angst, zu ersticken, wiederholt nach Zürich und in die Behandlung hiesiger Collegen getrieben. So war es auch heute der Fall gewesen. Mit knapper Noth hatte der Kranke Vormittags die zweistündige Eisenbahnfahrt von Schaffhausen nach Zürich zurücklegen und noch Herrn Collegen Huguenin aufsuchen können, welch' Letzterer, die imminente Erstickungsgefahr sofort erkennend, Patienten unverzüglich nach der Klinik dirigirte. Hier sah ich ihn.

Die Untersuchung musste sich bei dem bedenklichen Zustande des Kranken auf das Nothwendigste beschränken; denn die hochgradige Cyanose der Wangen, Lippen, Zunge und auch der Hände, die äusserst angestrengte, langsame und keuchende Respiration in sitzender Stellung, die beginnende Apathie und Benommenheit verlangten unverzügliche Hülfe, sollte Patient nicht rasch asphyktisch zu Grunde gehen. Eine laryngoskopische Untersuchung war nicht mehr ausführbar; im Uebrigen sprach die, wenn auch matte, doch reine Stimme nicht für den Sitz der Affection im Kehlkopf; am Halse war nichts Abnormes nachzuweisen, vor Allem erschien die Schilddrüse normal; auch die Untersuchung des Thorax ergab keine positiven Anhaltspunkte für den Sitz und die Art der Tracheostenose. Denn dass es sich um eine solche handelte, war uns Allen klar; ich dachte in erster Linie an einen Mediastinaltumor, der von aussen die Trachea comprimirte, musste aber bekennen, dass ich in diesem Falle eigentlich eine entsprechende Dämpfung bei der Percussion des Thorax erwartet hätte, und eine solche fehlte.

Bei dieser nicht sehr befriedigenden Sachlage machte ich die Tracheotomie, ohne Narkose, in halbsitzender Stellung des Patienten. Da-

bei fielen mir zwei Dinge auf, noch ehe ich die Trachea eröffnet hatte: 1. Die äusserst geringen Excursionen, welche der Kehlkopf bei In- und Exspiration machte, und 2. der Tiefstand des Kehlkopfs, die Kürze des Halstheils der Trachea. Obwohl ich die Trach. super. ausführte und den 1. bis 3. Trachealring spaltete, lag die Tracheotomiewunde doch ganz im Jugulum, wie bei dem tiefen Luftröhrenschnitt. Ein wallnussgrosser Processus pyramidalis, der das Operationsfeld deckte und nach oben bis zur Mitte des Schildknorpels reichte, musste dabei von der Trachea abgelöst und umgeklappt werden, was relativ leicht und ohne Blutung geschah. — Eine Erleichterung der Respiration trat nach Eröffnung der Trachea nicht ein, auch nicht, als eine grosskaliberige Lüer'sche Trachealcanüle eingeführt wurde. Im Gegentheil zwang die in diesem Moment vermehrte Athemnoth, die Canüle sofort wieder zu entfernen, wobei die Trachealwunde fortwährend durch die von Anfang an eingelegten Bose'schen Korkzieherhäkchen klaffend erhalten wurde. Eine kleine Erleichterung der Respiration trat dagegen ein, wenn der Kehlkopf mittelst eines scharfen, unter dem Ringknorpel eingesetzten Hakens kräftig nach oben gezogen wurde, wobei er indess dem Zuge nur schwer und wenig folgte. — Von der Trachealwunde aus liess sich der oberste Theil der Trachea mit Hülfe des Beleuchtungsspiegels gut übersehen. Die Schleimhaut war stark blauroth injicirt, das Lumen der Luftröhre oben von normaler Weite, nach unten aber entschieden verengert und in eine schräge, von vornen rechts nach hinten links gerichtete Spalte verwandelt. Die Bifurcationsstelle war nicht zu sehen. Um noch weitere Aufklärung zu erhalten, führte ich rasch den Zeigefinger in die Trachea abwärts, so weit ich konnte, wobei ich ebenfalls die nach unten zunehmende Verengerung constatirte, einen intratrachealen Tumor aber jedenfalls ausschliessen konnte. Auf diesen Eingriff, der augenblicklich beendet war, reagirte Patient mit einem kräftigen Hustenstoss und warf dabei etwa einen Esslöffel voll eiterigen Schleimes aus, was ihm einige Erleichterung verschaffte. — Ich stellte jetzt die Diagnose auf Compressionsstenose der Trachea und machte einen Versuch, die König'sche Canüle einzulegen, was auch gelang, ohne dass jedoch dadurch die Respiration erheblich freier geworden wäre. Dieselbe blieb im Gegentheil fortgesetzt erschwert, wenn auch nicht in dem Maasse wie vor der Operation. Wir mussten uns mit diesem theilweisen Erfolge begnügen; die König'sche Canüle blieb liegen; Patient wurde zu Bett gebracht.

Der weitere Verlauf lässt sich in wenige Worte zusammenfassen: Der vor der Operation leicht benommene Patient schien sich erst zu erholen, sein Sensorium wurde frei, er gewann wieder Lebenslust und trank gern und öfters die ihm gebotene flüssige Nahrung. Schon nach einigen Tagen aber wurde der Zustand wieder schlechter; leichte Delirien stellten sich ein, die Athmung ward mühseliger, und am 10. October starb Patient unter allen Erscheinungen chronischer Kohlensäureintoxication.

Die Section ergab als wesentlichen Befund Folgendes:

Von dem unteren und hinteren Pol des linken Lappens der im Uebrigen nicht vergrösserten Schilddrüse geht ein herzförmig gestalteter, fast faustgrosser, glattwandiger, von einzelnen grossen Venenästen begleiteter Fortsatz unter der ersten linken Rippe nach unten in den Thorax, wo er sich, medianwärts wendend, zwischen Trachea und Oesophagus hineindrängt,

mit seinem unteren Ende gerade bis zur Bifurcation der ersteren reichend und nach rechts zu den lateralen Rand von Oesophagus und Trachea wohl um 2 Cm. überragend. Die Länge dieses intrathoracischen Schilddrüsentumors beträgt 8, die Breite 7, die Dicke 5, der Umfang 19 Cm. Der Tumor ist solide und stellt einen Colloidkropf mit derber Kapsel dar. In der Höhe der oberen Thoraxapertur, entsprechend dem Druck der darüberliegenden ersten linken Rippe trennt eine halsförmige Einschnürung den Tumor von der Hauptmasse des linken Schilddrüsenlappens. Durch die Einkeilung des Tumors zwischen Luft- und Speiseröhre sind diese beiden Organe in einer Längenausdehnung von 4—5 Cm., und zwar in der Höhe des 10.—12. Trachealrings 5 Cm. weit auseinandergedrängt, so zwar, dass die säbelscheidenartig abgeplattete und deutlich erweichte Trachea einen starken Bogen nach vornen und rechts beschreibt, während der Oesophagus, ebenfalls platt gedrückt, nach hinten und etwas nach links verdrängt erscheint. Erst an der Bifurcationsstelle der Trachea legen sich die beiden Organe wieder in normaler Weise aneinander. — Genau entsprechend der Lage und Ausdehnung der intrathoracischen Struma zeigt die Wirbelsäule vom 1. bis zum 5. Brustwirbel eine starke skoliotische Verkrümmung nach links; die Sehne dieses Bogens ist 11 Cm. lang und der Abstand des Scheitels des Bogens von der Sehne beträgt 2,6 Cm. In der Concavität dieser Krümmung, also rechts von der nach links ausgebogenen Brustwirbelsäule, liegt der Tumor bequem eingebettet und mit ihm hinten die Speise- und vorne die Luftröhre. — Im Uebrigen verläuft die Wirbelsäule ober- und unterhalb dieser skoliotischen Ausbiegung vollkommen gerade.

Der übrige Befund bot wenig Bemerkenswerthes: Starke Schwellung der Bronchial- und Mediastinaldrüsen, Atherom der Aorta, mässiges Lungenemphysem; cyanotische Induration der Nieren; Katarrh der Bronchien.

Dieser merkwürdige und seltene Befund liess es wünschenswerth erscheinen, über das Vorleben des Kranken möglichst genaue Mittheilungen zu erhalten, namentlich auch, um der Frage näher treten zu können, ob die Anlage dieser retrotrachealen intrathoracischen Struma nicht am Ende eine angeborene war, oder doch zum Mindesten auf die allerfrüheste Kindheit zurückgeführt werden musste. Ich wandte mich daher an die Angehörigen des Patienten und erhielt auf deren Veranlassung von dem Hausarzte ausserordentlich wichtige diesbezügliche Angaben. Des Ferneren war Herr College Prof. O. Wyss so freundlich, mir mitzutheilen, was er bei einer im vergangenen Sommer vorgenommenen zweimaligen Untersuchung des Kranken hatte constatiren können. — Aus diesen Mittheilungen ergibt sich Folgendes:

Der Kranke, welcher ein Alter von 63 Jahren erreicht hatte, war seit seiner Kindheit „engbrüstig", und zwar führte die Mutter dies auf einen Croupanfall zurück, den der Patient als kleines Kind durchgemacht habe; seither sei die „Enge" zurückgeblieben. (Zu bemerken ist hierbei nur, dass damals keineswegs etwa eine Tracheo-

tomie bei dem Kinde ausgeführt worden war.) In späteren Jahren nahm die Beengung immer mehr zu und ebenso ein häufig sich einstellender Husten. Bergsteigen und später schon das einfache Treppensteigen verursachten grosse Beschwerden, die vom Arzte jeweils auf Emphysem der Lungen zurückgeführt und mit Jodkalium bekämpft wurden. Auf letzteres Mittel trat häufig temporäre Besserung ein. Ausser der beständigen Athemnoth hatte Patient aber schon vor 30 Jahren einmal beim Tanzen plötzlich einen Erstickungsanfall, der sich dann etwa alle Jahre einmal, später häufiger wiederholte. — Eine wesentliche Steigerung aller dieser Beschwerden wurde erst diesen Sommer constatirt. Damals, am 30. August, wandte sich Patient an Herrn Prof. O. Wyss, namentlich hervorhebend, dass in der letzten Zeit ein beängstigendes Gefühl in der Herzgegend aufgetreten sei, dass er häufig Hustenreiz habe und ganz wenig Schleim in den Luftwegen ihn oft sehr quäle, weil er ihn nicht heraushusten könne. Ferner behauptete Patient mit grösster Bestimmtheit, „beim Husten bleibe ihm der Kehlkopf oben im Halse stecken, gehe nicht mehr hinunter, und er müsse ihn dann sofort gewaltsam mit seinen Händen hinunterdrücken, um nicht zu ersticken.“ Auch das Essen war in der letzten Zeit erschwert; Festes ging gar nicht mehr hinunter und auch wenn Patient Flüssiges genoss, so musste er zwischenhinein öfters Athem schöpfen.

Die an dem genannten Tage von Herrn Prof. Wyss vorgenommene, recht schwierige laryngoskopische Untersuchung ergab gute Function der Stimmbänder; Larynxeingang injicirt, besonders die vordere Wand und ebenso die Gegend unterhalb der Stimmbänder. Thorax frei; doch starke Stenose der Trachea, die zeitweise indess fast ganz verschwand. Abmagerung. Am 10. September wurde Patient zum zweiten Mal untersucht. Es besteht noch dieselbe Tracheostenose. Bei der laryngoskopischen Untersuchung erscheinen die Stimmbänder injicirt, bisweilen gut sich bewegend, dann wieder mangelhaft auseinanderweichend. Keine Dämpfung in der Sternalgegend oder sonstige Zeichen, welche etwa auf einen Tumor mediastin., ein Aneurysma aortae u. s. w. hingewiesen hätten. Herr College Wyss wagte nicht eine bestimmte Diagnose zu stellen, hatte aber den Eindruck, es handle sich vielleicht um einen Tumor in der Trachea selbst. — Eine Indication zur Tracheotomie lag damals noch nicht vor.

Weiterer Untersuchung entzog sich Patient bis zu dem Tage (1. October), wo er in die Klinik als Nothfall aufgenommen wurde.

Nach dieser ausführlichen Darstellung können wir, glaube ich, keinen Augenblick mehr darüber im Zweifel sein, dass wir es in dem vorliegenden Falle mit einer verhängnissvollen angeborenen Bildungsanomalie der Schilddrüse zu thun haben, mit einem Processus accessorius congenitus intrathoracicus retrotrachealis, der, strumös degenerirend, schon frühzeitig sich vergrösserte und nach 63jährigem Bestande den Tod des Individuums zur Folge hatte. Die so scharf begrenzte skoliotische Ausbiegung der Wirbelsäule betrachten wir als einen Folgezustand, bedingt durch die Pression, welche die Struma, je länger, je mehr, in lateraler Richtung gegen die Wirbelsäule ausübte. Es war dies so zu sagen ein Act der Vis medicatrix naturae; ohne die durch diese Ausbiegung der Wirbelsäule bedingte Raumbeschaffung hätte die zwischen Luft- und Speiseröhre eingekeilte Struma viel früher zu dem traurigen Ende führen müssen. Auch der Tiefstand des Kehlkopfs und der Mangel der Excursionen bei der Respiration erklärt sich ohne Zwang aus der Fixation und dem Zuge nach unten, den die Halseingeweide durch den im Brustraume eingeklemmten und nur nach unten vergrösserungsfähigen Tumor erleiden mussten. Aber auch das Phänomen, auf welches Patient seiner Zeit Herrn Collegen Prof. O. Wyss aufmerksam gemacht hatte und welches damals gänzlich unverstanden blieb, dass nämlich bei Hustenanfällen der Kehlkopf nach oben fahre und stecken bleibe, so dass Patient schleunigst mit beiden Händen ihn gewaltsam wieder abwärts drücken müsse, weil er sonst ersticken würde, — hat jetzt seine ausgezeichnete Erklärung gefunden: bei einem solchen Hustenanfall keilte sich der rundliche Tumor in der oberen Thoraxapertur ein und verschloss in demselben Momente wie ein Kugelventil sowohl diese, als auch die vor und hinter ihm liegende Luft- und Speiseröhre. Indem dann der Patient den Kehlkopf in der That wieder abwärts stiess und gleichzeitig damit auch den Tumor, rettete er sich vor dem Strangulationstode. Unter Umständen dürfte diesem auffallenden Symptome pathognomonische Bedeutung zukommen. — Endlich wollen wir noch einmal darauf hinweisen, dass Jodkalium in früheren Jahren dem Patienten bei seinen „asthmatischen" Beschwerden temporäre Erleichterung brachte. Begreiflich! Denn die Jodbehandlung hatte sich — wenn auch damals unbeabsichtigt — direct gegen die Struma gerichtet!

Wie schon bemerkt, habe ich mich in der Literatur vergeblich nach einem zweiten ähnlichen Fall umgesehen. Accessorische Fortsätze, die von dem unteren Contour der Schilddrüse ausgehen und bis in den Thoraxraum hinabsteigen, scheinen bis dato fast nur an dem

mittleren Lappen, dem Isthmus beobachtet zu sein, wo sie bekanntlich gar nicht so selten sind. Diese erstrecken sich dann aber immer vor der Trachea als retrosternale Strumen (Goître plongeant der Franzosen) in das vordere Mediastinum, wo sie gelegentlich bis zum Aortenbogen hinabsteigen können. Ein exquisites Beispiel dieser Art sah ich erst kürzlich, als ich genöthigt war, wegen hochgradiger Athembeschwerden die Totalexstirpation einer mehr als kindskopfgrossen Struma zu machen. In diesem Falle ritt so zu sagen die Hauptmasse des Kropfes auf der Incisura sterni, indem der vordere Theil wie eine mächtige Kugel über das Sternum herabhing, während ein dicker 5—6 Cm. langer Zapfen hinter demselben die Aorta erreichte. Die Operation kann in einem solchen ausgesprochenen Falle ebenso schwierig, wie dringend indicirt sein, und wie so häufig, wächst hier mit der Indication auch die Gefahr des Eingriffs. In dem eben erwähnten Falle hatte ich grosse Sorge, dass die tief in das Mediastinum hinabreichende Wunde leicht einer Mediastinitis rufen möchte. Indessen trat diese Gefahr nicht ein; vielmehr verlief der Fall unter Jodoformgazebehandlung ganz reactionslos und ist gegenwärtig (d. h. nach 3 Wochen) so gut wie geheilt. Wenn dieser Fall auch beweist, dass retrosternale Kröpfe, die selbst bis zum Arcus aortae reichen, mit Erfolg operirt werden können, so glaube ich doch nicht, dass bei der Struma retrotrachealis intrathoracica, selbst wenn die Diagnose einmal möglich wäre, an eine Exstirpation gedacht werden kann, ganz gewiss wenigstens nicht, wenn der Kropf so weit nach unten reicht, wie in unserem Falle, d. h. bis zum Herzbeutel. Die Sache liegt eben hier doch ganz anders als bei den retro- und intravisceralen Kröpfen des überall leicht zugänglichen Halses. Hier hat die Erfahrung der letzten Jahre gezeigt, dass die Exstirpation retropharyngealer und retroösophagealer Kröpfe möglich ist, und was die intravisceralen Strumen betrifft, d. h. die sogenannten Ringkröpfe, die wie eine Zwinge die Trachea im Halstheil umkrallen, so besitze ich unter der kleinen Sammlung von Kröpfen, welche ich in den letzten zwei Jahren in Zürich exstirpirt habe, zwei Präparate von solchen, deren frühere Besitzerinnen sich gegenwärtig noch des besten Wohlseins erfreuen.

Erklärung der Abbildungen.

(Tafel XI. XII.)

Fig. 1. Ansicht des Präparats der Struma intrathoracica retrotrachealis von vorn.
Fig. 2. Ansicht des Präparats von hinten.
Fig. 3. Ansicht der skoliotischen Brustwirbelsäule von vorn.

VI.

Ein Pseudoschwanz beim Menschen.

(Lipoma pendulum caudiforme.)

Von

Dr. Max Bartels,
prakt. Arzt in Berlin.

(Hierzu Tafel XIII.)

Einleitung. Die Hinterpartie des menschlichen Körpers, und zwar im Speciellen die Gegend des Kreuzbeins und des Steissbeins hat in den letzten Jahren sich einer grösseren Berücksichtigung und Beachtung von Seiten der Aerzte zu erfreuen gehabt. Allerdings waren es in erster Linie anthropologisch-ethnologische Gesichtspunkte, welche diese gesteigerte Aufmerksamkeit verursacht hatten, und namentlich spielte die Frage nach dem Vorkommen der geschwänzten Menschen hierbei eine hervorragende Rolle. Immer von Neuem tauchten Berichte von Reisenden auf, deren Glaubwürdigkeit zu bezweifeln durchaus kein zwingender Grund vorliegt, dass sie in diesem oder jenem Lande geschwänzte Menschen angetroffen hätten, und so war es denn begreiflicherweise sehr naheliegend, auch einmal auf unsere eigenen Stammesgenossen ein sorgfältiges Augenmerk zu haben, ob denn nicht ab und zu auch unter ihnen Abnormitäten auftreten könnten, welche man in das Gebiet der Schwanzbildung zu rechnen berechtigt ist. Der Erfolg dieser Untersuchungen war ein positiver. Nicht allein waren es vereinzelte ältere Publicationen, welche hier herangezogen werden mussten, sondern es kamen auch einige Beobachtungen allerneuesten Datums dazu, welche in ganz unanfechtbarer Weise die Bestätigung gaben, dass auch bei den Europäern Körperanhänge zu bestehen vermögen, welche nur als Schwanz gedeutet und bezeichnet werden können.

Nun zeigte sich hierbei aber die in hohem Grade interessante Thatsache, dass diese Menschenschwänze nicht immer gleichartig sind, sondern dass sie sowohl in ihrer äusseren Form, als auch in ihrer

anatomischen Zusammensetzung nicht unwesentlich von einander abzuweichen pflegen, so dass wir gezwungen sind, mehrere Arten von Menschenschwänzen anzuerkennen, und zwar nach meinen bisherigen Erfahrungen fünf, welche ihrer embryologisch-teratologischen Bedeutung nach von einander in charakteristischer Weise differiren. An dieser Stelle können hierüber nicht weitere Details gegeben werden. Wer Ausführlicheres zu wissen wünscht, den muss ich auf meinen im Archiv für Anthropologie [1]) veröffentlichten Aufsatz über Menschenschwänze verweisen.

Es fand sich aber auch noch ein zweiter Umstand, welcher die volle Berücksichtigung aller Aerzte verdient, nämlich dass nicht alle schwanzähnlichen Anhängsel auch wirklich als Schwänze betrachtet werden dürfen, und das führt nun wieder zu der erneuten Frage, was für Gebilde sind es, welche im Stande sind, einen Schwanz vorzutäuschen, wo sitzen sie, wie sehen sie aus, wie sind sie zusammengesetzt, und was ist der Grund ihres Auftretens? Diese Punkte fanden zum Theil ihre Berücksichtigung in einer umfangreichen Arbeit über die geschwänzten Menschen, welche soeben im Archiv für Anthropologie erschienen ist.[2]) Von einer endgültigen Lösung aller dieser Fragen sind wir aber noch ausserordentlich weit entfernt, dafür ist das uns zu Gebote stehende Material ein viel zu spärliches. Sind die in dieser Beziehung zu berücksichtigenden Fälle nun wirklich so eminent selten, oder hat man ihnen nur in so geringem Maasse die Aufmerksamkeit geschenkt? Ich möchte das Letztere glauben, da gerade in den allerletzten Jahren, seitdem man mehr auf diese Körpergegend Acht hatte, einige Beobachtungen ziemlich schnell hinter einander an das Tageslicht gekommen sind.

Es liegt nun wohl auf der Hand, dass, wenn ein pathologisches Gebilde einen Schwanz vortäuschen soll, vor Allem zwei Bedingungen zutreffen müssen: In erster Linie muss der abnorme Körperanhang eine mehr oder weniger längliche Gestalt und einen ungefähr bilateral-symmetrischen Bau besitzen, und zweitens muss er in der hinteren Medianlinie des Körpers dessen Längsaxe über das untere hintere Körperende hinaus verlängern — entweder in Wirklichkeit, oder doch wenigstens dem Anscheine nach. Die genannten Gebilde müssen also im Allgemeinen von der Gegend der Steissbeinspitze ihren Ursprung nehmen; aber es ist wohl begreiflich, dass auch der

1) Max Bartels, Ueber Menschenschwänze. Archiv f. Anthropologie. Bd. XIII. S. 1—41. Taf. I und 3 Holzschnitte. Braunschweig 1880.

2) Max Bartels, Die geschwänzten Menschen. Arch. f. Anthropolog. Bd. XV. S. 37—123. Taf. I und II. Braunschweig 1884.

Steissbeinspitze ziemlich nahe entspringende Dinge den Anschein zu geben vermögen, als wenn sie von ihr selbst entsprängen. Sind derartige Anhängsel bereits bei der Geburt vorhanden, so ist die Gefahr der Verwechselung mit einem wirklichen Schwanze natürlicherweise eine um so grössere. Wir besitzen für solche Auswüchse zur Zeit keine andere Möglichkeit der Classificirung, als dass wir sie dem grossen Gebiete der krankhaften Geschwülste hinzuzurechnen haben.

Soweit die geringe Anzahl der bisher bekannt gewordenen Beobachtungen dies zu beurtheilen gestattet, müssen wir es für das Gewöhnliche betrachten, dass diese Geschwulstformen angeborene sind. Sie sind es aber nicht in allen Fällen, sondern die ersten Anfänge ihres Auftretens können auch unter Umständen in bereits reife Lebensjahre fallen. Davon vermochte ich mich selbst bei einem Lipoma fibrosum pendulum zu überzeugen, welches sich bei einem gesunden, kräftigen Manne in den vierziger Jahren von der Haut der Steissbeinspitze in kurzer Zeit entwickelt hatte. Ich veröffentlichte diesen Fall in Virchow's Archiv [1]), woselbst eine nach einer photographischen Aufnahme gefertigte Lithographie ein anschauliches Bild der Monstrosität liefert.

Diese für die folgende Beobachtung etwas ausführliche Introduction erschien nothwendig, um auf die hohe anthropologische Bedeutung solcher im ersten Augenblicke scheinbar ziemlich gleichgültiger und interesseloser Fälle hinzuweisen. Es kommt gerade hier darauf an, eine grosse Lücke in unseren Kenntnissen auszufüllen und alles auch noch so Unscheinbare gewissenhaft zu sammeln, was neues Licht über die Art und den Ort der Vorkommnisse in diesen Körperregionen zu verbreiten vermag; und es ist nicht zu bezweifeln, dass auch der pathologischen Anatomie, im Speciellen der Onkologie, ja vielleicht sogar auch der Chirurgie durch Erweiterung der Kenntnisse auf diesem Gebiete erneute Vortheile erwachsen werden.

Beschreibung des beobachteten Falles. Im April 1883 forderte Herr Prof. E. Rose mich auf, einen mit einem schwanzähnlichen Anhange behafteten Patienten auf seiner Abtheilung des Krankenhauses Bethanien zu besichtigen. Natürlicherweise folgte ich sofort dieser freundlichen Einladung. Ich fand einen elenden, schwächlich entwickelten jungen Menschen, den 18 Jahre alten Schneider Otto Brüll aus Berlin, der wegen eines tiefen Decubitus auf dem

1) Max Bartels, Eine schwanzähnliche Neubildung beim Menschen. Virchow's Archiv für pathol. Anatomie etc. Bd. 83. Taf. VI. Fig. 3. Berlin 1881.

rechten Sitzknorren im Bette lag. Ein hochgradiger Pes varus war ihm vor Jahren von dem verstorbenen Wilms amputirt worden. Jetzt hatte er sich von Neuem in Bethanien aufnehmen lassen, um sich auch an dem anderen Fusse, einem nicht minder stark ausgebildeten Pes varus, einer Amputation zu unterziehen.[1]) Bei dieser Gelegenheit wurde der Pseudoschwanz aufgefunden. Die erbetene Erlaubniss, den interessanten Patienten photographiren zu lassen, wurde mir von Herrn Prof. Rose bereitwilligst ertheilt, auch hatte derselbe die grosse Freundlichkeit, mir die Veröffentlichung dieser interessanten Monstrosität zu überlassen, wofür ich an dieser Stelle meinen Dank wiederhole. Am 25. April wurden vier photographische Aufnahmen des Patienten von der Firma Carl Günther (Berlin, Jägerstrasse 24) mit gewohnter Sorgfalt und Bereitwilligkeit und in bekannter Vorzüglichkeit ausgeführt. Nach zwei derselben sind die Figuren Nr. 1 und 2 auf Taf. XIII angefertigt.

Die Untersuchung der Hinterseite unseres Patienten lässt eine geringe Asymmetrie der beiden Beckenhälften erkennen, und zwar erscheint die linke etwas flacher und niedriger als die rechte. Der Grund hierfür ist wahrscheinlich in der Missbildung der Füsse und der hierdurch bedingten Einwärtsrollung der Oberschenkel, welche auf der einen Seite einen höheren Grad erreicht hat, als auf der anderen, zu suchen. Das Kreuzbein sowohl, als auch das Steissbein zeigen aber einen ganz normalen Bau. Die sie bedeckende Haut ist nicht mit Haaren besetzt.

In der Kreuzbeinregion sitzt ein stark prominirender Appendix, welcher einem Schwanze zum Verwechseln ähnlich sieht. Nur der Umstand, dass er auf der Sacralregion und nicht an der legalen Ursprungsstelle des Schwanzes seinen Sitz hat, liefert sofort den Beweis, dass wir nicht in Wirklichkeit eine Cauda humana vor uns haben. Dieses interessante Gebilde sitzt auch nicht einmal genau in der Mittellinie des Körpers, sondern es gehört vollständig der linken Körperhälfte an. Wenn der Patient sich in sitzender Stellung

1) Grund der Amputation von Wilms scheint Vereiterung und Caries der Fusswurzelgelenke gewesen zu sein. Diesmal gelang es, bei Zeltbehandlung und roborirender Kost die cariösen Stellen auf den Tretflächen am Rücken des Fusses zur Ausheilung zu bringen; nachdem der elende Kranke sich gekräftigt, wurden ausgiebige Tenotomien gemacht, und die Stellung dieses hochgradigen Falles mit Gypsverbänden corrigirt. Der Patient, ganz erholt, konnte mit geheiltem Fuss das Haus verlassen, wobei ihm die ganze Beweglichkeit des normalen Fusses zurückerstattet war, während die Keilexcision in allen solchen Fällen, die ich gesehen, nur einen steifen Fuss hinterliess, der vor einer Amputation wenig Vorzüge hat.
Prof. Dr. Rose.

befindet, so ist der abnorme Anhängsel nur 1 Cm. von der hinteren Medianlinie entfernt; wenn der Kranke sich aber auf die linke Seite legt, so steigert sich diese Entfernung durch Zerrung der Haut auf fast 3 Cm. Die Höhe, in welcher der Appendix seinen Sitz hat, entspricht mit ziemlicher Genauigkeit dem zweiten Kreuzbeinwirbel, und seine Entfernung von der Spitze des Steissbeins beträgt 13,5 Cm.

Der Pseudoschwanz ist annähernd drehrund und verjüngt sich kaum merklich zur Spitze hin. Diese ist abgerundet und lässt auf der Mitte ihrer Kuppe einen kleinen, runden Fleck erkennen, welcher von weisslicher Farbe, einer Narbe nicht unähnlich ist. Die Dicke unseres Gebildes entspricht ungefähr derjenigen eines männlichen Zeigefingers. Sein Umfang beträgt an der Basis 5½ Cm., sein Durchmesser 2 Cm. Sein Verlauf ist kein gerader, sondern es hängt in Viertelkreiskrümmung mit der Spitze nach unten. Die Concavität ist dem Körper zugekehrt. Hierdurch erinnert es in seiner Form ganz auffallend an den nicht erigirten Penis eines älteren Knaben. Dieser Form entsprechend ist das Längenmaass auf der convexen Oberseite grösser als auf der concaven Unterseite; dasselbe beträgt oben 6,5 Cm., unten dagegen nur 4,5 Cm. Die den Appendix bekleidende Haut ist in ihrem ganzen Verhalten durchaus normal und zeigt namentlich auch keine Spur irgend einer Pigmentanomalie, mit alleiniger Ausnahme des bereits erwähnten weisslichen Flecks auf der Spitzenkuppe. Der Appendix ist spärlich mit vereinzelten braunen Haaren besetzt, welche eine Länge bis zu 4 Cm. erreichen. Dieselben sitzen vorwiegend im unteren Dritttheile des Anhanges. Er ist schlaff, nach allen Seiten hin biegsam und er nimmt, je nach der Lage oder Stellung des Patienten, durch die Schwere eine andere Richtung ein, und zwar bleibt stets die Spitze dem Erdboden zugekehrt. Seine Consistenz ist derb-weich ohne fühlbare Härten, und es fällt mir kein besserer Vergleich ein, um den Eindruck klar zu machen, welchen die das Gebilde palpirenden Finger erhalten, als dass ich an dasjenige Gefühl erinnere, welches sich darbietet, wenn man von den Seiten her die Unterlippe zwischen Daumen und Zeigefinger drückend fasst.

Der Anhang entwickelt sich nicht absolut unvermittelt aus der Ebene der Gesässhaut, sondern man bemerkt bei genauem Hinsehen, namentlich im Profil, eine ganz niedrige, kreisförmig begrenzte Hervorragung, aus deren Mitte, wie von einem abgeflachten Podium, das schwanzähnliche Gebilde entspringt. Fasst man dieses Podium fest zwischen die Finger, so fühlt man, wie von dem Anhange aus in der Richtung seiner Längsaxe ein deutlich erkennbarer Strang

senkrecht in die Tiefe geht. Er hat scheinbar die ungefähre Dicke eines Gänsefederkieles und gibt den untersuchenden Fingern dasselbe Gefühl, wie der Samenstrang, wenn man ihn durch die Haut betastet. Man kann diesen Strang in die Tiefe verfolgen bis zum Kreuzbein hin und hier verschwindet er in einer rundlichen, von Knochen begrenzten Grube, welche mit grosser Wahrscheinlichkeit der Lücke zwischen dem oberen Ausschnitt der Ala ossis sacri (nach unten) und dem unteren Rande des Processus transversus des untersten Lendenwirbels (nach oben), dem Processus articularis inferior desselben Lendenwirbels (medianwärts) und der Spina posterior superior ossis ilei (lateralwärts) entspricht.

Die Operation. Eine eingehende Besprechung der Exstirpation dieses abnormen Körperanhanges könnte nach der Meinung manches Lesers jedes besonderen chirurgischen Interesses entbehren. Das ist aber keineswegs der Fall; denn auch kleinere chirurgische Eingriffe erfordern nicht selten ihre besonderen Cautelen und dies gilt gerade auch für die zu beschreibende Operation. An dem chloroformirten Patienten konnte man sich noch genauer von dem Vorhandensein der vorher beschriebenen strangförmigen Fortsetzung unseres Pseudoschwanzes überzeugen und dieselbe bis zu der Wirbelsäule hin verfolgen. Ein solcher Befund war wohl hinreichend, recht ernst zur Vorsicht zu mahnen. Denn in welchem Verhältniss der Strang zu der oben bezeichneten Stelle der Wirbelsäule stand, das war auch durch die sorgfältigste Palpation nicht zu entscheiden gewesen. War nun nicht die Vermuthung eine sehr nahe liegende, dass er auch zu dem Wirbelkanale in einer engeren Beziehung stände, dass er eine Spina bifida geringeren Grades verdeckte? Ist es doch mit genügender Häufigkeit beobachtet worden, dass gerade über einer Spina bifida oder einer Meningocele Neubildungen zur Entwickelung gekommen sind, so dass sie gleichsam die Decke der Spina bifida oder des Rückgratsbruches bildeten. Man wurde in der Annahme, dass etwas Derartiges auch hier vorläge, noch durch den Umstand bestärkt, dass der Patient an beiden Füssen eine hochgradige Varusstellung gezeigt hatte. Und gerade derartige Missbildungen an den Füssen sind, wie eine grosse Zahl von Beobachtungen lehren, eine nicht seltene Begleiterscheinung, oder vielleicht besser ausgedrückt, eine Folgeerscheinung der Spaltbildungen am Wirbelkanal. Wenn nun solche Verhältnisse auch hier in unserem Falle vorlagen, so wurde man gezwungen, eine weitere Frage aufzuwerfen, ob nämlich die Spina bifida, oder mit anderen Worten, ob der Kanal der Wirbelsäule gegen das fragliche strangartige Gebilde hin durch Obliteration

oder dergleichen fest abgeschlossen war, oder ob man bei der Exstirpirung noch eine Communication zwischen den genannten Theilen antreffen würde. In dem letzteren Falle hörte die Operation auf, zu den kleinen chirurgischen Eingriffen zu zählen. Denn man lief dann natürlicherweise grosse Gefahr, den Wirbelkanal zu eröffnen. Aber auch bei einem vollständigen Abschluss der supponirten Spina bifida gegen das Neoplasma hin war die Gefahr immer noch eine grössere, als man gewöhnlich zu glauben geneigt ist. Herr Professor Rose selbst hatte unter den soeben geschilderten Verhältnissen einmal einen Patienten verloren.

Dieser lehrreiche Fall ist in der sehr fleissigen, aber leider wenig bekannten Dissertation von Giovanni Reali beschrieben und mag hier in kurzem Auszuge seine Stelle finden:

Ein 4 Jahre alter, gut entwickelter Knabe ist mit einer haselnussgrossen Geschwulst in der Lendengegend geboren, welche jetzt eine kindskopfgrosse Cyste bildet, die trotz zweimaliger Punction sich jedesmal in wenig Tagen zu ihrer vorigen Grösse ausdehnte. Im Inhalte fand sich Zucker, so dass eine Communication mit dem Rückenmarke angenommen wurde. Um einem Aufbruche der Geschwulst vorzubeugen und um den Knaben vor zu starkem Säfteverlust zu schützen, wurde in vorsichtiger Chloroformnarkose die Cyste noch einmal entleert und eine Jod-Jodkaliumlösung eingespritzt und nach 5 Minuten wieder abgelassen. Hierbei wurde die Oeffnung in dem Rückenmarkskanal, die, wenn sie existirte, sehr klein zu erwarten war, sorgfältig zugehalten. Beim Einspritzen war die Athmung etwas gepresst, wurde aber sofort wieder ruhig. Als die Jodlösung wieder abgelassen wurde, hörte die Respiration plötzlich auf, darauf verschwand der Puls; durch 2 Stunden fortgesetzte Wiederbelebungsversuche waren vergeblich.

Bei der Obduction zeigte sich eine starke Hyperämie der Darmserosa und der Schleimhaut der Respirationswege. „Die Dura ziemlich blutreich, Arachnoidea stark milchig getrübt, Gefässe stark injicirt und insbesondere die feinen vielfach geschlängelt. Mässiger Hydrops meningeus. Die Pia über dem Pons und an der Basis überhaupt, sowie an der Medulla oblongata grossartig injicirt. Gehirn sehr ödematös; die Pia haftet fest an seiner Oberfläche. Die Seitenventrikel etwas erweitert, theilweise Obliteration des linken Hinterhorns. Hirn ungemein feucht, Consistenz vermindert, graue Substanz blass, weisse sehr hyperämisch. Grossartige Infarcte der Chorioidea und des Plexus. Ependym verdickt und injicirt.“ „Eine Communication zwischen dem Inneren des Sackes und der Lichtung des Rückgrats konnte nicht nachgewiesen werden, auch nicht mit der feinsten Sonde. Der trichterförmige Sack ist nach hinten total verschlossen.“ „Die Wirbelsäule ist nach unten vom zweiten Lendenwirbel inclusive an bis zur Steissbeinspitze in einer Breite von circa 1 Cm. gespalten. Unter den Anfang der Spaltung ging der blinde Trichter des Sackes hinein.“

Als in unserem Fall am 9. Mai 1883 zur Operation geschritten wurde, war keinerlei Vorsicht ausser Acht gelassen. Die mit dem

Junker'schen Apparate eingeleitete Chloroformnarkose wurde auf das Sorgfältigste überwacht. Die Operation selbst wurde unter Dampfspray ausgeführt mit Beobachtung aller Cautelen strengster Antiseptik.

Ein doppelter Bogenschnitt, oben und unten convergirend, durchtrennte die Haut in einiger Entfernung von dem abnormen Anhang. Bei der Durchtrennung des Unterhautfettgewebes spritzten drei kleine Arterien, welche sofort unterbunden wurden. Anatomisch präparirend wurde der in der Tiefe gefühlte Strang blossgelegt. Er liess sich ohne grosse Schwierigkeit von den Nachbargebilden isoliren und konnte, wie die Palpation ja bereits erwiesen hatte, bis zur Wirbelsäule verfolgt werden. Seine Ablösung von den Wirbelknochen liess sich ohne grosse Mühe bewerkstelligen; bedrohliche Symptome kamen dabei nicht zu Stande. Nach der Exstirpation konnte man die Kuppe des Zeigefingers in die Ansatzstelle der Neubildung an der Wirbelsäule legen. Sie erwies sich als eine grubige Vertiefung, welche der oben angegebenen Lücke zwischen dem Darmbein, dem Kreuzbein und dem letzten Lendenwirbel entspricht. Jetzt sollte es aber in recht klarem Lichte erscheinen, wie vollberechtigt alle die bei der Operation angewendete Vorsicht gewesen war. Denn bei genauerer Inspection der Wunde zeigte sich in deren Tiefe am Grunde der soeben beschriebenen Stelle ein deutlich pulsirender Bezirk von der Grösse eines Fingernagels. Es unterliegt gar keinem Zweifel, dass dieses die an dieser Stelle abnormerweise freiliegende Dura mater spinalis war, von welcher man das Neoplasma hatte abtrennen müssen. Die Pulsation war eine so starke, dass sie sich der ganzen Wunde mittheilte, nachdem dieselbe mit Einlegung eines Drainagerohres durch einige Knopfnähte geschlossen war. Vermuthlich war es gerade dieses Drainagerohr, welches die pulsirende Bewegung aus der Tiefe der Wunde auf deren Oberfläche übertrug. Nach Vollendung des antiseptischen Verbandes beschmutzte sich der Kranke, so dass der Verband sofort wieder abgenommen und durch einen neuen ersetzt werden musste. Als hierbei die Wunde wieder inspicirt werden konnte, war die Pulsation nicht mehr vorhanden. Sie hatte also höchstens 10 Minuten angedauert. Die Heilung verlief ohne irgend welchen bedrohlichen Zwischenfall und war in wenigen Tagen vollendet.

Das Neoplasma. Herr Prof. Rose hatte die Güte, mir die exstirpirte Neubildung zur Untersuchung zu überlassen. Um die interessante Form nicht zu zerstören, legte ich einen Längsschnitt durch die unteren zwei Dritttheile des Appendix, jedoch so, dass er das Gebilde nicht vollständig durchtrennte. An dem oberen Dritttheile

wurde in ähnlicher Weise ein nicht vollständig durchtrennender Querschnitt angelegt. Diese Incisionen, wie auch die mikroskopische Untersuchung bestätigten die vor der Operation gestellte Diagnose und erwiesen das Neoplasma als ein einfaches Lipom, dessen grosse Fettgewebsmaschen von einer ziemlich dünnen Cutis umschlossen wurden. Grössere Blutgefässe und Nerven waren in diesem Lipom nicht vorhanden, auch konnte man keinerlei Andeutung irgend eines axialen Gebildes bemerken. Begreiflicherweise waren wir sehr begierig, über die Natur des aus der Tiefe der Gewebe herausgelösten strangartigen Fortsatzes Aufklärung zu gewinnen. Er war jetzt eingeschrumpft und fühlte sich nicht mehr so derb-elastisch an, wie das bei der Palpation durch die Haut der Fall gewesen war; vielmehr hatte er nur die Consistenz gewöhnlichen Fettgewebes. Aus diesem bestand er nun auch in seiner ganzen Ausdehnung, ohne irgend welche begleitenden, der Erwähnung werthen Gefässe und ohne strangförmige Bindegewebsverdickungen. Er ging unmittelbar in das Gewebe des Appendix über, und zwar in die Mittelpartie von dessen Basis. Es ist somit an der ganzen Neubildung nichts zu entdecken, was sie von einem gewöhnlichen Lipom unterschied, als die merkwürdige Form und der absonderliche Sitz.[1])

Die anthropologische Wichtigkeit, welche durch diese beiden Umstände bedingt wird, habe ich schon in der Einleitung anticipirend auseinandergesetzt. Es erübrigt an dieser Stelle also nur noch, das pathologisch-anatomische Interesse, welches die Geschwulst darbietet, ein wenig hervorzuheben. So ungemein häufig auch die Gelegenheit gegeben ist, Lipome bald isolirt, bald multipel auftretend, zu beobachten, so ist mir doch in der Literatur kein einziger Fall bekannt geworden, welcher die so eigenthümliche schwanzartige Form besessen hätte. Selbst bei den Patienten mit multiplen Lipomen, die ja bisweilen zu vielen Hunderten an der Haut abnorme Anhänge bildeten, ist niemals eins beschrieben worden, das sich dem unserigen vergleichen liesse. Auf Analogien, wie sie sonst wohl einiges Licht über den Entstehungsmodus zu verbreiten vermögen, müssen wir hier also vollkommen verzichten.

Zwei Fragen sind es, die uns hier entgegentreten: Wie kommt es, dass das Neoplasma in so absonderlicher Weise zur Entwickelung

1) Die Fig. 3 und 4 auf Taf. XIII zeigen das Neoplasma in natürlicher Grösse nach einer Zeichnung des Herrn E. Eyrich. Wie das bei Präparaten, welche in Spirituslappen eingeschlagen werden, gewöhnlich der Fall zu sein pflegt, ist auch hier eine starke Schrumpfung eingetreten, welche den langen, schmalen, strangartigen Fortsatz in ein kurzes, plumpes, breitbasiges Gebilde umgewandelt hat.

gelangte, dass es die Schwanzform annahm, und zweitens, wo haben wir den Ursprung des Lipoms zu suchen?

Es wurde ja bereits erwähnt, dass von allen bisher beobachteten Lipomen auch nicht ein einziges in der Form dem unseren gleicht. Zwar ist es keineswegs eine Seltenheit, dass sie in ihrem Wachsthum die sie bedeckende äussere Haut zu stärkerer Entwickelung veranlassen, und dass sie auf diese Weise über das Niveau der benachbarten Hautregionen hervortreten. Aber entweder bilden sie Geschwülste im buchstäblichen Sinne, d. h. mehr oder weniger niedrige Protuberanzen mit breiter Basis, oder sie treten als gestielte Gebilde auf; dann ist der Durchmesser ihres Stieles für gewöhnlich ganz erheblich kleiner als der Durchmesser selbst an ihrer schmalsten Stelle. Bei unserem Patienten bleibt die Breite des Neoplasma in ihrer ganzen Ausdehnung fast unverändert dieselbe, und sie wird von der Länge des Gebildes um ein ganz Erhebliches an Ausdehnung übertroffen. Und so ist es für uns schwer, zu verstehen, warum gerade hier die drehrunde Schwanzform sich ausbildete, welche sonst niemals beobachtet wird. Wir wollen uns daher jetzt der zweiten Frage zuwenden: Von welcher Stelle aus kam unser Neoplasma zur Entwickelung?

Der gewöhnlichste Ursprungsort der Lipome ist bekanntlich das Unterhautfettgewebe, und für die subcutanen Fettgeschwülste ist das sogar die Regel. Wenn nun diese Regel auch in unserem Falle von Gültigkeit sein soll, so sind wir gezwungen, anzunehmen, dass von demjenigen Bezirke des Unterhautfettgewebes aus, welcher dem krankhaften Wachsthumsreize verfallen war, die Entwickelung des pathologischen Fettgewebes ganz allein in zwei Richtungen zu Stande gekommen ist, nämlich erstens nach aussen, über das normale Niveau der Haut hinweg, wobei diejenige Hautpartie, welche den ganz kleinen, dem krankhaften Wachsthumsreize unterliegenden Bezirk bedeckte, wie ein Handschuhfinger sich ausdehnend, das neuentstandene Lipom begleitete und bekleidete. — Die zweite Wachsthumsrichtung ging gerade in die Tiefe auf die Wirbelsäule zu, wodurch der strangartige Fortsatz zur Ausbildung gekommen ist. Also einzig und allein in diesen beiden, geradezu entgegengesetzten Richtungen müsste das Lipom gewachsen sein, ohne dass es den viel bequemeren Weg der Ausbildung nach den Seiten hin innerhalb des Bereiches des Unterhautbindegewebes benutzt hätte. Und gerade diese letztere Art der Ausbreitung ist ja bei den Lipomen die gewöhnliche. Wenn sie Fortsätze entwickeln, so wachsen diese auch wohl unter günstigen Umständen in die Tiefe, aber niemals, bevor nicht von anderen Fort-

sätzen die Gewebslücken des Unterhautbindegewebes angefüllt worden wären.

So gewinnt unsere Annahme immer mehr und mehr an Unwahrscheinlichkeit und wir werden uns daher wohl nach einem anderen Modus der Erklärung umsehen müssen. Ich möchte wohl glauben, dass wir, wenn auch nicht aus aller, so doch aus einiger Verlegenheit zu kommen vermögen, wenn wir die Ursprungsstelle unseres Gebildes nicht in seiner Mitte (im Unterhautfettgewebe), sondern an seinen Enden suchen. Und da kann ja natürlicherweise nur das centrale Ende in Frage kommen. Es sei hier noch einmal daran erinnert, dass man das Ende des in die Tiefe sich erstreckenden Fortsatzes in einer grubigen Vertiefung an der Wirbelsäule erreichte, welche durch den oberen Ausschnitt der Ala ossis sacri (unten), den unteren Rand des Processus transversus des untersten Lendenwirbels (oben), den Processus articularis desselben Lendenwirbels (medianwärts) und die Spina posterior superior der Darmbeinschaufel (lateralwärts) gebildet wurde. Diese Stelle entspricht, wie man sich leicht zu überzeugen vermag, ganz genau der Lücke zwischen dem Ligamentum ilio-lumbale und dem Ligamentum sacro-iliacum profundum.

Nehmen wir nun an, dass in dieser Lücke ein Fettläppchen zur Entwickelung kommt mit der Tendenz, zu wachsen und sich weiter auszubilden, so wird es, eng eingebettet zwischen den Knochen und den Ligamenten, kaum eine geeignetere Wachsthumsrichtung wählen können, als diejenige, in welcher der Fortsatz unseres Anhängsels gelegen hatte, nämlich die Richtung gegen die äussere Hautdecke hin. Als das in gerader Richtung fortwachsende Fettgebilde dann bei dem subcutanen Fettgewebe angelangt war, so hat es, wie wir anzunehmen gezwungen sind, dasselbe von innen nach aussen einfach durchwachsen, ohne jedoch auf die von ihm berührten Unterhautfettlappen die eigene Neigung zum Wachsthum und zur Fortbildung zu übertragen. Auf diese Weise drang es, immer noch dieselbe Richtung einhaltend, bis zu der äusseren Haut vor und wuchs über deren ursprüngliches Niveau heraus, die Haut wie einen Handschuhfinger mit sich fortführend.

Das ist das Bild, das ich mir von dem Zustandekommen dieses Lipoma pendulum caudiforme gemacht habe, und ich halte dasselbe für das Richtige. Eine gewisse Bestätigung für meine Annahme müssen wir auch wohl in dem Umstande erblicken, dass an der Stelle, wo ich den Ausgangspunkt unseres Neoplasma hinverlege, eine abnorme Knochenlücke bestehen muss, welche einer Meningocele den Ursprung gab. Das bewies nach vollendeter Exstirpation der

Geschwulst die vorher beschriebene pulsirende Stelle. Und wie man weiss, kommen gerade mit ziemlicher Häufigkeit Lipome auf Meningocelen zur Entwickelung. Man muss sie vielleicht auffassen als einen compensatorischen Verschluss des Knochendefectes. Allerdings bleibt es dann noch immer räthselhaft, wie der Wachsthumsreiz, welchem das die Meningocele deckende Fettläppchen verfiel, eine derartige Energie anzunehmen vermochte, dass dadurch ein so weit die Haut überragendes Gebilde zu Stande kam.

Eine Analogie? Naturwissenschaftliche Beobachtungen, deren Erklärung nicht in vollkommen befriedigender Weise gelingt, legen dem Autor die Verpflichtung auf, wenigstens alles Material zusammen zu bringen, welches eine Analogie darzubieten vermag, selbst wenn im Augenblick die Lösung der Frage nicht wesentlich dadurch gefördert wird. Mein Suchen nach solchen Analogien ist, wie bereits weiter oben erwähnt wurde, unter allen veröffentlichten Fällen von Lipomen, seien sie nun multipel oder isolirt aufgetreten, leider ohne Erfolg gewesen. Es ist mir aber auf anderem Gebiete eine Veröffentlichung von Roloff bekannt geworden, welche möglicherweise als ein dem unseren analoger Fall aufgefasst werden muss. Dieselbe stammt aus dem Jahre 1761 und hat lange Zeit als ein Fall von Menschenschwanz in der Literatur die Runde gemacht, obgleich der Autor selbst ausdrücklich hervorgehoben hatte, dass es sich nicht um eine Schwanzbildung gehandelt habe. Charakteristisch genug für die damalige Zeit ist es, dass der Aufsatz in der Akademie der Wissenschaften von Berlin in lateinischer Sprache vorgelesen, darauf aber für die periodischen Veröffentlichungen derselben in das französische übersetzt worden war.[1])

Es handelte sich nach Roloff's Schilderung um ein neugeborenes missgestaltetes Kind, das 4 bis 5 Stunden nach der Geburt gestorben war. Es ist ein Hemicephalus, dessen weiche Kopfdecken in Form einer grossen Blase erhalten sind. Ausserdem besteht linksseitiger Lippen-Kiefer-Gaumenspalt. Der linke Arm ist kürzer, als der rechte und steht in Contractur; das rechte Bein ist kürzer als das linke und zeigt einen hochgradigen Pes varus.

Der für uns interessante Passus mag hier dem Wortlaute nach seine Stelle finden.[2])

A la partie postérieure du lomb droit, pas loin de l'os sacrum, se trouvoit attachée une piece particuliere, qui avoit l'air d'une petite queue,

1) Roloff, Courte description d'un monstre humain (Traduit du latin, lu le 19 de Nov. 1761). Histoire de l'Académie royale des sciences et belles-lettres. Année 1761. Berlin 1768. p. 73—80. 4. 2 Tafeln. 2) S. 77 und 80.

et pendoit de l'os sacrum, de la longueur d'un pouce et au delà. Cette queue étoit située à la surface extérieure de l'os des iles, mais plus vers l'os sacrum; elle ne tenoit pas à l'os des iles, mais seulement à la peau extérieure qui le couvre, d'où elle pendoit d'une manière lâche; sa largeur étoit égale partout, quoiqu'un peu plus grande par enhaut, et moindre par embas, mais de façon qu'elle se terminoit en un angle plutôt obtus qu'aigu. D'ailleurs cette petite queue étoit de pure chair, sans rien d'osseux ni de cartilagineux ou de musculeux. — — Enfin, à l'égard de cette queue que portoit le foetus a la région de l'os sacrum, on ne doit la regarder que comme simple production de la peau externe.

Die Hypothese, welche Roloff über das Zustandekommen dieses Appendix aufstellt, vermag heute für uns weiter kein Interesse darzubieten.

Die ausserordentliche Aehnlichkeit zwischen Roloff's Fall und dem unserigen bedarf wohl kaum noch einer besonderen Auseinandersetzung. Bei beiden Patienten findet sich ein isolirter abnormer Appendix, welcher durch seine fast drehrunde Form und namentlich durch seinen Sitz bei dem ersten Anblick eine Schwanzbildung vorzutäuschen vermag. In beiden Fällen aber sitzt das Gebilde viel zu hoch, als dass man es den Schwänzen zuzuzählen berechtigt wäre, nämlich anstatt in der Steissbeinregion, in der oberen Kreuzbeingegend, und ausserdem stimmen sie darin überein, dass sie sich nicht genau in der Medianlinie finden, sondern dass sie ein klein wenig nach lateralwärts von ihr zwischen dem Os sacrum und dem Os ilium entspringen. Zu meinem Bedauern kann ich es aber nicht beweisen, dass dieses Gebilde de pure chair, welches rien d'osseux ni de cartilagineux ou du musculeux enthielt, aus Lipomgewebe bestanden hat. Jedoch halte ich dieses für im hohen Grade wahrscheinlich.

Vielleicht ist die Analogie zwischen beiden Fällen aber wirklich eine ganz vollkommene, denn es sprechen einige Umstände dafür, dass sehr wohl auch hier eine seitlich gelegene Meningocele von dem präsumptiven Lipom verdeckt worden sein kann. Diese Vermuthung wird nahe gelegt durch den eigenthümlichen Zustand des Kopfes, welcher zeigt, dass das Knochensystem hier nicht zum normalen Schlusse gelangt ist, so dass man Aehnliches wohl an der Wirbelsäule, und zwar in der Lenden-Kreuzbeingegend erwarten darf, zumal sich hier der schwanzähnliche Anhang findet und ausserdem ein Pes varus besteht, ein nicht seltener Begleiter der Meningocele. Das sind aber selbstverständlich nur Hypothesen, für welche der Beweis heute nicht mehr geliefert werden kann.

VII.

Kleinere Mittheilungen.

1.

Ein Granulom der Trachea.

Von

Dr. W. Basler
in Offenburg.

Wie sehr auch der praktische Arzt an unvorhergesehene Zwischenfälle gewöhnt ist, der Luftröhrenschnitt ist für ihn immer ein Ereigniss; tritt ja die Nothwendigkeit dieses Eingriffes meist plötzlich heran, unter den ungünstigsten Verhältnissen, in einem entlegenen Dorfe, in dunkler Behausung, oft ohne genügende Assistenz. Wie aufregend gestaltet sich aber erst der weitere Verlauf, wenn nach glücklich vollendeter Operation gefährliche Erscheinungen hinzukommen, ohne dass sachverständige Hülfe sofort zur Hand ist. Dies möge zur Entschuldigung dienen, wenn ich über ein Vorkommniss in der Nachbehandlungszeit der Tracheotomie referire, welches zwar schon oft Gegenstand eingehender Schilderung, gleichwohl wegen des eigenartigen Symptomencomplexes mir der Beachtung werth erscheint, um so mehr, als es meine volle Aufmerksamkeit 10 Wochen in Anspruch nahm. Das 3jährige Töchterchen eines Landwirths von Käfersberg — 3 Kilometer von hier — war schon 2 Tage an „der Halsbräune" erkrankt, als ich am 11. Februar 1883 wegen hochgradiger Larynxstenose zum Luftröhrenschnitt schreiten musste. Wiewohl die Rachengebilde eines weissen Belags entbehrten, blieb doch der Verdacht auf diphtheritische Form des Croups bestehen, besonders weil diese Seuche epidemisch in dem Orte herrschte. Auch die spätere Symptomenreihe möchte eher für, als gegen diese Annahme sprechen. Ein mir befreundeter College, Herr Dr. Kuenzer, hatte die Güte, die unruhige Kleine zu chloroformiren und mir zu assistiren. Ohne nennenswerthe Schwierigkeiten legte ich oberhalb der Schilddrüse die Luftröhre bloss. Nach deren Eröffnung, und nachdem die anfangs sistirte Athmung wieder in Gang gekommen, trat grosse Erleichterung ein. Die Nachbehandlung bestand in öfters wiederholten Einstäubungen von verdünntem Glycerin, dem etwas Carbolsäure beigesetzt war. In der Zwischenzeit wurde die Operationsgegend mit Thymolgaze bedeckt. Unter ängstlichem Bangen von meiner, wie der Angehörigen Seite verfloss Tag um Tag gegen Erwarten in günstiger Weise; der Auswurf war reichlich und flüssig, Fieber

nur in mässigem Grade vorhanden. Da plötzlich am 6. Tage — wie ein Blitz aus heiterem Himmel — änderte sich die Scene. Morgens noch bei völligem Wohlbefinden wird das Kind gegen Mittag ängstlich und unruhig, die Sputa stocken, die Temperatur steigt rasch auf 39 und 40°, die Respiration mühsam und beschleunigt, das Gesicht bläulich. Die Patientin, wie um der Gefahr zu entrinnen, springt auf und rauft sich verzweiflungsvoll die Haare. — So traf ich das Kind, als ich eilends herbei kam; nur mit grosser Mühe und Selbstbeherrschung gelang es mir, der trostlosen Umgebung etwas Muth einzuflössen und die Kleine zu beruhigen. Um der Luft leichteren Eintritt zu gewähren, zog ich zunächst die ganze Canüle heraus. An der Stelle der ursprünglichen Wunde breitet sich ein grosses, unebenes missfarbiges Geschwür aus, mit übelriechendem Eiter bedeckt. Die Wände des Röhrchens schwarz gefärbt, ohne die sonst anhaftenden harten Borken, welche wohl durch den scharfen Eiter abgespült waren. Jetzt schien mir das Räthsel gelöst: die Canülenplatte hatte ringsum der Haut dicht aufgesessen und so durch fast hermetischen Abschluss eine Stauung des Eiters bewirkt. Eine stärkere Polsterung der Platte mit Borlint, dann der täglich 2 mal vorgenommene Wechsel des Röhrchens, und endlich das öftere Ausspritzen des Geschwürs mit Carbollösung reichten hin, um nach einigen Tagen den Zustand wieder ins gewohnte Geleise zu bringen.

Meine Geduld sollte indess später nochmals auf eine harte Probe gesetzt werden. Ende Februar, in einer Zeit, wo sonst hinlänglich Luft neben der Canüle hindurch streicht, um die Stimmbänder schon in leise Schwingungen zu versetzen und das Blasen mit dem Munde zu ermöglichen, zeigte sich von allem Dem nichts; ja beim Zuhalten der gewöhnlichen, nicht gefensterten Canüle stockte der Athem vollständig. Befremden musste es ferner, dass auch nach Herausnahme des Doppelröhrchens schon nach wenigen Minuten bedeutende Dyspnoe eintrat, die sich beim Zuhalten der äusseren Oeffnung der Wunde in bedenklichem Grade steigerte. Wenn nun auch einerseits die bei dem letzten Versuche hervorgestossenen kurzen, aber lauten Schreie des Kindes die Beruhigung der Unversehrtheit der Stimmorgane gaben, so konnte andererseits kein Zweifel obwalten, dass das Lumen der Trachea verengt war; wuchernde Massen der Schleimhaut mussten die Canüle dicht umschliessen und nach Entfernung derselben sich nach dem frei gewordenen Inneren stürzen, mit jähem Erstickungstode drohend.

Welcher Natur mochten diese neugebildeten Gewebe sein? An diphtheritische Nester durfte man um so weniger denken, als — nach der Stimmbildung zu schliessen — der diphtheritische Process schon abgelaufen war; umgekehrt war die Annahme einer allenfallsigen Narbenbildung, welche wohl durch Schrumpfung die Passage beeinträchtigen mochte, wegen der relativ kurzen Dauer der Affection auszuschliessen; somit konnten nur die schon mehrfach beobachteten Granulome in Frage kommen. Bei einem früher von mir behandelten Knaben hatte sich ein gestieltes Granulom in ein an der hinteren Wand der Canüle angebrachtes Fenster hineingelegt und konnte da bequem besichtigt und durch Cauterisation beseitigt werden.

Zur Inspicirung des hintersten Abschnittes der Trachea liess ich nun an einigen Canülen jeweils in verschiedener Höhe der Rückwand Oeffnungen ausschneiden, doch war das Resultat meiner Untersuchung trotz guter, theils künstlicher, theils natürlicher Beleuchtung ein negatives. Somit war

der Schluss gerechtfertigt, dass die Wucherungen der Vorderwand der Trachea aufsitzen mussten — möglicherweise in der ganzen Ausdehnung der Luftröhrenwunde. Meiner Ansicht neigte auch Herr Professor Lücke zu, dem ich das Kind am 2. März auf dessen Klinik vorstellte. Er bestrich innerhalb 8 Tagen 2 mal die verdächtigen Stellen mit dem Galvanokauter. Eine Besserung trat entschieden darnach ein, doch war dieselbe, wenn auch einige Tage hindurch nekrotische Schleimhautfetzen ausgehustet wurden, nicht so prägnant, dass eine Fortlassung der Canüle rathsam erschien.

Nach vorheriger Rücksprache mit Herrn Prof. Lücke begann ich am 20. März eine 30proc. Chromsäurelösung zu appliciren, in der Voraussetzung, dass durch wiederholte Aetzung eher eine Schrumpfung der Neubildung erfolgen werde. Koch und Andere haben dieses Mittel mit Vortheil angewendet, und dieselbe Methode hatte sich mir in dem früheren Falle bewährt. Um die erkrankte Stelle mit einiger Sicherheit zu erreichen, liess ich mir ein sondenartiges Instrument mit Heft fertigen, dessen geknöpftes Ende knapp vor der Spitze rechtwinkelig umgebogen wurde, einem Plombirwerkzeuge nicht unähnlich. Das geknöpfte Endtheil überzog ich jeweils vor dem Gebrauch mit dünnem Stoff, den ich durch umgewickelten Faden befestigte, und tauchte dann nur den concaven Theil des Knopfes in die Lösung. Dieses Instrument führte ich nach Herausnahme der Canüle in die Trachea ein und touchirte damit die Schleimhaut längs dem Wundrande. In der ersten Woche verfuhr ich so täglich einmal, und zwar nahm ich vorerst nur den unteren Halbmond der Trachealwunde in Angriff, als den wegen geringerer Exponirung der Stimmbänder weniger gefährlichen Abschnitt. Das Ergebniss war überaus befriedigend: nachdem noch verschiedene polypöse Fetzen durch die Expectoration ausgeworfen waren, konnte nach 8 Tagen das Kind das erste Mal wieder frei und ruhig auch ohne Canüle athmen, jedoch nur so lange, als die Trachealwunde offen blieb. Beim Zuhalten derselben entstand schon nach Kurzem die frühere Athemnoth. Die Hypothese, welche bisher mein Leitstern gewesen, schien so durch den Versuch bestätigt; die Wucherungen unterhalb des Trachealschnittes waren durch mein Verfahren beseitigt und es kam jetzt darauf an, auch die oberen Excrescenzen, welche offenbar noch immer ein Respirationshinderniss abgaben, zu zerstören. Vom 8. April an ätzte ich auch diese Partie durch Drehen meines Instrumentes nach oben, und zwar wegen Nähe der Stimmbänder äusserst behutsam. Meine Aengstlichkeit war nicht ohne Grund; kaum hatte ich das erste Mal in dieser Weise die Chromsäure applicirt, als das Kind gelbe Sputa auswarf und die heisere Stimme auch die Mitleidenschaft der Glottis bewies. In steter Sorge wegen Erhaltung der Stimme wandte ich die extremste Vorsicht an und pausirte jeden zweiten Tag. Endlich am 18. April schien mein Werk, das mit so grossen Schwierigkeiten begonnen, von Erfolg gekrönt. Die Kleine, die sich bisher stets gegen den Verschluss auch der gefensterten Canüle mit aller Kraft gesträubt, fühlte wohl instinctiv die Wegsamkeit der Luftwege und probirte jetzt aus freien Stücken, das Röhrchen zuzustopfen. Diesen Wink der Natur liess ich nicht unbeachtet. Am 21. April entfernte ich die Canüle definitiv. Abgesehen von leichten Athembeschwerden in den nächsten Tagen, war der weitere Verlauf ungestört; die Wunde ist längst

vernarbt, und das schwer geprüfte Mädchen erfreut sich bis jetzt (November) des besten Wohlseins.

Ausser der kaum zu bezweifelnden diphtheritischen Natur des Leidens, welche nach bisherigen Erfahrungen die Granulombildung begünstigt, dürfte auch die Eiterretention in den ersten Tagen nach der Operation als Ursache der sich bildenden Wucherungen mitbeschuldigt werden.

2.

Casuistische Mittheilungen.

Von

Dr. Meinhard Schmidt

in Hamburg.

1. Eine anomale Leistenhernie.

Am 13. August v. J. wurde ich von Herrn Dr. Benjamin ersucht, mit ihm einen Patienten anzusehen, den er seit einem Tage behandelte. Derselbe sei, theilte er mir mit, seit 2 Tagen allmählich unter Stuhlverstopfung und Uebelkeiten erkrankt. Bei der ersten Untersuchung (am 12.) habe er ihm eine Geschwulst im Scrotum (als Bruch) präsentirt, die er seit langer Zeit bemerkt habe und in der er den Sitz seiner Erkrankung vermuthete. Dr. Benjamin constatirte diese Geschwulst, auf deren Beschreibung wir zurückkommen, konnte sich indess nicht sicher davon überzeugen, dass dieselbe eine eingeklemmte Hernie sei. Ausserdem fand sich eine deutliche Auftreibung des Unterleibes oberhalb der Symphyse, verbunden mit Druckempfindlichkeit. Auch der scrotale Tumor war druckempfindlich, und ferner hatte Patient häufigen Drang zum Uriniren, nach beendigtem Wasserlassen dabei aber die Empfindung, als sei die Blase noch nicht völlig entleert. Es bestand ziemlich starke Uebelkeit, einmal hatte Patient erbrochen. Dr. Benjamin ordinirte P. liq. cps. und, da dies nicht wirkte, Abends ein Klystier, welches, mit etwas Koth gemischt, abgegangen sein soll. Am 13. schien die scrotale Geschwulst etwas kleiner und weniger gespannt, die Auftreibung und Druckempfindlichkeit am Unterleibe aber stärker. Stuhlverstopfung unverändert, wiederholtes Erbrechen, Singultus. An demselben Tage sah ich Vormittags den Kranken zum ersten Male.

Es war ein mittelgrosses, ziemlich schwächliches Individuum, 27 Jahre alt. Rechterseits im Scrotum befand sich, am äusseren Leistenringe beginnend und sich nach unten und innen erstreckend, ein fast ganz rundlicher Tumor von Apfelgrösse, mässig prall gespannt, deutlich fluctuirend, bei Percussion leeren Schall gebend, druckempfindlich. Mehrere Finger breit unterhalb der unteren Grenze des Tumors lag der Hoden normal in seinem Scrotalfach. Die Unterleibsgegend von der Symphyse bis etwas unterhalb des Nabels war deutlich aufgetrieben, die Bauchdecken hier gespannt und auch auf leise Berührung schon empfindlich schmerzhaft. Die Uebelkeit erschien mir nicht so gross, um eine Peritonitis, beziehungsweise

eine Darmabklemmung anzunehmen. Ich sprach vielmehr meine Ansicht dahin aus, der scrotale Tumor sei als eine Hydrocele funiculi spermatici anzusprechen, in der temporär sich eine Entzündung etablirt habe, und hiermit im Zusammenhang seien die angrenzenden Partien des Peritoneum in einen Zustand von Reizung versetzt. Im Einverständniss mit mir ordinirte Dr. Benjamin Eis auf die Scrotalgeschwulst und das Abdomen und Pill. Opii à 0,01 zweistündlich. Als wir den Kranken am Abend desselben Tages wieder sahen, war an dem Vorhandensein einer Darmabklemmung kein Zweifel mehr möglich. Der Kranke hatte unaufhörlich gebrochen, zwischen dem Erbrechen Singultus gehabt, am ganzen Tage war ihm kein Flatus abgegangen. Unter diesen Umständen entschlossen wir uns zur sofortigen Operation. Dieselbe wurde von Dr. Benjamin unter meiner und zweier anderer Collegen Assistenz ausgeführt.

(Vor Beginn derselben wurde Patient gefragt, ob er vor Kurzem seine Blase entleert hätte. Er bejahte dies; indess ergab die Percussion der Blasengegend völlige Dämpfung über der Symphyse bis zur halben Höhe zwischen letzterer und dem Nabel.) Die Operation verlief wie folgt:

Längshautschnitt über die Fläche der scrotalen Geschwulst, darauf präparatorisches Tiefergehen durch kleine Schnitte zwischen Pincetten. Es gelangt ein durchscheinender fluctuirender membranöser Sack zur Incision, der nahezu in gleicher Länge des Hautschnittes fast bis zum äusseren Leistenring gespalten wird und hierbei circa einen Theelöffel citronengelben, völlig klaren Serums entleert. Als weiteren Inhalt zeigt er ein stark wallnussgrosses, rundliches Gebilde von dunkelviolettrother Farbe, völlig glatter Oberfläche, das wir zunächst als Darm ansahen. Es war indess ein zweiter ebenfalls fluctuirender Sack. Nachdem wir die Lappen des ersten incidirten Sackes bis auf unbedeutende Reste abgeschnitten hatten, damit sie bei der weiteren Operation nicht hinderten, eröffneten wir auch diesen und entleerten dadurch gut einen Esslöffel voll trüben dunkelen, stark blutigen Fluidums. Hiernach wurde eine circa 3 Cm. weit diesseits des äusseren Leistenringes herabreichende Dünndarmpartie mit deutlicher Schlingenfurche sichtbar. Dieselbe war mässig gespannt, von dunkelem, übrigens gutem Aussehen und glatter Oberfläche. Die Schenkel der Schlinge waren durch feine, aber alte weisse, fibröse Ligamentbrückchen miteinander verklebt, welche erst durch ein paar Schnitte getrennt werden mussten, um erstere zu mobilisiren. Auch am äusseren Leistenring war der Darm verwachsen. Indessen war er hier nicht strangulirt, liess sich vielmehr durch leichten Druck durch die weite Oeffnung des Ringes in den Leistenkanal hinaufschieben, um sofort wieder zu prolabiren. Um zur Strangulationsstelle zu gelangen, spalteten wir die ganze vordere Wand des Leistenkanals bis zum inneren Leistenringe. Der Darm war sowohl mit der Wand des Leistenkanals, als mit dem inneren Leistenringe verwachsen; von beiden wurde er getrennt; der letztere aber wurde behufs Reposition des Darms an seinem inneren unteren Winkel mit zwei ziemlich ergiebigen Debridementschnitten erweitert; durch die hiermit geschaffene Lücke konnte der Darm bequem in die Bauchhöhle reponirt werden. Nachdem dies geschehen und wir uns zur Naht der Wunde anschickten (von einer Radicaloperation wurde abgesehen), bemerkten wir mit Ueberraschung, dass aus der Tiefe der Wunde gerade da,

wo soeben der Darm reponirt worden war, sich in einem circa 2 Mm. dicken Strahle völlig klare hellgelbliche Flüssigkeit ergoss. Bei Druck auf den unteren Theil des Abdomens wurde der Abfluss vermehrt, welcher im Ganzen ein paar Minuten währte und gut einen Tassenkopf Flüssigkeit entleert hatte. Als wir jetzt die Blasengegend percutirten, fanden wir lauten Darmschall; — das Fluidum hatte also in einem geschlossenen Behälter gelegen vor den Därmen und vermuthlich auch vor der Blase — ob vor oder hinter dem Peritoneum parietale, bleibt unentscheidbar — in einem Behälter, der durch das Debridement am inneren Leistenring mit eröffnet und zur Entleerung gebracht worden war.

Ueber den weiteren klinischen Verlauf des Falles können wir uns kurz fassen. Die Wunde gut genäht, drainirt und verbunden, heilte tadellos und trat der Darm sofort post operationem wieder in normale Function; ja die Defäcation war sogar jetzt leichter als vorher: Patient hatte täglich spontanen Stuhlgang, während er früher meist an habitueller Verstopfung litt und sich mit Abführmitteln nachhelfen musste.

Gegenwärtig hat sich der genesene Patient wieder mit Klagen über lästigen, häufigen Harndrang eingestellt und ergibt jetzt die Percussion wieder eine deutliche Dämpfung 3 Finger breit von der Symphyse aufwärts reichend; wahrscheinlich hat sich also jener von uns eröffnete Behälter wieder gefüllt. Patient zeigt jetzt auch linkerseits eine wallnussgrosse, leicht reponible äussere Leistenhernie. Nachträglich gibt er an, dass er bereits in frühester Kindheit Bruchbänder getragen habe.

Das Eigenthümliche des erzählten Falles liegt in dem Vorhandensein einer intraabdominalen Cyste dicht am Eingang in den Bruchkanal, die bei dem Erweiterungsschnitt der Brucheingangspforte mit eröffnet wurde, sowie in dem Vorhandensein eines doppelten äusseren Bruchsackes. Gegenüber der Annahme, die abdominale Cyste sei beliebiger, nicht festzustellender Natur (etwa eine Urachuscyste, ein Echinococcussack oder dergleichen) und durch ein zufälliges Zusammentreffen eine curiose Complication unserer Hernie, scheint mir diejenige bei Weitem plausibeler, dass beide als auf einer gemeinsamen anatomischen Basis beruhend aufzufassen seien.

Ich denke hierbei an folgende zwei Möglichkeiten:

1. Der Bruch ist in eine präexistirende Hydrocele (funiculi) bilocularis abdominalis herabgetreten. Das Vorkommen von Brucheinstülpung in einfache scrotale Hydrocelensäcke ist ein bekanntes Vorkommniss und diese Hernienform zuerst von A. Cooper als encysted hernia of the tunica vaginalis beschrieben.[1]) Ein derartiger Bruch hat naturgemässerweise zwei „Bruchsäcke", der äussere von der Hydrocelenmembran, der innere von dem eigentlichen (peritonealen) Bruchsack plus dem eingestülpten Theile der Hydrocelenmembran, gebildet. Obwohl der letztere also eine Duplicatur zweier Membranen darstellt, kann er doch, wie B. Schmidt bemerkt, als sehr dünn angetroffen werden. Kocher gibt in seinem Handbuch der Krankheiten des Hodens und Samenstranges nach Dupuytren und Rivington anschauliche schematische Zeichnungen von dergleichen incystirten Hernien.[2])

1) B. Schmidt, Unterleibsbrüche. S. 111 in Pitha-Billroth.
2) l. c. p. 193.

Nehmen wir an, unser Patient habe zunächst an einer biloculären, aus einem intraabdominellen und einem zweiten extraabdominellen, mit dem ersten vermittelst eines im Leistenkanale liegenden Verbindungsstückes communicirenden Sacke bestehenden Hydrocele bilocularis gelitten, in diese habe sich eine Hernie hereingestülpt, so haben wir eine völlige Erklärung aller Besonderheiten unseres Falles, des vorhandenen doppelten Bruchsackes, der intraabdominellen Cyste hart am inneren Leistenring. Die nebenstehende, nach den bei Kocher abgebildeten Mustern entworfene Fig. 1 erläutert diese Verhältnisse.

Fig. 1.

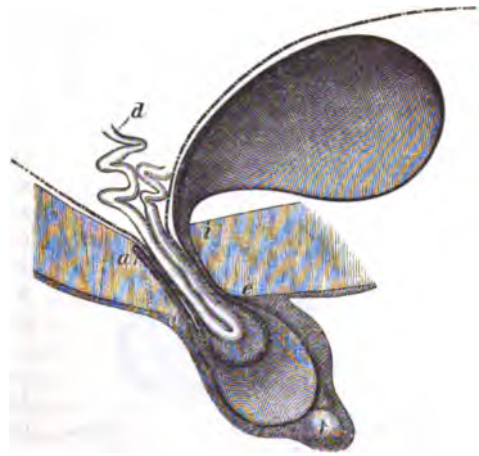

$a-e$ äusserer, a_1-i innerer Leistenring, d Darm, t Testikel. —·—·— Peritoneum und Bruchsack, —— Hydrocelenwand.

2. Patient hatte einen der Hernia inguino-properitonealis entsprechenden (vielleicht congenitalen) zweitheiligen, theils intra-, theils extraabdominellen Bruchsack. Nur in das scrotale Fach desselben trat eine Darmschlinge ein. Während diese infolge chronisch entzündlicher Vorgänge (vielleicht durch das Tragen des Bruchbandes angeregt) am inneren Leistenring und den Wänden des Leistenkanals adhärent wurde, verlegte sie gleichzeitig die Oeffnung des intraabdominellen Bruchsackfaches und bildete sich letzteres infolge seröser Secretion der Sackmembran zu einer Hydrocele herniosa um.

Ich glaube, dass auch der Annahme dieser Erklärung wenig oder nichts im Wege steht. Die Bildung von Hydrocelen in scrotalen Bruchsäcken wird in den Handbüchern überall beschrieben (vgl. Kocher l. c. S. 194. Virchow, Geschwülste. I. S. 167), und es liegt nahe, an dieselbe Möglichkeit auch bei einem intraabdominellen Sacke zu denken. Ebenso lehrt die Erfahrung, dass bei der Hernia inguino-properitonealis, deren abdominelles Fach nicht selten in der Blasengegend liegt, nicht immer beide Bruchsacktheile gleichzeitig eingeweidehaltig sind. Häufig ist bei Operationen der eine (scrotale) Theil keinen Darm enthaltend vorgefunden.[1]) Ein Symptom, dass bei der Operation der Hernia inguino-properitonealis nach Krönlein 3 mal sicher beobachtet ist, passt ganz auf unseren Fall, nämlich, dass nach der blutigen oder digitalen Dilatation des inneren Leistenringes „eine grosse Menge Serums (in den Krönlein'schen Fällen war dasselbe der vorhandenen Darmeinklemmung wegen blutig, beziehungsweise trübe) hinter der Bruchpforte hervorstürzt und das Operationsfeld überschwemmt.“[2])

1) Krönlein, Weitere Mittheilungen über die Hernia inguino-properitonealis. Langenbeck's Archiv. Bd. 25. S. 548 ff. 2) l. c. S. 378.

Zur Erklärung des doppelten äusseren Bruchsackes reicht unsere letzte Erklärungsweise nicht aus. Der periphere „Bruchsack" müsste denn nur als accidentelle Bindegewebshülse gelten, zwischen die und den eigentlichen Bruchsack sich ein entzündlich-seröses Exsudat abgesetzt. Fig. 2 versinnlicht unsere zweite Hypothese.

Fig. 2.

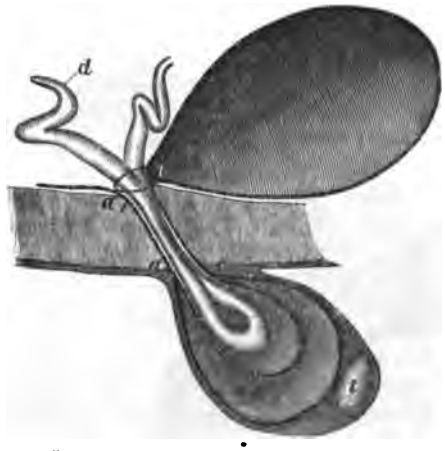

a—e äusserer, a_1—*i* innerer Leistenring, *d* Darm, *t* Testikel, —·—·— Peritoneum und Bruchsack, —— peripherer „Bruchsack".

Unsere beiden Erklärungen können durch triftige Gründe nicht bewiesen werden. Sie beanspruchen nur, als Versuche zu gelten, etwas eigenthümliche anatomische Verhältnisse begreiflicher zu machen. Sie zu Grunde legend, können wir vermuthungsweise unseren Fall diagnostisch kurz bezeichnen entweder als:

1. Hernia inguinalis in hydrocelen bilocularem intraabdominalem invaginata (incarcerata) oder als:

2. Hernia inguinalis (incarcerata) cum hydrocele herniosa properitoneali.

Nachtrag. Bei Durchsicht des Virchow-Hirsch'schen Jahresberichtes pro 1882 wurde ich auf das Referat eines Falles aufmerksam, dessen Aehnlichkeit mit dem eben beschriebenen mir sofort auffiel. Ich habe deswegen den Fall im Originalbericht [1]) nachgelesen, was meine Vermuthung, dass auch in ihm eine zweikammerige Samenstranghydrocele mit Brucheinstülpung vorgelegen haben möge, nur bestärkt hat. Zur Vergleichung mit der meinigen scheint ein kurzes Referat der gedachten Krankengeschichte nicht uninteressant.

Ein 43jähriger Landmann, früher frei von jeder bemerkenswerthen Krankheit gewesen, bemerkte seit dem letzten Winter eine Vergrösserung der rechten Scrotalhälfte, die ihm gewisse Unbequemlichkeit bereitet und derentwegen ihm im April ein Suspensorium ordinirt wird. Hierdurch werden die localen Beschwerden zwar verringert, doch stellen sich jetzt Leibschmerzen, vom Leistenring ausstrahlend, und Verstopfung ein. Am 29. Juni wird Patient mit hochgradigen Darmeinklemmungserscheinungen im Hospital aufgenommen. Operation. Incision am äusseren Leistenring beginnend, Freilegung eines fluctuirenden Sackes, der der ganzen Länge nach gespalten, reichliches hellgelbliches Serum entleert, aber keine Baucheingeweide enthält und so als grosse Samenstranghydrocele erkannt wird. Mit der Spitze des in Leistenkanal eingeführten Zeigefingers wird eine zweite kuge-

1) Annali universali di med. etc. Septemb. 1882. Tansini, ernia inguinale strozzata accompagnata da grosso idrocele del funicolo. Kelotomia, Guarigione.

lige elastische Geschwulst gefühlt. Spaltung der vorderen Wand des Leistenkanals bis zum inneren Leistenring, wodurch der einen Bruchsack darstellende Tumor blossgelegt wird. Derselbe enthält ein Minimum Fluidum und ein Darmwanddivertikel (Punta d'ernia — keine Darmschlinge, wie in Virchow-Hirsch referirt ist). Debridement, Reposition des hyperämischen Darmes, tiefe Einlegung eines Drains bis „ins Abdomen". Während der Naht der Wunde fliesst aus dem Drain eine „grosse Menge Ascitesflüssigkeit". Der Verband musste schon nach 2 Stunden wegen Durchtränkung mit „Peritonealflüssigkeit" gewechselt werden. Glatter Verlauf, Wundheilung per primam bis auf den Drainkanal, Entlassung des völlig geheilten Patienten am 20. Juli.

Wäre auch in diesem Falle der Nachweis geliefert, dass die nach dem Debridement und der Darmreposition die Wunde überlaufende Flüssigkeit aus einer intraabdominellen Cyste stammte, so könnte er dem unseren als nahezu congruent bezeichnet werden. Verf. aber hielt die Flüssigkeit für freies Ascitesfluidum. Den Beweis, dass sie solches war, hat er nicht beigebracht, und spricht unserem Dafürhalten nach die Wahrscheinlichkeit gegen eine solche Annahme. Hat denn eine wirklich „grosse" (also nach tausenden Cubikcentimetern messende) Menge Ascites während einer Wundnaht Zeit, sich durch ein gewöhnliches Wunddrain zu entleeren, und hätte sich nicht ein ausgesprochener Ascites bei dem sonst stets ganz gesund gewesenen Patienten ihm und seinen Aerzten schon vor der Operation bemerklich machen müssen?! Auch von einem Recidiv des Ascites ist nichts berichtet. Wir erlauben uns die sichere Vermuthung, dass Verf. ähnliche Verhältnisse vor sich gehabt habe, wie wir, und dass sein Wunddrain nicht frei in die Bauchhöhle, sondern in einen abgekammerten Raum gelegt worden.

2. *Acute Spontangangrän des Hodens mit Entwickelung von Fäulnissgasen, eine Hernie vortäuschend.*

Dieser Fall wurde von mir während meiner Assistenzzeit am hiesigen allgemeinen Krankenhause beobachtet.[1])

Der 42jährige Landmann U. M. kam am 20. September 1881 mit der Diagnose Brucheinklemmung auf. Die alsbald im Operationssaal erhobene Anamnese, sowie die objective Untersuchung des Patienten schienen diese Diagnose nur bestätigen zu können. Patient war seiner Angabe nach vor wenigen Tagen höchst acut erkrankt mit Anschwellung und Schmerzhaftigkeit der rechten Scrotalhälfte, heftigen, von hier aus über den ganzen Unterleib ausstrahlenden Schmerzen, dazu Uebelkeit, wiederholtem Erbrechen und Fieber. Ueber Stuhlgang keine brauchbaren Angaben.

Patient war ein Mann von grossem Körperbau und kräftiger Musculatur, doch etwas fettarmer Haut, mit Runzeln im Gesicht und beginnendem Ergrauen des Haupthaares. Er fieberte und das etwas eingefallene, spitzig erscheinende Gesicht war mit kühlem Schweiss bedeckt. Puls frequent und klein. Heftige Uebelkeit und häufiges Aufstossen und Brechbewegungen. Leib nicht aufgetrieben, doch etwas druckempfindlich. Die

1) Meinem dankbarst verehrten früheren Chef, Herrn Dr. Schede, besten Dank für die Erlaubniss zur Publication.

rechte Scrotalhälfte war geschwollen, mit gerötheter, völlig ausgeglätteter, glänzender Haut. Die Anschwellung betraf vornehmlich den untersten Theil der Scrotalhälfte und war hier kugelig rund, stark apfelgross und setzte sich nach oben in einen circa 1½ daumendicken Stiel nach dem Leistenringe zu fort. Die Anschwellung hatte demgemäss zwar nicht die gewöhnteste Form einer Hernie, sondern mehr die einer Hydrocele; da dieselbe aber einen tympanitischen (und zwar einen ungewöhnlich hellen, fast metallischen) Percussionston ergab, zweifelten wir nicht an der Gegenwart einer Hernieincarceration und begannen die hiernach indicirte Operation.

Nach ausgiebiger Hautspaltung genügten wenige präparatorische Schnitte, um auf ein derb-sehniges Gewebsblatt zu kommen, welches als Bruchsack imponirte und als solcher der Länge nach gespalten wurde. Durch diesen Schnitt wurde eine Höhle eröffnet, welche ausser etwa einem halben Theelöffel schmutzig dunkelröthlichen Fluidums ein unten kugeliges, oben sich verjüngendes und noch etwa zweifingerdick strangförmig dem Leistenring zuziehendes Eingeweide enthielt. Die Innenfläche des Sackes, sowie die Oberfläche des kugeligen Eingeweides waren mit einer glänzenden Serosa bekleidet, das kugelige Eingeweide gab bei Percussion hell-tympanitischen Ton, so dass auch jetzt noch eine freilich etwas absonderliche Darmhernie vorzuliegen schien. An dem vermeintlichen Darm war eine Schlingenfurche nicht zu entdecken und ausserdem war derselbe nicht völlig von Serosa bekleidet. An seinem hinteren Theile schlug sich das parietal-seröse Blatt der Sackinnenfläche direct auf das Eingeweide über, so dass ein 4—5 Cm. langer und gut fingerbreiter Streif daselbst ohne seröse Bedeckung blieb. Wenn wir es also mit einem Bruche zu thun hatten, so musste es ein Bruch ohne Bruchsack, beziehungsweise ohne vollständigen Bruchsack sein. Es lag nahe, an einen Bruch des Coecum zu denken. Indess vermissten wir den Processus vermiformis und mussten auffallend finden, dass der dicke längliche Strang, in den sich das kugelige Eingeweide fortsetzte und der seinem Volumen und seiner Gestalt nach gar wohl hätte als Ileum gedeutet werden können, bei Percussion nicht tympanitisch klang.

Ich suchte jetzt den kugeligen Eingeweidetheil zunächst dort, wo er mit dem „Bruchsack" zusammenhing, zu isoliren. Mit wenigen Scheerenschlägen gelang dies leicht und es zeigte sich, dass derselbe mit seiner strangförmigen Fortsetzung auch nur verhältnissmässig locker zusammenhing und sich von dieser theils stumpf mit den Fingerspitzen, theils mit kleinen Schnitten fast ohne Blutung isoliren liess. Derselbe lag jetzt als billardkugelgrosser Körper, anscheinend eine lufthaltige und von einer dünnen Haut umspannte Blase vor mir. Zu meinem und der assistirenden Collegen Erstaunen aber bestätigte sich derselbe als solche beim Durchschnitte nicht. Vielmehr zeigte letzterer schmutziges, hellfleischfarbenes, stinkendes, von kleinen Fäulnissgasbläschen durchsetztes Gewebe.

Wir hatten einen gangränescirten Hoden vor uns und jener Umschlag der parietalen (vermeintlichen Bruchsack-) Serosa in die Visceralserosa war nicht der Umschlag des Peritoneum auf das Coecum, sondern der der Tunica vaginalis propria auf den Hoden. Nachdem diese Aufklärung gewonnen, bot der weitere Verlauf der Operation keine Schwierigkeiten mehr. Der strangförmige Körper war der in seinem Zellgewebe stark entzündlich in-

filtrirte Samenstrang; wir unterbanden ihn dicht am äusseren Leistenring und trugen ihn ab. Die noch vorhandenen Reste der Tunica vaginalis wurden exstirpirt, die Wunde zum Theil genäht und mit Jodoform und Watte verbunden.

In den ersten Tagen nach der Operation zeigte der Patient noch Fiebererscheinungen, doch war der collapsartige Zustand und die Abdominalbeschwerden völlig beseitigt und in wenigen Tagen das Befinden tadellos. Die Wunde von Anfang an aseptisch, heilte ohne Störung per secundam und konnte Patient am 21. November 1881 geheilt entlassen werden.

Unsere angestellten Bemühungen, über die Aetiologie des erzählten Falles ins Klare zu kommen, ergaben wenig Positives. Zunächst wurde constatirt, dass Patient frei von Herzfehlern und Arterienatherom war und demnach eine Embolie der Hodenarterien mit consecutivem hämorrhagischen Infarct und Nekrose des Hodens (im Sinne Volkmann's[1]) zu denken, kein Anlass gegeben war. Auch über ein Trauma, das den Hoden betroffen, war nichts zu eruiren. Dagegen fand sich nachträglich, dass Patient im Besitz einer lang bestehenden, von ihm kaum noch beachteten Gonorrhoe war.

Die in unserem Falle beobachtete Entwickelung von Fäulnissgasen in dem gangränösen Hodengewebe, verbunden mit dem dadurch herbeigeführten diagnostischen Irrthum, fand ich in der von mir durchgesehenen Literatur[2]) nicht verzeichnet. Im Uebrigen bietet der Fall symptomatisch die meiste Aehnlichkeit mit dem Volkmann'schen, Berliner klin. Wochenschrift 1877 beschriebenen. Ob wir es mit einer aus gonorrhoischer Orchitis oder einer aus primärer Gefässobturation (unklaren Ursprunges) entstandenen Affection zu thun hatten, vermag ich nicht zu entscheiden. Die erstgenannte Entstehungsweise der Hodengangrän erwähnt Kocher; auch Küster's Kranker hatte an Gonorrhoe gelitten. Gefässthrombosen aber waren in meinem Falle auch jedenfalls vorhanden, da, wie erwähnt, die Ablösung des Testikels vom Samenstrang ohne jede nennenswerthe Blutung ausgeführt werden konnte.

3. Sarkom der Beckenhöhle.

Ein 11jähriger Knabe erkrankte angeblich in Folge eines Traumas (Bauchtritt) im Sommer v. J. an Urinretention, die nach mehrwöchentlicher Anwendung eines elastischen Katheters behoben wurde. Neuerdings Schmerzen im rechten Bein, empfindliche Hautschwellung am Damme rechterseits und Stuhlträgheit. Der jetzt hinzugezogene College Dr. Piza ersuchte mich um Mituntersuchung des Falles und constatirten wir bei unserem ersten Besuche am 12. October 1883 an dem erheblich abgemagerten Knaben beträchtliche entzündliche Weichtheilschwellung des Dammes, Fluctuation

1) Ein Fall von acutem hämorrhagischem Infarct und Spontangangrän des Hodens. Berliner klin. Wochenschrift. 1877. Nr. 53.

2) Kocher, Krankheiten des Hodens etc. S. 247. — Volkmann, Berliner klin. Wochenschrift. 1877. Nr. 53. — Miflet, Ueber die pathologischen Veränderungen des Hodens, welche durch Störungen der localen Blutcirculation veranlasst werden. Langenbeck's Archiv. Bd. 24. S. 399. — Küster, Sitzungen der Berliner med. Ges. 18. Mai 1881. Berliner klin. Wochenschrift. 1881. S. 671.

daselbst in der Tiefe, die Pars bulbosa urethrae nach links herübergedrängt. Das obere Drittel des rechten Oberschenkels participirt in geringem Grade an der Schwellung, in der rechten Leiste ein paar kleine geschwollene Drüsen.

Am 13. October incidirten wir unter Chloroformnarkose in der rechten Dammhälfte und entleerten einen kleinen subfascialen Abscess.

Erfolg dieser Incision fast gleich Null: die infiltrirte Gegend schwillt nicht ab, die Schmerzen im rechten Beine dauern in hohem, schlafstörenden Maasse fort. Fieber. Am 15. October erneute genaue Untersuchung des Patienten. Die Wunde sieht gut aus. Urin wird spontan gelassen, völlig normal. Nach Entleerung der Blase Palpation des Abdomens, wobei über der Symphyse hinter den Bauchdecken ein runder, stark apfelgrosser, ziemlich harter, doch undeutliche Fluctuation gebender, druckempfindlicher Tumor gefühlt wird, innerhalb dessen Grenzen der Percussionston leer ist. Per rectum fühlt man Blasenhals und Prostata stark nach hinten gedrängt, so dass das Mastdarmlumen beengt ist. Die Theile sind etwas aufgelockert und infiltrirt, fast pseudofluctuirend. Um zu entscheiden, ob der Tumor vor oder hinter der Harnblase liegt, wird ein Metallkatheter einzuführen gesucht. Derselbe kann indess nur bis zur Dammgegend gebracht werden, woselbst die Urethra durch die Infiltration rechterseits stark nach links gedrängt ist und der Katheter aufgehalten wird. Ein elastischer Katheter wird leicht bis in die Blase geschoben und kann sein oberes Ende deutlich vom Rectum her mit dem Finger gefühlt werden. (Der Tumor liegt also vor der Blase.) Eine Probepunction mit Pravaz'scher Spritze ergab Blut von dunkler und etwas trüber Farbe.

Obwohl dieses Resultat unsere erste Vermuthung, es handele sich um einen prävesicalen Abscess im subperitonealen Zellgewebe, widerlegte, schien es uns doch die Möglichkeit zuzulassen, dass eine der Vereiterung entgegengehende entzündliche Infiltration dieser Partie zugegen sein könne, und theils auf diese Erwartung hin, theils zu diagnostischen Zwecken wurde am 16. auf den Tumor unter Narkose eine Incision vorgenommen. Ueber der Mitte der Geschwulst Spaltung der Bauchdecken. In den sich vorwölbenden Tumor stiess ich die Spitze einer geschlossenen Cowper'schen Scheere und folgte mit dem Finger sofort in die gemachte Oeffnung. Ich gelangte in einen kleinen Hohlraum mit sehr weichen, wie Granulationsgewebe anzufühlenden Wänden, der sich leicht durch Druck erweitern liess. Ein eingeführter scharfer Löffel räumte mühelos ein Quantum glasigen gallertigen Gewebes heraus, das zunächst auch noch als Granulationen imponirte, indess bei näherer Betrachtung leicht als Sarkommasse erkannt wurde. Da von einer Exstirpation des Tumors keine Rede sein konnte, wurde die recht stark blutende Wundhöhle mit antiseptischer Gaze fest austamponirt und verbunden. Patient erlag nach wenigen Tagen unter zunehmender Pulsfrequenz und Erschöpfung.

Section nicht gestattet. Die mikroskopische Untersuchung der ausgeschabten Massen ergab Rund- und Spindelzellen.

Die Mittheilung des Falles schien uns schon der relativen Seltenheit der Beckensarkome und seines diagnostischen Interesses wegen der Mühe werth. Eine äusserst bemerkenswerthe Aehnlichkeit bietet derselbe mit

einem der zwei von Billroth beobachteten analogen Fälle.[1]) In demselben, einen 20jährigen Mann betreffend, verhielt sich der Tumor palpatorisch dem unseren völlig identisch; auch hier veranlasste er Stuhlverstopfung, Urinretention und ausstrahlende Schmerzen im rechten Beine. Auch hier kein Metall-, nur ein elastischer Katheter in die Blase einführbar. Gleiches Resultat der Probepunction. Auch die operative Behandlung hielt sich in denselben Grenzen (Spaltung der Kapsel, Ausräumung von Geschwulstmassen). Die einzige Differenz des Billroth'schen Falles ist, dass in ihm der Tumor hinter der Blase lag.

1) Gesammtbericht über die chirurgischen Kliniken zu Zürich und Wien während der Jahre 1860—1876. S. 401.

VIII.

Besprechungen.

1.

Die antiseptische Chirurgie, ihre Grundsätze, Ausübung, Geschichte und Resultate, von W. Watson Cheyne. Ins Deutsche übertragen von Dr. F. Kammerer, Assistenzarzt der chir. Klinik in Freiburg. Mit einem Vorwort von Prof. Dr. H. Maas in Würzburg. Mit 84 Abbildungen und 5 Tafeln. gr. 8. Leipzig, Vogel. 1883. 15 Mark.

Unter diesem Titel liegt uns eine aus der Feder von einem der berufensten Mitarbeiter Lister's am Kings College stammende, in jeder Beziehung bedeutende Arbeit vor. Cheyne stellte, wie schon ein Blick auf die Inhaltsangaben der Kapitel lehrt, es sich zur Aufgabe, die im Titel angegebene Materie nach allen Richtungen hin möglichst erschöpfend zu behandeln, und ihre Lösung ist ihm auch mit einem Aufwand von grossem Fleiss und reichem Wissen vortrefflich gelungen.

Die Anordnung des Stoffes ist eine klare, wenn auch etwas durcheinandergeschobene. Zunächst wird die Keimtheorie der Gährungsvorgänge in gekochten und ungekochten Substanzen besprochen und unmittelbar hiernach dem Material und den modificirten Methoden der aseptischen Chirurgie einige Kapitel gewidmet. In den nun folgenden Kapiteln, welche wir gern den ersten über die Keimtheorie unmittelbar hätten folgen sehen, werden die Generatio spontanea und ihr gegenüber das Verhältniss der Mikroorganismen zur Gährung, sowie auch deren Verhalten zu den Säften und Geweben des lebenden Körpers einer gründlichen und lichtvollen Erörterung unterworfen. Des Weiteren folgt eine ausführliche Darstellung der Geschichte der antiseptischen Chirurgie und zum Schluss eine nicht minder ausführliche Statistik ihrer Resultate. Ein jedes Kapitel enthält eine oft erstaunliche und wunderbare Fülle von Thatsachen und deren Ergebnissen an Axiomen, soweit dieselben auf dem möglichst correctesten Wege der Induction und Deduction, sowie der einzelnen empirischen Wahrnehmung gewonnen werden konnten. Der Verf. zeigt sich bei allem Diesen als ein Kenner der einschlägigen internationalen Literatur und bekundet zum Vortheile seiner Arbeit nicht minder, als zur Freude des deutschen Lesers ein warmes Interesse für den wichtigen Antheil, den auch unsere nationale Wissenschaft sowohl an den Vorarbeiten, als auch dem späteren Ausbau der aseptischen Chirurgie gehabt hat.

Ich werde mich nun bemühen, dem Leser dieser Zeitschrift den Inhalt der mir am wichtigsten erscheinenden Kapitel des vorliegenden Buches in möglichst kurzer Weise vorzuführen, nicht aber etwa auszugsmässig und in der Absicht, ihn dadurch der Lectüre desselben zu entheben, sondern um das Interesse an demselben sowohl bei Lehrern, als Schülern der Chirurgie womöglich noch zu steigern.

Bekanntlich definiren sich die Fäulnissvorgänge als ein von der Entwickelung übelriechender Gase begleiteter Gährungsvorgang. Die Gährungen vollziehen sich entweder infolge katalytischer Wirkungen, in welchem Falle ein sich bildender, aber die Fähigkeit der Selbstvermehrung nicht besitzender Stoff — das chemische Ferment — den Anstoss dazu gibt. (Beispiel: Amygdalin und Emulsin.) Bei der Alkoholgährung bewirkt dagegen ein vermehrungsfähiges lebendes Ferment die Hefe. Beide Fermente sind das Product lebender Zellen, denn auch die Hefe wirkt wohl nur durch Absonderung eines „chemischen Ferments". Bei der Fäulniss der Wundsecrete handelt es sich um ein der Klasse der alkoholischen angehörendes Ferment. Die Hefe wurde 1703 von Thenard als ein Gährungsniederschlag aufgefasst, dabei aber dessen organische Natur verkannt. Auch Gay-Lussac (1810), den die Appert'sche Methode, die zu conservirenden Flüssigkeiten in verschlossenen Behältern zu kochen, zu seinen Untersuchungen anregte, gelangte noch zur falschen Schlussforderung, dass der Sauerstoff in der Flüssigkeit ein Ferment bilde, welches durch die Hitze wieder zerlegt werde. Erst Caignard-Latour wies 1835—1837 die morphologische und organische Natur der Hefe und ihren Zusammenhang mit der Gährung nach, und Schwann führte zu gleicher Zeit den sicheren wissenschaftlichen Beweis, dass die Hefe der wirkliche Gährungserreger ist. Seine Angaben wurden durch weitere Untersuchungen von Ure und Helmholtz bestätigt. Liebig dagegen leugnete die Gährungswirkung der Hefe als Organismus und führte den Gährungsvorgang zurück auf eine durch Gleichgewichtsstörungen (Anwesenheit eines gewissen, selbst in Umwandlung begriffenen Körpers — Ferment) bedingte Umlagerung der Molekülе zu Verbindungen niederer Stufe; bei Zutritt von Sauerstoff findet nur eine „nicht faule" Zersetzung, die „Eremacausis", bei fehlendem Sauerstoff aber unter Mitwirkung des eigenen die Fäulniss der Körper statt. So standen sich also die Gay-Lussac-Liebig'sche Sauerstofftheorie und die Schwann'sche Keimtheorie einander gegenüber. 1854 suchten Schröder und Dusch den Beweis zu liefern, dass das Filtriren der zutretenden Luft das Eintreten der Fäulniss verhindere. Mit manchen Flüssigkeiten gelang der Nachweis sofort, doch lieferten Milch, Eigelb und Fleisch anfangs negative Resultate, so dass Schröder für diese eine Spontangährung anzunehmen geneigt wurde. Erst 1861 gelangte er nach weiteren Experimenten (Anwendung höherer Temperaturen) zur Ueberzeugung, dass die Keime (Sporen) schon ursprünglich in der Experimentirflüssigkeit vorhanden waren und nicht aus der Atmosphäre stammten. Ferner wies er nach, dass das Ozon nicht als Gährungserreger zu betrachten sei. Pasteur lieferte bald durch seine berühmten Experimente mit den beiden Kolben, deren Mündungen er je in eine nach oben und eine nach unten gerichtete Spitze auszog, den Beweis, dass nicht die durch diese in das infolge der Abkühlung der gekochten Flüssigkeiten entstandene Vacuum einströmende Luft an sich die

Gährung erregte, sondern nur die in ihr enthaltenen ponderabeln Partikeln, welche in dem einen Kolben infolge des an einer Krümmung der ausgezogenen Spitze gefundenen Hindernisses nicht zur Flüssigkeit gelangen und dort auch keine Gährung zu Wege bringen konnten. Lister wiederholte diese Versuche und besitzt noch heute einen vor 13 Jahren auf diese Weise behandelten Kolben, in welchem sich der Harn bislang klar erhalten hat. 1871 zeigte Tyndall, dass ein Lichtstrahl für uns nur dann wahrnehmbar wird, wenn er die in der Luft befindlichen Partikel erleuchten kann. Lister construirte im Jahre 1873 seinen Erwärmungskasten und vermochte vermittelst dieses seine zuvor gereinigten Kolben mit Flüssigkeiten zu beschicken, welche sich, nur durch carbolisirte Watte von der Atmosphäre abgeschlossen, immer frisch und klar erhalten. Aehnlich verfuhr 1874 Roberts, und Tyndall benutzte 1876 einen Kasten, in welchem sich der atmosphärische Staub zuvor derart niedergeschlagen hatte, dass auch der stärkste Lichtstrahl unsichtbar ward. In diesen Kasten wurden Reagensgläser gebracht und diese unter Abschluss der Luft mit gährungsfähigen Infusen beschickt. Nachdem dieselben 5 Minuten gekocht, wurden sie sich im Kasten mit offenstehenden Mündungen selbst überlassen und blieben gährungsfrei. Auch wies Tyndall ferner nach, dass die übelriechenden Fäulnissgase an sich niemals gährungsfähige Flüssigkeiten zersetzen können. Von principiellster Wichtigkeit erwiesen sich dann die Experimente, welche der Verfasser mit dem Carbolspray (1 Carbolsäure auf 30 Wasser) machte; er konnte nämlich nachweisen, dass unter seinem Schutze Flüssigkeiten, welche bis dahin vor Gährung geschützt waren, ganz einfach unter Zutritt der äusseren Luft in andere sterilisirte Gefässe übergegossen werden konnten, ohne mit den sonst unvermeidlichen Erregern inficirt zu werden.

Aus allen diesen Untersuchungen geht unzweifelhaft hervor, dass die Luft als Gas, sowie auch ihre gasförmigen Bestandtheile an sich, sowie auch faulige Gase die Ursache von Gährungsvorgängen nicht sein können. Es genügt, die Luft durch eine der verschiedenen Methoden von ihren corpusculären Elementen zu befreien, um sie zur Gährungserregung unfähig zu machen, und es steht somit fest, dass die Ursachen von Gährungsvorgängen in gekochten Flüssigkeiten und Geweben in von der Luft oder der Umgebung stammenden Theilen zu suchen sind, während diese Frage in Bezug auf ungekochte Materie noch insofern bisher eine offene schien, als die Versuche, bei der grossen Schwierigkeit, Gewebe ohne Verunreinigungen aus dem lebenden Körper zu entfernen, zu widersprechenden Resultaten geführt haben. In Folgendem sollen die hierauf gerichteten Bestrebungen und ihre Erfolge angedeutet werden. Gay-Lussac hatte angenommen, dass der Sauerstoff den Traubensaft zum Gähren bringt. Dass dies ein Irrthum, bewiesen Pasteur und van der Broeck, indem sie darthaten, dass, während der Sauerstoff ganz wirkungslos war, die der Weinbeerenschale aufsitzende Torula cerevisiae, dem Safte beigemengt, stets die Gährung hervorruft. Zugleich bewies auch Pasteur, dass der Traubensaft an sich kein Ferment besitzt. Vom Blut und Harn bewiesen Aehnliches die Versuche von van der Broeck, Pasteur, Burdon-Sanderson und Lister, denen es gelang, diese Flüssigkeiten bei Wahrung der geeigneten Cautelen zu conserviren. Mit der Milch experimentirten

Hoppe-Seyler, dem es trotz Ausschlusses des Sauerstoffs nicht gelang, dieselbe länger als 3 Tage ungeronnen zu halten, und der deshalb annahm, dass die frische Milch schon ein Ferment enthalte. Roberts, Lister und Cheyne konnten diese Annahme widerlegen, indem sie nachwiesen, dass die Milchgerinnung ihr Entstehen nur dem Contact der Milch mit festen Partikeln, die sich ihr nach dem Austritt aus dem Euter beigesellen, verdankt. Das Gleiche wurde für Hühnereiweiss von van der Broeck, Roberts und Cheyne, für vegetabilische Gewebe von Roberts nachgewiesen. Auch für die thierischen Gewebe wurden durch bessere Versuchsmethoden vom Verfasser die fehlerhaften Resultate von Billroth und Tiegel, welche bewiesen zu haben glaubten, dass die thierischen Gewebe eigene Gährungserreger enthalten, widerlegt. Aus allen diesen Versuchsreihen ist also zu folgern, dass auch ungekochten Geweben und Flüssigkeiten keine Neigung zu Zersetzungen innewohnt, und dass auch die hinzutretende Luft, falls sie vorher der Einwirkung der Carbolsäure ausgesetzt oder auf andere Weise von den in ihr suspendirten Theilchen befreit wird, keine solche erzeugen kann. Auf Grund dieser Anschauungen hat Lister die Grundsätze der aseptischen Chirurgie formulirt.

Es folgt jetzt ein Kapitel (das 3.) über das Material der aseptischen Chirurgie, welches uns grösstentheils geläufige Dinge enthält, gleichwohl aber als Recapitulation von competentester Seite für Manchen wohl werth ist, durchstudirt zu werden. Das Gleiche ist mit dem 4. Kapitel der Fall, welches zunächst eine Beschreibung der aseptischen Exstirpation eines Lipoms gibt, wobei Verf. sich mit dem vorherigen Abwaschen der Haut vermittelst 5 proc. Carbollösung begnügt und den in Deutschland üblichen Vorgebrauch der Seife und des Aethers für unnöthig erklärt. Auch legt Verf. das zur Unterbindung bestimmte Catgut nicht vorher noch einmal in eine Carbollösung.[1]) Der Spray ist nicht durchaus unentbehrlich. Bei der Erörterung der Drainage wird auch der Catgutdrainage Chiene's als einer oft sehr nützlichen gedacht und namentlich auf die Anordnung der ableitenden Fäden grosses Gewicht gelegt. Die Rosshaardrainage wird besonders für die Gelenke gelobt und von Lister überhaupt dem Catgut vorgezogen. Im folgenden Kapitel findet sich eine vollständige Darstellung der aseptischen Verbandlehre für alle Körperregionen. Für die Landpraxis wird (Kapitel 6) das Verbandverfahren vereinfacht durch Weglassen des Sprays durch Catgutnaht und Drainage und ein längeres Liegenlassen tieferer Verbandlagen, welche beim selteneren Wechsel der oberflächlichen Schichten gewissermaassen als Wundfläche betrachtet und behandelt werden. Auch die Frage, ob die aseptische Methode im Kriege anwendbar ist, wird ventilirt und zunächst auf die von Lister im British Medical Journal. Sept. 3. 1870 veröffentlichten Rathschläge, besonders 20 proc. Carbolöl als Tränkungsmittel für die Verbandstoffe anzuwenden, hingewiesen und dann eingehender der von Reyher im russisch-türkischen Kriege erprobt gefundenen Esmarch'schen Behandlungsmethode gedacht. Hierauf folgt eine

1) Ref. kennt kein weicheres und schmiegsameres, mithin angenehmeres Unterbindungsmaterial als gerade solches Catgut, welches zuvor 3—4 Stunden in 5 proc. Carbollösung gelegen hat, und räth Jedem, dem dies Verhalten noch unbekannt sein sollte, einmal den Versuch zu machen.

anziehende Darstellung der sich in Lister's eigenen Händen vollzogenen Entwickelung des aseptischen Verbandes. Das 7. Kapitel handelt von den Bestrebungen, die Carbolsäure durch minder giftige Substanzen, wie Salicylsäure, Thymol, essigsaure Thonerde, Oleum Eucalypti u. s. w. zu ersetzen. Von der jüngst so schnell gewachsenen Bedeutung des Sublimats, welches ja heutigen Tages die Carbolsäure zum grössten Theile verdrängt hat, konnte Verf. beim Niederschreiben seiner Sätze wohl noch keine Ahnung haben.

Nach Absolvirung dieser rein technischen Fragen wird die wissenschaftliche Betrachtung wieder aufgenommen und der Frage nach der Natur der gährungserregenden Theile und ihrer Wirksamkeit eine Reihe hochinteressanter Kapitel gewidmet. Bekanntlich hat die besten Köpfe noch bis in die neueste Zeit der Streitpunkt beschäftigt: Ist die Gährung eine Wirkung des Hinzutritts von Mikroorganismen, oder bilden sich diese infolge von Gährungsvorgängen auf dem Wege der Urzeugung? Schon in der Mitte des vorigen Jahrhunderts wollte Needham die Urzeugung experimentell beobachtet haben; doch liessen sich gegen die von ihm aufgestellte „Force vegetatrice" zu viel triftige Einwürfe vorbringen. Namentlich gelang es Spallanzani häufig, die von Needham in Anwendung gezogenen Infuse zu sterilisiren, und zwar, wie Needham meinte, dadurch, dass die Force vegetatrice durch ein zu langes Einwirken von Wärme geschwächt wurde. Weit entscheidender trat 1836 Schulze mit seinen Untersuchungsergebnissen gegen Needham auf, indem er zeigte, dass sich auch in solchen Infusen, zu denen immer frische, zuvor jedoch durch Schwefelsäure und Kalilauge gezogene Luft hinzutreten konnte, keine Fäulniss und Mikroorganismen entwickelte. Hiergegen trat aber 1859 Pouchet als energischer Verfechter der Generatio spontanea auf. Nach ihm bedarf es zur Production neuer, organisch belebter Formen (Mikroorganismen) eines fäulnissfähigen (einem lebenden Organ schon angehörig gewesenen) Körpers, des Wassers und der Luft, während Wärme, Licht und Elektricität als begünstigende Factoren genannt werden. Doch waren auch seine Versuche ohne Beweiskraft, da die von ihm zu Experimenten benutzten Gefässe den heutigen Forderungen gegenüber weder von vornherein organismenfrei, noch auch vom Luftzutritt überall abgeschlossen waren. 1861 begann das Erscheinen der einschlägigen Pasteur'schen Arbeiten. Pasteur brachte zwei neue Thatsachen: erstens, dass die zu gährungsfähigen Flüssigkeiten durch Glasröhren hinzutretende Luft schon dann nicht mehr fäulnisserregend wirken kann, wenn sie gezwungen ist, ihre Staubpartikel in den mehrfachen Knickungen der Röhren abzusetzen, und sodann, durch die Versuche auf seiner bekannten Lösung, dass die zur Entwickelung von Bacterien erforderlichen Flüssigkeiten durchaus eiweissfrei sein können.

Pouchet weigerte sich, die Pasteur'schen Resultate anzuerkennen, aber auch seine Experimente zu wiederholen. Spätere Forscher haben die Versuche Beider wiederholt und sich sämmtlich auf die Seite Pasteur's gestellt. Als der letzte Vertheidiger der Urzeugung ist Bastian 1872 aufgetreten. Er verzichtet dabei ganz auf die Rolle von vorher lebenden Molekülen und will die Lebenskraft einfach aus den physikalischen Kräften entspringen lassen.

Indessen musste die hin und wieder beobachtete Thatsache, dass sich dem Sterilisiren von Flüssigkeiten Hindernisse entgegengestellt hatten, die

Ansicht erwecken, dass es ganz besonders widerstandsfähige Oganismen — Dauersporen — geben müsse, und bald gelang es auch Cohn, nachzuweisen, dass beispielsweise im Käse Dauersporen vorhanden sind, welche sogar eine Erhitzung von 10 Minuten bis auf 100° C. ertragen können, ohne ihre Entwickelungskraft einzubüssen; doch gehörten diese Sporen sämmtlich nur dem Bacillus subtilis an.

Somit dürfte aus allen bis jetzt zu Gebote stehenden Thatsachen der Schluss gezogen werden können, dass es eine Urzeugung im früher behaupteten Sinne nicht gibt, sondern dass das Auftreten von Organismen in gährungsfähigen Flüssigkeiten an ein späteres Hinzutreten von körperlichen Theilchen an dieselben gebunden ist. Es frägt sich jetzt nur, sind die Partikelchen, welche hinzutreten und der Wärmeeinwirkung widerstehen, nicht auch organische, nicht von Bacterien abstammende Moleküle, oder sind dieselben immer Bacterien oder deren Keime? Cheyne antwortet hierauf mit folgenden Sätzen:

1. Es steht nichts im Wege, dass die organischen Partikelchen selbst als Bacterien oder deren Sporen anzusehen sind.

2. ist der Beweis nicht geliefert, dass organische Theilchen, die nicht von Bacterien stammen, zur Bacterientwickelung führen können; und

3. es ist nicht bewiesen, dass organische Moleküle der Einwirkung der Wärme länger widerstehen als lebende Keime.

Denn die thierischen Fermente, wie Speichel, Magensaft u. s. w., verlieren ihre Kraft schon bei 40—50° C., während Cheyne andererseits gewisse Bacterien, die in einer vom Strand in London gekauften Milch enthalten waren, selbst nicht durch dreistündiges Eintauchen in siedende Milch sterilisiren konnte. Nach Lister's Beobachtungen gibt es Organismen, welche eine Temperatur von 99° C. ertragen können, und Jeffries Wyman erzählt von einer Alge, die in der Norm in Wasser von 98° C. lebt.

Uebrigens wird auch heutzutage von Bastian und anderen Forschern die Gegenwart von Organismen in gährenden Flüssigkeiten eingeräumt.

Der Verf. geht nunmehr zur Darstellung des Verhältnisses der Mikroorganismen zur Gährung über und bespricht zunächst die Alkoholgährung, der ja der bekannte Hefepilz, die Torula cerevisiae, zu Grunde liegt. Die Buttersäuregährung wird durch den Bacillus subtilis eingeleitet, einen Organismus, auf den die Anwesenheit von Sauerstoff geradzu feindlich wirkt. Manche Mikrococcen sind zugleich Pigmentbildner, wie M. prodigiosus, fulvis und B. ruber. Die schleimige Gährung des Zuckers beruht nach Pasteur auch auf einem Bacillus, der eine gleiche schleimige Gährung auch in der Pasteur'schen Lösung hervorruft. Die Milchsäuregährung erfolgt nur bei Anwesenheit des Bacterium lactis. Hier sind Lister's schöne Versuche über die Impfung von süsser Milch mit verdünnter gährender nachzulesen. Bezüglich anderer Gährungsvorgänge, in specie der Fäulniss, ist der Nachweis von Paul Bert interessant, dass die ungeformten Fermente, wie Ptyalin, Diastase, Pepsin, Emulsin u. s. w. ihre Wirkung sowohl bei gesteigertem, als vermindertem Luftdruck ausüben. Dagegen verlieren diese Fermente ihre Kraft bald durch die deletäre Wirkung der an sie aus der Luft herantretenden Organismen; bleiben aber wiederum wirksam, wenn sie stets unter erhöhtem Luftdruck, der die Organismen tödtet, aufbewahrt werden.

Aus demselben Grunde wird auch frisches Fleisch, welches einem Druck von 21 Atmosphären ausgesetzt und hinterher unter den nöthigen Cautelen conservirt wird, der Fäulniss entzogen.

Das bisher Gesagte bezog sich immer nur auf Flüssigkeiten und Gewebe im Kolben, und es fragt sich nun, ob diese gewonnenen Erfahrungen auch für solche Flüssigkeiten und Gewebe Geltung haben werden, welche mit dem lebenden Organismus noch im Zusammenhang stehen. Cheyne versucht diese grosse Frage durch die experimentelle Beantwortung folgender Unterfragen zu erledigen.

1. Verhindert die aseptische Methode das Auftreten der Fäulniss und andere Gährungsvorgänge in den Secreten und Geweben der Wunden? Gewiss! Man denke nur an die täglichen Vorgänge in der Chirurgie, namentlich an die aseptische Behandlung der Congestionsabscesse!

2. Werden, wenn die Fäulniss verhindert wird, zugleich die Organismen fern gehalten?

Diese Frage steht im Zusammenhange mit dem 1874 von Ranke gemachten und bald von Anderen bestätigten Funde von Organismen im Secrete streng gelisterter Wunden und der damals stark hervortretenden Tendenz, denselben gegen die Richtigkeit des Lister'schen Raisonnements auszubeuten. Cheyne hat diesem Punkte seine Aufmerksamkeit zugewandt und zunächst gesucht, durch mikroskopische Studien und Züchtungsversuche die Natur solcher Organismen festzustellen. Er fand im Secrete von Wunden, welche zwar den Anforderungen der Asepsis genügen, doch nicht allzuhäufig verbunden wurden, und namentlich dann, wenn es einen leisen säuerlichen Geruch hatte und sich Excoriationen in der Wundumgebung fanden, wohl Mikrococcen, aber niemals Bacillen. Letztere finden sich nur bei Gegenwart von Sepsis, erstere dagegen, welche sich nebenbei stets durch eine regelmässige Lagerung zu dreien oder vieren charakterisirten, erzeugen keine Zersetzungen in der Wunde. Cheyne benutzte am zweckmässigsten zu ihrer Cultur das Gurkeninfus, doch konnte er ein Weiterwachsen nie länger als höchstens auf 3 Tage erzielen, denn dann erfolgte immer ein Absterben. Man darf daraus schliessen, dass diese specielle Art von Organismen nicht so empfindlich gegen Carbolsäure ist, als der viel gefährlichere Bacillus, dass aber auch er in seiner Lebensenergie zu schwer getroffen wird, um noch Schaden anrichten zu können, und dass auch er, wie die Geschichte einer antiseptischen Empyembehandlung beweist, ebenfalls durch häufigeren Verbandwechsel gänzlich von der Wunde fern gehalten werden kann. Aseptische Wunden sind entweder frei von Organismen, oder aber es sind höchstens Mikrococcen vorhanden. Nicht aseptische Wunden enthalten stets Organismen und in den meisten Fällen sowohl Bacterien, wie Mikrococcen.

3. Wenn Organismen unter irgend welchen Verhältnissen in aseptische Wunden gelangen, welche Wirkungen äussern dieselben?

Während Billroth u. A. Mikrococcen und Bacterien in ein Genus werfen und annehmen, dass es nur anderer Lebensbedingungen bedarf, um ihre Gestalt zu verändern, ist Cheyne mit Cohn, Rindfleisch u. A. der Ansicht, dass sie wesentlich verschiedene Organismen sind. Koch

wies nach, dass Mikrococcen sich mit Hämatoxilin färben, Bacterien dies aber nicht thun; sodann, dass Mikrococcen besser in sauren, die Bacillen dagegen in alkalischen Lösungen gedeihen. Erstere gedeihen selbst in Carbollösungen, die Bacterien kaum. Auch die von Cheyne angestellten Versuche, die eine Form in die andere umzuzüchten, hatten nie Erfolg. Thatsächlich dringt in aseptisch behandelte Wunden nur die eine streng begrenzte Klasse von Organismen ein, während in anders gehaltenen Wunden alle Formen vorkommen können. Die Mikrococcen schaden nicht, doch sind sie insofern nicht ganz gleichgültig, als sie, an Knochen gelangend, diesen nekrotisiren können. Möglichenfalls hängt dies mit einer sauren Reaction ihrer Stoffwechselproducte zusammen. Auch mögen sie den öfteren späteren Abgang von Ligaturfäden aus der geheilten Wunde verschulden.

4. Sind Organismen vorhanden, oder finden Gährungsvorgänge in den Säften und Geweben des menschlichen Körpers statt, welche niemals der Einwirkung der in der Atmosphäre suspendirten Keime ausgesetzt waren? Treten solche Gährungen auf, wie sind dieselben dann zu erklären?

In den Säften und Geweben des gesunden lebenden Thieres sind keine Organismen vorhanden. Das beweisen neben vielen, namentlich auch von Cheyne gemachten Versuchen insbesondere die „Bistournage" Cherman's, das Verfahren nämlich, die Atrophie des Hodens durch subcutane Zerreissung des Samenstrangs herbeizuführen, wobei alles ohne Entzündung verläuft. Uebrigens fehlen die Organismen auch stets im chronischen Eiter, während nach Ogston im acuten Eiter Mikrococcen immer gegenwärtig sind; freilich sterben auch diese schon im Secret schnell ab und verlieren die Fähigkeit, weiter cultivirt werden zu können. Hiernach scheint es, dass in gewissen Fällen von geschwächter Lebensenergie und bei acuten Entzündungen Organismen im Blut und den Geweben von Thieren vorkommen können und dass dies gewöhnlich Mikrococcen sind.

5. Wie finden die Organismen zu aseptisch behandelten Wunden den Zutritt?

Nur durch einen Verband, der entweder mangelhaft angelegt ist, Lücken enthält, aus zu wenig Material besteht, vielleicht länger als 24 Stunden nach dem Durchschlagen des Secrets liegen bleibt oder überhaupt länger als 8 Tage ungewechselt bleibt!! Auch ist hierbei die Wahrnehmung Cheyne's von grosser Bedeutung, dass sich nämlich in Flüssigkeiten mit geringem Carbolsäuregehalt Mikrococcen besser entwickeln, als in solchen, welche gar keine Carbolsäure enthalten. So sind Carbollösungen von $^1/_3$ Proc. noch als Nährflüssigkeit zu betrachten, und in solchen von $^1/_5$ — $^1/_4$ Proc. geht die Entwickelung sogar kräftig vor sich. Züchtet man Mikrococcen und Bacillen zugleich, so pflegen sich die letzteren zuerst zu entwickeln; bei Carbolzusatz findet aber das umgekehrte Verhalten statt, denn nunmehr bleiben die Bacillen im Wachsthum zurück. Deshalb können sich wohl Mikrococcen und Bacillen am Rande des Verbandes zugleich finden, an der Wunde selbst aber nur die Mikrococcen. Für diese kann aber auch wohl die Ansammlung von Schweiss unter dem Verbande eine Bahn abgeben. Sicherlich können aber auch bei gewissen Gesundheitsstörungen Mikrococcen aus dem circulirenden Blut zur Wunde dringen.

Hiermit endigt eine Reihe von Kapiteln unseres Buches, voll von historisch geordneten, interessanten und überall grundlegenden Versuchen und

Thatsachen, welche wohl in dieser übersichtlichen, erschöpfenden und instructiven Darstellung und Anordnung dem chirurgischen Leser noch niemals geboten sein dürften. Ref. glaubte deshalb im Vorstehenden eine kurze, aber sich immer verknüpfende Inhaltsangabe geben zu dürfen, aber nochmals gesagt, nicht etwa um den Leser der Lectüre des Buches selbst zu überheben, sondern um ihn nur um so lebhafter für ein eingehendes Studium des Cheyne'schen Werkes zu interessiren. Nebenbei mache ich darauf aufmerksam, dass ganz besonders dieser, wie mir scheint, bei Weitem werthvollste Theil des Buches mit einer Menge von vorzüglichen, das Verständniss wesentlich erleichternden Abbildungen ausgestattet ist.

Im 13. Kapitel, welches die Ueberschrift: Antiseptische Chirurgie trägt, werden zunächst nach dem Vorstehenden und erweiternd als „antiseptische Wundbehandlungsmethoden" alle diejenigen bezeichnet, welche absichtlich oder unabsichtlich das Wachsthum und die zersetzungserregende Wirkung der niederen Formen (Bacterien) mehr oder weniger einschränken. Hiernach sind fast alle heute im Gange befindlichen Methoden mehr oder minder antiseptisch. Von diesen gibt es

1. Methoden, nach welchen verschiedene Antiseptica den Wundsecreten zugesetzt werden, um in denselben die Entwickelung von Organismen zu verhindern.

Die Carbolsäure eignet sich nach Cheyne sehr wenig zu diesem Zwecke. Sie verbindet sich zu leicht mit dem Eiweiss der Wundflüssigkeiten, so dass schon giftig wirkende Concentrationen erforderlich werden. Auch die Borsäure ist zu schwach. Chlorzink in verdünnten Lösungen, 1:240, 1:470, ist schon zweckmässiger. Gut und ohne zu reizen, desinficirt die schweflige Säure $\widehat{aa}$ mit Wasser oder Glycerin. Das unterchlorigsaure Natron, 1:20, soll der 5proc. Carbolsäure an Schnelligkeit der Wirkung gleich stehen. Der Alkohol muss ganz rein angewandt werden und macht dann die Granulationen resorptionsunfähig. J. Hutchinson ist sein besonderer Verehrer und giebt folgende Vorschrift: 6 Theile abs. Alkohol, $^1/_2$ Theil Bleiwasser, 16 Theile destillirtes Wasser. Cheyne würde die Wunde zunächst mit Chlorzink, 1:12, auswaschen und dann beim Verbandwechseln (Borlint in Borlösung), schweflige Säure, unterchlorigsaures Natron oder Hutchinson's Flüssigkeit zur Ausspülung anwenden. Erwähnt werden noch die in England gebräuchlichen Präparate Terebine und Sanitas, sowie der Bilguer'sche Balsam und die Salicylpulverbehandlung Neudörfer's. Das für diese Zwecke neuerdings wohl als zuverlässigste Desinficienz erkannte Sublimat findet auch hier keine Erwähnung.

2. Die freie Drainage als antiseptische Methode. Gewiss sehr wirksam, doch nicht ausreichend, weil in nicht antiseptisch behandelten Wunden längs dem Drain bald Zersetzung eintritt.

3. Irrigation und Immersion. Verf. hält von der continuirlichen Irrigation mit Esmarch's Irrigator mehr, als vom permanenten Wasserbad.

4. Entdunstung der Secrete und Zutritt von Sauerstoff.

Der Werth dieser Methode beruht darauf, die Secrete zu concentrirten Lösungen eintrocknen zu lassen; denn solche sind nach den Pasteur'schen Versuchen relativ steril, wie z. B. der zum Einmachen der Früchte

verwandte Zucker oder die condensirte Milch mit starkem Zuckerzusatz. Auch beim trockenen Brand fehlt die eigentliche Fäulniss. Auf diesem Princip beruht auch die offene Wundbehandlung nach Bartscher und Vezin, sowie die sogenannte Heilung unter dem Schorf und Guérin's Watteverband, den Verf. jedoch kaum zu den antiseptischen Verfahren zählen möchte.

5. Methoden, welche die zerstörende Wirkung gesunder lebender Gewebe auf Bacterien unterstützen,

und zwar durch vollkommene Ruhestellung (Sampson Gamgee). Bekanntlich hat Lister aus seinen Beobachtungen die Erfahrung gezogen, dass das geronnene Blut an sich gar nicht zur Fäulniss neigt, so lange es continuirlich bleibt und keine Risse bekommt.

Die drei nächsten Kapitel sind der Geschichte der antiseptischen Chirurgie gewidmet. Ihre Darstellung beginnt mit dem Alterthum und ist bis auf die neueste Zeit durchgeführt, und gehört die Lectüre dieses Abschnittes zu dem Belehrendsten und Reizvollsten, was man überhaupt über diese Materie irgendwie lesen kann.

Die letzten drei Kapitel handeln von den Resultaten der antiseptischen Chirurgie, und auch von diesen gilt das Gleiche wie von den vorigen. Auf breitester Basis werden in ihnen alle möglichen, im Laufe der Zeiten zur Geltung gekommenen Wundbehandlungsmethoden in ihren Principien dargestellt und dem Lister'schen Verfahren kritisch, und soweit möglich, an der Hand von veröffentlichten Statistiken beziehungsweise der Erfolge gegenüber gestellt, und schliesslich dem heutigen, besonders durch Savory vertretenen und noch nicht ganz überwundenen Standpunkte, dass ein reinliches Hospital und reinliches Operiren, überhaupt die Reinlichkeit an sich die gleichen Erfolge erziele, in scharf polemischer, aber glücklich begründeter Weise gegenübergetreten.

Schliesslich betonen wir nochmals, dass die Chirurgie und ihre Vertreter dem Verfasser hohen Dank für seine so überaus verdienstvolle Arbeit schulden, und dass kein Chirurg dies Buch, in Form wie Inhalt, und wir dürfen wohl auch sagen, in seiner Uebersetzung ein Meisterwerk, ungelesen lassen sein sollte.

Langenbuch, Berlin.

2.

Dr. Victor v. Hacker, Anleitung zur antiseptischen Wundbehandlung. Nach der an Prof. Billroth's Klinik gebräuchlichen Methode. Wien 1883. Toeplitz u. Deuticke.

Der Verfasser bespricht in kurzgefasster klarer Weise die Principien der antiseptischen Wundbehandlung und die Verfahrungsweisen zur vollständigen Desinfection der Instrumente, des Operateurs und des Kranken,

wie dieselben allgemein üblich sind. Der Jodoformverband hat in der Billroth'schen Klinik die besten Resultate gegeben und wird in seinen Einzelnheiten mit Berücksichtigung der Bereitung des Verbandmaterials genau beschrieben, sowohl für die Wunden, bei denen prima intentio erzielt werden soll, als auch für die dazu nicht geeigneten; die Art und Weise des Verbandwechsels — ohne Spray, wie derselbe überhaupt verlassen ist — und die Indicationen für denselben werden angeschlossen.

Lücke.

Berichtigung.

S. 59, Zeile 21 v. u. lies III anstatt IV.

RADCLIFFE LIBRARY UNIVERSITY OF OXFORD 31 MAY 94

IX.

Ueber Behandlung chronischer Gelenkentzündungen an der unteren Extremität

mit und ohne Resection unter specieller Berücksichtigung der definitiven Endresultate.

Von

F. Caumont,
weiland Assistenzarzt in Münsterlingen.

Von Kappeler wurden schon früher in zwei Publicationen[1]) eine Anzahl von Fällen chronischer Gelenkerkrankung mit besonderer Berücksichtigung der Resection publicirt; seit damals hat sich das hiesige Beobachtungsmaterial in erheblicher Weise vermehrt, und es dürfte nicht ohne Interesse sein, an der Hand neuen Materials und grösserer Zahlen auf einige wichtige Fragen in der Behandlung der chronischen Gelenkentzündung an der unteren Extremität näher einzugehen. Unter diesen Fragen sind die wichtigsten: die nach den definitiven Heilresultaten der Gelenkresection einer-, der exspectativen Behandlung andererseits und die direct sich daran knüpfende: in welchen Fällen, unter welchen Bedingungen jede dieser Methoden in ihre Rechte tritt. Das Vorhandensein einer schon beträchtlichen Literatur über diesen Gegenstand schreckt mich von meinem Vorhaben nicht ab, denn im Gegensatz zu manchen der publicirten Arbeiten, welche Fälle der verschiedensten Autoren, Kliniken (Spitäler) und Länder benutzen, beruhen unsere Beobachtungen auf einem Material, das sich in jeder Beziehung zur Aufstellung einer Statistik eignet: es stammen alle Fälle aus demselben Beobachtungskreise mit homogener, meist ländlicher Bevölkerung; die Kranken wurden unter derselben Oberleitung von wenig variirenden Gesichtspunkten aus behandelt und unterzogen sich zum grossen Theil einer consequenten, oft Jahre lang dauernden Nachbehandlung. Endlich, was von besonderem Werthe ist, war es fast durchgehends möglich, die End-

1) Ein Beitrag zur Hüftgelenksresection. Archiv d. Heilkunde. XIII. S. 42. — Chirurg. Beobachtungen aus dem Cantonsspital Münsterlingen. 1865—70. S. 268 ff.

resultate, sowohl bei operirten als nicht operirten Kranken, festzustellen. Dies wäre nicht möglich gewesen, wenn nicht eine bedeutende Anzahl Collegen aus der Ostschweiz mir in zuvorkommendster Weise bei meinen Nachforschungen an die Hand gegangen wäre. Vor Allem jedoch schulde ich Herrn Dr. Kappeler, Director der Krankenanstalt Münsterlingen, Dank sowohl für die Ueberlassung seines Materials, als auch für die Freundlichkeit, mit welcher er, rathend und helfend, mir bei Abfassung dieser Arbeit zur Seite gestanden.

Die nachfolgenden statistischen Angaben, Tabellen und sich daran knüpfenden Erörterungen beziehen sich auf folgende, in Münsterlingen behandelte Fälle chronischer Gelenkentzündungen (Jahrgang 1871 bis und mit 1881):

Hüftgelenk:	98 Fälle	32 Resectionen
Kniegelenk:	95 =	28 =
Fussgelenk:	19 =	9 =
Zusammen:	212 Fälle	69 Resectionen.

Ziehe ich die von Kappeler schon publicirten Fälle (Hüftgelenk 31, 12 Resectionen; Kniegelenk 35, 7 Resectionen; Fussgelenk 3 Fälle) hinzu, die in den statistischen Angaben ihre Verwerthung finden werden, und von denen ein Theil in neuester Zeit, also viele Jahre nach der Erkrankung, von Neuem untersucht wurde, so erhalte ich als Basis meiner Arbeit:

Hüftgelenk:	129 Fälle	44 Resectionen
Kniegelenk:	130 =	35 =
Fussgelenk:	22 =	9 =
Total:	281 Fälle	88 Resectionen.

Auf die zahlreichen Erkrankungen und ausgeführten Resectionen im Bereiche des Tarsus und Metatarsus soll hier nicht eingegangen werden.

Die bis jetzt erschienenen, mir zugänglichen statistischen Arbeiten über Gelenkresectionen, speciell bei chronischer Gelenkentzündung, sind von sehr verschiedenem Werthe und enthalten Fehler, die entschieden zu rügen sind und zum Theil auch schon gerügt wurden. Wenn z. B. Leisrink alle Patienten, die eine Anzahl von Jahren nach der Operation noch mit Fisteln behaftet waren, von vornherein aus seinen Mortalitätsberechnungen ausschliesst, so liegt darin ein Fehler, auf den später auch Holmes aufmerksam machte; denn das Leben, die Praxis bringen uns nicht nur fertige, abge-

schlossene Fälle vor Augen und es müssen uns die ungeheilt gebliebenen, die partiell geheilten ebenso sehr, in gewissen Beziehungen noch mehr interessiren, als diejenigen, bei denen es zur vollen Heilung oder zum Tode kam; das Krankheitsbild, die Vorstellung, die man sich von der Gefahr des Leidens macht, wird durch solche Weglassungen getrübt. Im Gegensatz zu einem solchen Verfahren habe ich deshalb gesucht, über alle einmal behandelten Patienten, gleichviel ob total geheilt, ungeheilt, oder gestorben, genaue Nachricht zu erhalten. — Ferner hat man mehrfach die Mortalität der Resection und die Mortalität nach Resection zusammengeworfen und erstere so aufgestellt, dass man alle nach der Operation Gestorbenen zusammenzählte, gleichviel ob die Todesursache in der Operation oder anderswo zu suchen war; dies ist entschieden nicht richtig, und Eulenburg sagt mit vollem Recht, dass alle Todesfälle durch Krankheiten, die der Operation nicht zur Last fallen, von der Zahl der überhaupt eingetretenen letalen Ausgänge abgezogen werden müssen. Welche Todesfälle aber werden wir der Operation zur Last legen? Solche, die erfolgten durch Shock, Collaps, Verblutung, Vergiftung durch Arzneistoffe, ferner Septicämie, Pyämie, Erysipel, welche sich direct an den Eingriff anschliessen. Aus diesen Todesfällen werden wir die Mortalität der Operation constituiren. Wenn also ein Resecirter 2, 4, ja 6 und mehr Monate nach der Operation an den Folgen seines Localleidens zu Grunde geht, werden wir selbstverständlich diesen letalen Ausgang nicht der Resection zuschreiben, was in manchen Statistiken geschehen. — Endlich sind die veröffentlichten Fälle durchgehends nicht genügend nach Art und Aetiologie des Leidens, sowie nach der Schwere des Processes auseinander gehalten (s. u.).

Die einzige rationelle Art und Weise, den Nutzen grosser Gelenkresectionen bei chronischer Gelenkentzündung annähernd zu schätzen, ist die (worauf Billroth zuerst hinwies und was auch Kappeler an Hand eines kleineren Materials versuchte), dass man gleich schwere, gleich weit gediehene Krankheitsfälle, von denen ein Theil mit Resection behandelt wurde, ein anderer nicht, mit Bezug auf Mortalität und functionelle Resultate vergleicht. Diese letztere, die functionelle Seite der Endresultate, tritt allerdings gegenüber dem Resultat quoad vitam zurück; doch werden wir ihr in den folgenden Zeilen ein ganz specielles Interesse widmen, denn immer noch ist sie, sowohl bei Spontanheilung als bei Resection, nicht genügend bekannt und es existiren eine ganze Anzahl Punkte, über die Aufklärung Noth thut.

I. Hüftgelenk.

(Hierzu Tabellen Nr. 1 und 2.)

A. Nicht resecirte Fälle 85 (19).[1])

Wie gesagt, vermisse ich in den mir zugänglichen Besprechungen der Behandlungsresultate chronischer Gelenkleiden, speciell der Coxitis, im Allgemeinen eine Eintheilung der Fälle nach ihrer Schwere und besonders nach ihrer Aetiologie; dass man unter „Coxitis" sehr Verschiedenes verstehen kann, dass eine Coxitis nach Typhus eine andere Prognose hat, als eine tuberculöse Hüftgelenksentzündung, ist wohl a priori anzunehmen. Billroth scheint auch die Berechtigung einer genaueren Scheidung der Fälle anzuerkennen, wenn er aus seinen Coxitiden (Züricher und Wiener Klinik) eine Anzahl als „rheumatische Coxitis adolescentium" ausscheidet und denselben einen besonderen Verlauf und eine bessere Prognose zuspricht; doch belegt er seine Angaben nicht mit Zahlen. Auf eine rationelle Eintheilung der Fälle ist nun im Folgenden ein besonderer Werth gelegt. Dieselbe basirt auf dem von Lücke[2]) für die chronischen Knochenkrankheiten aufgestellten, von Schüller[3]) auf die Gelenkentzündungen ausgedehnten Schema. Wir werden uns nicht wundern, wenn wir eine ganze Anzahl von Arten der Gelenkentzündung unter unseren Beobachtungen gar nicht, andere nur sehr spärlich vertreten finden. Es ist dies zum Theil in unseren klimatischen Verhältnissen, zum Theil in der Lebensweise, in der Beschäftigung der Bevölkerung begründet; gewisse, anderswo häufige Krankheiten, gehören in unserem Beobachtungsgebiete zu den Seltenheiten; die Syphilis z. B., die in anderen Ländern durchaus nicht selten zu Gelenkkrankheiten zu führen scheint, ist hier relativ selten und lieferte keinen einzigen sicher festgestellten Fall von Gelenkentzündung; das Gleiche gilt für Gonorrhoe, für Scorbut u. s. w., zum Theil auch für die acuten Infectionskrankheiten (auf 85 Fälle eine einzige Coxitis nach Typhus!). So vertheilt sich unser Material auf einige wenige Gruppen und von diesen beansprucht weitaus das meiste Interesse die Gelenkentzündung bei Tuberculose und Scrophulose; hierher gehören nicht nur die meisten, sondern auch die schwersten Fälle; auf diese Gruppe concentrirt sich auch das therapeutische Interesse und sie ist es end-

1) 19 von Kappeler schon publicirte Fälle.

2) Zur Aetiologie der chron. Ostitis und Periostitis. Diese Zeitschrift. Bd. XIII.

3) Aetiologie der chron. Knochen- und Gelenkentzündung. Ebenda. XIV.

lich, bei welcher über Heilungsmöglichkeit und Art der Heilungsresultate die Ansichten noch am meisten divergiren. Wir werden deshalb auf diese Gruppe unser Hauptaugenmerk richten und fügen die anderen, spärlichen Beobachtungen nur der Vollständigkeit halber bei.

Es folgt die Uebersicht der Fälle:

1. Chronische Hüftgelenksentzündung nach acuten Infectionskrankheiten . . . . . 1 Fall
2. Chron. Hüftgelenksentzündung nach Gelenkrheumatismus 3 Fälle
3. Arthritis deformans . . . . . 4 =
4. Tuberculöse[1]) Gelenk- und Knochenentzündung . . . 55 =
5. Chron. Coxitis ohne sicheren Nachweis einer Dyskrasie 22 =

85 Fälle

Das Alter der zur Behandlung gekommenen Kranken ist aus folgender Tabelle ersichtlich:

Jahre	Männer	Weiber	Total
1—5	9	3	12
6—10	6	3	9
11—20	23	11	34
21—30	6	4	10
31—40	5	4	9
41—50	3	1	4
51—60	2	3	5
über 60	2	—	2
Total	56	29	85

64,7 Proc. der Patienten gehören somit dem jugendlichen Alter von 1—20 Jahren an.

Um auch die Mortalitätsverhältnisse, sowie die Heilresultate kurz zu berühren, sei erwähnt, dass von unseren 85 Kranken mit chronischen Hüftgelenksleiden

1) Als tuberculöse, resp. fungöse Coxitis wurde jeder Fall betrachtet, wo hereditäre Tuberculose, Scrophulose des Kranken vorlag, ferner diejenigen Fälle, die mit Phthisis und Miliartuberculose endeten; endlich eine Anzahl Fälle, wo es sich, auch wenn Tuberculose anderer Organe nicht nachzuweisen war, doch um eminent dyskrasische Processe handelte; zu dieser Gruppe gehören vor Allem eine Anzahl jugendlicher, mit chronischen Ernährungsstörungen behafteter Individuen (18 von den 55 als fungöse Coxitis angesprochenen Fällen).

Bei der Besprechung der einzelnen Fälle werden wir nun die soeben erwähnten ätiologischen Momente nicht jedesmal ausführlich wiedergeben; wo wir von fungösen Entzündungen sprechen, setzen wir sie voraus.

starben . . . . . 21 (24,7 Proc.)
vollständig genasen . . . . . 22 (25,8 Proc.)
mit mässiger oder starker Functionsstörung heilten . . . . . 38 (44,7 Proc.)
ungeheilt blieben . . . . . 4 (4,7 Proc.)

Als ungeheilt sind nur solche gezählt, die bei Entlassung oder später total gehunfähig waren.

Wie sich diese Verhältnisse bei den verschiedenen Altersklassen gestalteten, zeigt beifolgende Tabelle:

Alter	Gestorben	Geheilt		Ungeheilt	Total
		mit normaler Function	mit geringer oder starker Functionsstörung		
1—5 Jahre	4	4	4	—	12
6—10 "	4	3	2	—	9
11—20 "	6	11	17	—	34
21—30 "	3	3	4	—	10
31—40 "	—	—	9	—	9
41—50 "	1	1	—	2	4
51—60 "	2	—	2	1	5
über 60 "	1	—	—	1	2
Total	21	22	38	4	85

Bei Besprechung der fungösen Coxitis werden wir diese Verhältnisse wieder berühren müssen. Die bei jugendlichen Kranken sowohl mit Bezug auf Leben, als auf Function viel bessere Prognose geht aus obiger Zusammenstellung mit Evidenz hervor.

Ich erwähne nur noch kurz die Todesursachen (s. übrigens u.); fast alle letalen Ausgänge sind auf die progredirende Knochenentzündung, mehrfach mit Tuberculose anderer Organe und Amyloid vergesellschaftet, zurückzuführen (18); 1 mal war Katarrhalpneumonie die Todesursache, 2 mal waren keine näheren Angaben erhältlich.

Als Beleg für das soeben Angeführte und zugleich als Basis der nachfolgenden Erörterungen lassen wir nunmehr eine Uebersicht aller, nicht mittelst Resection behandelten Fälle chronischer Hüftgelenksentzündung folgen; dieselben sind nach dem oben gegebenen Eintheilungsprincip geordnet; die fungösen Coxitiden sind so eingetheilt, dass die Fälle je nach den Stadien, in welchen sie zur Behandlung kamen, in Gruppen vereinigt sind. Als Grundlage benutzte ich die Hueter'sche Eintheilung in Initial-, Florescenz-, Ausgangsstadien. Diese Gruppirung wird uns ein genaueres Eingehen auf die Prognose und die Heilresultate bei der Coxitis ermöglichen und uns

ferner erlauben, mehrere Fragen, die von Hueter[1]) als zum Theil noch unerledigte bezeichnet wurden, zu beantworten. Solche Fragen sind z. B.: Welches sind die Heilungschancen für Kranke in den Initialstadien der Coxitis, welches für Kranke in den Florescenz- und Ausgangsstadien? Welche Aussicht auf Genesung hat z. B. ein Fall eiteriger Coxitis? Ferner: Welches sind die functionellen Endresultate bei verschieden weit gediehenen Fällen u. s. w.?

Uebersicht über die verschiedenen Arten chronischer Hüftgelenksentzündung und ihre Behandlungsresultate mit besonderer Berücksichtigung der fungösen Coxitis.

Ueber die 3 ersten Kategorien der oben gegebenen Eintheilung gehen wir kurz hinweg; sie sind überhaupt nur der Vollständigkeit halber beigefügt und bieten schon wegen der kleinen Zahl der Fälle kein Interesse. Aus unseren Tabellen über dieselben entnehme ich Folgendes:

1. Chronische Hüftgelenksentzündung nach acuten Infectionskrankheiten.

Vollständige Heilung mit Restitution der Function trat ein bei dem einzigen Fall von Coxitis nach Typhus (nach 4 Jahren constatirt).

2. Chronische Hüftgelenksentzündung im Gefolge von Gelenkrheumatismus.

Von den 3 Kranken, wo nach Rheumatismus acutus ein chronisch entzündlicher, im Hüftgelenk localisirter Zustand resultirt war (Weiber im Alter von 30—40 Jahren), erlangte nur eine vollständige Heilung; bei der zweiten blieb eine leichte Functionsstörung zurück, im dritten Falle traten auch später noch, vor Allem bei Witterungswechsel, Schmerzen im Gelenk auf. Behandlung: Extension, Bäder, 2mal Apolyse wegen winkeliger Ankylose. (Schlussresultat 2 bis 8 Jahre nach Entlassung notirt.)

3. Arthritis deformans.

In den 4 Fällen, die den klinischen Befund der Arthritis deformans boten (Männer von 37—64 Jahren), konnte von einer Restitution noch weniger die Rede sein; 2 traten absolut ungeheilt, 2 gebessert aus. Behandlung: Extension, Bäder, Gehübungen, passive Bewegungen, Massage. Bei 3 von diesen Patienten liessen sich reibende und knarrende Geräusche im Gelenk erzeugen; Caries war aus verschiedenen Gründen auszuschliessen.

1) Klinik der Gelenkkrankheiten u. s. w. S. 359.

4. Coxitis fungosa.

Wir gelangen zu der für uns wichtigsten Gruppe, der fungösen Coxitis, und folgen in unserer Besprechung, wie gesagt, der Eintheilung nach den einzelnen (Hueter'schen) Stadien.

Initialstadien der Coxitis.

Hueter unterscheidet 2 solcher Stadien. Hier ist nicht der Ort, ihre Symptome weitläufig auseinanderzusetzen; es genügt, darauf hinzuweisen, dass das Hauptmerkmal des ersten Stadiums das bekannte „freiwillige Hinken" ist, wozu im 2. Stadium Schmerz (sowohl spontan als bei Palpation) und behinderte (in Narkose noch erhaltene) Beweglichkeit treten.

Erstes Initialstadium (Hueter).

2 Kranke (Mädchen im Alter von 15 Jahren) boten die Symptome des 1. Initialstadiums; das freiwillige Hinken lenkte hauptsächlich den Verdacht auf Coxitis und leichte Fixation im Gelenk unterstützte denselben; auch die Aetiologie, in beiden Fällen dyskrasische Momente aufweisend, sprach für beginnende fungöse Coxitis. Therapie: Extension. Beide Fälle endeten mit vollständiger Heilung, die nach 2 resp. 7 Jahren constatirt wurde.

Zweites Initialstadium (Hueter).

5 Kranke (3 männliche, 2 weibliche; Alter 5, 10, 20, 22, 40 Jahre), darunter 2 im kindlichen Alter stehende, boten etwas vorgerücktere Symptome beginnender Coxitis. In keinem Falle fehlten Schmerzen neben der meist leichten Functionsstörung; 2mal ist auch localisirter Druckschmerz angegeben. Von Wichtigkeit ist auch das in mehreren Fällen (2mal) hinzutretende, nicht continuirliche Fieber; die Morgentemperaturen sind dabei normal, Abends hier und da eine Temperatursteigerung bis 38° oder 38,2°, für die man ausser dem Gelenkleiden keine sichere Ursache nachweisen kann. Dyskrasische Momente spielen durchgehends eine Rolle in der Anamnese (so Tuberculose in der Familie, abgelaufene Spondylitis, schlechte Ernährung, Schwächlichkeit). Die Therapie bestand im Wesentlichen in Anwendung der permanenten Gewichtsextension. Ruhe, in mehreren Fällen Bäder und vor Allem gute Ernährung, frische Luft, im Sommer Aufenthalt im Freien (Tag und Nacht in Baracken) unterstützten die genannte Behandlungsmethode. 2—4 Monate Spitalaufenthalt genügten, um eine wesentliche Besserung zu erreichen.

Der Erfolg war[1]) 4 mal vollständige Heilung mit normaler Gehfähigkeit, 1 mal unvollständige Heilung (das 22jähr. Mädchen hinkte $^3/_4$ Jahr nach der Entlassung immer noch in mässiger Weise). Die Schlussresultate wurden $^1/_2$ bis 7 Jahre nach Entlassung festgestellt.

Bemerkenswerth ist, dass von den bisher genannten Fällen alle mit Heilung endeten, wo es sich um jugendliche Individuen handelte (1—20 Jahre).

Floride Coxitis.

Erstes Florescenzstadium (Hueter).

Auch in diesem Stadium der Coxitis treffen wir noch nicht auf eine grosse Zahl behandelter Patienten; es sind ihrer 6 (3 männliche, 3 weibliche; lauter jugendliche Individuen im Alter von 4—18 Jahren). Alle weisen in mehr oder weniger typischer Weise die von Hueter geschilderten Symptome auf, deren wichtigste die Abduction des Beins, verbunden mit Beckenverschiebung und scheinbarer Verlängerung, ferner leichte Flexion und Rotation nach aussen sind; die in den Initialstadien bemerkbaren Veränderungen in der Gangart bestehen fort oder treten noch schärfer hervor, die Beweglichkeit ist mehrfach in erheblicher Weise reducirt, die Schmerzen nehmen zu. Kleine Variationen in den Befunden stören das Gesammtbild, das von Hueter so treffend gezeichnet ist, nicht; die Abduction des Beins fehlt nur 1 mal, dagegen ist leichte Rotation nach aussen nur 1 mal notirt; Hinken, Schmerz, verringerte Beweglichkeit sind durchgängig constatirbar. Fieber, in Form leichter, meist constanter abendlicher Temperaturerhöhungen (um 38°), findet sich in allen Fällen notirt, wo mir Aufzeichnungen darüber vorliegen. Das Krankheitsbild ist nach dem Gesagten ein durchaus einheitliches; dementsprechend wurden auch durchgehends die gleichen therapeutischen Agentien angewandt (fast ausschliesslich Extension, unterstützt von den oben genannten diätetischen Hülfsmitteln; 1 mal Gypsverband, gefolgt von Extension; 1 mal war zur Correction einer sich deutlich manifestirenden Contractur das Anlegen eines Wasserglas-Schutzverbandes nöthig).

Mit Bezug auf Prognose und Ausgang treten in diesem Stadium der Coxitis schon merkliche Unterschiede gegenüber den Initialstadien auf; wir finden hier zum ersten Male totale Misserfolge.

---

1) Mit Hinzuziehung der correspondirenden Fälle aus Gruppe 5 (Nachtrag) erhalte ich für das eben besprochene Stadium 9 Fälle; Alter 5—40 Jahre, vollständige Heilung 7 mal, unvollständige Heilung 2 mal.

In 4 von 6 Fällen trat vollständige, nach 1, $2^1/_2$ bis 7 Jahren constatirte Heilung ein; ein 5. Patient starb nach localer Heilung, die durch Section festgestellt wurde, an käsiger Pneumonie. Die letzte Patientin (5jähriges Mädchen), welche scheinbar geheilt ausgetreten war, wurde zu Hause, als sich von Neuem Symptome des Leidens zeigten, vernachlässigt; später kam es sodann zu einer Operation, gefolgt von Tod an Carbolvergiftung (St. Gallen). Dieser Misserfolg darf nun zwar mit einer gewissen Berechtigung als ein vermeidbarer bezeichnet werden; somit dürfen wir die Prognose der jetzt besprochenen Fälle getrost noch als eine gute bezeichnen: der Kranke hat bei richtiger und genügend lange dauernder Behandlung alle Chancen, vollständig zu genesen.[1]) (Beiläufig erwähnt, war die Dauer der Behandlung in dieser Gruppe von Fällen meist ein Vierteljahr, einige Male darüber.)

Die Art der erreichten Heilung erhellt aus den später aufgenommenen Notizen; Geh- und Arbeitsfähigkeit, Beweglichkeit im Gelenk, fast vollständige Restitutio ad integrum charakterisiren dieselbe. Doch ist es von Interesse, zu sehen, dass bei 2 nach Jahren hier nachuntersuchten Individuen[2]) eine leichte Atrophie der ganzen Extremität, im einen Fall nur angedeutet, im anderen sehr deutlich nachweisbar, zurückblieb. Im letzteren war auch Verkürzung der Extremität um $1—1^1/_2$ Cm. vorhanden; trotz uneingeschränkter Gehfähigkeit gaben beide an, eine leise Schwäche im ehemals kranken Bein zu verspüren.

Zweites Florescenzstadium (Hueter).

5 Patienten (4 männliche, 1 weiblicher; Alter 2, 5, 6, 11, 12 Jahre), lauter im kindlichen Alter stehende Individuen, zeigten bei ihrer Aufnahme Symptome, die im Allgemeinen dem zweiten (Hueter'schen) Stadium der floriden Coxitis entsprachen. Die wichtigsten, in diesem Stadium vor sich gehenden Veränderungen sind: Uebergang der Oberschenkelstellung in Flexion, Adduction, Rotation nach innen; die auftretende Parasynovitis manifestirt sich durch Schwellung, die Schmerzen werden intensiver, das Gehen unmöglich, das Bein erscheint in Folge seiner Stellung verkürzt. Unsere Fälle zeigen die Haupterscheinungen: Schmerz, Flexionsstellung, scheinbare Verkürzung durchgehends; absolute Gehunfähigkeit ist dagegen nur 1 mal notirt. Die

1) Folgendes ist das Ergebniss für das 1. Stadium der floriden Coxitis unter Herbeiziehung der Parallelfälle aus Gruppe 5: 9 Fälle; totale Heilung 6 mal, Heilung mit schwerer Functionsstörung 1 mal, letaler Ausgang 2 mal.

2) Nr. 2 und 3 der Tabelle: Endresultate nach Coxitis.

Beweglichkeit erweist sich meist in Narkose als ziemlich vollständig erhalten; nachweisbare Gelenkergüsse sind nicht notirt. Leichtes Fieber (wie beim 1. Florescenzstadium) fehlt nur 1 mal.

Die Behandlung beschränkte sich auch hier im Wesentlichen auf Extension; 1 mal war forcirte Streckung in Narkose nöthig, 1 mal musste die erreichte normale Stellung des Beins durch Nachbehandlung mittelst articulirter Wasserglasverbände gesichert werden.

Die Resultate waren folgende: Heilung wurde in 3 von 5 Fällen erreicht; 1 Patient starb im Spital (Caries, allgemeine Miliartuberculose), der letzte, gebessert entlassene Kranke starb draussen, 2 Jahre nach Austritt, an den Folgen der weiter schreitenden, nicht behandelten Knochentzündung.[1])

Die Erfolge weichen somit von den im 1. Stadium der floriden Coxitis erwähnten nicht sehr stark ab: dort 1 mal, hier 2 mal ein letaler Ausgang, der mit Wahrscheinlichkeit auf das Localleiden zurückführbar ist, dort wie hier die Misserfolge, zum Theil vermeidbar, dort wie hier bei den Geheilten sehr günstige functionelle Resultate; doch zeigen sich gerade in letzterer Beziehung kleine Differenzen (vgl. Tabelle über Endresultate nach Coxitis, Nr. 4, 5). Die Beweglichkeit ist zwar, soviel bekannt, überall erhalten geblieben, doch zeigt gerade der eine der von mir nachuntersuchten Fälle eine geringe Verminderung besonders der activen Flexionsbreite. Vollständige Geh- und Arbeitsfähigkeit ist durchgehends notirt; einige Male hinkt der Kranke (Jahre lang nach Entlassung) spurweise, andere Male gar nicht. Ueber die Länge des ehemals erkrankten Beins führe ich folgende 2 Notizen an:

2jähr. Knabe, Verkürzung nach 10 Jahren circa 1½ Cm.
11 = = = 10 = = 2 =

Bei anderen Kranken bestehen ebenfalls deutlich nachzuweisende Verkürzungen; in diesen Fällen hat die Krankheitsdauer 1—2 Jahre, der Spitalaufenthalt 3—8 Monate gedauert. Es ist nun (Hueter) schwierig, die angegebenen Verkürzungen richtig zu deuten, resp. zu sagen, wie viel von der Verkürzung auf die „entzündliche Hemmung des Wachsthums", bedingt durch krankhafte Vorgänge in der oberen Femurepiphyse, wie viel auf einfache Atrophie, resp. weniger energisches Wachsthum in Folge Nichtgebrauchs der Extremität zurückzuführen ist. Der erste der soeben citirten Fälle, der auch am Unterschenkel und Fuss Wachsthumsstörungen zeigt, ist ein Beleg dafür,

1) Ziehen wir auch hier die correspondirenden Fälle aus Gruppe 5 herbei, so erhalten wir für das 2. Florescenzstadium 11 Fälle; davon geheilt 8, ungeheilt (Luxation, Gang an Krücken) 1, gestorben 2.

dass letztere Form der Atrophie schon bei leichteren Formen chronischer Gelenkentzündung in Betracht zu ziehen ist. Bei Besprechung der schweren Fälle werden wir diese Verhältnisse wieder berühren müssen.

Suche ich die Prognose für den bis zu dem jetzt besprochenen Stadium der floriden Coxitis gelangten Kranken kurz zu charakterisiren, so lässt sich dies ungefähr mit folgenden Worten thun: Möglichkeit vollständiger Restitution, dabei jedoch Wahrscheinlichkeit einer in einigen Punkten etwas defecten Heilung; geringe Wahrscheinlichkeit (besonders bei rationeller Behandlung) des Weiterschreitens der Krankheit oder des letalen Ausganges.

Endstadien der Coxitis (Hueter).

31 Patienten (21 männliche, 10 weibliche; Alter 1½—59 Jahre) boten zur Zeit ihres Spitalaufenthaltes die verschiedensten Symptome florider, bis zu den Ausgangsstadien gelangter Coxitis. Unter diese Zahl sind nur solche Fälle aufgenommen, bei welchen destructive Vorgänge im Gelenk nachweisbar waren, sei es nun durch entzündliche Ausweitung der Pfanne, Luxation, Knochencrepitation, oder durch das Vorhandensein von Abscessen im Gelenk und Fisteln, die mit demselben communicirten.

Wir befinden uns hier auf dem Terrain, wo das exspectative Verfahren mit seinen verschiedenen Hülfsmitteln und die Resection mit einander concurriren. Um mehr Klarheit zu gewinnen, trenne ich die vorliegenden Fälle in 2 sich von selbst ergebende Gruppen, in Fälle ohne und Fälle mit Eiterung.

Die Bedeutung der Gelenkeiterung ist so gross, die Ansichten über die Gefahr derselben sind im Ganzen so wenig übereinstimmend, dass es für unsere Besprechung von Werth ist, die einschlägigen Fälle als gesonderte Gruppen zu betrachten. Die Scheidung nicht eiteriger und eiteriger Coxitis ist selbstverständlich nicht ohne Schwierigkeit, da ja bekanntermaassen z. B. kleine Abscesse in den fungösen Granulationen sich der Erkenntniss entziehen können. Auch herrscht noch Controverse über die Deutung jener bei fungösen Gelenkentzündungen typischen, besonders von König[1]) für die Diagnose localisirter kleiner Eiterungen verwertheten leichten Fieberschwankungen. Im Folgenden haben wir uns auf den Standpunkt gestellt, als eiterige Coxitis nur solche Fälle zu bezeichnen, wo ein

1) Die Körperwärme bei granulirend (fungös-) eiteriger Entzündung der Gelenke. 7. Chir. Congr.; Vortrag.

der Palpation zugänglicher Abscess vorlag, oder wo die Lage, die Zahl der Fisteln, zusammengehalten mit dem übrigen Befund am Gelenk, mit Sicherheit auf intraarticuläre Eiterung zu schliessen erlaubten.

1. Gruppe: Endstadien der fungösen Coxitis ohne nachweisbare Eiterung.

15 Fälle (Alter 5—59 Jahre; 10 Patienten im Alter von 1 bis 20 Jahren, 1 Patient über 50 Jahre alt).

2 mal bestanden neben dem localen Leiden Complicationen in Form von Erkrankung innerer Organe (Phthise u. s. w.), 13 mal fehlten solche.

Neben Functionsstörung, Schmerz, Schwellung u. s w. ergaben sich jedesmal noch Momente, die für einen destructiven Vorgang im Gelenk sprachen, und zwar wurden constatirt:

Knochencrepitation bei noch in der Pfanne befindlichem Caput femoris . . . . . 7 mal

mehr oder weniger beträchtliches Hinaufrücken des Trochanter major nach oben (Pfannenwanderung u. s. w.), zum Theil mit Crepitation verbunden[1]). . . . . 5 mal

vollständige Luxation des oberen Femurendes nach oben 3 mal

Die Fieberverhältnisse weichen von dem, was wir bei der letzten Gruppe sahen, kaum ab; es verdient hervorgehoben zu werden, dass mit wenigen Ausnahmen (fehlende Angaben) leichtes Abendfieber, selten bis 39° ansteigend, immer von Morgenremissionen unterbrochen, nie fehlte; abendliche Temperaturerhöhungen von 38,2° bis 38,6° oder 38,8° bildeten die Regel.

Die Behandlung wich von dem bisher Gesagten nicht viel ab: Extension mittelst Gewichten genügt auch hier meist zur Correction perverser Stellungen, sowie zur Verminderung, ja Beseitigung der entzündlichen Symptome. Mehrmals kamen auch immobilisirende Verbände zur Anwendung, 3 mal das Brisement forcé; 1 mal musste ein (wahrscheinlich periarticulärer) Abscess eröffnet und drainirt werden. Dazu kamen, je nach Bedürfniss, die schon erwähnten diätetischen

1) Es muss hier noch bemerkt werden, dass bei einem der hier genannten 5 Fälle, bei welchem die Gelenkfunction nicht hochgradig gestört war und sich z. B. in Narkose die Beweglichkeit des Gelenks total erhalten zeigte, ein Zweifel erlaubt ist, ob es sich wirklich um die sog. Pfannenwanderung handelte, ob nicht vielmehr ein im Collum femoris localisirter ostitischer Process mit partieller Zerstörung des Halses das Hinaufrücken des Trochanter über die Roser-Nélaton'sche Linie ermöglicht. In allen übrigen Fällen war die Betheiligung des Gelenks eine eclatante.

Hülfsmittel. Diese soeben angeführten therapeutischen Agentien einfacher Art genügten, um ein, wie aus dem Folgenden erhellt, relativ günstiges Resultat zu erreichen. Dieses Resultat war folgendes[1]):

Von 15 der erwähnten Kranken erlagen 2 während der Behandlung dem Localleiden und seinen Complicationen; die übrigen konnten meist geheilt entlassen werden; von diesen starben noch 2 je ½ und 2 Jahre nach Austritt, beide unter schweren Erscheinungen von Seite des Gelenks; eine consequente Nachbehandlung hatte nicht stattgefunden.

1 weiterer Patient, mit starker Functionsstörung entlassen, blieb unvollständig geheilt.

10 Kranke blieben definitiv geheilt. (Ueberall, mit einer einzigen Ausnahme, erstrecken sich die Beobachtungen auf eine ganze Reihe von Jahren, meist 6—10 Jahre.)

Todesursachen: Fungös-eiterige Coxitis und Caries; 2 mal schloss sich Tuberculose der Lunge, 1 mal käsige Pneumonie daran.

Fassen wir die Heilungsresultate, die erzielt wurden, näher ins Auge; wir werden hier noch weniger, als bei den schon besprochenen Gruppen, eine Heilung mit vollständig hergestellter Gelenkfunction erwarten, vielmehr machen die schon zur Zeit der Behandlung constatirten schweren Störungen im Gelenk (Pfannenwanderung, Luxation, Caries der Gelenkenden) es von vornherein wahrscheinlich, dass bleibende Verkürzungen, perverse Stellungen, partielle oder totale Aufhebung der Gelenkfunction durchgängig der Heilung den Charakter einer blos partiellen aufdrücken werden; dem entsprechen die thatsächlichen Verhältnisse, welche in allen Fällen durch genaue Nachfrage, 6 mal durch ärztliche Nachuntersuchung festgestellt werden konnten.[2])

Was zunächst das Allgemeinbefinden und die Arbeitsfähigkeit betrifft, so liessen sie im Ganzen kaum etwas zu wünschen übrig; alle Patienten sind geh- und arbeitsfähig; 9 mal ist leichtes Hinken constatirt, 2 mal starkes Hinken; kein Kranker braucht zum Gehen einen Stock. Die Heilung erfolgte meist mit Ankylose, wenigstens konnte in 6 genau nachuntersuchten Fällen Ankylose 5mal, geringe Be-

1) Nehmen wir, wie oben, der Vollständigkeit halber die correspondirenden Fälle aus Gruppe 5 hinzu; so erhalten wir für die Fälle, wo es sich um destructive Processe im Gelenk, ohne Complication mit ausgedehnter Eiterung handelt, folgendes Resultat: Fälle 20; davon 2 während der Behandlung gestorben, 3 nach eingezogenen Erkundigungen später gestorben, zusammen 5 (25 Proc.); unvollständig geheilt 1, vollständig geheilt 14 (70 Proc.)

2) 8—12 Jahre nach Austritt der betreffenden Kranken.

weglichkeit nur 1mal constatirt werden; bei mehreren nicht ärztlich Untersuchten ist Ankylose ebenfalls wahrscheinlich. Auch wenn die Ankylose in ziemlich hochgradiger Flexionsstellung[1]) (durch Vernachlässigung der Nachbehandlung) eingetreten war, hinderte sie ein leichtes und sicheres Gehen keineswegs. Die Verwachsung war da, wo ich eine Untersuchung vornehmen konnte, eine so feste, keine, auch nur spurweise Beweglichkeit zulassende, dass ich an eine Synostose zwischen Femur und Becken denken musste. Allerdings schien diese Verlöthung nicht in der Pfanne selbst stattgefunden zu haben, wenigstens nicht in einer normalen Pfanne; mehrfach zeigte sich das obere Femurende beträchtlich nach oben dislocirt, wie die Vergleichung des Standes des Trochanter maj. zur Roser-Nélaton'schen Linie lehrte. Eine genauere Differenzirung der pathologischen Vorgänge, welche diese Stellungsveränderung des Femur bewirken können, ist bekanntlich am Lebenden kaum möglich; schon Blasius[2]) machte auf diese Schwierigkeit aufmerksam, speciell darauf, wie schwer die Scheidung zwischen der sogenannten „Pfannenwanderung" und der Luxation. Erschwert wird diese Untersuchung noch, wenn man andere, allerdings nicht häufige Processe, die das gleiche klinische Bild hervorrufen können, in Betracht zieht, so die „entzündliche Epiphysenlösung" (Hueter), die Caries des Kopfes, des Halses des Femur oder beider u. s. w. Bei der Beurtheilung unserer Befunde liessen wir uns vorzüglich von der neuerdings mehrfach geäusserten Ansicht leiten, dass die eigentliche Spontanluxation bei Coxitis viel seltener sei, als man vor Kenntniss der entzündlichen Pfannenausweitung geglaubt habe (Hueter[3]), Wahl[4])). Die wirkliche Luxation, ein bei acuten Gelenkvereiterungen mit grossem Erguss beobachtetes Vorkommniss (Volkmann[5]), Blasius[6])), kamen wir nie mit voller Sicherheit zu diagnosticiren in den Fall; die typische Stellung, Intactheit der Pfanne und des Caput femoris, deren Nachweis zur Diagnose erforderlich ist, fehlten. Doch benannten wir der Kürze halber mit dem Namen „Luxation" einige Befunde, die sich ungefähr folgendermaassen résumiren lassen: Starkes Hinaufrutschen des oberen Femurendes, Oberschenkel in luxationsähnlicher Stellung, flectirt, adducirt; ob der Kopf, vielleicht auch der Hals weggeeitert

1) Winkel von 120° oder 110°.
2) Beiträge zur Coxalgie. L. A. XII. S. 238.
3) l. c. S. 350.
4) Gerhardt's Handb. VI. S. 447.
5) Pitha-Billroth. II. 2.
6) l. c. S. 274.

war, ob die Pfanne noch intact war u. s. w., blieb dabei unberücksichtigt. „Pfannenwanderung" nannten wir die Befunde, wo der Trochanter weniger stark (z. B. 1, 2, 3—4 Cm.) verschoben war und die Stellung des Beines sich der normalen mehr näherte. Das erste Bild boten von den 6 soeben erwähnten Nachuntersuchten 3, das zweite 3. Solche Unterscheidungen haben jedoch in Betreff der Function keine Bedeutung; nicht die etwas grössere oder kleinere Verkürzung wird zum Gehhinderniss, sondern erst die Winkelstellung, dieses nach Coxitis so häufige Endresultat. Auf die Vermeidung der winkeligen Ankylose wird also die Therapie ihr Augenmerk zu richten haben; es ist nun von Bedeutung, wenn wir sehen, dass unsere 3 Ankylosen in schlechter Stellung (Nr. 7, 9, 10 der Tabelle über Endresultate nach Coxitis) sich bei solchen Patienten einstellten, die entweder vor völliger Heilung, bei noch bestehender Neigung zur Contractur, mit Schutzverband entlassen wurden und sich später einer consequenten Nachbehandlung entzogen, oder bei denen scheinbare Heilung eingetreten war, zu Hause aber weitere Schübe der Krankheit nachfolgten, deren Behandlung man vernachlässigte. Eine jahrelange Aufsicht über die Patienten und die sofortige Instituirung einer rationellen Behandlung bei Nachschüben der Krankheit ist somit die einzige Garantie für ein functionell fehlerfreies Resultat; dieses Postulat, in ländlichen Verhältnissen, bei stabiler Bevölkerung nur mit Mühe erfüllbar, gehört leider in anderen Verhältnissen, in grossen industriellen Centren u. s. w., ins Gebiet der frommen Wünsche. Ich darf die eben besprochenen 3 Fälle winkeliger Ankylose nicht verlassen, ohne hervorzuheben, dass trotz dieses scheinbar schlechten Resultates die betreffenden Kranken eine ganz vorzügliche Gehfähigkeit besitzen und dass theils durch Beckenverschiebung, theils durch Erheben der Ferse vom Boden oder Anwendung erhöhter Sohlen die Verkürzung sich fast vollständig compensiren liess; das 8jähr. Mädchen (Nr. 9) hinkte sogar kaum merklich. Immer war durch die Neigung des Beckens nach vorn ausgedehnte Lendenlordose, durch die Beckensenkung nach der einen Seite hin (rechts oder links) compensatorische Skoliose der Wirbelsäule bedingt. Der Fall mit constatirter Beweglichkeit der Verbindung war nach Verlauf und Dauer der leichteste; von vollständiger Wiederherstellung der Beweglichkeit ist natürlich nicht die Rede, alle Bewegungsarten sind eingeschränkt, andere (Rotation) aufgehoben.

Verkürzung[1]) und Atrophie des Beines tritt uns in den nach-

1) Die von Hueter beschriebene reale Verlängerung der Extremität (entzündlich vermehrtes Längenwachsthum an der oberen Epiphysenlinie) wurde bei

untersuchten Fällen ohne Ausnahme entgegen; wir finden bei kindlichen Individuen von 5 und 8 Jahren nach einem Zeitraum von ca. 10 Jahren Verkürzungen von 1—2 Cm. am Oberschenkel, etwas geringere am Unterschenkel. (Siehe übrigens unten, wo die Verkürzungen übersichtlich zusammengestellt sind.)

Ueberblicken wir nochmals kurz die Resultate in dieser Gruppe von Fällen, so finden wir: Misserfolge 33,3 Proc. (gestorben 26,6 Proc., ungeheilt 6,6 Proc.), Erfolge 66,6 Proc.

Das functionelle Resultat, im Durchschnitt sehr günstig, wäre es für alle Fälle, wenn nicht Vernachlässigung oder Unterbrechung der Nachbehandlung dies mehrfach gehindert hätten. Die Prognose quoad vitam darf als eine gute bezeichnet werden, wenn man bedenkt, dass 2 von den letalen Ausgängen auf marastische, mit Krankheiten innerer Organe behaftete Individuen fallen (von den uncomplicirten Fällen endeten nur 16,6 Proc. letal).

Obige Resultate bleiben fast genau die gleichen, wenn zu den besprochenen Fällen noch die Parallelfälle aus Gruppe 5 (Anhang) hinzugerechnet werden: Misserfolge 30 Proc., Erfolge 70 Proc.

2. Gruppe: Endstadien der fungösen Coxitis mit Abscess- und Fistelbildung.

16 Fälle (14 männliche, 2 weibliche; Alter 1½, 1½, 3, 4, 11, 14, 17, 20, 20, 22, 23, 23, 32, 45, 48, 56 Jahre, 9 Kranke im Alter von 20—56 Jahren); dieselben vertheilen sich folgendermaassen:

a) Uncomplicirte Fälle, 8, davon gestorben 4 (50 Proc.), ungeheilt 1, geheilt 3.

b) Complicirte Fälle (Marasmus, Lungen- und Nierenerkrankungen) 8, davon gestorben 6 (75 Proc.), ungeheilt 1, geheilt 1.

Das Resultat für alle Fälle zusammengenommen war:

16 Fälle, gestorben 10 (62,5 Proc.), ungeheilt 2 (12,5 Proc.) geheilt 4 (25 Proc.), somit ¾ Misserfolge gegenüber ¼ Erfolge.[1]) 2 von den letalen Ausgängen traten erst längere Zeit nach Austritt ein; der unmittelbare Erfolg der Spitalbehandlung war somit Heilung in ungefähr der Hälfte, Tod in ebenfalls der Hälfte der Fälle.

Zur Charakteristik der vorliegenden Gruppe füge ich kurz einige den Krankengeschichten entnommene Angaben bei. Der ganze Krankheitsprocess erscheint durchschnittlich als ein schwerer; die meisten Kranken waren absolut gehunfähig, die Functionsstörung äusserte sich

unseren Fällen in keinem Stadium nachgewiesen; schon die Geringfügigkeit jener Verlängerung, die nach Hueter höchstens in Millimetern messbar ist, erklärt dies zur Genüge.

1) Mit Hinzunahme der Fälle eiteriger Coxitis aus Gruppe 5 erhalten wir 19 Fälle; gestorben 12 (63,1 Proc.), ungeheilt 2 (10,5 Proc.), geheilt 5 (26,3 Proc.).

daneben in mehr oder weniger gestörter activer und passiver Beweglichkeit; Schmerzen, hier und da so hochgradig, dass sie allein ein operatives Einschreiten bedingt hätten (von welchem mehrfach der desolate Kräftezustand allein abschreckte) fehlten nie. Der locale Befund wird zur Genüge gekennzeichnet, wenn wir erwähnen, dass in 16 Fällen sich notirt finden:

Eine oder mehrere Fisteln um das Gelenk 8 mal, Abscesse (meist nachweisbar im Gelenk) 8 mal. Daneben fehlten auch Merkmale destructiver Knochenprocesse nicht; in der Hälfte der erwähnten Fälle war Caries durch Crepitation nachweisbar, oder war der Femur schon nach oben verschoben (Pfannenwanderung, Luxation u. s. w.). — Der Allgemeinzustand der Patienten war vielfach ein schlechter, wie schon erwähnt; das Fieber hielt sich nur einige Male innerhalb der Grenzen, die es in den bisher besprochenen Gruppen innehatte; meist war es viel höher. Mehrmals kamen Temperaturen bis 40° wiederholt vor; 1 Kranker war fieberfrei; 2 mal fehlen sichere Angaben.

Um auf die Resultate etwas näher einzugehen, sei erwähnt, dass der letale Ausgang mit wenigen Ausnahmen auf Rechnung der Caries und Eiterung und ihrer Complicationen zu setzen ist; Caries und Gelenkeiterung sind 8 mal ausdrücklich constatirt, 2 mal nach den von draussen eingegangenen Nachrichten mit Sicherheit anzunehmen. Daneben figuriren in einzelnen Fällen: Amyloid, Miliartuberculose, käsige Herde im Hirn, käsige Pneumonie, Lungen- und Nierenabscess. Als Hauptgefahr für den an eiteriger Coxitis leidenden Patienten müssen wir immerhin den fortschreitenden ostitischen Process mit seinen nächsten Folgen festhalten; die Ausbreitung der Tuberculose auf andere Organe figurirt, wie hier, so auch bei den weiter unten zur Besprechung gelangenden Fällen im Ganzen weit seltener, als man gemäss den herrschenden Anschauungen vermuthen möchte.

Die Mortalität steht mit 62,5 Proc. tiefer, als die von Jacobsen für eiterige Coxitis berechnete (73 Proc.); aber auch unsere Ziffer ist noch eine erschreckend hohe.

Die 2 ungeheilt entlassenen und ungeheilt gebliebenen Kranken (beim einen in der Kindheit Erkrankten hatte sich noch im 32. Jahre ein Senkungsabscess gebildet, daneben bestand winkelige Ankylose; der andere, vor 7 Jahren erkrankt, total gehunfähig, mit mehreren Fisteln behaftet) illustriren recht deutlich die bekannte Thatsache, dass schwere coxitische Processe viele Jahre lang dauern können, ohne dass eine entscheidende Wendung eintritt; beide, ökonomisch gut situirt, sind im Stande, durch zweckmässige Diät und Pflege sich in einem erträglichen Kräftezustand zu erhalten (beim zweiten dieser

Patienten musste die im Uebrigen dringend indicirte Resection nur darum unterbleiben, weil man dem Kranken die Kräfte zur Ueberstehung der Operation kaum zutraute).

Die Heilungen (4) waren folgende:

Von einem der betreffenden Patienten konnte man lediglich (8 Jahre nach Spitalbehandlung) in Erfahrung bringen, dass er lebe und arbeitsfähig sei.

In 2 weiteren Fällen wurde constatirt: Heilung mit vollständiger Arbeits- und Gehfähigkeit, ziemlich hochgradiger Verkürzung und dadurch bedingtem Hinken (9 und 17 Jahre nach Behandlung); der eine Kranke braucht gewöhnlich Krücken, geht damit 1—2 Stunden lang.

Endlich konnte 1 Kranker (10 Jahre nach Behandlung) hier untersucht werden[1]); es ergab sich Verkürzung, Verlagerung des oberen Femurendes nach oben, leichtes Hinken, vollständige Gehfähigkeit, Stütze unnöthig; ferner ausgiebige Beweglichkeit. Die Gesundheit schien sich vollständig wieder hergestellt zu haben.

Rechnen wir nun auch den Kranken, der zum Gehen sich einer Krücke bedienen muss, zu den Ungeheilten, so bleiben uns doch 3 sicher constatirte Heilungen auf 16 Fälle schwerer und schwerster Coxitis, ein zwar precäres, immerhin jedoch beachtenswerthes Resultat, wenn man die so häufig geäusserte Ansicht in Betracht zieht, dass die eiterige Coxitis einerseits fast absolut tödtlich sei, andererseits nach etwaiger Heilung den Kranken meist in einen Krüppel verwandle. Immerhin halten wir fest, dass ausgebreitete Gelenkeiterung in unseren Fällen die Mortalität plötzlich von 26 Proc. auf 62 Proc. steigen liess; dass also der an eiteriger Coxitis Erkrankte eine schlechte Prognose hat, braucht nicht hervorgehoben zu werden. Auch die functionelle Prognose ist nicht mehr dieselbe wie in der letzten Gruppe; ein beträchtlicher Theil der mit dem Leben Davongekommenen behält ein functionsunfähiges oder schlecht functionirendes Glied (3 von 7 Fällen).

Abgelaufene Fälle fungöser Coxitis.

3 Fälle (1 männlicher, 2 weibliche; Alter 14, 17, 38 Jahre). Diese Fälle bieten kein besonderes Interesse; die constatirten, seit mehreren Jahren bestehenden Veränderungen, winkelige Ankylose, Verkürzung und Atrophie des Beines, Luxation des zum Theil stark atrophischen oberen Femurendes nach oben, zeigen recht deutlich, welchen Ausgang man bei vollständig spontaner Heilung zu gewärtigen hat.

1) Hierzu kommt noch 1 Fall aus Gruppe 5. Beide figuriren in der Tabelle: Endresultate nach Coxitis; Nr. 8 und 11.

Periarticuläre Processe.

2 Fälle (1 männlicher, 2 weibliche; Alter 12, 30 Jahre). Abscesse und Fistelbildung in der Gelenkgegend, Symptome leichterer Art von Seite des Gelenkes, Wiederherstellung einer vollständigen Beweglichkeit und Functionstüchtigkeit lassen vermuthen, dass vielleicht eine in unmittelbarer Nähe des Gelenkes verlaufende Periostitis oder Ostitis am Collum femoris vorgelegen hat.

5. Fälle chronischer Coxitis ohne sicheren Nachweis des dyskrasischen, spec. tuberculösen Charakters.

Wir fügen diese Gruppe von 22 Fällen als nicht unwesentlichen Anhang an die Gruppe 4 (fungöse Coxitis). Es handelt sich um Fälle, wo die Aetiologie zum Theil dunkel ist, zum Theil in geringfügigen traumatischen Insulten besteht und wo vor Allem dyskrasische und hereditäre Momente in den anamnestischen Angaben nicht aufgezeichnet sind (Trauma, meist Fall, ist 7 mal angeführt, Ueberanstrengung 5 mal; 6 mal ergab die Anamnese, dass der hereditär nicht belastete Patient bisher immer gesund gewesen sei, 4 mal fehlen genaue Angaben). Wenn nun schon bei keinem der Fälle der stringente Beweis geführt werden kann, dass es sich um die eigentliche fungöse Coxitis handelt, so stimmen doch der Verlauf, die Dauer der Krankheit, das klinische Bild, besonders bei vorgerückteren Fällen, so mit dem der fungösen Coxitis überein, dass wir nur um der Consequenz willen die Abtrennung (dieser Gruppe 5) vornahmen und uns der Ansicht kaum entschlagen können, die meisten der jetzt zu besprechenden Fälle gehörten wohl jener Gruppe (fungöse Coxitis) an. Schon der vielfach vorkommende Umstand, dass sich bei einem scheinbar gesunden Individuum auf einen leichten traumatischen Insult hin eine Jahre lang dauernde, schleichend fortschreitende, zuletzt in Caries und Eiterung übergehende Gelenkentzündung ausbildet, legt uns jenen Verdacht ausserordentlich nahe. Es wird uns demnach sehr schwer, eine eigentliche traumatische (abgesehen von schweren Gelenkverletzungen) Gelenkentzündung anzunehmen. Ueberall, wo nicht, wie es normaliter geschehen sollte, die auf ein leichtes Trauma folgenden Erscheinungen von Seite des Gelenkes in kurzer Zeit rückgängig werden, haben wir das Recht, das Vorliegen einer Dyskrasie zu vermuthen. — Da uns nun die nachfolgenden Fälle mit denen der Gruppe 4 (fungöse Coxitis) im Ganzen durchaus homogen erscheinen, so befolgen wir hier auch das dort angewandte Eintheilungsprincip nach den (Hueter'schen) Stadien; so wird sich

die Möglichkeit bieten, das oben gegebene Bild des Verlaufes und der Prognose der fungösen Coxitis etwas zu erweitern und zu modificiren.[1])

Ich führe die Fälle kurz an:

Den Initialstadien gehören 4 an (3 männliche, 1 weiblicher; Alter 6, 12, 12, 18 Jahre); die 4 Kranken erschienen, abgesehen vom Localleiden, gesund (nur einer blass und anämisch); nur einer fieberte. Die Krankheitssymptome entsprachen dem zweiten Initialstadium (Hueter), die Behandlung war die oben für dieses Stadium angegebene, der Ausgang jedesmal Heilung. Normalität des Gelenkes ist 2mal (3 resp. 6 Jahre nach Entlassung) ausdrücklich constatirt; 1 Patient wurde in jüngster Zeit hier nachuntersucht: vollständige Heilung.

Den Florescenzstadien (beide Hueter'sche Stadien zusammengerechnet) gehören 10 Kranke an; sie gruppiren sich folgendermaassen: 7 männliche, 3 weibliche; Alter 4, 5, 9, 12, 16, 18, 18, 18, 21, 56 Jahre. Die Symptome entsprechen durchweg den Hueterschen Angaben; leichtes Abendfieber, durch keine inneren Krankheiten erklärt, tritt 4mal auf. Mit Bezug auf die Behandlung gilt das oben Gesagte (Streckung in Narkose war 1mal nöthig).

Es erfolgte 7mal vollständige Heilung (auch hier wie überall durchgängig nach mehreren Jahren, und zwar meist im Mai und Juni 1882 von Neuem festgestellt); 1 Patient ist partiell geheilt, hinkt hier und da (der einzige nicht in jugendlichem Alter stehende) und die 2 letzten, die der wegen Neigung zur Contractur sehr nothwendigen Nachbehandlung entzogen wurden, blieben ungeheilt. Der eine von ihnen geht jetzt noch mit winkelig ankylosirtem Bein an Krücken; es stehen somit 7 Heilungen 2 wahrscheinlicherweise vermeidbare Misserfolge gegenüber. — Die Geheilten sind durchweg gesund, arbeits- und gehfähig; leichtes Hinken ist in 4 Fällen notirt, 1 Kranker hinkt gar nicht. Verkürzung und Atrophie der Extremität konnten 3mal (darunter 1mal durch hier aufgenommenen Status) constatirt werden. Die Heilungsmöglichkeit war demnach schon hier keine absolute, genau wie bei den oben besprochenen Florescenzstadien der fungösen Coxitis.

Ausgangsstadien. 8 Kranke (6 männliche, 2 weibliche; Alter 10, 14, 16, 16, 19, 54, 59, 62 Jahre). Bei allen war Caries oder Eiterung im Gelenk nachweisbar. Der ganze Zustand entsprach genau dem bei der fungösen Coxitis geschilderten.

1) Siehe oben die jeweilen bei den einzelnen Stadien der fungösen Coxitis an Hand der Fälle unserer Gruppe (5) gemachten Zusätze.

5mal war ausgedehnte Eiterung im Gelenk nicht vorhanden, Caries dagegen durch die Crepitation nachzuweisen (zum Theil erst bei gewissen Bewegungen, besonders Rotation). Von diesen 5 mit Extension, Ruhe, Bädern behandelten Kranken starb einer 1 Jahr nach Austritt an Caries, einer wurde partiell geheilt und brauchte noch mehrere Jahre nach Austritt einen Stock zum Gehen; 3 sind vollständig geheilt, gehen leicht und sicher (wenn auch leicht hinkend) und ohne Stütze; alle sind arbeitsfähig und relativ gesund.[1])

3mal hatte sich zur Caries manifeste Eiterung gesellt; 2 von diesen Fällen endeten letal. Beim einen (59jährige Frau: Caries, Fisteln) konnte leider die Obduction nicht vorgenommen werden; beim anderen (10jähriger Knabe: Caries, Abscess) erfolgte der Tod 5 Monate nach Austritt an progredirender Caries und Erschöpfung; der dritte Kranke (16jähriger Knabe: Pfannenausweitung, Eiterung aus einer Fistel) gelangte zur Genesung und konnte 8 Jahre später hier untersucht werden (vollständige Heilung, Atrophie und Verkürzung der Extremität; s. u. Tab. Nr. 11).

Interessant ist, dass von diesen letzteren Fällen (Ausgangsstadien) gerade diejenigen mit durchaus negativer Anamnese, wo z. B. nicht einmal die sonst so häufigen leichten Traumen figuriren, nicht nur das gleiche Krankheitsbild boten, sondern sogar die schlechteste Prognose hatten (2 letale Ausgänge auf 3 Fälle). Solche Erfahrungen rufen uns den bekannten Satz: „Die Diathese beherrscht die Prognose," lebhaft ins Gedächtniss zurück; dieser Satz muss auch hier seine Geltung haben, wenn es uns auch nicht gelingt, jene Diathese jedesmal durch die Anamnese zu eruiren.

Wir haben noch Einiges nachzutragen über die

Hülfsmittel der Behandlung fungös-eiteriger Coxitiden

und legen dieser Betrachtung alle von den bisher besprochenen Fällen zu Grunde, wo Caries und Eiterung diagnosticirt wurde.

Die Frage, wie man eine eiterige Coxitis, wie man die Caries des Hüftgelenkes überhaupt zu behandeln habe, ist schon so verschieden beantwortet worden, die in neuester Zeit sich vollziehende Wandlung der Ansichten ist eine so bedeutsame, dass es mir nahe gelegt wird, kurz darauf einzugehen. Zweierlei Tendenzen finden wir in neuerer Zeit (seit 1860) vertreten: Die eine will resecirend einschreiten und zwar früh, die andere verurtheilt nicht nur frühe Resectionen, sondern sucht dieselben überhaupt zu verdrängen, oder

1) Einer derselben konnte neulich nachuntersucht werden: Nr. 13 der Tabelle über Endresultate.

durch andere, weniger eingreifende Operationen zu ersetzen. In Deutschland war die 1860 beginnende Agitation für die Resection nicht ohne Einfluss geblieben, die von Fock[1]), Eulenburg[2]), Leisrink[3]) u. A. inaugurirt worden war. Jacobsen's[4]), Volkmann's[5]), Billroth's[6]) Angaben bestärkten die Meinung, die sich allmählich geltend machte, dass die Resection indicirt sei, sobald Eiterung und Caries im Hüftgelenk diagnosticirt werden könne. (Diese Hauptindication der Resection im Frieden, von den genannten Autoren aufgestellt, ist die einzige, die für uns in Betracht kommt; die seltenen Indicationen, wie chronisch rheumatische Gelenkentzündung, nicht geheilte Schenkelhalsfractur [Fock] u. s. w., lassen wir unbesprochen.) Allmählich wurde nun viel resecirt, vielfach auch vor constatirter Eiterung. Dazu bewog nicht nur der Wunsch, den Kranken vor einer möglichen tuberculösen Infection durch Entfernung der Krankheitsherde im Gelenk und Knochen zu schützen, sondern auch die Furcht vor der Gelenkeiterung an und für sich, ein Vorgang, den Viele für fast absolut tödtlich hielten; auch die neuesten Aussprüche Volkmann's[7]), Billroth's[8]), Hueter's[9]) bekunden die noch bestehende Geltung dieser Ansicht. Zu gleicher Zeit mit den deutschen, vielfach schon vor denselben, hatten englische und amerikanische Chirurgen unzählige Resectionen ausgeführt; ihre Resultate sind es vornehmlich, auf denen die deutschen Fürsprecher der Operation basirten. Sogar in dem mit Bezug auf Resectionen so conservativen Frankreich wurde in neuester Zeit häufiger resecirt, und redeten Chirurgen von Bedeutung, wie Ollier, der Operation, allerdings mit gewissen Vorbehalten, das Wort. Die Operation hat sich nach und nach ein so weites Terrain erobert, wie man es vor 20 Jahren kaum zu hoffen gewagt hätte; sie hat bei schwerer Coxitis die übrigen Behandlungsmethoden vielfach verdrängt.

1) Bemerkungen und Erfahrungen über die Resection im Hüftgelenk. L. A. I. S. 194.

2) Zur Statistik der Hüftgelenksresection bei Caries. L. A. VII. S. 733.

3) Zur Statistik der Hüftgelenksresection bei Caries und Ankylose L. A. XII.

4) Resection des Hüftgelenks bei Caries und Vereiterung. Ref. in Centralbl. f. Chir. 1874. S. 361.

5) Die Resectionen der Gelenke. Klin. Vortr. Nr. 51.

6) Chir. Klinik. Wien 1871—1876, nebst Gesammtbericht u. s. w. S. 558.

7) Volkmann (l. c.) sagt: „Von den Erwachsenen starb die Mehrzahl der bei Eiterung conservativ Behandelten."

8) Billroth (l. c.) führt an, dass nur 13 Proc. seiner Fälle, die unter Eiterung verliefen, geheilt seien.

9) Hueter (l. c.) hält die eiterige Coxitis für „fast immer tödtlich".

Daneben lässt sich eine Reaction nicht verkennen, die besonders in den letzten Jahren um sich gegriffen hat und deren Endziel es ist, dem allzu häufigen, vor Allem dem unnöthigen Reseciren entgegenzutreten. Neben dem Umstand, dass die functionellen Resultate der Operation vielfach den gehegten Erwartungen nicht entsprachen, berufen sich eine ganze Anzahl Autoren auf das Factum, dass selbst bei eiteriger Coxitis auch ohne Operation gute Resultate erreichbar seien; es mögen nur die amerikanischen Chirurgen Taylor[1]) und Gibney[2]) erwähnt werden, ferner das gewichtige Urtheil von Holmes[3]) Platz finden, welcher neulich bei Gelegenheit einer Lobrede auf Fergusson, den Hauptförderer der Hüft- und Knieresection in England, nicht umhin konnte, seiner eigenen Meinung Raum zu geben, dahin gehend, dass im Durchschnitt das Resultat der Spontanheilung, resp. der exspectativen Behandlung dem nach Resection erzielten vorzuziehen sei. Ollier[4]) führt ganze Reihen trotz Eiterung zur Heilung gelangter Coxitisfälle an. Dass Spontanheilung eiteriger Coxitis hier und da, wenn auch selten, vorkomme, geben übrigens auch deutsche Autoren zu, so neben Anderen Volkmann (l. c.), Wahl[5]), Sonnenburg[6]), König[6]). (Von unseren Fällen brachten es, wie oben gesagt, ca. 26 Proc. zur Heilung.)

Andere Chirurgen, zum Theil eifrige Pfleger der Resection, liessen es sich angelegen sein, therapeutische Agentien zu entdecken und zu vervollkommnen, welche die localen Krankheitsherde möglichst früh in Angriff nehmen; so arbeiteten sie in indirecter Weise daran, das Terrain der Resection zu verkleinern. Die Hueter'schen medicamentösen Injectionen sind in aller Munde, das Volkmann'sche (l. c.) Evidement, die Kocher'sche[7]) Ignipunctur, eine Ausbildung des von Richet und Juillard gepflegten Verfahrens gehören hierher. König[8]) endlich gibt uns eine ganze Uebersicht der in Betracht kommenden Eingriffe und empfahl noch im letzten Jahre[9]) die Be-

1) Excision of the hip-joint. New-York. med. Rec. März 1878.

2) The ultimate results of excision of hip-joint. Ibid. Beide ref. in V. H. 1878. II. S. 388.

3) Address in surgery. Brit. med. Journ. 1880. II. p. 252 ff. Er sagt: „My own opinion is strong, that the limb after excision, however successfull is very rarely indeed as useful as it is even after the average cure by ankylosis.

4) De la résection de la hanche. Rev. de chirurgie. 1881.

5) Gerhardt's Handb. VI. S. 464.

6) Bedeutung der Tuberkel bei fungöser Entzündung. Vortrag auf dem chir. Congress 1881.

7) Prophylaxe der fungösen Gelenkentzündung u. s. w. Klin. Vortr. S. 32.

8) Therapie der tuberculösen Gelenk- und Knochenleiden. Klin. Vortr. S. 5.

9) Vortr. über Frühresection. Chir. Congr. 1881.

seitigung der localen Knochenherde ohne Resection. Endlich fallen neueste Vorschläge in den Lauf dieses Jahres (1882[1])). Alle die genannten Eingriffe beziehen sich selbstverständlich auf die ostale Coxitis mit einer geringen, höchstens mässigen Gelenkbetheiligung; kommt es zur manifesten Caries und Gelenkeiterung, so reseciren die genannten Autoren, und unter den deutschen Chirurgen wüsste ich keinen zu nennen, der bei Caries und Eiterung des Hüftgelenkes methodisch das exspectative Verfahren anwendet (abgesehen von Fällen, wo eine Operation durch Complicationen contraindicirt ist).

Welches war nun bei unseren zahlreichen Fällen cariös-eiteriger Coxitis[2]) die exspectative Behandlung, welches ihre Hülfsmittel?

Die einfachsten therapeutischen Agentien, die schon in den Initial- und Florescenzstadien zur Anwendung kamen, sind, wie schon erwähnt: Ruhe, Bäder, gute Kost und frische Luft (daneben, je nach Bedürfniss, Ol. jecor. aselli und Surrogate, Chinin, Eisen u. s. w.). Eisumschläge, Morphiuminjectionen bei starken Schmerzen, Immobilisation mittelst Verbänden in einigen älteren Fällen, Gewichtsextension in allen Fällen mit ausgesprochener Schmerzhaftigkeit, perversen Stellungen, und zwar bis zur vollständigen Correction derselben; gewaltsame Streckung, gefolgt von Extension, hier und da auch von Anlegung fixirender Verbände, überall wo die perverse Stellung sich durch Extension nicht corrigiren lässt, Schutzverbände (aus Wasserglas, dem Taylor'schen nachgebildet) in solchen Fällen, wo sich eine Neigung zum Recidiviren falscher Stellungen, speciell Flexionsstellung, zeigt.

Trat nun Eiterung hinzu und manifestirte sie sich durch Abscess- und Fistelbildung, so wurden weitere Encheiresen nöthig[3]), und zwar:

Antiseptische Verbände bei Fisteleiterungen kamen mehrfach zur Anwendung; Verbandmittel: Chlorwasser, Carbollösungen u. s. w.

Einführen medicamentöser Stoffe in die Fistelgänge, so Ausspritzung mit Höllensteinlösung, mit von Heine modificirter Villate'scher Lösung, ferner Einführen von Jodoformstäbchen.

Fistelspaltung, gefolgt von Evidement kranker Knochenpartien 3 mal, Abscesspunction (subcutan) 2 mal, Incision und Ausräumung von Abscessen, gefolgt von Drainage, 4 mal; 1 mal handelte es sich höchst wahrscheinlich um einen periarticulären Abscess.

1) Als neuestes Ersatzmittel der typischen Resectionen publicirt König soeben (Centralbl. f. Chir. Juni 1882) ein Verfahren, wobei das Periost und die Muskelansätze erhalten bleiben.

2) Abgesehen von den Resecirten, die vielfach auch lange Zeit hindurch exspectativ behandelt worden waren.

3) Es betrifft 10 von den Kranken mit cariös-eiteriger Coxitis.

(Der Vollständigkeit halber erwähne ich noch, dass Incision und Drainage auch bei den weiter unten zu besprechenden Resecirten 5 mal angewandt wurden, und zwar mit negativem Erfolg, insofern als sie das Fortschreiten des Localleidens nicht hindern, die Resection nicht ersetzen konnten.)

Von den 7 mit Abscessausräumungen, Fistelspaltung und Evidement behandelten Patienten starb einer (Caries), blieben ungeheilt 3 und wurden geheilt 3.

In einem letzten Falle endlich (56jähriges marastisches Individuum, Caries des Hüft-, später auch des Kniegelenks) wurde der excessiven Schmerzen wegen, natürlich ohne jegliche Aussicht auf Erhaltung des Lebens, die Exarticulatio femoris gemacht (Tod an Collaps). Die Indication war in diesem Falle eine rein symptomatische; die Thatsache, dass die Exarticulation im Hüftgelenke bei Caries durchaus obsolet geworden ist, brauche ich nicht hervorzuheben. Hueter hält sie höchstens bei gleichzeitiger Erkrankung des Hüftgelenks und schwerer Erkrankung des Femurschaftes für indicirt; unser Fall mit gleichzeitiger Erkrankung des Hüft- und Kniegelenks fällt in dieselbe Kategorie.

Ueberblicken wir die gewonnenen Resultate bei allen unseren Fällen, und zwar Caries [1]) inclusive, ausgedehnte Gelenkeiterung exclusive, so dürfen wir sie als zum Theil sehr gute, zum Theil mindestens befriedigende taxiren; bei einmal eingetretener Eiterung und Fistelbildung dagegen sind die Resultate recht precäre, und die exspectative Behandlung liefert, auch mit Herbeiziehung aller ihrer soeben aufgezählten Hülfsmittel, nur noch wenige Heilungen. So sehr wir allen Grund haben, vor manifester Eiterung uns auf das exspectative Verfahren zu beschränken, ebenso sehr werden wir bei einmal bestehender Eiterung eine, wenn auch eingreifendere Therapie gerne einschlagen, wenn sie uns grössere Heilungschancen zu bieten scheint.

Das Facit aus dem bisher Gesagten würde hiernach sein: Bei der fungösen Coxitis ist als Indication zur Resection aufzustellen nicht „Caries und Eiterung", sondern erst die „nachgewiesene Gelenkeiterung."

Dass man übrigens auch bei schwerer Coxitis das Recht hat, der principiellen und consequenten Durchführung einer exspectativen Behandlung, womit nach dem soeben Gesagten nicht blosses Zuwarten gemeint ist, das Wort zu reden, zeigt das Beispiel des von Holmes [2]) citirten „Hospital for Hip-Disease" in London, ein Spital, das viele

1) Hierunter sind, wie oben gesagt, verstanden Fälle mit Knochencrepitation, Pfannenausweitung, Luxation u. s. w., jedoch ohne nachweisbare Eiteransammlung.

2) l. c. p. 257.

schwere, zum Theil unheilbare Coxitiskranke aus den unteren Volksklassen aufnimmt, in welchem sich die Therapie auf die Sorge für Ruhe, gute Luft und Nahrung, ferner auf Extension, Correction anomaler Stellungen und rechtzeitige Oeffnung von Abscessen beschränkt; von den Behandelten sterben allerdings eine Anzahl Unheilbarer an Amyloid und Tuberculose der Pia, werden nur 4 Proc. zum Behufe der Resection an ein benachbartes Kinderspital abgegeben und heilen die Uebrigen mit guter Function und wenig verkürzten Gliedern, ein gewiss bemerkenswerthes Resultat. Die daselbst mögliche, oft jahrelange Beaufsichtigung der kranken Kinder, ein Postulat, das allerdings selten in einem grossen Spital erfüllbar ist, mag wohl viel zu den guten Resultaten beitragen; auch bei unseren Fällen sahen wir ja, dass ein guter Theil der Misserfolge zu vermeiden gewesen wäre, wenn nicht die Gleichgültigkeit und Unwissenheit der Kranken und ihrer Familien dazwischen getreten wäre.

Noch eine Bemerkung. Wir werden sehen, dass mehrfach gleich schwere, gleichweit gediehene Fälle einmal zur Operation kamen, einmal exspectativ behandelt wurden; meist ist dies darauf zurückzuführen, dass bei eingetretener Operationsindication die Bewilligung zum Eingriff nicht gegeben wurde, wodurch wir ein werthvolles Material identischer, jedoch verschieden behandelter Fälle gewinnen.

B) Resecirte Fälle 44 (12).[1])

Ich lasse zunächst kurz einige statistische Angaben über die von Kappeler in Münsterlingen ausgeführten Hüftgelenksresectionen folgen:

Die Operirten vertheilen sich nach Alter und Geschlecht folgendermaassen:

Jahre	Männer	Weiber	Total
1—5	5	2	7
6—10	7	10	17
11—20	7	2	9
21—30	2	1	3
31—40	1	1	2
über 40	6	—	6
Summa	28	16	44

Von diesen 44 Patienten starben während der Spitalbehandlung 23 (52,2 Proc.), und zwar an Wundcomplicationen (Pyämie, Septicämie u. s. w.) 1 (2,3 Proc.), an anderweitigen Todesursachen, die

[1]) 12 von Kappeler schon veröffentlichte Fälle.

mit Wahrscheinlichkeit auf die Operation zurückzuführen sind (Shock, Collaps, rapider Kräfteverfall, von Diarrhöen begleitet) 4 (9 Proc.), zusammen 5 (11,3 Proc.) —, an Complicationen, die schon vor der Operation bestanden, sowie an den Folgen des Localleidens 18 (40,9 Proc.). Von den entlassenen 21 Kranken starben im weiteren Verlaufe noch 4, so dass die Gesammtmortalität mit Verfolgung der Fälle auf mehrere Jahre hinaus[1]) sich auf 61,3 Proc. beläuft.

Folgende Tabelle gibt über die Verhältnisse der Mortalität nach Altersstufen und zugleich über die sicher constatirten Heilungen Aufschluss:

Alter	Zahl der Operirten	Gestorben	Geheilt
1—5 Jahre	7	3	4
6—10 "	17	9	8
11—20 "	9	7	2
21—30 "	3	2	1
31—40 "	2	1	1
über 40 "	6	5	1
Summa	44	27	17

Die Misserfolge machen somit im Alter von 1—5 Jahren 42,8 Proc., im ganzen 1. Decennium 50 Proc., im 2. Decennium 77 Proc., über 40 Jahre 83 Proc. aus. Der vielfach ausgesprochene Satz, dass die Resectionen grosser Gelenke im höheren Alter eine schlechte Prognose bieten, bewahrheitet sich also auch hier.

Bevor ich dazu übergehe, die Resectionsfälle in die sich naturgemäss ergebenden Gruppen zu trennen, mögen noch einige allgemeine Angaben über Aetiologie der Krankheit, Operationsmethode und Nachbehandlung, anatomischen Befund bei der Operation und über die Todesursachen bei den letal endenden Fällen Platz finden.

Aetiologie resp. Art der Erkrankung. Hereditäre Momente spielen 6 mal eine Rolle, Scrophulose, Tuberculose der Kranken 14 mal, andere dyskrasische Momente (Kränklichkeit von Kindheit an, schlechte Ernährungsverhältnisse, chronische Diarrhöen u. s. w.) 9 mal, vorausgegangene chronische Knochenleiden an anderen Skelettheilen 2 mal, zusammen 31 Fälle, wo es sich nachgewiesenermaassen um dyskrasische Processe handelt. Dazu kommen folgende Momente: Trauma 3 mal, Rheumatismus 2 mal, Arthritis deformans 1 mal; 7 mal endlich fehlen ätiologische Momente; zusammen 13 Fälle; von diesen 13 endeten 7 letal, von den 31 erst erwähnten 20.

1) Alle Fälle wurden bei der Nachfrage berücksichtigt.

Wollten wir nun mit absoluter Strenge verfahren, so müssten wir die Fälle in mehreren Gruppen entsprechend der Aetiologie besprechen; dies würde jedoch zu unnützer Zersplitterung des Materials führen. Es darf betont werden, dass die Fälle nach Verlauf und Dauer durchaus homogene sind[1]) und dass auch da, wo ein stringenter Beweis fehlt, die chronische Coxitis als dyskrasische anzusehen war. Zu dieser Annahme veranlasst uns vor Allem Folgendes:

1. Die bekannte, neuerdings von Schüller[2]) wieder erwähnte Thatsache, dass von den ersten Lebensjahren bis über die Pubertät hinaus die tuberculösen Entzündungen die häufigsten sind (3/4 unserer Operirten standen im Alter von 1—20 Jahren).

2. Die gerade in unserer Gegend (deutsche Schweiz) auffallende Häufigkeit der Tuberculose überhaupt.

3. Das fast vollständige Fehlen von solchen ätiologischen Momenten, welche auf andere als auf tuberculöse Gelenkserkrankungen zu schliessen erlaubten (so Syphilis, acute Infectionskrankheiten, Arthritis, Rheumatismus, Gicht, Rotz u. s. w.); diese Momente kamen bei den resecirten Coxitiskranken so gut wie gar nicht, bei den exspectativ Behandelten nur einige Male vor.

4. Endlich erwähne ich antecipirend, dass das bei der Operation sich immer wieder zeigende Bild, die fungöse Caries, uns mit einer gewissen Nothwendigkeit darauf hinleitete, die Fälle als gleichartige aufzufassen.

5. Die Häufigkeit begleitender oder nachfolgender tuberculöser Erkrankung anderer Organe (so käsige Ostitis, tuberculöse Infection der Lunge, Pia u. s. w.) beeinflusste unsere Anschauung auf die nämliche Weise (5 mal fand sich bei nicht hereditär belasteten, nicht scrophulösen Individuen Miliartuberculose bei der Section).

Obige Umstände waren uns bei der Beurtheilung der Fälle von grösserer Bedeutung, als das Nachweisen von Tuberkeln; dass der Tuberkel, der im fungös erkrankten Gelenk nachgewiesen wird, noch nicht mit absoluter Gewissheit die echte Tuberculose involvirt, geht schon aus den Controversen über seine Dignität hervor. „Tuberkel" kommen ja (Klebs[3]), Recklinghausen[4])) auch mehrfach vor, wo es sich nicht um die echte Tuberculose handelt; erst die Infectiosität

1) Nur 1 Fall, 42 der Tabelle über Resect. coxae, kann mit Sicherheit von der dyskrasischen Coxitis abgesondert werden.

2) Aetiologie der chron. Knochen- und Gelenkentzündung. Diese Zeitschrift Bd. XIV.

3) Chir. Congr. 1881. Discuss. S. 76.

4) (Citirt von Sonnenburg) Ibid.

der Tuberkelmassen, resp. der in ihnen enthaltenen Tuberkelbacillen (Koch) wird in Zukunft die Diagnose vollständig feststellen. (Beiläufig erwähnt, sind Tuberkelbefunde in unseren Fällen oft notirt.)

Zur Operationsmethode. Kappeler führte in den schon von ihm publicirten Fällen meist den Langenbeck'schen, ja einige Male auch den hinteren Bogen- und vorderen (Roser'schen) Querschnitt aus. Bei den neueren Fällen verfuhr er folgendermaassen:

Langenbeck'scher Schnitt	16mal
Bogenförmiger Schnitt um den Trochanter (Whyte) .	5mal
Vorderer Querschnitt (Roser)	2mal
Atypische Operation von verschiedenen Abscessen aus	8mal
Vorderer Längsschnitt (Schede)	1mal.

Die Langenbeck'sche Methode erwies sich im Ganzen als die in den meisten Fällen brauchbare; über die übrigen sind hier keine besonderen Bemerkungen nöthig, nur eines möge hervorgehoben werden, dass nämlich der Schede'sche vordere Längsschnitt in dem allerdings vereinzelten Falle, in welchem er zur Verwendung kam, nicht befriedigte. Entsprechend den Angaben Schede's [1]) und Lücke's [2]) hatte man dazu einen Fall ausgesucht, bei welchem das Caput femoris vorwiegend erkrankt war und sich nur wenig Eiter, und zwar vorn im Gelenk befand; es fiel bei der Operation in unangenehmer Weise auf, dass die Uebersicht über das Operationsgebiet eine mangelhafte war und vor Allem, dass die räumliche Beengung das Extrahiren des abgesägten Caput femoris sehr erschwerte.

Zwei Fragen verdienen hier noch kurze Erwähnung, Fragen, welche eigentlich in eine zusammenfallen sollten; es sind die Fragen: Soll und darf man partiell oder total reseciren, resp. soll man bei constatirter Caries der Pfanne, des Beckens überhaupt weiter operiren und eine Resection an der Pfanne vornehmen, und die zweite: Hat man das Recht und die Pflicht, mit dem Kopf und Hals des Femur auch den grossen Trochanter zu entfernen?

Mit Bezug auf die erste Frage will ich nur darauf hinweisen, dass neben Anderen Heyfelder [3]), Fock [4]), Eulenburg [5]), Leisrink [6]) für die Berechtigung von Resectionen am Becken eingestanden sind; sie mussten das im Gegensatz zu mehreren, besonders franzö-

1) Verh. d. 6. chir. Congr. Discuss.
2) Centralbl. f. Chir. V. S. 681.
3) Lehrbuch der Resectionen.
4) l. c. S. 195.
5) l. c. S. 723.
6) l. c. S. 184.

sischen Autoren, die eine Operation bei Erkrankung des Beckens für contraindicirt hielten (Larrey[1]) verwirft bei Perforation der Pfanne jedes weitere Operiren). Jetzt möchte die Berechtigung von Operationen am Becken wohl nur von wenigen Chirurgen bestritten werden. Zeigt sich das Becken mit erkrankt, so sucht man die ergriffenen Partien auf verschiedene Art zu entfernen, so auf Hueter's[2]) Rath mit dem Hohlmeissel, nach Anderen mit dem scharfen Löffel, mit der Hohlmeisselzange (Kappeler) u. s. w.; ja sogar die gefürchtete Perforation der Pfanne ist keine Contraindication der Operation mehr. Der schon citirte Ollier[3]), wohl von deutschen Autoren beeinflusst, sagt: „La perforation du fond de cette cavité (cotyloïde) .... est un motif de plus pour agir vite, car la résection est alors le seul moyen de sauver son malade." — In 19 von unseren Fällen war man zu Sequesterextractionen, Auskratzungen, Auslöffelungen am Becken genöthigt (8 dieser Kranken wurden geheilt). Kappeler schritt dazu, sobald sich das Becken irgendwie erkrankt zeigte, handelte hier also gerade so, wie er es gegenüber Neubildungen gethan haben würde; dass das Bestehen ostitischer Processe am Becken, resp. das Cariöswerden desselben im Verlauf der Coxitis die Prognose verschlechterte, ist wohl selbstverständlich; immerhin ist es ermuthigend, dass dessenungeachtet eine ganze Anzahl solch schwerer Fälle zur Heilung kam. Ganz wie der Caries des Beckens gegenüber verhielt sich Kappeler auch gegen die Erkrankung des Trochanter maj.; er wurde, je nach Bedürfniss, ausgelöffelt oder entfernt, wenn er sich als krank erwies; radicale Entfernung der krankhaften Gewebspartien war das einzige hierbei leitende Princip. Ob dieses Princip sich wohl allgemeine Geltung verschaffen wird? Der jetzige Stand der Dinge lässt diese Frage noch nicht beantworten, denn die verschiedenen Ansichten stehen sich hier noch sehr schroff gegenüber, vor Allem, da ein einheitlicher Standpunkt mangelt, von welchem aus man die Frage betrachten würde; Billroth[4]) entfernt den Trochanter ungern (bei Caries). Hueter[5]) ist gegen principielle Entfernung „schon wegen der resultirenden grösseren Verkürzung"; Langenbeck[6]) äussert sich wiederholt ähnlich und scheint überhaupt nur das Krankhafte zu entfernen; gross dagegen ist die Zahl der Chirurgen, die,

1) Erwähnt bei Leisrink, l. c. S. 202.
2) l. c. S. 387.
3) l. c. S. 378.
4) Wiener med. Wochenschr. 1871. S. 123.
5) Klinik u. s. w. S. 386.
6) 6. und 7. chir. Congr. Discuss.

aus verschiedenen Gründen, principiell die Entfernung des Trochanter verlangen, ich citire nur Malgaigne[1]) Sayre[2]), Leisrink[3]), Volkmann[4]) Lücke[4]), und zwar führen die Einen dafür an die Erleichterung der Drainage, das seltenere Vorkommen von Eiterstagnation, die Anderen glauben, mit dieser Methode sicherer functionell günstige Resultate zu erreichen (vor Allem Beweglichkeit; so Volkmann). König[4]) und Schede[4]) nehmen eine vermittelnde Stellung ein und machen einen Unterschied zwischen Fällen, die sich zur blossen Decapitation eignen (vorwiegende Erkrankung des Caput femoris, keine ausgedehnte Eiterung) und anderen, welche die Entfernung des Trochanter erheischen (übrige Fälle mit Fistelbildung, ausgedehnten Abscessen u. s. w.). Dass nach der Entfernung des Trochanter häufig eine bewegliche Nearthrose resultirt, die ja im Allgemeinen als das Ideal der Heilung gilt, wird, wie gesagt, besonders von Volkmann hervorgehoben; dagegen machen Langenbeck[4]), Hueter[4]), Schede[5]) auf die Möglichkeit und das thatsächliche Vorhandensein trefflicher Resultate nach Decapitation aufmerksam. Lücke[6]) lässt die Frage unentschieden, ob functionell von der Resectionsmethode etwas abhänge. Auch über die nach den verschiedenen Operationen resultirenden Verkürzungen resp. Wachsthumshemmungen differiren die Ansichten sehr (Volkmann contra Langenbeck). In unseren Fällen wurde der Trochanter 16 mal entfernt (4 mal partiell); davon gestorben 10, geheilt 6. Die beträchtliche Mortalität bei den unterhalb des Trochanters Resecirten wird nicht auffallen, wenn wir sehen, dass in 9 von diesen Fällen zugleich Resectionen und Auslöffelungen an der Pfanne vorgenommen werden mussten (davon gestorben 7, geheilt 2). Die aus diesen Angaben zu abstrahirende Erfahrungsthatsache wäre hiermit: Je weiter man die Resection ausdehnen muss, desto schlechter die Prognose. 3/4 der Kranken, wo die Caries Pfanne, Kopf und Trochanter ergriffen hatte, erlagen dem Localleiden; die vielfach schon bestehende Erschöpfung durch Eiterung, die grössere Wunde trug noch dazu bei, die Prognose zu verschlechtern.

Dass sowohl bei blosser Decapitation, als auch bei Entfernung des Trochanter functionell sehr günstige Resultate erzielt wurden, er-

1) Citirt bei Eulenburg a. a. O. L. A. VII. S. 752.

2) Citirt bei Leisrink a. a. O. S. 219.

3) l. c. S. 184.

4) Klin. Vortr. 1851. S. 304; ferner 6. chir. Congr. Discuss. über einen Vortrag von Hueter. S. 18.

5) 7. Congr. Ueber Methodik u. Nachbehandlung d. Hüftgelenksresection.

6) 6. Congr. Discuss.

gibt die Uebersicht der Geheilten. Ueber den Einfluss der subtrochanteralen Resection auf das Längenwachsthum des Femur siehe unten (Endresultate).

Noch habe ich der Vollständigkeit halber hinzuzufügen, dass in einem Fall mit Fisteln und starker Contractur der im Uebrigen gesunde Trochanter partiell entfernt wurde, da er sich ventilähnlich vor die Pfanne lagerte und die Drainage erschwerte. Bei den übrigen Kranken war dieses so vielfach empfohlene Verfahren nicht nöthig; die durchgehends angelegte Extension sicherte den Eiterabfluss in genügender Weise und demgemäss kamen grössere Verhaltungen relativ selten vor.

Ueber die Nachbehandlung nach der Hüftgelenksresection genügen einige kurze Notizen, da aus unseren Beobachtungen in dieser Hinsicht nichts Erwähnenswerthes hervorgeht; über die 12 ersten Fälle hat Kappeler (l.c.) schon referirt. Damals kamen vor Allem immobilisirende Verbände zur Verwendung; in neuerer Zeit haben dieselben immer mehr einer consequenten Behandlung mittelst Extension Platz gemacht. Die Lister'sche Verbandmethode ist seit 1876 die fast ausschliesslich geübte, doch wurde auch seit Einführung des Listerschen Verfahrens einige Mal offen behandelt (unter Zuhülfenahme antiseptischer Irrigationen u. s. w.). Um durch ein Beispiel den Einfluss der Antisepsis zu illustriren, greife ich die seit 1876 operirten Patienten unter 20 Jahren heraus und finde auf 12 Operationen 5 Todesfälle, während auf 21 ungefähr in demselben Alter stehende vor 1876 Operirte weit mehr Misserfolge kamen (14, inclusiv 1 nach Austritt erfolgten letalen Ausgang). Der Unterschied (41 Proc. Todesfälle seit 1876, 66 Proc. vor 1876) ist frappant und dürfte nicht nur damit erklärt werden, dass die früheren Fälle vielleicht schwerere waren.

Dieser Umstand veranlasst uns, auch die Complicationen in der Nachbehandlung zu berühren; wollen wir uns mit grösster Vorsicht ausdrücken, so dürfen wir nur hervorheben, dass im Laufe der letzten Jahre, spec. seit Einführung der Antisepsis sich einerseits die Beobachtungen eines afebrilen oder nur von ganz leichtem Fieber begleiteten Wundverlaufes mehren, dass ferner in diesem Zeitraum nur noch 1 mal Erysipel vorkam (bei den früheren Fällen im Ganzen 4 mal); Pyämie kam nicht mehr vor.

Die wichtigsten der (spec. in den letzten 10 Jahren beobachteten) Complicationen des Wundverlaufes waren: Fieber, nur in wenigen, soeben erwähnten Fällen fehlend, Eiterung beträchtlicher Art in ca. $^2/_3$ der Fälle, Bildung grosser Abscesse 6 mal (seit 1876 nicht mehr), ferner rapider Kräftezerfall, zum Theil eine Folge des Fiebers und

der Eiterung, 10 mal, Blutungen aus arrodirten grossen Gefässstämmen 2 mal, Albuminurie 4 mal, erhebliche Carbolerscheinungen 4 mal, Collaps kurz nach der Operation 2 mal.

Wo beträchtliche Eiteransammlungen vorkamen, incidirte und drainirte man sogleich.

3 mal wurde wegen ausgebreiteter progredirender Caries am Becken und Femur die Exarticulatio femoris ausgeführt. Jedesmal erfolgte rascher Collaps (nach 1—11 Tagen).

Die Heilungsdauer (worunter die Zeit von der Resection bis zur vollständigen Consolidation und Gehfähigkeit verstanden ist) variirt, je nach den Complicationen, von einigen bis zu 12 Monaten; im Durchschnitt betrug sie 6,0 Monate. Wahl gibt sie (für Kinder) zu 2—8 Monaten, Fock zu 3—6 Monaten, Eulenburg zu 4—6 Monaten, Bryk zu 5 Monaten an. König sagt, über 50 Proc. seiner Fälle seien binnen einem halben Jahre geheilt gewesen, worunter das Zusammenwachsen der Weichtheil- und Knochenwunde verstanden ist.

Zum anatomischen Befund. Wenn wir die anatomischen Befunde, soweit sie sich bei und nach der Operation feststellen liessen, noch kurz erwähnen, so geschieht es hauptsächlich, um hervorzuheben, wie sehr die neuere Ansicht, dass (besonders bei Kindern) der Knochen meist der primär und vorzugsweise erkrankte Theil ist, sich bewahrheitet (Hueter[1]), Wahl[2]), Kocher[3]), Volkmann[4]), König[5]) u. A.). 14 mal fand man bei der Operation diffuse fungöse Osteomyelitis der Femurepiphyse, daneben den Knorpel vielfach abgehoben (zum Theil relativ gut erhalten), das Gelenk wenig oder gar nicht betheiligt (von diesen Kranken starben 7). Viel häufiger jedoch waren die vorgeschrittenen Fälle, wo zu der meist schon hochgradigen cariösen Zerstörung des Kopfes und Trochanters Eiterung im Gelenk hinzugetreten war, die Pfanne auch schon cariöse Defecte zeigte oder Sequester in verschiedener Form und Grösse enthielt (26 Fälle, 18 gestorben). Diese Sequester mochten wohl meist „tuberculöse Sequester" sein, wie sie Volkmann[6]) schildert; dass jedoch weder solche Sequester, noch circumscripte käsig-eitrige Herde in den Epiphysen sehr häufig constatirt wurden (im Ganzen 7 mal), darf uns nicht wundern, wenn wir berücksichtigen, in wie zahlreichen Fällen Kopf und Hals schon total durch Caries zerstört waren, und dass nach Volkmann das frühere

1) Klinik u. s. w. S. 319.
2) l. c. S. 444.
3) l. c. S. 20.
4) l. c. S. 4.
5) Tuberculose der Knochen und Gelenke. Klin. Vortr. S. 214.
6) l. c. S. 26.

Vorhandensein solcher Herde nicht ausgeschlossen werden kann, wenn man sie oder den Sequester bei der Operation nicht mehr vorfindet. Doch sei daneben nicht vergessen, dass gerade in den frischeren Fällen ostaler Coxitis der Process vorwiegend als diffuser (fungöse Ostitis oder Osteomyelitis) bezeichnet werden musste.

In einem Falle war das Gelenk hauptsächlich erkrankt, der Knochen, im Uebrigen gesund, zeigte nur oberflächliche Ulceration. Ob dieser Fall (22jähriges Weib, hereditär belastet) eine jener primär tuberculösen, nach den Autoren hier und da vorkommenden Synovitiden darstellt?

Ein einziger Fall (Arthritis deform.) ist schon oben als nicht zur fungösen Coxitis gehörend erwähnt.

Zu den Todesursachen bei den nicht zur Heilung Gekommenen übergehend, finden wir kurz Folgendes: (Ich trenne die Todesfälle in solche, die innerhalb der 3 ersten Wochen eintraten, und spätere.)

Es starben 7 Kranke vom 1. bis 17. Tag nach der Operation, und zwar:

Am Shock, Collaps	1	Patient nach 24 Stunden,
an eitriger Peritonitis	1	" am 3. Tag,
an rapidem Kräftezerfall unter Diarrhöen	3	" am 10., 12., 17. Tag,
an zufällig eintretender Apoplexia cerebri	1	" am 12. Tag,
an Pyämie	1	" am 14. Tag.

Diese letalen Ausgänge sind zum Theil auf Rechnung der Operation zu setzen. Für die Todesfälle an Collaps und Pyämie thun wir dies ohne Bedenken; ebenso bleibt uns keine andere Wahl bei 3 weiteren, kurz nach der Operation rasch heruntergekommenen Patienten. Anders steht es bei dem einer eiterigen Peritonitis erlegenen Kranken, da Caries der Pfanne sicher, ein constatirter Beckenabscess höchst wahrscheinlich schon vor der Operation bestand; der letzte Todesfall (zufällige Apoplexia cerebri am 12. Tag) kann kaum auf die Operation bezogen werden.

Wir finden also bei 44 Operationen 5mal letalen Ausgang als unmittelbare Folge des Eingriffes (11 Proc.).

20 weitere Kranke lebten noch längere Zeit nach der Resection (1 mal 23 Tage, 1 mal 1½ Monate; im Durchschnitt etwas über 5 Monate). Bei diesen Kranken darf wohl nicht an eine Gefährdung des Lebens durch die Operation gedacht werden.

Da uns die Parallelisirung der operirten und nicht operirten Fälle vorzüglich interessirt, lasse ich nunmehr die Todesursachen bei beiden

Gruppen gesondert folgen (bei den Resecirten sind die soeben erwähnten, bald auf die Operation folgenden letalen Ausgänge weggelassen).

Todesursachen	Resecirte	Nicht resecirte
Progredirende Caries mit ihren Folgezuständen: Marasmus, Erschöpfung	5	6
Caries verbunden mit Tuberculose verschiedener Organe (Pia, Lunge u. s. w.)	6	3
Caries, Amyloid (daneben 1 mal Tuberculose)	3	2
Caries, daneben verschiedene Organerkrankungen (käsige Pneumonie, Nierenabscess, Herde im Hirn u. s. w.)	4	6
Tuberculose verschiedener Organe allein	1	1
Retroperitonealabscess	1	—
Keine Diagnose (resp. Section)	—	1
Zufälliger Tod an Katarrhalpneumonie nach localer Heilung	—	1
Nach einer draussen ausgeführten Operation gestorben (Carbolintoxication?)	—	1
	20	21

Progredirende Caries kam bei den Resecirten 18 mal vor (Nichtresecirten 17 mal), Perforation des Acetabulum 5 mal (2 mal), Tuberculose verschiedener Organe 8 mal (4 mal), Amyloid 3 mal (2 mal); bei 9 nach eingezogenen Erkundigungen an progredirender Caries Gestorbenen mag wohl mehrmals Tuberculose und Amyloid ebenfalls vorgelegen haben. — Die Caries mit ihren Folgen (Eiterung, Erschöpfung, Amyloid), ferner die tuberculöse Infection des Organismus waren, wie aus Obigem hervorgeht, die Hauptfeinde aller Coxitiskranken, seien sie nun operirt worden, oder nicht. Ueberschauen wir die einschlägigen Angaben verschiedener Autoren, so zeigen sie sich nicht in absoluter Uebereinstimmung mit den unserigen; besonders Eines möchte ich Mehrerem gegenüber hervorheben, dass die Verallgemeinerung der Tuberculose, dieses so gefürchtete Ereigniss, zu dessen Verhütung so viele Resectionen gemacht werden, durchaus nicht immer, ja nicht einmal in der Mehrzahl der Fälle (12 mal bei 31 Sectionen constatirt) die Todesursache war. Hueter[1]) führt an: Bei den meisten seiner Resecirten sei Miliartuberculose die Todesursache gewesen; König[2]): „Fast alle Todesfälle kommen auf Rechnung der Verallgemeinerung der Tuberculose.“ Dieser Punkt ist von Wichtigkeit, denn je nachdem der Arzt die Verallgemeinerung der Tuberculose von einer Herderkran-

1) l. c. S. 383.

2) Vortrag über Frühresection. Chir. Congr. 1880.

kung aus für sehr wahrscheinlich hält oder nicht, wird er auch eine verschiedene Stellung zur Resectionsfrage, vor Allem zur Frage der frühen Resection einnehmen.

Das so häufige Progrediren der Caries bei unseren Operirten (Leisrink[1]) hebt in seiner Arbeit gerade dessen Seltenheit gegenüber Marasmus, Phthise u. s. w. hervor) zeigt uns lediglich, dass die betreffenden Fälle durchschnittlich schwere, weit gediehene waren, wo, ähnlich wie bei malignen Neubildungen, ein gründliches Exstirpiren aller kranken Partien nicht mehr möglich war.

Um ein schärferes Urtheil über Heilungsmöglichkeit je nach der Schwere der Erkrankung zu erhalten, besonders aber, um die oben bei den exspectativ behandelten Fällen gemachte Eintheilung auch hier durchzuführen, was uns eine Vergleichung der Resultate der verschiedenen Behandlungsmethoden erleichtern wird, lasse ich eine kurze

Uebersicht der Resultate der Resection bei eiteriger und nicht eiteriger Coxitis

folgen.

1. Erste Gruppe: Resection bei nicht eiteriger Coxitis.

Von 42[2]) in Betracht kommenden Fällen gehören blos 10 hierher (6 männliche, 4 weibliche; Alter 7, 8, 10, 12, 16, 21, 21, 24, 32, 53 Jahre). Es darf hervorgehoben werden, dass diese Coxitisfälle sämmtlich weit gediehene (Endstadien nach Hueter) sind; beginnende oder vorgeschrittene destructive Vorgänge fehlen nie, „Luxation" ist 2 mal notirt, Caries, meist durch Crepitation nachweisbar und mit excessiven Schmerzen verbunden, 7 mal. Die ätiologischen Momente entsprechen dem oben Gesagten, ebenso die Operationsbefunde; erhebliche Betheiligung der Pfanne findet sich nur 2 mal, Perforation 1 mal. 6 mal genügte die Entfernung des Caput femoris, 2 mal musste auch der Trochanter abgetragen werden, 1 mal erstreckte sich die Resection auf Kopf und Pfanne, 1 mal auf Kopf, Pfanne und Trochanter; 4 von den erst erwähnten Resectionen waren von Erfolg begleitet, von den 4 ausgedehnteren dagegen nur eine. — Berücksichtigen wir den Allgemeinzustand der Kranken, so ergeben sich wichtige Differenzen:

a) 7 Fälle ohne schwere Complicationen. Davon sind (bis jetzt) gestorben 2 (1 mal Caries, 1 mal retroperiton. Abscess), geheilt wur-

1) l. c. S. 196.

2) 2 von den 44 Fällen fallen hier weg (1 mal fehlen genaue Angaben, 1 mal handelt es sich um Arthritis deform.).

den 5; alle Heilungen wurden nach Jahren constatirt. Es ergab sich 4 mal vollständige Gehfähigkeit, gute Stellung des Beins; 1 Patient ging an Krücken. Ankylose bestand 2 mal, Beweglichkeit 3 mal. Keine Fisteln. Mortalität 28,5 Proc.

b) 3 durch hochgradige Schwäche, Marasmus, Decubitus complicirte Fälle. Bei allen dreien waren es vorzüglich die enormen Schmerzen, die auf eine Operation hindrängten. Alle 3 starben (1 mal Pyämie, 2 mal Caries, Pneumonie).

Für die ganze Gruppe beläuft sich somit die Mortalität auf 50 Proc.

2. Zweite Gruppe: Resection bei eiteriger Coxitis.

32 Fälle gehören hierher (19 männliche, 13 weibliche; Alter 1—52 Jahre). Der Uebersicht halber füge ich die Resultate sogleich bei:

a) 21 uncomplicirte Fälle (14 männliche, 7 weibliche; Alter 1, 2, 3, 3, 3½, 4, 6, 6, 7, 8, 8, 9, 10, 10, 10, 11, 12, 33, 42, 51, 52 Jahre, also über ⅘ im Alter von 1—12 Jahren). Von diesen Patienten starben 13, wurden geheilt 8. Mortalität somit 61,9 Proc. Die 4 Erwachsenen starben sämmtlich, somit reducirt sich die Mortalität für die Kinder auf 52,9 Proc. Todesursachen im Allgemeinen die oben erwähnten (Caries, Tuberculose u. s. w.). Die Heilungen, auch hier wieder neuerdings constatirt, waren sämmtlich befriedigende: alle Patienten waren gehfähig, nur einer braucht einen Stock zum Gehen. Beweglichkeit ist 2 mal notirt, Ankylose in den übrigen Fällen (5 mal).

b) 11 complicirte Fälle (5 männliche, 6 weibliche; Alter 3½, 4, 7, 7, 9, 9, 12, 12, 15, 16, 16 Jahre). Die Complicationen waren ungefähr die nämlichen wie bei Gruppe 1 (b); dazu traten noch Albuminurie, Drüsenabscess, Caries einer Zehe u. s. w. Von den 11 Kranken starben 8 (72,7 Proc.) und wurden geheilt 3. (Immer ergeben sich diese Zahlen aus den durch spätere Nachfrage vervollständigten Daten.) Todesursachen wieder vorwiegend Caries mit ihren Folgen. Die 3 erzielten Heilresultate sind nicht durchweg gute zu nennen (Gehfähigkeit besteht zwar, daneben jedoch 2 mal Fisteleiterung, 6 und 7 Jahre nach der Operation; der Allgemeinzustand ist ein mässig guter).

Die Mortalität für alle bei eiteriger Coxitis Resecirten beläuft sich somit auf 65,6 Proc.

Zur Charakteristik dieser wichtigen Gruppe von Fällen möge noch Folgendes dienen. Die Aetiologie ist schon oben erwähnt; bei der Aufnahme fieberten die meisten Kranken; Abscesse wurden 22 mal constatirt, Fisteln 15 mal, Crepitation 11 mal, Luxation 5 mal. Die Operation zeigte, dass es sich meist um diffuse Ostitis, andere Male

um hochgradigen cariösen Schwund, seltener um circumscripte käsige Herde handelte. Dagegen waren Caries der Pfanne, Sequester in derselben häufig: 17 Fälle. 7 Resectionen betrafen Kopf, Trochanter und Pfanne (5 Misserfolge), 8 Resectionen Kopf und Pfanne (4 gestorben), 14 Resectionen blos den Kopf (11 gestorben), 5 Resectionen Kopf und Trochanter (2 gestorben).

Specielle Uebersicht der functionellen Endresultate nach Resectio coxae.

Nachfolgende 2. Tabelle[1]) (S. 183) enthält den Endstatus (meist in diesem Jahre von mir aufgenommen) von 16 geheilten Resecirten; ein weiterer, entlassener Patient konnte leider nicht nachuntersucht werden. Die Messungen und Angaben dieser Tabelle liegen den nachfolgenden Erörterungen zu Grunde.

Die 16 Endresultate der Tabelle vertheilen sich auf 8 männliche, 8 weibliche Kranke; im Alter von 3, 3, 3, 4, 6, 7, 8, 8, 9, 9, 10, 16, 16, 21, 32, 44 Jahren (zur Zeit des Eintrittes); über 80 Proc. sind somit jugendliche Individuen unter 20 Jahren.

Ueber den Gesundheitszustand der Kranken liegen durchgehends Notizen aus dem laufenden Jahre vor. Im Allgemeinen lässt sich Befriedigendes sagen; die meisten der Untersuchten waren durchaus gesund und wohlbehalten. 4 von ihnen machen jedoch insofern eine Ausnahme, als das Allgemeinbefinden durch hier und da auftretende Schmerzen oder durch noch bestehende Eiterung beeinträchtigt ist; erhebliche Erkrankungen innerer Organe, vor Allem der Lungen, sind nirgends nachgewiesen.

Die meisten Kranken sind (abgesehen von den 3 zuletzt entlassenen) vollständig geheilt und arbeitsfähig (11 von 13); 2 gehen nur mühsam und sind auch zu keiner anhaltenden Arbeit fähig. Dem Beruf nach sind 4 Schüler, 1 Schneider, 1 Landarbeiter, 1 Uhrenmacher, 2 Hausfrauen. 1 Patient ist ohne Beruf, 3 mal fehlen sichere Angaben.

Der Zustand der resecirten Extremitäten ist dahin zu charakterisiren, dass 3 derselben ungenügende oder mittelmässig gute, die übrigen gute, mehrfach sogar ausgezeichnete Gehwerkzeuge darstellen (wieder abgesehen von den 3 zuletzt Entlassenen, welche zwar sämmtlich gehfähig sind). Die 3 zuerst erwähnten Kranken sind nicht im Stande, ohne Stock zu gehen; mit Stock oder Krücken legen sie

1) 5 der Fälle sind schon in der oben citirten Arbeit von Kappeler erwähnt, werden jedoch aufgenommen, da Nachrichten neuesten Datums oder genaue Statusaufnahmen hinzugefügt werden konnten.

allerdings bedeutende Wegstrecken (bis 1 Stunde und mehr) zurück. 2 von diesen unvollkommenen Heilungen finden sich bei Kranken, wo die Fisteln (ca. 6 Jahre nach Entlassung) noch nicht geschlossen sind und auch der allgemeine Zustand am meisten zu wünschen übrig lässt.

Wie gesagt, ist die Gehfähigkeit bei den Uebrigen eine sehr vollkommene, Keiner braucht einen Stock:

„Beliebig lang" gehen 2 von ihnen,
6—8 Stunden lang 2,
mehrere Stunden lang 2,
leichter und sicherer Gang ist 4 mal notirt.

Das Hinken, schon wegen der Verkürzung unvermeidlich, fehlt nur 1 mal vollständig; leichtes oder spurweises Hinken ist 7 mal notirt; mässiges oder ziemlich ausgesprochenes Hinken 5 mal (3 von diesen Kranken brauchen einen Stock).

Um das Hinken möglichst zu vermeiden, wandten nicht alle Kranken durchaus dieselben Mittel an. Die einfachsten — Senkung des Beckens auf der kranken Seite, Erhebung der Ferse des resecirten Beines — kehren allerdings mit einer gewissen Regelmässigkeit wieder. Ich führe kurz die Details darüber an, da genaue Angaben über diese Verhältnisse selten sind:

5 Patienten halfen sich durch Erheben der Ferse und Gehen auf dem Zehenballen bei horizontal stehendem Becken; dabei wurden theils erhöhte Absätze, theils erhöhte Sohlen gebraucht (nur 1 Patient verschmähte dieses Erleichterungsmittel). Hieher gehören einige zur Zeit der Untersuchung erwachsene weibliche Individuen; sie sind es besonders, die eine Beckenverschiebung mit consecutiver Skoliose consequent zu vermeiden suchen. Eines derselben, das absolut nicht hinkt, biegt beim Gehen zudem das gesunde Knie etwas ab (Nr. 3 und 5 der Tabelle).

2 weitere Fälle weisen ebenfalls Erhebung der Ferse auf, dagegen fehlen über die Haltung des Beckens sichere Angaben.

4 Kranke senken das Becken und erheben die Ferse auf der kranken Seite.

2 Kranke benutzten zur Correction nur die Beckenverschiebung.

Auffallend ist, dass nicht alle Kranken, bei denen Erhebung der Ferse oder Gang auf dem Zehenballen notirt ist, sich dies durch Tragen geeigneter Sohlen und Absätze erleichterten. Mehrfach war man genöthigt, sie auf den Nutzen solcher Hülfsmittel wiederholt aufmerksam zu machen.

Die locale Ausheilung ist vollendet in allen Fällen bis auf 2,

bei welchen seit 6 Jahren Fisteln bestehen und beständig etwas Eiterung stattfindet; auch das functionelle Resultat lässt hier am meisten zu wünschen übrig.

Ueber die Art der Verbindung (Ankylose, Nearthrose), ferner über die Winkelstellung, sowie über die Verkürzung, Gegenstände, die eine etwas eingehendere Besprechung erheischen, siehe unten. Ich füge summarisch bei, dass Ankylose in 7 von 16 Fällen, Beweglichkeit 8 mal, Schlottergelenk 1 mal, stark winkelige Ankylose 3 mal eingetreten ist. Verkürzung fehlt nie.

Sehen wir als Kriterium einer vollständigen Heilung nach Resection an: Gesundheit, der normalen sich nähernde Gehfähigkeit, Festigkeit der Verbindung, so ist dies in 13 Fällen 10 mal erreicht worden (76,9 Proc).

Stellen wir als Postulat auf: Gehfähigkeit (mit oder ohne Stützen), Schluss der Fisteln, so erhalten wir (11 von 13 Fällen) 84,6 Proc., ein zufriedenstellendes Resultat, das die vielfach geäusserte Ansicht unterstützt, dass die Hüftresection, locale Ausheilung vorausgesetzt, durchweg nützliche und gebrauchsfähige Glieder liefere.

Die Mängel, welche den Heilungsresultaten nicht nur in den weniger befriedigenden, sondern zum Theil auch in den glücklichsten Fällen anhafteten, waren, wie aus dem oben Erwähnten erhellt:

1. Aufhebung der Gelenkfunction, Verwachsung des oberen Femurendes mit dem Becken.

2. Winkelstellung zwischen Rumpf und Oberschenkel (winkelige Ankylose mit ihren Folgen: Lordose, Skoliose, Hinken u. s. w.).

3. Verkürzung der einzelnen Skelettheile des resecirten Beines, ein nie fehlender Uebelstand.

Ueber diese 3 Punkte bleiben mir noch einige Bemerkungen zu machen. Was mir vorerst bei Uebersicht der Endresultate auffällt, ist eine merkwürdige Uebereinstimmung, eine Uebereinstimmung, welche oft bis in die Détails reicht, zwischen den Resultaten, wie sie nach Resection und wie sie nach exspectativer Behandlung schwerer Coxitisfälle sich darboten. Um dies deutlicher zu machen, fasse ich in den folgenden Bemerkungen die Endresultate beider Kategorien zusammen.

1. Zur Ankylose.

Ueber die Häufigkeit der Ankylose nach Hüftresection gehen im Allgemeinen die Ansichten dahin, dass sie selten sei. (Volkmann[1]) sagt: Ankylose tritt fast nie ein; Leisrink (l. c.) führt

1) l. c. S. 17.

unter seinen vielen Geheilten nur einige Male ausdrücklich Ankylose an.) Unsere 7 Ankylosen auf 16 Heilungen dürften jene Ansicht vielleicht etwas modificiren. Was aber wichtiger ist, der Werth der Heilung mit Ankylose, der, wie uns dünkt, vielfach unterschätzt wird, wird gerade durch unsere Fälle in ein günstiges Licht gestellt; 6 von den 7 Patienten, 1—4 Jahre nach der Operation untersucht, waren gesund, hatten keine Fisteln, wiesen geringe Verkürzung und leichten und sicheren Gang ohne jegliche Stütze auf. Im ersten der Fälle (Ankylose in Flexionsstellung) hinkte der Patient ziemlich stark, war aber im Stande, schwere Arbeit zu verrichten. Unter unseren mit Beweglichkeit Geheilten dagegen finden wir 1. die noch mit Fisteln Behafteten; 2. alle diejenigen, deren Gehfähigkeit noch keine genügende ist, welche zum Gehen Stock oder Krücken benutzen, so unter Anderem den Fall von Schlottergelenk. Es entspricht dem vollkommen, wenn Ollier[1]) auf Grund seiner Beobachtungen sich dahin äussert: „Wenn man nicht Beweglichkeit und Festigkeit zugleich erlangen könne, müsse man vor Allem letztere erstreben, also die Ankylose, welche den Kranken besser vor Recidiven des Knochenleidens schütze und ihm ein besseres Gangwerkzeug und Stützmittel verschaffe." Auf einen ganz ähnlichen Standpunkt stellt sich Holmes (l. c.), wenn er sagt, ein in richtiger Stellung ankylosirtes Bein sei als ein gutes Endresultat zu betrachten. Billroth[2]) hält die Ankylose nach Hüftresection im Allgemeinen für günstig und empfiehlt sie anzustreben. Bidder[3]) lässt die Frage unentschieden, ob ein bewegliches geheiltes oder ein in guter Stellung ankylosirtes Gelenk das Bein kräftiger, brauchbarer mache. Wie gesagt, geben unsere Beobachtungen eine Antwort auf diese Frage und diese Antwort lautet zu Gunsten der Ankylose. Wird man deswegen aufhören, in gewissen Fällen Beweglichkeit zu erstreben? Gewiss nicht; man wird sie zu erreichen suchen bei allen früh operirten Fällen, wo die Gelenkzerstörung noch keine vollständige und vor Allem die Kapsel zum grossen Theil noch erhalten ist. Für vorgerückte Stadien der Gelenkzerstörung, Vereiterung des ganzen Gelenkes, Luxation u. s. w. wird man, und gewiss mit Recht, die Ankylose als das möglichst günstige Endresultat begrüssen, da, wenn sie einmal erreicht ist, die entzündlichen Erscheinungen, speciell die Eiterung, meist nachlassen oder aufhören.

1) l. c. S. 392.
2) Wiener med. Wochenschr. 1871. S. 100.
3) Berliner klin. Wochenschr. 1879. S. 100.

Auf einen Punkt, den zu besprechen von Interesse wäre, nämlich auf die Restitution von Gelenken, speciell auf die Frage, ob in Nearthrosen nach Resection die wesentlichen Theile des Gelenkes (Kapselband, Knorpel u. s. w.) sich regeneriren, welche Frage mehrfach bejaht wird, kann ich leider nicht eingehen, einmal da die klinische Untersuchung darüber keinen sicheren Aufschluss gibt, und ferner weil mir beweisende Präparate fehlen.

Bei vorgerückter Coxitis gilt im Falle der Spontanheilung Ankylose als die Norm; dem entsprechen unsere Aufzeichnungen über die nachuntersuchten Coxitiskranken. Auch in diesem Punkte finden wir eine Analogie zwischen den Endresultaten nach Spontanheilung und nach Resection, insofern als auch bei den spontan Geheilten die Ankylose eine vorzügliche Gebrauchsfähigkeit der Extremität nicht hinderte.

Sei es nun, dass Beweglichkeit vorhanden oder Ankylose eingetreten war, mit welchem Theile des Beckens war das obere Femurende in Verbindung? In den seltensten Fällen mit der Pfanne, wenigstens mit einer normalen Pfanne. Schon bei den spontan geheilten Coxitiden begegneten wir diesem Umstand; fast immer musste man eine cariöse Ausweitung der Pfanne oder ein Hinaufrutschen der Femurepiphyse über den Pfannenrand annehmen — gerade so bei den Resecirten. An Articuliren eines Femurstumpfes mit einer annähernd normalen Pfanne lässt sich nur bei sehr früh ausgeführter Resection, bei nahezu vollständig erhaltener Kapsel denken, in allen anderen Fällen wird das Femur durch den Druck der Rumpflast am Becken aufwärts geschoben werden. Unsere Angaben über diesen Punkt weisen in allen Fällen, wo eine genaue Untersuchung daraufhin stattgefunden hatte, Verschiebungen des Trochanter um $3^1/_2$ bis 6 Cm. nach oben nach. Also auch hier wieder eine Uebereinstimmung in den Resultaten der resecirenden und exspectativen Behandlung.

2. Zur Winkelstellung.

Diese Frage hängt mit der soeben besprochenen nahe zusammen, denn im Allgemeinen kommt Ankylose des Hüftgelenkes mit einer gewissen Regelmässigkeit in Flexionsstellung zu Stande. Nicht nur Ankylose, sondern winkelige Ankylose ist charakteristisch für die Spontanheilung der Coxitis; dies zeigt, wie schon oben angedeutet, ein grosser Theil unserer Nichtresecirten zur Genüge; bei den Resecirten finden wir ebenfalls mehrere Beispiele winkeliger Ankylose, bei Anderen fehlen genaue Angaben.

Ankylose kann nun, wir sahen es oben, mit ausgezeichnetem

Geh- und Arbeitsvermögen einhergehen; ob aber winkelige Ankylose ebenfalls? Da bei flectirtem Hüftgelenk auch das Knie, soll überhaupt ein Gehen möglich werden, mehr oder weniger gebeugt werden muss, so wird der Gang in Folge der daraus resultirenden Verkürzung der Extremität hinkend; bei hochgradiger Winkelstellung kann er überhaupt unmöglich werden. Dies ist also um jeden Preis zu vermeiden, oder, wenn einmal vorhanden, zu beseitigen (Brisement, Osteotomie u. s. w.). Doch sahen wir oben, dass ein Kranker bei dem der Winkel zwischen Rumpf- und Schenkelaxe nur 110° betrug, ohne sehr stark zu hinken, stundenlang gehen konnte. Eine ganze Anzahl unserer Patienten, bei denen der genannte Winkel ein grösserer war, z. B. 140°, 145°, zeigten ein ganz ausgezeichnetes Gehvermögen. Zugleich darf hervorgehoben werden, dass ein total gestrecktes ankylotisches Bein, wenn gleich lang wie das gesunde, eher zu einem Gehhinderniss wird, da der Kranke, um überhaupt gehen zu können, eine Beckenverschiebung eintreten lassen, das Becken auf der gesunden Seite senken muss. Eine leichte Winkelstellung (160—140°) werden wir also durchaus nicht scheuen, besonders wenn wir bedenken, wie hinderlich ein total gestrecktes Bein für viele der einfachsten Verrichtungen — man denke nur an das Sitzen — ist. Starke Winkelstellung zu vermeiden, ist Aufgabe der Behandlung, sowohl in den floriden Stadien der Krankheit als später. Auf die hierfür nöthigen Verbände, Apparate u. s. w. gehe ich nicht wieder ein, nur Eines erwähne ich, dass von unseren Fällen eine ganze Anzahl mit Verbänden aus Wasserglas, die dem Taylor'schen Apparat nachgebildet waren[1]), nachbehandelt worden sind, und zwar im Ganzen mit Erfolg. Hochgradige Flexionsstellungen finden wir gerade bei solchen Patienten erwähnt, die einer Nachbehandlung und Aufsicht nach Spitalentlassung sich entzogen (z. B. Nr. 2, 4, 12 der Tab. über Endresultate nach Coxitis). Wenn im Allgemeinen bei unseren Resecirten Winkelstellungen etwas seltener sind, so ist dies vor Allem auf die längere Dauer der Nachbehandlung zu beziehen. Die einmal Operirten hatten mehr Interesse, zeigten mehr Sorgfalt für ein gutes functionelles Endresultat als die spontan Geheilten.

3. Zur Verkürzung und Atrophie.

Bei keinem Resecirten, bei keinem exspectativ behandelten, an schwerer Coxitis leidenden Patienten fehlte Verkürzung des Beines

1) Siehe die Arbeit von Kappeler und Haffter in dieser Zeitschrift. Bd. VII.

nach einer Reihe von Jahren. Auch hier verhielten sich die beiden Kategorien von Fällen im Ganzen sehr ähnlich. Dass bei Coxitis die Verkürzung auf einer ganzen Anzahl von Momenten beruhen kann, wird allgemein zugegeben. Blasius[1]) specificirt diese Momente am genauesten; er unterscheidet ihrer 8, und zwar 1. die Beckenverschiebung (scheinbare Verkürzung), 2. die wegen ihrer Seltenheit kaum in Betracht kommende Beckenschiefheit, 3.—7. eine ganze Reihe destructiver Vorgänge am Femur und Becken, die eine Stellungsveränderung des oberen Femurendes zur Folge haben, nämlich Pfannenwanderung, Luxation, Caries des Schenkelhalses, Zerstörung des Schenkelkopfes, Zerstörung des Pfannenbodens, endlich 8. Atrophie der Extremität. Die Möglichkeit, dass die einen oder anderen von diesen Momenten Verkürzung bedingen, ist unbestreitbar; sie jedoch am Lebenden scharf auseinander zu halten, möchte wohl in vielen Fällen nicht gelingen. Für uns ist besonders die letzte Art der Verkürzung von Interesse, da die Meinungen über dieselbe noch variiren: Volkmann[2]) erkennt eine von ihm sogenannte „Inactivitätsaplasie" nach chronischen Gelenkentzündungen der Kinder an und stützt sich dabei auf die Thatsache, dass Function und Nutrition in einem bestimmten Connex zu einander stehen; so auch andere Autoren (Humphry[3]), Boeckel[4]), Berguien[5]) u. A.). Wenn neben dem Kürzerbleiben des Oberschenkels nach Coxitis auch Verkürzungen am Unterschenkel und Fuss durch Messung constatirbar sind, so bleibt wohl nichts Anderes übrig, als die Volkmann'sche Inactivitätsaplasie anzunehmen, zumal da es sich dann meist um Kranke handelt, deren Extremität Monate, ja Jahre lang theilweise oder vollständig ausser Function gesetzt war. Ueberblicken wir unsere Messungen nach Coxitis (s. Tab. S. 183), so finden wir schon bei Fall 4 und 5 solche Verkürzungen (Unterschenkel $^1/_2$—1 Cm., Fuss ca. 1 Cm.). Die schwereren Fälle mit längerem Krankenlager (6—12) zeigen durchschnittlich Verkürzung der Unterschenkelknochen, meist von 1 Cm. (Maximum 2 Cm.); unter 10 daraufhin untersuchten Patienten zeigten 3 auch eine Verkürzung des Fusses um $^1/_2$—1 Cm. Nehmen wir dazu die nie fehlende Atrophie der Musculatur, meist auch des Fettpolsters, so erscheint uns die Volkmann'sche Theorie von der Inactivitätsatrophie sehr plausibel. Dass bei den

1) l. c. S. 296 ff.

2) Pitha-Billroth. II. 2. S. 351.

3) L. A. V. S. 76.

4) Arch. de physiologie. 1870. Ref. in Virchow-Hirsch's Jahresber.

5) De l'atrophie du membre abdominal dans la coxalgie. Ref. in Virchow-Hirsch's Jahresber. 1877. S. 340.

resecirten Fällen genau die nämlichen Ursachen der Verkürzung wirksam sind, ist selbstverständlich. Es fragt sich nur, ob und welche neue hinzukommen. Als solche drängen sich uns sogleich auf: 1. Die reelle, durch Entfernung eines Theiles des Femur gesetzte Verkürzung; 2. der durch Entfernung eines oder beider Epiphysenknorpel gesetzte Wachsthumsdefect bei noch wachsenden Individuen. Theoretisch müsste also im Allgemeinen die Verkürzung nach Resection grösser sein, als nach Spontanheilung. Doch denke man sich diese Differenz ja nicht als eine auffällige, denn einerseits ist festgestellt, dass das epiphysäre Wachsthum am oberen Femurende relativ wenig energisch ist, ganz in den Hintergrund tritt gegenüber dem Wachsthum von der unteren Epiphyse aus (Ollier l. c., Volkmann); andererseits ist zu berücksichtigen die bekannte Thatsache, dass die Coxitis des Kindesalters in der Mehrzahl der Fälle ein Knochenprocess ist, in der Nähe des Epiphysenknorpels beginnend, so dass vollständige oder partielle Zerstörung dieses Knorpels im Verlauf der Krankheit sehr wohl denkbar ist. An diese kann sich, ebenso gut wie an die Resection, ein Wachsthumsstillstand am oberen Femurende knüpfen.

Ich stelle die nach Spontanheilung und nach Resection gemessenen Verkürzungen übersichtlich zusammen, wobei ich zum Voraus bemerke, dass die Verkürzung des Oberschenkels immer auf der äusseren Seite gemessen wurde (Troch. maj. — Kniegelenkslinie). Die Maasse von der Pfanne, resp. von der Spin. a. s. bis zum Knie konnten hier nicht benutzt werden, da meist das obere Femurende am Becken aufwärts gerutscht war (Pfannenausweitung u. s. w.), mithin das Maass auf der inneren Seite des Knochens die wahre Länge desselben nicht angegeben hätte (s. Tab. 1. S. 183).

Bei der Mehrzahl der Fälle der 1. Tabelle dürfen wir annehmen, dass die Epiphysenknorpel des Femur, wenn auch nicht in beträchtlicher Weise, durch die Krankheit lädirt worden sind; doch muss auch die Inactivität der Extremität zur Erklärung der Wachsthumshemmung herbeigezogen werden, wie dies die am Unterschenkel, sogar am Fuss gemessenen Verkürzungen zeigen. Fehlt eine Verkürzung vollständig, so sind wir wohl berechtigt, vollständige Intactheit der Epiphysenlinie anzunehmen (2 mal).

Der einzige Schluss, der uns im Hinblick auf die 2. Tabelle (S. 183) erlaubt ist, möchte wohl der sein: Da im Allgemeinen die Verkürzungen etwas grösser waren, als bei Spontanheilung, da sie ferner im Durchschnitt nach einer bedeutend kürzeren Zeit auftraten, so ist es erlaubt, diese Wachsthumshemmung auf die vollständige oder

Uebersicht der nach Coxitis gemessenen Verkürzungen:

Nr.	Alter (zur Erkrankungszeit) Geschlecht	Krankheit	Krankheitsdauer	Zeitdauer zwischen Erkrankung und Messung	Verkürzung: Femur	Verkürzung: Unterschenkel	Verkürzung: Fuss	Umfangverminderung: Oberschenkel	Umfangverminderung: Unterschenkel
			Jahre	Jahre					
1	1½ J., männl.[1])	Eiterige Coxitis	¾	10	—	—	?	2½	½
2	1½ J., männl.	Floride Coxitis	1½	10	1	½	—	—	—
3	3½ J., weibl.[2])	Coxitis, Luxation	1¼	10½	1	½	—	6	1½
4	7½ J., männl.[3])	Caries	2	11	1½	½—1	?	8	3½
5	7½ J., weibl.[3])	Coxitis, Luxation	5	10½	2	1	—	3½	1
6	10½ J., männl.	Floride Coxitis	¾	11	1½	½—1	1	3	½
7	12 J., männl.	Beginnende Coxit.	½	ca. 4	—	—	—	—	—
8	14 J., männl.	Caries	¾	ca. 3	1	—	—	2	—
9	14 J., männl.	Floride Coxitis	1½	4	ca. ½		—	—	1
10	15 J., männl.	Eiterige Coxitis	1½	ca. 10	1½	½—2	½	5	½
11	16 J., männl.	Floride Coxitis	⅓	3	1—½		?	4½	1½
12	16 J., weibl.	Caries	ca. 2½	11	1	ca. ½	1	3½	—
13	16½ J., männl.[3])	Coxitis, Luxation	?	13½	1	—	—	6	1

Bemerkungen: 1) Patient war nur kurze Zeit gehunfähig. 2) Patient war mehrere Jahre gehunfähig; Ankylose. 3) Ankylose meist in starker Flexionsstellung.

Uebersicht der nach Resectio coxae gemessenen Verkürzungen:

Nr.	Alter (zur Zeit der Resection) Geschlecht	Ausdehnung der Operation	Krankheitsdauer	Zeitraum zwischen Operation und Messung	Verkürzung: Oberschenkel	Verkürzung: Unterschenkel	Verkürzung: Fuss	Umfangverminderung: Oberschenkel	Umfangverminderung: Unterschenkel
			Jahre	Jahre					
1	3 J., männl.	Caput fem.	ca. 1	½	½	ca. ½	½	—	—
2	3½ J., weibl.	Caput	4	ca. 5	2½		?	6	2
3	3½ J., männl.	Cap., Troch. z. Th.	2½	3	2½	ca. ½	1	5	1½
4	4 J., männl.	Caput, Troch.	2	4	1	—	—	5	½
5	6½ J., weibl.	Caput, Troch. (⅓)	⅔	½	1½		?	—	1
6	7 J., weibl.	Caput, Troch.	1½	7½	1½	½	½	2½	1
7	8 J., weibl.	Caput, Troch.	4	1	3		?	?	?
8	8 J., männl.	Caput	1½	14	½	1—2	2	10	2
9	9 J., männl.	Caput	2½	3¼	—	½—1	1	4	—
10	9 J., weibl.	Caput	2	7	½	ca. 1¼	1	5	1
11	10½ J., männl.	Caput	1½	¾	4		?	?	?
12	16 J., männl.	Caput, Coll.	?	ca. 6	2	½	2	5½	3½
13	16 J., weibl.	Caput	2	13½	½	ca. 1½	1	6	1
14	21 J., weibl.	Caput	4½	12	1½	½	—	?	?
15	32 J., weibl.	Caput, Troch.	11	2½	?	?	?	?	?
16	44 J., männl.	Pfanne	1½	¼	5		?	?	?

partielle Entfernung der Epiphysenknorpel zurückzuführen; dass daran die Inactivitätsatrophie auch ihren Theil hat, geht schon daraus hervor, dass bei diesen Fällen auch am Unterschenkel und Fuss messbare Verkürzungen bestanden (am Unterschenkel 1/2, 1—2 Cm., 1 mal keine, am Fuss 1/2, 1—2 Cm., 2 mal keine, 6 mal fehlen Angaben).

Ueber den Einfluss der Wegnahme des Troch. maj. sammt seinem Epiphysenknorpel geben uns unsere Messungen einigen Aufschluss: Die Verkürzung ist durchschnittlich kleiner da, wo nur das Caput femor. resecirt wurde, grösser da, wo der Trochanter mit entfernt wurde und folglich sein Intermediärknorpel nicht mehr zum Längenwachsthum des Femur beitragen konnte.

Einige von Berguien in seiner citirten Besprechung der Atrophie nach Coxitis aufgestellte Behauptungen dürfen wir, an Hand unserer Messungen, als zum grössten Theile unrichtig hier zurückweisen; so folgende: Die Atrophie sei beträchtlicher bei den vom erkrankten Gelenk entfernteren Knochen; ferner dass die Muskelatrophie bei Coxitis nach 8 Jahren fehle. Bei dem schon betonten Connex zwischen Function und Nutrition erscheint es uns wahrscheinlicher, dass gerade die dem erkrankten Gelenke näher gelegenen Theile in erster Linie atrophiren müssen. Vor Allem unsere Tabelle über Messungen nach Coxitis weist dies schlagend nach; die Verkürzungen des Unterschenkels sind daselbst weit häufiger, als die des Fusses. Die Tabellen zeigen auch in überzeugender Weise, dass die Muskelatrophie vor Allem von der Schwere und Dauer des Leidens und nicht etwa von dem Alter des Kranken abhängt.

Leider habe ich keinen Fall zur Verfügung, der im ersten Kindesalter resecirt und nach vollendetem Wachsthum wieder untersucht worden wäre; bei einem solchen würde sich der Ausfall des epiphysären Wachsthums in seinem vollen Umfange zeigen. Ollier[1]) berechnet den von der oberen Epiphyse gelieferten Antheil am Femurwachsthum auf 8—9 Cm.; im Allgemeinen können unsere Maasse dazu dienen, jene Angabe zu stützen. Was sie wenigstens unwiderleglich feststellen, ist die Thatsache, dass nach Entfernung oder Erkrankung der oberen Femurepiphyse die Wachsthumshemmung relativ viel unbedeutender ist, als wenn die untere Epiphyse desselben Knochens ausser Function tritt (s. u. Genitis).

Es dürfte vielleicht auffallen, dass in einigen Fällen, wo man bei Kindern auch den Trochanter entfernte, nach einer Reihe von Jahren so geringe Verkürzungen (wie 1 und 1 1/2 Cm.) am Femur gemessen wurden; obwohl von Periostresten eine erhebliche Knochen-

1) l. c. S. 206.

neubildung ausging? Wir können es nicht beweisen. Ob vielleicht der Epiphysenknorpel sich regenerirte? Diese Regeneration ist bis jetzt noch nicht bewiesen. — Daneben darf ein Umstand da, wo uns die Wachsthumshemmung resp. die Verkürzung als gar zu geringfügig erscheint, in Betracht kommen: das häufige Vorkommen wallartig sich an das obere Femurende lagernder Beckenexostosen (Blasius u. A.) in solchen Fällen, wo das Femur die Pfanne verlassen hat (überall, wo mir genaue Messungen vorliegen, musste man ein Hinaufrutschen des Femur annehmen). — Solche Exostosen können den Femurschaft bei der Messung länger erscheinen lassen, als er wirklich ist, wodurch eine eventuell vorhandene stärkere Verkürzung unserer Kenntnissnahme entginge. Bei derartigen Verhältnissen können nur Untersuchungen am Präparat volle Sicherheit geben.

Noch ist zu erwähnen, dass bei mehreren Kranken auch die Beckendimensionen mit dem Tasterzirkel gemessen wurden. Es ergaben sich nicht ganz constante Verkürzungen (je um ½, 1—1½ Cm.) in Höhe und Breite (die Maasse waren Spin. a. s. — Spina post.; ferner Spin. a. s. — Tuber ischii).

Dass Haut und Musculatur des Beines bei chronischer Coxitis atrophiren, ist allbekannt. Unsere Messungen ergeben Folgendes: Das Volumen des Beines schwindet vielfach auch in Fällen, wo von einer Knochenatrophie noch nichts zu constatiren ist, also schon in leichten Fällen. Ferner: Die Atrophie ist am Oberschenkel, dem Theile, welcher dem Erkrankungsherd am nächsten liegt, welcher auch in erster Linie zur Inactivität verurtheilt wird, auffallend grösser als am Unterschenkel.

Zum Schluss lasse ich noch als Résumé des oben Gesagten eine Uebersicht der Behandlungsresultate schwerer Coxitisfälle folgen (Fälle mit Caries und Eiterung).

	Zahl der Fälle	Gestorben	Keine Heilung oder schwere Functionsstörung	Heilung mit leichter oder ohne Functionsstörung
a) Fälle ohne manifeste Eiterung:				
Nicht resecirt	20	5 = 25%	1 = 5%	14 = 70%
Resecirt.	10	5 = 50%	1 = 10%	4 = 40%
b) Fälle mit Eiterung:				
Nicht resecirt.	19	12 = 63,1%	2 = 10,5%	5 = 26,3%
Resecirt.	32	21 = 63,7%	— —	11 = 34,3%

Um den Werth und die Gefahr der Resection noch besser zu illustriren, diene Folgendes:

a) Fälle ohne nachweisbare Eiterung 10; davon nachweisbar in Folge der Operation gestorben 1, an den Folgen des Localleidens und complicirender Organerkrankungen 4 (40 Proc.).

b) Fälle mit Eiterung 32; davon in Folge der Operation gestorben 4, an den Folgen des Localleidens und seiner Complicationen 17 (53 Proc. gegenüber 63,1 Proc. bei den correspondirenden, expectativ behandelten Fällen).

Damit haben wir das Material zur Beurtheilung des Werthes der verschiedenen Behandlungsmethoden gewonnen und es erübrigt noch, kurz die Consequenzen aus dem bisher Gesagten zu résumiren:

Den Werth der exspectativen Behandlung für beginnende, sowie für floride Coxitis, die noch nicht bis zu den Endstadien gediehen ist, brauchen wir nicht zu betonen. Die functionellen Resultate sind im Ganzen so günstig, die Chance eines letalen Ausganges so gering, dass eine operative Behandlung kaum in Frage kommt.

Anders steht es mit der Caries und Eiterung des Hüftgelenkes. Fassen wir zunächst die ohne manifeste Eiterung verlaufenden Fälle ins Auge (dass hier nur Fälle mit schon nachweisbaren destructiven Vorgängen im Gelenk, Pfannenwanderung, Caries, Luxation mitgerechnet sind, ist selbstverständlich). Wenn wir sehen, dass von diesen Fällen eine grosse Zahl bei exspectativer Behandlung zu einem sehr befriedigenden Heilresultate gelangte, dass ferner von den operirten Fällen dieser Kategorie mehr starben, weniger heilten, so bleibt uns nichts Anderes übrig, als dem exspectativen Verfahren diese besseren Erfolge, wenigstens zum Theil, zuzuschreiben. Doch möchte ich darauf weniger Gewicht legen, als auf den meiner Ansicht nach wichtigsten Punkt, *dass bei einmal constatirter Caries, überhaupt Destruction im Gelenk eine Heilung nicht nur möglich, sondern sogar wahrscheinlich (so lange nicht Eiterung eintritt), wenn eine rationelle exspectative Behandlung eingeleitet wird.* Dass es einen Fortschritt in der Chirurgie bedeuten würde, wenn man nach und nach dazu gelangte, einen grossen Theil der Resectionen, die man heutzutage für unumgänglich nothwendig ansieht, zu vermeiden und durch ein weniger eingreifendes Verfahren zu ersetzen, möchte wohl kaum bestreitbar sein. Die früheren Vorfechter der Resection in Deutschland schon sprachen die Hoffnung aus, „es werde die einfache Behandlung der Coxitis mit ihren guten und besseren Methoden die Resection einschränken" (Leisrink). Für die Kategorie von Coxitisfällen, die wir jetzt besprechen, ist dies kein pium desiderium mehr;

aus dem Wunsche ist eine Forderung geworden. Nicht so bei eiterigen Coxitiden. War die Mortalität der exspectativ Behandelten kaum verschieden von der bei Resection, berücksichtigt man dabei, dass die Mortalität nach Resection sich vermindert, wenn die Todesfälle an vermeidbaren Complicationen der Wundbehandlung weggelassen werden, so liegt darin eine entschiedene Aufforderung zur Operation für solche Chirurgen, welche die Antisepsis vollkommen beherrschen, welche mit einer an Gewissheit grenzenden Wahrscheinlichkeit darauf rechnen können, dass weder Pyämie, Erysipel, noch Carbolvergiftung u. s. w. ihre Patienten bedrohen werden. Wer wegen eiteriger Coxitis operirt, wird allerdings von vornherein auf eine glänzende Statistik verzichten, vielmehr wird er jeden Heilungsfall als eine Rettung vom sonst wahrscheinlichen Tode mit Genugthuung begrüssen.

Ich möchte somit der Hüftgelenkresection ihren Platz als lebensrettende Operation gewahrt wissen und als ihre einzige Indication[1]) die nachweisbare Eiterung im Hüftgelenk aufgestellt sehen, wie sie sich in den späteren Stadien der fungösen Coxitis entwickelt. Als Contraindicationen sind zu nennen: Höheres Alter (über 40 oder 50 Jahre), erhebliche Erkrankung innerer Organe, vor Allem Lunge und Nieren. — Ermuthigend, wenn auch von secundärer Bedeutung bei der Entscheidung, ob resecirt werden muss oder nicht, ist der Umstand, dass eine ganze Anzahl auch schwerster Coxitiden nach Resection mit auffallend guter Function heilt.

Hier ist der Ort, kurz auf die vielfach ventilirte Frage der „Frühresection" einzugehen. Der Standpunkt, eine Resection eine frühe oder späte zu nennen, wenn sie wenige oder viele Wochen, resp. Monate nach Beginn des Leidens ausgeführt wird, dürfte wohl überwunden sein: „Es kann eine Resection, welche nach 2 Jahren gemacht wird, eine frühe, und es kann eine solche, welche 1/4 Jahr nach der Erkrankung gemacht wird, schon eine späte sein".[2]) Nur der locale Zustand, die erst beginnende oder vorgeschrittene Gelenkzerstörung und Eiterung wird das „früh" und „spät" bestimmen. Von diesem Standpunkte aus betrachtet, sind wohl sämmtliche Resectionen, welche vor Eintritt der Eiterung gemacht werden, als frühe zu bezeichnen, denn die hochgradigen Zerstörungen im Gelenk und die

1) Selbstverständlich im Frieden und abgesehen von einigen seltenen, nicht in den Bereich der fungösen Gelenkentzündungen gehörenden Indicationen (s. o.).

2) König, Vortrag über Frühresectionen. Congr. 1881. II. S. 95.

grössten Gefahren für den Kranken fallen im Allgemeinen mit dem Bestehen ausgebreiteter Eiterung zusammen. Bezeichnen wir summarisch die vor Eiterung ausgeführten Resectionen als frühe, so ist damit auch ein Urtheil über ihre Berechtigung gefällt, denn unsere, in den entsprechenden Stadien exspectativ behandelten Kranken hatten, sowohl mit Bezug auf Leben als auch auf Function, eine günstigere Prognose als die Resecirten. Die gewöhnlich der Frühresection zu Grunde liegende Anschauung, dass nämlich von der fungösen Gelenk- resp. Knochenkrankheit aus die Tuberculose anderer Organe sich entwickeln könne, ja wahrscheinlich entwickeln werde, erhält durch unsere Erfahrungen keine Stütze. Wenn wir unsere Fälle überschauen, sehen wir, dass die unoperirt Gebliebenen zum Mindesten nicht häufiger der Verallgemeinerung der Tuberculose erlagen. Ja aus diesen Fällen möchte ich gerade schliessen, dass das Latent- resp. Unschuldigbleiben tuberculöser Knochenherde nicht nur möglich, sondern sogar viel häufiger ist, als man gewöhnlich annimmt. Dieses Latentbleiben wird von den verschiedensten Autoren erwähnt, so von Volkmann[1]) („Käseherde können viele Jahre lang ohne Gefahr in den Epiphysen liegen), Sonnenburg[2]), König[3]) u. A. Seit Volkmann gilt ja der Satz allgemein: Die Tuberculose beim Menschen verimpfe sich leicht in loco, generalisire sich aber schwer. Die an unseren Fällen gemachten Erfahrungen stimmen damit überein. Wenn ich auch an denselben die schärfste Kritik übe, wenn ich mit Sonnenburg (l. c.) nur diejenigen Fälle von Knochen- und Gelenkentzündungen als tuberculöse gelten lasse, „wo erworbene oder erbliche Tuberculose als alleiniges ätiologisches Moment angesehen werden muss" (also fungöse Entzündungen hereditär unbelasteter Individuen nicht), so erhalte ich doch dasselbe Resultat:

Von 26 hereditär Belasteten oder Scrophulösen erlagen (bei exspectativer Behandlung) 2 der Tuberculose im engeren Sinne (Miliartuberculose der Lunge und anderer Organe). Vielleicht gehört hierher auch einer oder der andere von den 4 draussen an Caries und Erschöpfung Gestorbenen. Mit 3 Fällen käsiger Pneumonie erhalten wir auf unsere 26 Kranken 5 Todesfälle an Tuberculose (ca. 1/5).

Bei den hierher gehörigen 12 Resecirten finde ich 3 mal Miliartuberculose und mit Hinzurechnung eines weiteren Falles (dissem. Katarrhalpneumonie) 4 Todesfälle an Tuberculose (1/3). Dass also

1) Fungöse Gelenkentzündung. Klin. Vortr. S. 9.

2) Bedeutung der Tuberkel u. s. w. Vortrag. Chir. Congr. 1881.

3) Die Lehre von der Tuberculose der Gelenke. Diese Zeitschrift. Bd. XI. S. 571 ff.

die Resecirten vor der Tuberculose nicht gesicherter waren, als die conservativ Behandelten, dürfte, wenigstens für unsere Fälle, keinem Zweifel unterliegen.

Sollten ähnliche Ansichten nach und nach Raum gewinnen, so dürfte wohl in Zukunft ein grosser Theil der Frühresectionen, nämlich diejenigen, welche man wegen der hypothetischen Gefahr der Generalisirung der Tuberculose macht, unterbleiben. Eher möchte sich das frühe Reseciren empfehlen für solche Fälle, wo der Krankheitsverlauf und besonders die Temperaturverhältnisse es wahrscheinlich machen, dass Gelenkeiterung bevorsteht, oder soeben begonnen hat. Wie erschwert diese Erkenntniss aber unter Umständen werden kann, lehrt nicht nur die Erfahrung des täglichen Lebens, sondern auch die Meinungsverschiedenheit, die in dieser Sache noch herrscht. Ich weise nur auf die Angaben König's[1]) und Hueter's[2]) hin, welche aus gewissen Schwankungen der Körpertemperatur auf beginnende Abscessbildung schliessen, während Schede[2]), wohl nicht mit Unrecht, geltend macht, das Fieber könne auch durch entzündliche Processe im Caput femor. bedingt sein. Es wird daher wohl einer kleinen Anzahl erfahrener Chirurgen vorbehalten bleiben, beginnende Gelenkeiterung mit Sicherheit zu erkennen.

Von unserem Standpunkte aus hat die für Frühresection erheblich bessere Prognose keine Bedeutung (sie war allerdings auch für unsere Früh- und bei gutem Allgemeinbefinden Resecirten günstig: 2 Todesfälle auf 7 Operationen), denn bei jedem dieser Operirten können wir uns fragen: Wäre er nicht auch ohne Resection zu retten gewesen? Und im Princip ist diese Frage zu bejahen, wenn man die günstigen Erfolge bei den nicht resecirten Parallelfällen ins Auge fasst. Noch weniger wird uns die Rücksicht auf functionelle Resultate dazu vermögen, eine im Uebrigen nicht indicirte Resection auszuführen. Mit Recht sagt Billroth[3]): „Bei den Resectionen entscheidet nicht das spätere Resultat, sondern der Grad von Gefahr u. s. w." Ebenso hat der Ausspruch Ollier's[4]) seine volle Berechtigung: „Les résections les moins nécessaires pour la conservation de la vie sont celles qui donneront les résultats les plus brillants au point de vue de la réconstitution d'une articulation nouvelle."

Selbstverständlich wird man bei einmal vorhandener Indication die Resection sofort auszuführen haben und nicht zuwarten, bis der Kranke durch langwierige Eiterung und ihre Folgen heruntergekommen ist.

1) Die Körperwärme u. s. w. Vortr. 7. Congr. S. 153 ff.
2) Ebenda. Discuss.
3) Wiener med. Wochenschr. 1871. Nr. 2. 4) l. c. S. 371.

Auf die nicht durch vitale Indication bedingten Resectionen im Hüftgelenk (Resectionen, Keilexcisionen u. s. w. bei Luxation, winkeliger Ankylose u. s. w., welche die Extremität total unbrauchbar machen) gehe ich hier nicht ein, da derartige Fälle mir nicht vorliegen.

II. Kniegelenk.

(Hierzu Tabellen Nr. 3 und 4.)

A) Nicht resecirte Fälle 95 (29).[1])

Da manche der allgemeinen Fragen, welche die Resectionen betreffen und für Hüft- und Knieresection gleiche Gültigkeit haben, oben schon berührt worden sind, so können wir uns hier in der Hauptsache auf die Anführung der in Münsterlingen gemachten Beobachtungen beschränken und werden nur da, wo es unumgänglich nothwendig ist, weitere Bemerkungen einfliessen lassen.

Die Eintheilung der Fälle ist dieselbe wie oben; sie ergibt Folgendes:

1.	Chronische Gelenkentzündungen nach acuten Infectionskrankheiten	12 Fälle,
2.	Chronische Gelenkentzündung nach Gelenkrheumatismus	5 „
3.	Arthritis deformans	1 „
4.	Gonitis fungosa s. tuberculosa	49 „
5.	Chronische Gonitis ohne sicheren Nachweis einer Dyskrasie	28 „
		95 Fälle.

Die Vertheilung der Fälle ist analog wie bei den Hüftgelenkserkrankungen, nur ein Umstand dürfte auffallen, nämlich die viel häufigere Betheiligung des Knies bei acuten Infectionskrankheiten, von welchen besonders die Puerperalinfection zu nennen ist. Nach Alter und Geschlecht vertheilen sich die Kranken, wie folgt:

Alter	Männer	Weiber	Total
1—5 Jahre	6	2	8
6—10 „	7	5	12
11—20 „	16	7	23
21—30 „	6	8	14
31—40 „	3	8	11
41—50 „	8	1	9
51—60 „	2	1	3
über 60 „	8	7	15
Total	56	39	95

1) Von Kappeler schon publicirte Fälle.

Wieder ist das jugendliche Alter (bis 20 Jahre) ganz hervorragend betheiligt (circa $^4/_9$ der Fälle); doch tritt dies nicht in so prägnanter Weise hervor, wie beim Hüftgelenk, da auf unserer Tabelle eine Menge alter marastischer Individuen mit Gelenkcaries figuriren, die auch, wie sich unten zeigen wird, die Gesammtresultate in ganz erheblicher Weise beeinflussen.

Noch bemerke ich, dass die ziemlich zahlreichen Fälle von chronischem Hydrops genu in unserer Besprechung keine Berücksichtigung finden.

Ueber Mortalität und Heilungsresultate gibt folgende Tabelle in summarischer Weise Auskunft:

Alter	Gestorben	Geheilt		Ungeheilt	Total
		mit normaler Function	mit mässiger oder starker Functionsstörung		
1—5 Jahre	—	4	4	—	8
6—10 „	1	1	9	1	12
11—20 „	3	6	14	—	23
21—30 „	—	6	8	—	14
31—40 „	5	1	5	—	11
41—50 „	4	2	3	—	9
51—60 „	1	—	2	—	3
über 60 „	13	—	1	1	15
Total	27	20	46	2	95

Es starben sonach von den an chronischer Kniegelenksentzündung Leidenden 28,4 Proc. (Coxitis 23,7 Proc.) — von den Billroth-schen Fällen (Züricher Klinik) 22 Proc.

Es genasen vollständig 21 Proc. (Coxitis 25,8 Proc.).

Es heilten mit mässiger oder starker Functionsstörung 48,4 Proc. (Coxitis 44,7 Proc).

Es blieben total ungeheilt 2,1 Proc. (Coxitis 4,7 Proc.).

Als ungeheilt sind nur nach Jahren noch Kranke und durchaus Gehunfähige bezeichnet, nicht solche, deren Extremität, wenn auch mühsam, noch functionirt. Die Mortalitäts- und Heilungsprocente sind auch hier wieder erhalten unter Herbeiziehung aller Veränderungen, die (durch Heilung, letalen Ausgang u. s. w.) das zur Zeit der Entlassung aus dem Spital erreichte Resultat nach und nach modificirt haben. Mit Ausnahme der wenigen in neuester Zeit entlassenen Kranken sind die späteren Schicksale der einmal Behandelten immer auf mehrere Jahre, zum Theil bis auf 10, 15 und mehr Jahre hinaus verfolgt.

Die Tabelle zeigt auf den ersten Blick, dass bei Erwachsenen die Prognose viel schlechter, die Erreichung einer vollständigen Heilung viel seltener ist, als bei jugendlichen Individuen.

Die Todesursachen erscheinen etwas mannigfaltiger, als nach Coxitis; die wichtigste Rolle spielen Caries mit ihren Folgen (Erschöpfung, Amyloid), ferner Miliartuberculose, endlich in einer ganzen Anzahl von Fällen käsige Pneumonie, einige Male auch Pyämie. — Die von Billroth[1]) angeführten Todesursachen sind fast die nämlichen: Tuberculose, Amyloid, Marasmus, Pyämie, Meningitis.

Wir wenden uns sogleich zur Besprechung der einzelnen Gruppen.

1. Gonitis im Anschluss an acute Infectionskrankheiten; 12 Fälle.

Dieselben zerfallen folgendermaassen: Nach Typhus erkrankten 2, nach Scarlatina 2, im Gefolge acuter Osteomyelitis 2, nach Dysenterie 1, im Puerperium 5 Patienten. — Das Alter der 7 ersten betrug 3 bis 19 Jahre (4 männliche, 3 weibliche), das der 5 letzteren 25 bis 41 Jahre. Alle Fälle waren chronische. (Acute Gelenkvereiterungen, wie sie z. B. im Anschluss an acute infectiöse Osteomyelitis beobachtet wurden, sind nicht aufgenommen.)

Gonitis nach Typhus (2 Mädchen von 16 und 18 Jahren). In beiden Fällen folgte die Erkrankung ziemlich rasch auf den Typhus, das eine Mal direct im Anschluss daran. Der locale Befund weicht von dem bei fungöser Gonitis wenig ab: Auftreibung, verminderte Beweglichkeit, Druckschmerz, besonders auf der inneren Seite des Gelenkes, charakterisiren denselben. Dabei ist die diffuse Infiltration der Weichtheile um das Gelenk, wie sie beim Tumor albus typisch ist, nicht nachzuweisen. Der in einem Fall bestehende Stossschmerz macht eine Erkrankung der Epiphyse nicht unwahrscheinlich. Beide Fälle, seit über 1½ Jahren der Nachbehandlung mit Schutzverbänden wegen sich in regelmässigen Zwischenräumen vorstellend, verlaufen exquisit chronisch. Gelenkschwellung, leichter Druckschmerz, Hinken bestehen fort; dabei fehlen Zeichen von Scrophulose oder Tuberculose. Heilung ist wenigstens partiell eingetreten; beide Kranke sind geh- und arbeitsfähig.

Gonitis nach Scharlach (2 Knaben von 3 und 11 Jahren). Beide Kranke kamen erst in späten Stadien, als sich schon winkelige Ankylose ausgebildet hatte, zur Behandlung. Streckung in Narkose, gefolgt von Extension, später von Schutzverbänden, genügte zur Correction in einem Falle, im anderen erreichte sie nur ein vorübergehendes Resultat und stellte sich später trotz einer zweiten Streckung

1) Chir. Erfahrungen. Zürich.

bleibende winkelige Ankylose ein. Beide Kranke sind jetzt (7 resp. 8 Jahre nach der Aufnahme) gesund und gefähig. Sie konnten einer genauen Nachuntersuchung unterworfen werden.[1]) Der eine, in Streckstellung mit Ankylose geheilt, zeigt deutliche Verkürzung und Atrophie des Beines. Erstere beträgt circa 2½ Cm. Er geht dabei ausgezeichnet. Der zweite ist nur relativ geheilt (zwar gehfähig, hinkt aber wegen der starken Winkelstellung in sehr ausgesprochener Weise).

Gonitis nach Dysenterie; 19jähriges Mädchen; Symptome: Schwellung, Contractur, Schmerz. Extension, Verbände. — Vollständige Heilung 4 Jahre später constatirt.

Gonitis nach Osteomyelitis acuta (2 Knaben von 9 und 14 Jahren). Beim einen war die vor ¾ Jahren nach Osteomyelitis des Femur entstandene Gonitis noch nicht abgelaufen, bestand jedoch schon rechtwinkelige Ankylose; beim zweiten bestand jedoch spitzwinkelige Ankylose als Residuum einer vor 4 Jahren im Gefolge von Osteomyelitis tibiae aufgetretenen chronischen Gonitis. In diesem Falle bestand die Behandlung in der Osteotomia femoris directe oberhalb des Gelenkes und Redressement, in jenem im Brisement forcé in Narkose und Verband (später Sequestrotomie). Beide Male wurde Heilung und vollständige Gehfähigkeit erreicht. Beide Kniee blieben ankylotisch.

Gonitis puerperalis (5 Frauen; Alter 25, 26, 27, 32, 41 Jahre). Die puerperale Infection war in den ersten Tagen des Wochenbettes aufgetreten und die Gelenkerkrankung folgte kurze Zeit darauf. Der Verlauf der Krankheit war ein chronischer (mindestens einige Monate, Maximum 8½ Monate). Die Hauptsymptome waren Schmerz, Functionsstörung, Erguss, 1 mal liess sich Crepitation nachweisen; daneben bestand 1 mal Thrombose der V. femoralis, 1 mal Oedem des ganzen Beines. Die Behandlung beschränkte sich im Wesentlichen auf Ruhe, Application der Kälte, später Verbände oder Extension; 1 mal mussten grosse intermusculäre Abscesse gespalten werden (die betreffende Kranke erlag pyämisch [daneben circumscripte Caries der Condylen]). Von den 4 übrigen Kranken genas unvollständig eine (Gehfähigkeit, beschränkte Beweglichkeit; Stützapparat nothwendig, dagegen weder Stock noch Krücken). Es wurden vollständig geheilt 2 (vollständige Gesundheit, Gehfähigkeit, Beweglichkeit). Diese Heilungen wurden 5½—15 Jahre nach Spitaleintritt constatirt; eine Patientin konnte einer ärztlichen Nachuntersuchung unterworfen werden (s. u. Tabelle Nr. 3). Von einer letzten Kranken endlich konnte lediglich in Erfahrung gebracht werden, dass sie 8 Jahre nach Behandlung noch lebte.

1) S. unten Tabelle über Endresultate nach Gonitis Nr. 1 u. 2.

2. Betheiligung des Kniegelenkes an Gelenkrheumatismus; 5 Fälle.

Es sind lediglich solche Fälle hier erwähnt, wo, sei es an acutem, sei es an chronischem Gelenkrheumatismus, sich chronisch-entzündliche Processe im Kniegelenk anschlossen; die Symptome waren die bekannten (Schmerz, Fixation, mehrfach Erguss), die Function war durchgehends gestört. Von den 5 Patienten (2 männliche, 3 weibliche; Alter 34, 36, 38, 39, 48 Jahre) genas nur einer vollständig nach 6 monatlicher Krankheitsdauer (38jähriges Weib; Anfang der Erkrankung acut, mit Frösteln, dann Uebergang in chronische Entzündung; Heilung mit gutem Gang 8 Jahre später constatirt). Die Behandlung bestand wesentlich in Extension und Eisapplication, später Jodbepinselungen. Bei den übrigen Kranken, die im Ganzen auf dieselbe Weise behandelt wurden, trat lediglich Besserung ein, Reizzustände chronischer Art, Hinken blieben bestehen; ein Kranker starb zufällig an einer Nierenkrankheit.

3. Arthritis deformans; 1 Fall.

Ein einziger Fall muss als solche angesprochen werden: bei einer gesunden 38jährigen Frau bildete sich langsam jener Symptomencomplex, der unter dem Namen Arthritis deformans zusammengefasst wird, aus. Als Gelegenheitsursache wurde ein Fall angegeben. Von Zusammenhang mit acutem Rheumatismus war nicht die Rede. Typisch war die zum grössten Theil aufgehobene Function und das bei Bewegungen im Gelenk fühl- und hörbare Knarren. Kalte Douchen, Massage, comprimirende Verbände brachten eine leichte Besserung zu Stande, doch war circa 2 Jahre später das Krankheitsbild noch fast genau dasselbe. Auch eine Cur in Salzbrunn hatte keinen Effect und der Gang blieb sehr beschwerlich.

4. Fungöse Gonitis; 49 Fälle.

Wie wir bei Besprechung der conservativ behandelten Coxitis, anschliessend an die Hueter'schen Stadien, unsere Fälle gruppirten (Initial-, Florescenz-, Ausgangsstadien), so scheint auch hier die nämliche Trennung geboten. Die Initialstadien, entsprechend den von Hueter für die Coxitis aufgestellten, würden als wichtige Merkmale aufweisen: Beginnende Functionsstörung („freiwilliges Hinken") und vielleicht schon nachweisbaren Druckschmerz bei einem im Uebrigen noch annähernd normalen Localbefund. Auffallenderweise finden wir unter unseren Fällen von Gonitis keine solchen; die localen Befunde ergaben durchweg das Bild der floriden Gonitis, meist in der

typischen Form des „Tumor albus". Es war zur manifesten Gelenkerkrankung mit verminderter Beweglichkeit, Hinken, periarticulärer Schwellung, beginnenden perversen Stellungen (Flexionscontractur) gekommen. Selten fehlte localer Druckschmerz, geringe Gelenkergüsse traten mehrfach auf. Dem localen Befund entspricht das Allgemeinbefinden; Blässe, Schwäche sind häufig, $^3/_5$ der Kranken fiebern (die fieberhaften Temperaturen überschreiten jedoch, genau wie bei der Coxitis, selten 38,5°; zudem sind die Morgentemperaturen durchweg normal).

Ueber die ätiologischen Momente brauche ich nur kurz beizufügen, dass in den als dyskrasische, speciell fungöse Gonitis bezeichneten 49 Fällen eine Rolle spielen:

Tuberculose der Eltern	9 mal
Tuberculose oder Scrophulose der Kranken	31 „
Vorausgegangene chronische Knochenleiden	3 „
Anderweitige dyskrasische Momente . . .	6 „

Fungöse Gonitis im Stadium der Florescenz (Hueter).

21 Fälle (16 männliche, 5 weibliche; Alter $1^1/_2$—69 Jahre). Symptome und Allgemeinzustand sind soeben kurz besprochen. Die therapeutischen Agentien, die angewandt wurden, waren Ruhe, passende Diät, Einwickelungen mit nasser Binde, Eis, Morphium, je nach Bedürfniss; ferner Correction perverser Stellung mittelst Extension (3 mal), oder mittelst gewaltsamer Streckung, gefolgt von der Anwendung fixirender Verbände (5 mal). 3 mal wurden lediglich Gyps- oder Wasserglasverbände angelegt; ein (periarticulärer) Abscess wurde durch Incision entleert (Heilung). Die in einem weiteren Falle angewandten Hueter'schen Carbolinjectionen hatten keinen nachweisbaren Erfolg, ebenso die Punction des Gelenkes und Aspiration des serös-eitrigen Inhaltes in einem anderen.

Die erreichten Resultate [1]) waren folgende: Von 21 Kranken starben 7, blieb vollständig ungeheilt 1, heilten mit beträchtlicher Functionsstörung 1, ohne oder mit leichter Functionsstörung 12. Unter diese Heilung sind jedoch 3 Fälle mit gerechnet, wo längere Zeit nach Austritt, trotz erlangter vollständiger Gehfähigkeit, das Gelenk doch noch das typische Bild des Tumor albus bot und auch das Allgemeinbefinden noch nicht (nach $^1/_{12}$, $^2/_3$, $6^1/_2$ Jahren) auf vollständige Wiederherstellung zu schliessen erlaubte. Es blieben uns also nur 9 Fälle total geheilter dyskrasischer Gonitis.

1) Mit Herbeiziehung der correspondirenden Fälle aus Gruppe 5 (Anhang): 36 Fälle; gestorben 7, ungeheilt 1, geheilt 28.

Die Todesfälle geben zu keinen besonderen Bemerkungen Anlass. Die Todesursachen sind, wie zu erwarten, vor Allem Caries und ihre Complicationen (Erschöpfung, Amyloid, Tuberculose). 2 mal bot sich bei der Section das Bild der fungösen Gonitis, begleitet von frischer Tuberculose (Pia, Lunge u. s. w.); 1 mal war totale Gelenkvereiterung, 1 mal Caries mit Knorpeldefect, 1 mal blosse chronische Synovitis nachweisbar. 1 Patient starb an Amyloid und 1 mal war keine Angabe über die Todesursache erhältlich.

Bei den 9 als vollständig geheilt bezeichneten Kranken war sowohl Gesundheit, als vollständige Gehfähigkeit constatirbar. Nehmen wir die 5 partiell oder gar nicht Geheilten dazu, von denen 3 vollständig gehfähig sind und einer mühsam geht, so ergeben sich auf 21 Kranke 12 functionell gut zu nennende Resultate (57 Proc.). Keiner dieser Kranken braucht irgend welche Hülfsmittel zum Gehen. — Ankylose hat sich 4 mal ausgebildet, mehr oder weniger ausgiebige Beweglichkeit blieb 4 mal erhalten; genaue Angaben fehlen in 4 Fällen. Ankylose besteht ferner bei dem total ungeheilten Kranken. 4 Kranke konnten (7—12 Jahre nach Entlassung) einer genauen Nachuntersuchung unterworfen werden (siehe Nr. 6—9 der Tabelle). Die Befunde bei denselben sind besonders mit Bezug auf die Frage der Verkürzung interessant. (Zähle ich noch dazu 2 nachuntersuchte Fälle aus Gruppe 5 [Anhang], so habe ich 6 ärztliche Beobachtungen über den Einfluss der floriden Gonitis auf das Längenwachsthum der Extremität; in 2 aus dem Jahre 1870 datirenden Fällen, Knaben von 6—8 Jahren, ist dieser Einfluss eclatant; in den übrigen geringer. Siehe übrigens die Angaben über Verkürzung nach Resection.)

Ausgangsstadien der fungösen Gonitis (Deformation, Caries, Abscedirung); 24 Fälle.

Bei dieser Gruppe von Fällen tritt uns die eminent schlechte Prognose fungöser Gelenkentzündungen noch deutlicher entgegen, als am Hüftgelenk, wie die nachfolgenden Angaben zeigen werden. Dem Bestreben folgend, die Fälle je nach der Schwere des Processes zu trennen, unterscheide ich, ähnlich wie bei der Coxitis, Ausgangsstadien der Gonitis mit oder ohne Eiterung. Als Ausgangsstadien sind solche Zustände aufgefasst, wo durch den fungösen Process der normale Zusammenhang zwischen den einzelnen Theilen des Gelenkes aufgehoben zu werden beginnt, oder schon aufgehoben ist. Abgesehen von hochgradigen cariösen Zerstörungen, Eiteransammlung im Gelenk, Durchbruch der Eiterung nach aussen, sind hier solche Zustände mit gerechnet, wo die Granulationswucherung die Kapsel ge-

lockert, vielleicht zum grossen Theil schon zerstört hat, wodurch Verschiebungen der Knochen aneinander möglich werden, von denen die wichtigsten die so häufige sog. Spontanluxation der Tibia nach hinten, ferner die Rotation derselben nach aussen u. s. w. sind. Mit Bezug auf die Gelenkfunction möchte ich diese Vorgänge in Parallele stellen mit der Pfannenwanderung und Spontanluxation am Hüftgelenk, die ebenfalls ohne grössere nachweisbare Eiteransammlung im Gelenk vor sich gehen kann.

Folgende Beobachtungen bilden die

1. Gruppe: Fälle ohne nachweisbare Abscessbildung; 6 Fälle.

Es betraf 3 männliche und 3 weibliche. Alter 5, 5½, 7, 22, 26, 64 Jahre. Zur Charakteristik der Fälle brauche ich nur kurz die wichtigsten Angaben der Krankenjournale zusammenzufassen. Die Aetiologie entspricht dem oben über die fungöse Gonitis Gesagten. Das Allgemeinbefinden der Kranken, die sämmtlich schon 1—3 Jahre vor ihrem Eintritt erkrankt waren, war mehrfach schlecht; da, wo genaue Notizen darüber vorliegen, ist jedesmal leichtes Abendfieber (bis 38,5°) angegeben. Local liess sich ausser der Functionsstörung, den Schmerzen Folgendes nachweisen: Contractur oder vollständige Ankylose in Winkelstellung bestand 4 mal, Subluxation der Tibia nach hinten 4 mal, Rotation des Unterschenkels nach aussen 1 mal, Caries 1 mal. Wie gesagt, fehlten nachweisbare Eiterergüsse. Die Functionsstörung und die zum Theil heftigen Schmerzen nöthigten uns, auch die Fälle vollständiger Ankylose nicht zu den abgelaufenen Gonitiden zu rechnen, deren wir unten eine kleine Anzahl anführen werden. — Die Behandlung bestand im Wesentlichen in Fixation mittelst Verbänden; 2 mal wurde auch die Gewichtsextension angewandt, 2 mal die Streckung in Narkose gemacht. Ein Hauptgewicht legte man auf eine consequente Nachbehandlung mittelst Verbänden.

Was nun die Erfolge betrifft, so konnten 5 Kranke nach einem Spitalaufenthalt von 1—5 Monaten gebessert, resp. mit ordentlicher Gehfähigkeit entlassen werden; 1 Kranker trat vor Heilung aus. Das Resultat dürfte an und für sich, obgleich keine vollständige Heilung zu Stande kam, kein schlechtes genannt werden, erscheint jedoch in einem ganz anderen Lichte, wenn wir die Erhebungen in Betracht ziehen, die wir (2—10 Jahre nach Entlassung) machen konnten. Da zeigt es sich nun, dass nur in 2 Fällen eine Heilung mit mässiger Functionsstörung definitiv erhalten blieb (beide Kranke hinken; in 1 Fall winkelige Ankylose, doch sind beide arbeitsfähig). Dagegen starb eine Kranke 1 Jahr nach Austritt an Erschöpfung und Caries. Der

ungeheilt Entlassene ist 4 Jahre später immer noch ungeheilt (winkelige Ankylose, Gang an Krücken) und 2 „gebessert" Entlassene zeigen 2, resp. 6 Jahre später sehr schwere Functionsstörungen; beide kränkeln und gehen sehr nothdürftig. Es stehen somit 2 Erfolgen 4 Misserfolge gegenüber und das, ohne dass es nur zu der so gefürchteten Gelenkeiterung gekommen wäre; als Mortalitätsziffer, die zwar bei einer so kleinen Zahl von Fällen ohne Werth ist, würde sich ergeben 16,6 Proc.[1])

2. Gruppe: Fälle mit Abscess- und Fistelbildung; 18 Fälle.

Diese 18 Fälle repräsentiren 36,7 Proc. der 49 als fungöse Gonitis bezeichneten. Nehmen wir die Befunde von Abscess und Fisteln aus der Gruppe 5 (chronische Gonitis ohne Nachweis der Dyskrasie) hinzu (7 von 28), so ergibt sich, dass Abscess- und Fistelbildung in 33,7 Proc. der Fälle chronischer Gonitis aufgetreten ist. Hierzu kommen noch die zahlreichen eiterigen Gonitiden unter den Resectionsfällen. Diese Thatsache contrastirt etwas mit der Volkmann'schen[2]) Aeusserung, „dass nur eine kleine Quote der Fälle chronischer fungöser Entzündung des Kniegelenkes zu eiterigem Aufbruch und manifester Caries gelange." Die Prognose der chronischen Gonitis erscheint demnach beträchtlich schlechter, als man wohl insgemein anzunehmen bereit ist.

Die Fälle vertheilen sich folgendermaassen: 11 männliche, 7 weibliche; Alter 4, 6½, 10, 14, 14, 16, 32, 39, 40, 49, 52, 61, 61, 63, 64, 66, 68, 77 Jahre, somit nur ⅓ Kinder, über ⅓ Greise von über 60 Jahren. Da letztere sämmtlich starben, so erhalten wir, wie wir sehen werden, eine Mortalitätsziffer, die die der eiterigen Coxitis noch überschreitet. Auffallend ist, dass auch Billroth[3]) in seiner letzten Zusammenstellung für eiterige Gonitiden (ohne Ausscheidung der Operirten und Nichtoperirten) eine höhere Mortalität erhält, als für seine entsprechenden Coxitisfälle, nämlich 57,4 Proc.

Die anamnestischen Angaben der Tabelle ergeben dyskrasische Momente und Tuberculose; mehrfach sind solche nicht notirt in Fällen, wo der Kranke später doch der Tuberculose (Pia, Lunge u. s. w.), ferner käsiger Pneumonie erlag. Solche fassten wir, wie schon oben, un-

1) Fügen wir zu diesen Fällen die correspondirenden aus Gruppe 5 (Anhang) hinzu, so finden wir 10 Fälle; 1 gestorben, 4 mal Heilung mit mässiger Functionsstörung, 1 mal Heilung nach Amputation, 4 mal keine Heilung, also die Hälfte Misserfolge.

2) Klin. Vortr. Nr. 51.

3) Gesammtbericht u. s. w. S. 562.

bedenklich als fungöse, resp. tuberculöse Gelenkerkrankungen auf. Es betrifft 5 Fälle; von diesen starben 2 an Miliartuberculose. Der locale Befund braucht nicht ausführlich beschrieben zu werden, das Bild der eiterigen Gonitis ist ja allbekannt. Es genüge, hervorzuheben, dass Fisteln (1 oder mehrere) bestanden in 10 Fällen, Abscesse in den übrigen; vollständige Functionsstörung fehlte nie, die Schmerzen waren hier und da enorm. Fieber, und zwar jetzt mehrfach über 39° ansteigend, bestand in allen Fällen, wo mir darüber sichere Angaben zu Gebote stehen.

Die Therapie war in einigen Fällen eine rein exspectative, allerdings unter Zuhülfenahme von Verbänden und Extension (auch einige Operirte wurden anfänglich so behandelt). Von den so Behandelten starben die Erwachsenen und sind noch jetzt am Leben 2 Kinder. Bei einem derselben war allerdings nach Austritt draussen eine Operation (Incision) vorgenommen worden. Die Streckung in Narkose war 2 mal nöthig.

Weitere therapeutische Eingriffe waren mehrfache Gelenkpunctionen und Abscesseröffnungen (bei 3 Patienten), auf welche man 2 mal die Gelenkincision und Drainage folgen lassen musste (das eine Mal mit günstigem, das andere mit negativem Erfolg).

Amputirt wurden im Ganzen 10 von den jetzt besprochenen 18 Patienten. Die Kranken standen im Alter von 14, 14, 16, 32, 49, 52, 61, 61, 64, 77 Jahren; es befanden sich also kaum 1/3 jugendliche Individuen darunter, die alle 3 local geheilt entlassen werden konnten (1 starb später an multipler Caries). Von den Erwachsenen und Greisen brachten es 3 zur localen Heilung, starben jedoch später zu Hause an Phthise; die übrigen 4 erlagen sämmtlich im Spital, und zwar nach 6, 11, 24, 35 Tagen; Todesursachen: Miliartuberculose, käsige Pneumonie, 1 mal Pyämie.

Somit ergeben sich für die 10 Amputirten[1]):

Locale Heilung	6 mal	(60 Proc.)
Tod während der Spitalbehandlung.	4 =	40 =
Tod im Laufe der nächsten Jahre (Phthise, Caries)	4 =	40 =

Dass die Prognose für die Amputirten eine desolate war, sobald es sich nicht um jugendliche Individuen handelte, braucht nicht betont zu werden.

Das Resultat für die vorliegenden 18 Fälle eiteriger Gonitis war:

1) Ueberblicken wir alle wegen chronischer Gonitis Amputirten, so finden wir 12 Fälle; davon im Spital gestorben 5 (41 Proc.), local geheilt entlassen 7 (58 Proc.), von diesen im Laufe der nächsten Jahre an Phthise u. s. w. gestorben 4; somit bleiben nur 3 Geheilte (25 Proc.).

18 Fälle, davon gestorben 13 (72 Proc.) (nach Amputation 8),
geheilt 5 (28 Proc.) (nach Amputation 2).

Von diesen Fällen sind 4 als complicirte zu bezeichnen (Phthise u. s. w.), welche sämmtlich letal endeten, wodurch die Mortalität der ganzen Gruppe erheblich beeinflusst wird. Von den nicht complicirten Fällen erlagen 64 Proc., eine Zahl, die die oben erwähnte Billroth'sche immerhin noch überschreitet.[1])

Um die erzielten Heilresultate kurz zu berühren, sei darauf hingewiesen, dass sie im Ganzen als befriedigende bezeichnet werden dürfen. Die Zahl der Heilungen mit erhaltener Extremität (3 auf 18 fungös-eiterige Gonitiden) erscheint bedenklich klein. Alle 3 Patienten (Alter: 4, 6, 11 Jahre) sind gehfähig. 1 mal besteht Ankylose, 1 mal Beweglichkeit (1 mal keine sichere Angabe). Alle 3 hinken, was sich zum Theil auf nachweisbare Verkürzungen zurückführen lässt. Nur 1 mal ist der Gesundheitszustand ein zweifelhafter; 2 der Fälle figuriren übrigens auf der Tabelle über Endresultate nach Gonitis. (S. daselbst Nr. 10, 11.)

Einige der angeführten Zahlen müssen uns frappiren; vor Allem folgende: Die sehr beträchtliche Mortalität (welche, wie überall, nicht aus den Operationsresultaten, die viel günstiger sind, sondern aus den definitiven Endresultaten berechnet ist) der wegen chronischer Gonitis Amputirten (75 Proc.), ferner die erwähnten (s. u.) 64 Proc. Mortalität der eiterigen Gonitis überhaupt. Nur der Umstand, dass sich unter den 25 Kranken 18 Erwachsene, meist Greise, befanden, lässt dies erklärlich erscheinen. Nach solchen Erfahrungen ist es gewissermaassen tröstlich, wenn Billroth[2]) angibt, von 7 wegen Tumor albus Amputirten 6 verloren zu haben.

Abgelaufene Fälle fungöser Gonitis; Ankylose.

3 Fälle. Es handelt sich um 3 Kinder (2 männliche, 1 weibliches), bei denen die vor 1—5 Jahren abgelaufene Gonitis mit winkeliger Ankylose geendet hatte. Die Winkelstellung variirte vom rechten Winkel bis zu einem ganz spitzen (25°). Das Allgemeinbefinden war im Ganzen gut. Die Therapie, sich auf das Brisement (2 mal) oder auf allmähliche Extension beschränkend, bietet zur Anführung einer interessanten Beobachtung Anlass.[3]) Das Wesentliche dabei war die

1) Mit Herbeiziehung der correspondirenden Fälle eiteriger Gonitis aus Gruppe 5 (Anhang) erhalten wir für alle nicht resecirten Fälle eiteriger Gonitis 25 Fälle; davon gestorben 16 (64 Proc.), geheilt 9 (2 nach Amputation).

2) Züricher Klinik.

3) Das Brisement bei einem Fall von spitzwinkeliger Ankylose war von einer

Fixirung des erreichten Resultates durch sorgfältige Nachbehandlung mit Verbänden.

Das definitive Resultat war: 2mal Ankylose; das eine Mal in Streck-, das andere Mal in Winkelstellung, 1 mal Beweglichkeit bei gestreckter Stellung. Die Winkelankylose erklärt sich aus der Vernachlässigung der Nachbehandlung.

Periarticuläre Processe.

1 Fall, 17jähriges Mädchen. Der schlechte Allgemeinzustand, die begleitende Caries anderer Knochen, das Fieber lassen es erklärlich erscheinen, dass der operative Eingriff (Incision, Abscessentleerung, zugleich Rippenresection) keinen durchschlagenden Erfolg hatte. Die Miliartuberculose führte ein schnelles Ende herbei.

Es dürfte vielleicht auffallen, unter so vielen schweren Gonitiden nur einen ausdrücklich als periarticulären Process bezeichneten Fall zu finden; doch lässt sich diese Thatsache nicht umstossen, jedesmal, wenn man durch Operation oder Section Einsicht in die anatomischen Verhältnisse bekam, liess sich, mit Ausnahme des obigen Falles, die Betheiligung des Gelenkes nachweisen. Diese Erfahrung bestätigt den Ausspruch Wahl's[1]), dass die für häufig gehaltenen, perisynovialen Abscesse am Knie fast stets auf eine erkrankte Partie des Gelenkes führen.

5. Fälle chronischer Gonitis ohne sicheren Nachweis des dyskrasischen, spec. tuberculösen Charakters; 28 Fälle.

Wie bei Besprechung der Coxitis, so bin ich auch hier genöthigt, eine besondere Gruppe zu bilden aus einer Anzahl von Fällen, bei welchen der Verdacht auf einen fungösen Process zwar vielfach nahe liegt, der Beweis jedoch nicht mit Sicherheit erbracht werden kann, da weder die anamnestischen Angaben, noch der Verlauf (wenn man von der Chronicität absieht) und der Ausgang jene Diagnose bis zur Evidenz festzustellen vermochten. Auch hier werden wir die statistischen Angaben zur Vervollständigung des über die fungösen Entzündungen Gesagten verwenden.[2]) Zu diesem Zwecke werden wir in

vorübergehenden sensiblen und motorischen Lähmung am Unterschenkel und Fuss, sowie von Fieber gefolgt. Auch beim Austritt, der einige Wochen später erfolgte, konnte der Patient das Bein noch nicht erheben, die Lähmungserscheinungen waren noch nicht zurückgegangen; später erfolgte vollständige Restitution der Nervenfunction.

1) l. c. S. 477.

2) S. die Anmerkungen bei Gruppe 4: Fungöse Gonitis.

der Besprechung die gleiche Reihenfolge innehalten und die Fälle nach der Schwere und den Symptomen der Erkrankung classificiren (über den Modus der Eintheilung siehe fungöse Gonitis).

Die Fälle vertheilen sich folgendermaassen:

Florescenzstadien. 15 obiger Fälle chronischer Gonitis kamen im Stadium der Florescenz zur Behandlung (10 männliche, 5 weibliche; Alter 1/2, 4, 5 1/2, 13, 14, 17, 20, 23, 26, 26, 27, 33, 43, 56, 64 Jahre; ca. die Hälfte jugendliche Individuen). Als ätiologische Momente, resp. Gelegenheitsursachen figuriren Trauma (meist Fall) und Anstrengungen 7 mal; 7 mal fehlen Angaben, im letzten Fall waren sowohl der Kranke, als seine Familie durchaus gesund. — Das Krankheitsbild passt nun in der Mehrzahl der Fälle auffallend gut in den Rahmen der fungösen Entzündungen. Der Verlauf war ein exquisit chronischer (Dauer 1/4 Jahr bis über 2 Jahre, mehrfach jedoch nicht genau zu präcisiren). Die Symptome im Wesentlichen: Schwellung, Schmerz bei Bewegungsversuchen, vielfach auch localisirter Druckschmerz, besonders am Condyl. int. tibiae; einige Male beginnende Flexionsstellung. Nur der kleinere Theil der Kranken war gehunfähig, die übrigen hinkten. Die Beweglichkeit im Gelenk, sowohl active als passive, war beschränkt; Schwellung der Gelenkgegend fehlte nie. Durchweg boten die Kranken das charakteristische Bild des Tumor albus; 4 mal ist leichtes Abendfieber notirt.

Ruhe, nasse Bindeneinwicklungen, hydropathische Umschläge genügten in mehreren Fällen, um eine Besserung zu erzielen; in anderen waren immobilisirende (Gyps- oder Wasserglas-) Verbände von Nutzen. Die Extension wurde zur Correction leichter Stellungsanomalien 2 mal angewandt. In 2 Fällen mit ausgesprochener Contractur musste die forcirte Streckung in Narkose vorgenommen werden. Von Interesse ist, dass eine dieser Streckungen eine Einknickung der Tibiaepiphyse zur Folge hatte, wie sie von H. Meyer[1]) als möglich hervorgehoben, von mehreren Autoren wiederholt gesehen worden ist. Jene Knickung hatte übrigens keine schlimmen Folgen.

Die Erfolge der Behandlung waren insofern sehr zufriedenstellend, als alle Kranken geheilt wurden, und zwar vertheilen sich die Heilungen folgendermaassen:

Vollständig geheilt (Beweglichkeit, guter Gang, Gesundheit) wurden 6 Patienten; mit geringer oder mässiger Functionsstörung 9 Pa-

1) Gewaltsame Streckung von Contracturen, insbesondere des Kniegelenkes. L. A. IX.

tienten. Unter diesen Functionsstörungen figurirt vor Allem Ankylose (auch wenn sie einen sehr guten Gang nicht ausschliesst); ferner mehr oder weniger starkes Hinken, zeitweise wiederkehrende Schmerzen, fortbestehende Gelenkschwellung. Als ungeheilt kann kein Patient bezeichnet werden, da alle gesund und gehfähig sind. Eine einzige Patientin braucht einen Stock.

Beweglichkeit konnte mit Sicherheit 6 mal constatirt werden, Ankylose ist 3 mal festgestellt, 6 mal fehlen sichere Angaben. Hier, wie überall, konnte man sich durchgängig einige Jahre (bis 10) nach Entlassung über den Zustand der Kranken vergewissern. 2 im Jahre 1875 entlassene Kranke stellten sich mir im Juni 1882 zur Nachuntersuchung (siehe Tabelle Nr. 4, 5). Beide zeigten Beweglichkeit, guten Gang. 1 mal war die ganze Extremität nachweisbar verkürzt.

Die Prognose der eben besprochenen Fälle kann demnach quoad vitam als eine gute, quoad restitutionem wenigstens nicht als eine schlechte bezeichnet werden, da $^2/_5$ der Kranken das denkbar beste Heilresultat und alle wenigstens die Gehfähigkeit wieder erlangten.

Endstadien. 11 weitere Fälle müssen wir zu den Endstadien rechnen (Deformation, Caries, manifeste Eiterung).

4 mal war eine Eiteransammlung nicht nachweisbar, bestanden dagegen die für weitgeschrittene Zerstörung des Gelenkes, speciell der Bänder, charakteristischen Deformationen (Rotation des Unterschenkels nach aussen 1 mal, sog. „Subluxation" nach hinten mit Valgusstellung 1 mal, nachweisbare Caries 2 mal). Die Patienten (Alter 12, 50, 59, 68 Jahre; 2 männliche, 2 weibliche) waren schon seit 1 bis 2 Jahren krank. Das hervorstechendste Symptom der Krankheit waren die meist sehr starken localen Schmerzen, besonders bei Druck. Schwellung, Functionsstörung, 2 mal Crepitation ergänzen das Bild. Das Allgemeinbefinden entsprach dem localen Befund; nur bei dem 12jährigen Patienten ist „blühendes Aussehen" notirt.

Die Behandlung bestand 2 mal in Anlegung fixirender Verbände, in einem weiteren Fall (59jähriger Mann: Caries, enorme Schmerzen) in der Amputation.

Das Resultat war 2 mal Heilung mit mässiger Functionsstörung (beide Patienten gesund, gehfähig; der eine hinkt jedoch ziemlich stark, der andere hat ein ankylotisches Gelenk), 1 mal keine Heilung (Caries genu bei der 68jährigen Frau), 1 mal Heilung nach Amputation.

7 mal bestand Eiterung (2 mal Abscess, 5 mal eine oder meh-

rere Fisteln). Sie betraf 6 männliche, 1 weiblichen Fall; Alter 20, 27, 30, 47, 49, 50, 65 Jahre. Ueberanstrengung und Contusionen wurden meist als Gelegenheitsursachen beschuldigt. Die Krankheitsdauer variirte von circa 1¼ Jahr bis 4½ Jahre. Das Allgemeinbefinden ist meist gestört; 5 mal besteht Fieber, zum Theil sehr hoch ansteigend, 2 mal bis gegen 40°. Schwäche, Marasmus, Delirium tremens (bei einem Potator) treten als Complicationen je 1 mal dazu; Schwellung, Functionsstörung, Schmerzen fehlen nie; dazu kommen die erwähnten Fisteln und Abscesse. Die Behandlung wich kaum von der der bisher genannten Fälle ab; Immobilisation mittelst Verbänden war das wesentlichste Hülfsmittel derselben. Die gewaltsame Streckung war 1 mal nöthig, 1 mal wurden die Fisteln geätzt; 1 mal (65jähriges Weib; Fisteln, Caries) musste amputirt werden (Tod nach 13 Tagen; Osteomyelitis, Milztumor, Pyämie?). — Von den übrigen Kranken starben 2 (1 mal Pyämie, Phlegmone am Schenkel, Lungeninfarcte, 1 mal Delirium tremens, Eitersenkungen); 2 mal erfolgte partielle Heilung (1 mal ist 11 Jahre nach Entlassung Eiterung aus mehreren Fisteln, Verkürzung um 3 Cm., dabei Gehfähigkeit, reducirte Beweglichkeit constatirt). Die 2 letzten Kranken erreichten vollständige Gehfähigkeit und Herstellung der Gesundheit.

Für die ganze Gruppe der vorgerückten Gonitiden finden wir also 11 Fälle:

Letale Ausgänge	3 mal
Keine Heilung	1 „
Heilung mit Functionsstörung . . .	4 „
Heilung nach Amputation	1 „
Vollständige Heilung	2 „

Die vollständigen Misserfolge machen somit 36,3 Proc. aus, die vollständigen Erfolge 18,1 Proc.

Abgelaufene Fälle (Ankylose): 2 Fälle. Es betrifft 2 Mädchen von 6 und 12 Jahren. Die Gonitis hatte vor 2 resp. 6 Jahren ihren Anfang genommen und winkelige Ankylose mit Valgusstellung zurückgelassen. Das eine Mal bestand zudem noch Rotation des Unterschenkels nach aussen. Beide Pat. waren gesund und gefähig. Die Streckung wurde 1 mal durch Extension, 1 mal erst nach Osteotomie des Femur und Redressement erreicht und durch fixirende Verbände gesichert. Die Heilung schien beide Male definitiv zu sein, doch trat bei der einen Patientin, die sich der Nachbehandlung entzog, von Neuem Abbiegung ein. Patientin geht jetzt mühsam mit Stock.

Zur Behandlung der cariös-eiterigen Gonitis (ohne Resection).

Die oben gegebene Uebersicht der verschiedenen therapeutischen Agentien, die uns bei der exspectativen Behandlung der Coxitis zu Gebote standen, enthält das Wesentliche von dem, was hier zu sagen wäre. Deshalb können wir uns auf einige kurze Bemerkungen beschränken:

Ruhe, Bäder, gute Kost, frische Luft, vom Frühling bis Herbst Aufenthalt im Freien sind schon oben (Coxitis) erwähnt. Wie bei der Coxitis kamen sodann, je nach dem Stadium des Processes, hinzu locale Application der Kälte, des Morphiums, des Jods, comprimirende Bindeneinwicklung, Anlegung immobilisirender Verbände (selten), Extension mittelst Gewichten zur Correction der Contracturen und einiger Ankylosen, Brisement forcé in Narkose, ein gerade bei Gonitis sehr häufig in Anwendung gekommenes Verfahren. Immer folgte darauf die Anlegung von Schutzverbänden, die meist jahrelang in regelmässigen Zeiträumen gewechselt wurden.

Bei cariös-eiterigen Processen nun wurden folgende locale Eingriffe vorgenommen (ich führe sie sämmtlich an, da, wie bei der Coxitis, auch hier über die Zulässigkeit und die Grenzen der localen, nicht resecirenden Eingriffe die Meinungen noch getheilt sind). Reinlichkeit, antiseptische Verbände (Chlorwasser, Carbollösungen), die einfachsten Hülfsmittel bei aperter Eiterung, sind selbstverständlich. Aussätzung von Fisteln kam nur 1 mal zur Anwendung; Carbolinjectionen (Hueter), mehrfach wiederholt, nur 2 mal, und zwar ohne Erfolg. Abscesspunction 2 mal (beide Male ohne durchschlagenden Erfolg).

Incision verschiedener Abscesse (3 mal glaubte man es mit perisynovialen Eiteransammlungen zu thun zu haben; nur 1 mal wurde diese Vermuthung mit Sicherheit bestätigt) war 6 mal nöthig. Meist genügte dieser Eingriff nicht; die Krankheit nahm ihren weiteren Verlauf und die Erscheinungen von Seite des Gelenkes wurden nach und nach so schwere, dass man zu weiteren Eingriffen schreiten musste.

Die Gelenkeröffnung und Drainage kam 2 mal in Anwendung: 1 mal Heilung mit Ankylose, 1 mal keine Heilung, Amputation, Tod. Bei dem Geheilten war das Gelenk mit Längsschnitt breit eröffnet worden und der wohlthätige Einfluss der Operation äusserte sich sogleich durch Fieberabfall. Bei dem Gestorbenen hinderte die Operation weitergehende Eiterung und Kräfteabnahme nicht. Dieser Misserfolg wird uns nicht wundern, denn, wie Bryant[1]) be-

1) On the treatment of suppurative joints by free incision. Med. Tim. a. G. 1869; citirt in V. H. 1869. S. 372.

tont, sind die freien Gelenkeinschnitte unzureichend bei primärer Knochenerkrankung, und gerade in unserem Falle constatirt man bei der Amputation diffuse Osteomyelitis der Epiphysen. — Bei 3 von 5 in unmittelbarer Nähe des Gelenkes gemachten Incisionen war der Erfolg durchaus negativ; 3 Kranke starben, wenn nicht in Folge der Operation, so doch trotz derselben. Ueberblicken wir nun, der Vollständigkeit halber, die weiter unten folgenden Resectionsfälle, so finden wir, dass bei 8 von denselben ähnliche Operationen, wie die soeben besprochenen, der Resection vorausgeschickt worden waren; die durchaus negativen Erfolge der Mehrzahl dieser Eingriffe sind sonach auffallend. Die den Resectionen vorausgegangenen Operationen waren 2 mal die Hueter'schen Carbolinjectionen, 1 mal Evidement an der Tibia, 5 mal Abscessentleerung, darunter eine eigentliche Gelenkeröffnung und Drainage.

Die Osteotomie wurde wegen winkeliger Ankylose, die einer anderen Behandlung widerstand, 2 mal ausgeführt und war beide Male von Erfolg begleitet. Der Femurknochen wurde je 5—6 Cm. oberhalb des Condyl. int. durchgemeisselt, worauf Streckung, antiseptischer Verband, später Schutzverbände folgten. Je circa 1 1/2 Jahre nach der Operation liess sich die Heilung mit Ankylose in leichter Flexionsstellung constatiren.

Die Amputation, wie oben erwähnt 12 mal bei schwerer Gonitis ausgeführt, betraf vor Allem senile, heruntergekommene Individuen; der schlechte Erfolg (5 Kranke erlagen noch im Spital, von den übrigen 7 fielen 4 im Laufe der folgenden Jahre der Phthise und Caries zum Opfer) ist schon erwähnt.

Die Erfolge der soeben angeführten localen operativen Eingriffe bei eiteriger Gonitis sind durchaus nicht dazu angethan, zu ihrer Cultivirung zu ermuntern. *Die wichtigste Ursache jener negativen Erfolge haben wir in dem weiter unten hervorgehobenen Umstande zu suchen, dass bei der Mehrzahl der zur Behandlung kommenden schweren Gonitiden die Knochenerkrankung, gerade wie bei der fungösen Coxitis, prävalirt und meist auch eine sehr grosse Ausdehnung einnimmt, so dass weder die Eröffnung eines sich bildenden Abscesses, noch auch die Entfernung eines vielleicht diagnosticirten Knochenherdes in therapeutischer Hinsicht genügen kann.* Die augenscheinlich jetzt vorwaltende Tendenz, die typischen Resectionen nach und nach durch kleinere locale Eingriffe (Ignipunctur, Auskratzung von Fistelgängen, Auslöffelung von Herden u. s. w.) zu verdrängen, können wir daher nur insoweit begrüssen, als sie es auf eben beginnende, scharf localisirte und diagnosticirbare Herde absieht, nicht aber, wenn

sie auch bei zu Ende gediehenen schweren Fällen mit diffuser Knochen- und Gelenkerkrankung, multiplen käsigen Herden u. s. w. zur Geltung kommen sollte.

Welches war nun bei eiteriger Gonitis das Resultat der exspectativen Behandlung (alle Fälle von Knieeiterung zusammengenommen) und ihrer Hülfsmittel? Auf 14 einschlägige Fälle kommen 7 letale Ausgänge (50 Proc.), und zwar wurde die Heilung erreicht bei 6 Kranken von 4, 6½, 20, 27, 30, 47 Jahren und starben 7 Kranke von 39, 40, 49, 50, 63, 66, 68 Jahren; es starben somit die ältesten Patienten und, was von Wichtigkeit, diejenigen, wo schon Complicationen bestanden (Phthise, anderweitige Knochenerkrankungen, Marasmus bei 4 von den 7 Gestorbenen); bei einem letzten Patienten (10jähriges Mädchen) ist der Ausgang noch ungewiss. Die ganz ausserordentliche Verschlechterung der Prognose im höheren Alter wird nicht nur durch die soeben aufgeführte Thatsache illustrirt, auch bei privativer Behandlung sehen wir dasselbe in noch auffallenderer Weise (nur 1 von 9 Erwachsenen blieb nach Amputation dauernd geheilt). Stellen wir aus den Gruppen „Endstadien" ausschliesslich die prognostisch günstigeren Fälle (die jugendlichen Individuen unter 20 Jahren) zusammen, so gestalten sich die Verhältnisse wie folgt:

12 Fälle (Alter 5—20 Jahre). Gestorben 2, ungeheilt 2, Erfolg noch zweifelhaft 1, geheilt 5, nach Amputation geheilt 2. Die vollständigen Erfolge machen somit 41,6 Proc. aus. Wichtig ist, dass die Misserfolge hauptsächlich auf die als fungöse Gonitis bezeichneten (8 von 12) Fälle kommen.

Die Prognose der schweren Gonitis ist somit auch im jugendlichen Alter, auch wenn alle Hülfsmittel einer rationellen (nicht resecirenden Behandlung angewandt werden, keine günstige. Keine der bis jetzt angeführten Behandlungsmethoden kann Anspruch darauf erheben, diese schlechte Prognose wesentlich besser zu gestalten.

B) Resecirte Fälle 35 (7).[1])

Es folgen zunächst wieder einige allgemeine Angaben über Alter und Geschlecht der Patienten, Mortalitätsverhältnisse im Allgemeinen, Aetiologie der Krankheit, Operationsmethode, Nachbehandlung, Heilungsdauer, anatomischen Befund, Todesursachen.

1) 7 von Kappeler schon (l. c.) publicirte, meist von Neuem untersuchte Fälle.

Alter und Geschlecht.

Alter	Männer	Weiber	Total
1—5 Jahre	1	—	1
6—10 "	5	5	10
11—20 "	9	1	10
21—30 "	3	5	8
31—40 "	2	—	2
41—50 "	1	1	2
51—60 "	—	1	1
über 60 "	—	1	1
Total	21	14	35

Beinahe ⅔ der Operationen fallen also auf jugendliche Individuen (1—20 Jahre).

Von den 35 Operirten starben während der Spitalbehandlung . . . . . 13 (= 37,1 Proc.)[1]

und zwar an Wundcomplicationen (Pyämie, Septicämie u. s. w.) 3

an Vergiftung durch Arzneistoffe (Carbol) 1 } 4 (= 11,4 Proc.)

an fortschreitenden Localleiden mit ihren Folgen und Complicationen . . . . . 9 (= 25,7 Proc.)

Von den 22 Entlassenen starb später noch einer, so dass die Gesammtmortalität mit Verfolgung des Krankheitsverlaufes auf Jahre hinaus 40 Proc. beträgt.

Auf die Altersstufen vertheilen sich Heilungen und Todesfälle wie folgt:

Alter	Kranke	Gestorben	Geheilt	Nach Amputation geheilt
1—5 Jahre	1	—	1	—
6—10 "	10	3	7	—
11—20 "	10	4	6	1
21—30 "	8	5	3	2
31—40 "	2	1	1	—
41—50 "	2	—	2	1
51—60 "	1	—	1	1
über 60 "	1	1	—	—
Total	35	14	21	5

1) Die Mortalität möchte etwas hoch erscheinen (die von den Autoren Sack, Holmes, Heyfelder, Hodges erwähnten Zahlen schwanken von 17,3 Proc. bis 33 Proc.). Dabei ist nicht zu übersehen, dass 14 von unseren Resectionen auf Erwachsene fallen.

Die Todesfälle betrugen somit bei der ersten Altersstufe 0 Proc., bei der zweiten 30 Proc., im zweiten Decennium 40 Proc., im dritten 62½ Proc., im vierten 50 Proc. u. s. w.

Auf 14 Erwachsene über 20 Jahren fallen nur noch 7 Heilungen, darunter nur 3 Heilungen ohne Amputation, während auf 21 jugendliche Individuen 13 Heilungen ohne Amputation, zusammen mit einem Amputirten 14 (66,6 Proc. gegenüber 21,4 Proc.) fallen. Umgekehrt machen die Todesfälle bei den Erwachsenen 50 Proc., bei den jugendlichen Kranken 33,3 Proc. aus.

Die vollständigen Erfolge vertheilen sich auf die Decennien folgendermaassen:

Alter	Heilungen					
1—5 Jahre	1	=	100	Proc.	der	Resecirten
6—10 =	7	=	70	=	=	=
11—20 =	5	=	50	=	=	=
21—30 =	1	=	12½	=	=	=
über 30 =	2	=	33	=	=	=

Zur Aetiologie. Es würde uns zu einer unnützen Zersplitterung des Materials führen, wollten wir auch bei den Resectionsfällen die ätiologisch zu trennenden in besonderen Gruppen besprechen. Um einen Anhaltspunkt zur Vergleichung mit den nichtresecirten Fällen zu haben, will ich in Kürze die sich ergebenden Gruppen anführen und die erhaltenen Resultate summarisch beifügen:

Die dyskrasische Gonitis bildet das Hauptcontingent der Resectionsfälle, und zwar sind erwähnt:

a) Kränklichkeit von Kindheit an, Chlorose . . . . . 5 mal
(2 gestorben, 2 vollständige Heilungen.)

b) Hereditäre Momente . . . . . 5 "
(2 gestorben, 2 vollständige Heilungen.)

c) Tuberculose, Scrophulose des Kranken . . . . . 8 "
(4 gestorben, 4 Heilungen.)

d) Vorausgegangene anderweitige Knochenleiden (Spondylitis u. s. w.) . . . . . 4 "
(3 gestorben, 1 Heilung.)

Zusammen 22 Fälle (11 gestorben, 9 Heilungen); dazu 2 Heilungen nach Amputation.

Vorausgegangener Rheumatismus ist erwähnt . . . . . 2 mal
(kein Patient gestorben, 1 Heilung.)

Trauma, Ueberanstrengung . . . . . 3 "
(1 gestorben, 2 Heilungen.)

„Sowohl der Kranke, als seine Familie gesund“ . . . . 1 mal
(geheilt.)
Fehlende anamnestische Angaben . . . . . 7 „
(2 gestorben, 3 Heilungen.)
Zusammen 13 Fälle (3 gestorben, 7 Heilungen); dazu 3 Heilungen nach Amputation.

Zur Operationsmethode. Dieselbe bietet hier zu weniger Bemerkungen Anlass, als oben beim Hüftgelenk, da verschiedene Methoden für uns nicht in Betracht kommen. Durchgängig wurde mit bogenförmigem Lappenschnitt operirt und die Resection durch Abtragung zweier Scheiben von den Epiphysen in typischer Weise vollführt; die Patella wurde regelmässig aus dem Lappen herausgelöst. Auf die in neuerer Zeit, so besonders am 6. chirurgischen Congress in Berlin ventilirten Fragen der Exstirpation des oberen Recessus [1]), ja der ganzen Kapsel [2]) brauchen wir hier nicht einzugehen, da uns nur sehr spärliche einschlägige Beobachtungen vorliegen. 1 mal wurde der obere Recessus total exstirpirt, was aber offenbar nicht genügte, denn schon nach 4—6 Wochen quollen von Neuem reichliche schwammige Granulationen aus der Wunde heraus. Auch über den Längsschnitt fehlen uns Angaben. Dass man auch bei Durchschneidung des Streckapparates solide Verwachsung in Streckstellung erzielen kann, zeigen die Endresultate; andererseits ist einer unserer nicht-resecirten Fälle [3]), bei welchem das Gelenk unter Schonung der Quadricepssehne eröffnet worden war und bei welchem Ankylose in Winkelstellung (133°) eingetreten ist, ein Beweis dafür, dass die Erhaltung des Streckapparates an und für sich noch keine Garantie dafür bietet, dass die gewünschte Extensionsstellung erhalten bleiben wird. — Auf die Ausdehnung der Resection, resp. die Höhe der resecirten Stücke, kommen wir zurück.

Partielle Resectionen wurden nicht ausgeführt; nur 1 mal bestand die Operation statt in der Condylenabtragung in der Auslöffelung der Condylen.

Drei Operationen wurden wegen winkeliger Ankylose ausgeführt (Keilausschnitt aus dem Gelenk nach Rhea-Barton).

Zur Nachbehandlung. Nach der Operation wurde bis vor drei Jahren jedesmal ein Gypsverband angelegt. Ein Ausschnitt in demselben erlaubte die weitere Behandlung der Wunde mit desin-

1) König, Die Exstirpation des oberen Recessus. Vortr.
2) Volkmann, Exstirpation des Kniegelenks. Vortr.
3) Siehe Tabelle Nr. 10.

ficirenden Lösungen u. s. w. In den letzten Fällen wurde das Anlegen eines von der Hüfte bis zum Fuss reichenden, durch Anwendung von Fournierholzstreifen und appretirter Gaze beliebig hart gemachten Listerverbandes, wie er seitdem von Riedel[1]) empfohlen wurde, als praktisch erprobt. Nach localer Heilung machte derselbe Schutzverbänden aus Wasserglas Platz.

Um auch den Einfluss der Antisepsis, die (ungefähr seit 1876) immer ausschliesslicher geherrscht hat, durch ein Beispiel zu illustriren, sei erwähnt, dass man in diesem Zeitraum viel häufiger als früher den Versuch wagen durfte, auch bei Erwachsenen (20 bis 66 Jahre) zu reseciren, und dass 3 derselben mit erhaltenem Bein noch leben (Alter 21, 36, 50 Jahre), ein Resultat, das man früher wohl kaum zu erwarten gewagt hätte.

Die Complicationen in der Nachbehandlung waren im Wesentlichen: Fieber, langwierige Eiterung, Abscedirungen, Kräfteverfall. Fieber fehlte so zu sagen nie; nur 1 mal war der Verlauf ganz fieberlos. 6 Patienten fieberten nach der Operation in sehr mässiger Weise; bei den übrigen kam es, zum Theil in Folge von Abscessbildung, mehrfach zu hohen Temperaturen. Die Ursache des Fiebers war meist die starke Eiterung; sie findet sich 23 mal notirt. Zu Eiterretention und Abscessbildung kam es 13 mal; 5 mal ist rapide Kräfteabnahme direct nach der Operation bemerkt; Erysipel kam 2 mal vor, Pyämie 2 mal, Albuminurie 2 mal, Carbolerscheinungen erheblicher Art 3 mal — ferner Ostitis verschiedener Skelettheile 1 mal, Verschiebungen zwischen Ober- und Unterschenkel (Winkel-, Valgusstellung) 3 mal. — Die Gefahren, denen die Resecirten ausgesetzt waren, sind also mannigfache; demgemäss wird man sich weder über die relativ grosse Zahl letaler Ausgänge wundern, noch darüber, dass man sich in einer ganzen Anzahl von Fällen nicht entschliessen konnte, das conservative Verfahren fortzusetzen. Es wurde bei 11 Resecirten, und zwar meist 1—5 Monate nach der Resection zur Amputation geschritten. Von diesen 11 Amputirten genasen, wie schon erwähnt, 5; 6 starben (Amyloid, Tuberculose, Septicämie, Pyämie, Arrosion der A. femoralis). Bei fast sämmtlichen hatte die profuse, immer reichlicher werdende Eiterung mit ihren Folgen die Operation indicirt; dazu kommen pyämische Erscheinungen (1 mal), Sepsis (1 mal), Ostitis progrediens und Erysipel je 1 mal; von diesen letzteren Kranken genas nur der erste.

1) Walzberg und Riedel, Die chirurg. Klinik in Göttingen von 1875—1879. Diese Zeitschrift. Bd. XV.

Bei den nach Amputation Geheilten betrug der Zwischenraum zwischen Resection und Amputation 3 Wochen, 1 Monat, 3, 4, 5 Monate (im Durchschnitt 2,7 Monate). Bei den Gestorbenen je 5 Tage, 1 Monat, 2, 2, 4, 10 Monate (im Durchschnitt 3,1 Monat).

Pénières[1]) gibt an, die Prognose der secundären Amputation sei besser gewesen, wenn sie lange nach der Resection ausgeführt wurde. Unsere Zahl von 11 solchen Amputirten ist zu klein, um hier mit Erfolg verwerthet werden zu können, da ein einziger Fall, der letal endete (Amputation 10 Monate nach Resection), das Verhältniss, das der soeben citirten Ansicht im Uebrigen entspricht, umstösst.

Die durch Amputation Geheilten standen im Alter von 12, 21, 22, 50, 54 Jahren, die nach Amputation Gestorbenen im Alter von 10, 20, 23, 26, 28, 36 Jahren; ein bestimmter Einfluss des Alters auf die Prognose lässt sich somit ebenfalls nicht nachweisen.

Bei den Gestorbenen betrug die Zeitdauer zwischen Amputation und Tod 3, 4, 6 Tage, 2, 4, 8 Wochen. Wie schlecht die Amputation von heruntergekommenen Gelenkkranken ertragen wird, geht nicht nur aus dieser Thatsache hervor, sondern auch (s. oben) aus dem Umstande, dass von den Primäramputirten bei eiteriger Gonitis ebenfalls eine ganze Anzahl rasch erlag.

Endlich erwähne ich, dass 1 mal wegen reichlicher arterieller Blutung in Folge von Arrosion der Arterie die Femoralis ligirt werden musste.

Die Heilungsdauer der nach Resection Geheilten ist nicht bei allen Fällen mit voller Genauigkeit anzugeben, da mehrfach Fisteln, einige Male sogar Gehunfähigkeit noch einige Zeit nach Austritt fortbestanden. Doch begehen wir keinen grossen Fehler, wenn wir im Allgemeinen als Heilungsdauer den Zeitraum zwischen Operation und Entlassung annehmen; derselbe betrug von 2—13 Monaten, im Durchschnitt 6,8 Monate. Damit ist factisch die Heilungsdauer etwas überschätzt, da mehrfach Kranke monatelang, nachdem sie gehen gelernt hatten, noch in Behandlung blieben (besonders Kinder, deren häusliche Verhältnisse eine geordnete Pflege nicht zuliessen). — Als Heilung ist auch hier wieder aufgefasst die Entstehung einer soliden Vorwachsung zwischen den Knochen und beginnende Gebrauchsfähigkeit des Gliedes. — Die lange Heilungsdauer illustrirt recht deutlich die Schwere des Eingriffes; sie ist sogar etwas grösser, als die oben für Resectio coxae angegebene. Unsere Zahl weicht

1) Des résections du genou; citirt in V. H. 1869. S. 413.

von der mehrerer Autoren im Ganzen nicht wesentlich ab (Bryk[1]) gibt für totale Ausheilung 9—13 Monate an, Volkmann[2]) für Erreichung der Gehfähigkeit 5—6 Monate, Pénières [l. c.] 6—8 Monate bis zur Vernarbung, Riedel [l. c.] sah Heilung der Wunde und Ankylose schon in 1—2 Monaten zu Stande kommen).

Zum anatomischen Befund. Der Befund bei der Operation lässt sich im Wesentlichen als fungöse Caries bezeichnen. Gehen wir die Fälle durch, so ergeben sich folgende Details: Völlige Gelenkzerstörung, Vereiterung der Kapsel, Caries der Condylen findet sich 4 mal erwähnt. Die übrigen Fälle lassen deutlich erkennen, wie sehr die Knochenerkrankung auch bei der Gonitis in den Vordergrund tritt, und zwar betrifft dies sowohl die als eigentlich dyskrasische, resp. tuberculöse Gelenkentzündung notirten Fälle, als auch die übrigen, so dass wir vollständig berechtigt sind, auch von diesem Standpunkte aus unsere chronischen Gonitiden in eine Gruppe zusammenzufassen. Wie bezeichnend ist es z. B., wenn wir bei einem Falle, wo acuter Rheumatismus vorausgegangen, tuberculöse Momente nicht zu eruiren waren, bei der Operation das Bild der fungösen Gonitis, in den Granulationen zahlreiche Miliartuberkel finden. Die starke Betheiligung des Knochens geht daraus hervor, dass da, wo ein Urtheil über den Ausgangspunkt der Krankheit annähernd möglich war, sich ergab: Diffuse Ostitis oder Osteomyelitis der Epiphysen 8 mal, käsige Herde, tuberculöse Sequester in den Epiphysen 8 mal, cariöse Höhlen in verschiedenster Ausdehnung, wohl meist das Residuum käsiger Herde, 6 mal (also 22 mal auf 29 in Betracht gezogene Fälle exquisite Knochenbetheiligung). Das Bild der fungösen Gonitis (reichliche Granulationswucherung, circumscripter oder ausgebreiteter Knorpelschwund, siebförmige Durchlöcherung des Knorpels, oberflächliche Caries der Condylen [Usur] mit meist geringem Eitererguss im Gelenk) bot sich 19 mal; 12 von diesen Fällen gehören vermöge der beim Durchsägen der Knochen constatirten Anomalien (diffuse Ostitis, Herde etc.) zu den soeben aufgeführten Fällen nachgewiesener Knochenerkrankung. Gerade dieser Umstand macht es uns schwer, so streng, wie Wahl[3]) es thut, sogenannte ossale und fungöse Formen (bei Kindern) zu trennen. In den meisten Fällen durchdringen sich die beiden Krankheitsbilder gleichsam. Auch den Hueter'schen[4]) Ausspruch, den Küster's Erfahrungen (Chirurg.

1) Beiträge zu den Resectionen. L. A. XV. S. 487.
2) Klin. Vortr. Nr. 51. S. 319.
3) Gerhardt's Handb. VI. S. 477.
4) l. c. S. 211.

Triennium) zu stützen scheinen, können wir nicht acceptiren, dass nämlich die primär ostale Entzündung seltener sei, als die primär synoviale.

Die Ankylosen waren zum Theil knöcherne, zum Theil fibröse; dazu kommen zwei nicht zu den Ankylosen gerechnete Gelenkobliterationen durch Adhäsion.

Blosse Gelenkerkrankung bei vollkommen intactem Knochen war nie nachzuweisen.

Uebersicht der Todesfälle nach Resectio genu.

Der Uebersicht halber führe ich die innerhalb der ersten Wochen (20 Tage) nach der Operation und die später Gestorbenen gesondert an.

3 Kranke starben rasch nach der Operation, und zwar

an Aether- oder Carbolintoxication[1] . . 1 Patient nach 1 Tag
an Septicämie . . . . . 1 „ „ 8 Tagen
an Pyämie . . . . . 1 „ „ 19 „

11 weitere Patienten lebten bei der Operation noch 5 Wochen bis 12½ Monate, im Durchschnitt etwa 5½ Monate; auch hier dürfen wir annehmen, dass die Operation das Lebensende kaum beschleunigt hat.

Bringen wir diese Todesfälle in Vergleichung mit denen der nichtresecirten Fälle, so erhalten wir folgende Uebersicht: Von den nichtresecirten Fällen ziehe ich nicht nur die eigentlichen fungösen Gonitiden, sondern auch die Gruppe 5 (Anhang) herbei.

Todesursachen	Resecirte	Nichtresecirte	
		Nicht-amputirte	Amputirte
Accidentelle Wundkrankheiten (Pyämie, Septicämie u. s. w.)	3	2	2
Intoxicationen (Carbol u. s. w.)	1	—	—
Fortschreitende, zum Theil multiple Caries	3	3	1
Fortschreitende, zum Theil multiple Caries, verbunden mit Tuberculose und Amyloid	2	5	2
Tuberculose verschiedener Organe allein, käsige Pneumonie, „Schwindsucht“	1	2	4
Amyloid	2	1	—
Arrosion der Art. femor.	1	—	—
Nephritis	1	—	—
Marasmus	—	1	—
Keine Diagnose	—	1	—
Total	14	15	9

1) Der betreffende Kranke war mit Aether narkotisirt und nach Lister verbunden worden. Trotz sorgfältiger Untersuchung liess sich weder die eine, noch die andere Vergiftungsart mit Sicherheit nachweisen.

Auch bei den Todesfällen nach Gonitis spielten demnach die fortschreitende Caries, zu der sich Tuberculose, Amyloid, Marasmus gesellen, kurz die „Phthise" im weitesten Sinne des Wortes die Hauptrolle. Pyämie, Septicämie kamen sowohl bei Resecirten, als Nichtresecirten relativ selten vor. Caries ist im Ganzen 16 mal (auf 38 Fälle) erwähnt, Tuberculose, Lungenschwindsucht, Amyloid zusammen 19 mal. Miliartuberculose allein figurirt nur 2 mal; im Ganzen wurde sie 6 mal bei Sectionen constatirt.

Uebersicht der Resultate der Kniegelenksresection bei eiteriger und nichteiteriger Gonitis.

Wir unterscheiden hier dieselben Gruppen von Fällen, wie bei der Resectio coxae und wenden uns zunächst zur

1. Gruppe: Resection bei nicht-eiteriger Gonitis.

Von 32 eigentlichen Resectionen gehören 3 Fälle hierher, wo die klinische Untersuchung weder Fisteln, noch Abscess nachwies. Es handelt sich um Mädchen von 7, 21, 22 Jahren, von denen das eine aus tuberculöser Familie stammte, das zweite durch eine schon bestehende chron. Ostitis am Fusse heruntergekommen war; der Befund war im Wesentlichen der der fungösen Gonitis. Typisch waren in den 2 letzten Fällen die bei der Resection entfernten colossalen käsigen Sequester in der Tibia und von Wichtigkeit die in Folge davon nöthige grosse Ausdehnung der Operation. Folgen wir der bei der Resectio coxae aufgestellten Eintheilung nach dem Allgemeinzustande, so haben wir als Resultat zu notiren:

a) 2 Fälle ohne schwere Complication (Fieber, Chlorose u. s. w. nicht als solche gerechnet); beide geheilt, davon 1 nach Amputation, der andere mit Schlottergelenk. Es sind die beiden erwachsenen Mädchen.

b) 1 complicirter Fall (Ostitis am Fuss); Heilung.

Alle 3 Heilungen konnten je $^1/_2 - ^5/_4$ Jahre nach Austritt constatirt werden. Die Schlussresultate s. u.

2. Gruppe: Resection bei eiteriger Gonitis.

Diese Gruppe besteht aus 29 Fällen, schliesst also mit wenigen Ausnahmen alle Resectionsfälle in sich; was die Aetiologie der Krankheit, den klinischen und anatomischen Befund, die Operationsmethode, die Nachbehandlung u. s. w. betrifft, so können wir dies einfach dem oben Gesagten entnehmen. Nur einige kurze Bemerkungen zur Charakteristik der Fälle seien hier nachgetragen. Als eiterige Gonitis sind

alle diese Fälle aufgefasst, auch wenn nicht immer um das Gelenk schon eine oder mehrere Fisteln aufgebrochen waren. Die meist vorn oder innen am Gelenk befindlichen fluctuirenden Anschwellungen wurden als mit dem Gelenk communicirende Eiteransammlungen aufgefasst, wozu der ganze Krankheitsverlauf, das Fieber, der übrige Befund am Gelenk berechtigten. Gewöhnlich zeigte sich auch bei der Operation Eiter im Gelenk, wenn auch selten in grosser Quantität. Extracapsuläre Eiteransammlungen waren selten (einen Fall haben wir bei den nichtresecirten Gonitiden erwähnt); in einigen Fällen, wo man es ursprünglich mit periarticulären Abscessen zu thun zu haben glaubte, wies der spätere Verlauf die Gelenkbetheiligung zur Evidenz nach. 12 mal bestanden Fisteln schon beim Eintritt (davon 4 gestorben, 33 Proc.) — 17 mal nicht (in letzteren Fällen, von denen über die Hälfte [9] letal endigten, war trotz des Fehlens von Fisteln die Gelenkeiterung schon beim Eintritt vielfach manifest); in mehreren Fällen bildete sie sich erst während der Behandlung unter auffallenden Symptomen aus, in einigen wenigen wies erst die Operation den eiterigen Inhalt der Gelenkhöhle nach.

Die Erfolge waren folgende:

a) Nicht complicirte Fälle eiteriger Gonitis. Wie gesagt, sind tuberculöse Momente, ferner Blutarmuth, Fieber, schlechte Ernährung nicht als Complicationen aufgefasst. Es gehören hierher 22 Fälle (13 männliche, 9 weibliche; Alter 5, 6, 6, 8, 8, 8, 10, 12, 12, 14, 17, 17, 19, 20, 22, 23, 28, 30, 36, 36, 50, 54 Jahre; ca. 1/3 sind also erwachsene Individuen über 20 Jahre).

Von diesen Kranken starben 9 (40,9 Proc.), wurden geheilt 13 (59 Proc.), davon 3 nach Amputation.

Vollständige Heilungen wurden somit in 45,4 Proc. der Fälle erzielt. Die Todesursachen ergeben sich aus dem oben Angeführten.

Die Heilungsresultate wurden durchgehends nach einer Reihe von Jahren (1—12) constatirt und grösstentheils durch genaue Statusaufnahme festgestellt (s. u.). — Interessant ist es, die Fälle nach dem Alter zu scheiden. Es ergeben sich auf 9 Erwachsene 6 letale Ausgänge (66 Proc.), nur 1 vollkommene Heilung; auf 14 Unerwachsene 3 letale Ausgänge (21 Proc.), 10 vollständige Heilungen.

b) 7 complicirte Fälle (6 männliche, 1 weiblicher; Alter 6, 6½, 16, 21, 26, 50, 66 Jahre, über die Hälfte Erwachsene). Die Complicationen waren: Bestehende Erkrankung anderer Knochen (Spondylitis, Caries sicca, 1 mal Fractura femoris), 4 mal extreme Schwäche, Marasmus; es betrifft dies gerade die Erwachsenen.

4 von den 7 Kranken starben, 3 kamen davon, wovon 1 nach Amputation. Bemerkenswerth ist die vollständige, nach Jahren constatirte Heilung bei einem sehr heruntergekommenen 50jähr. Manne. Die Todesursachen entsprachen den oben in der Tabelle angeführten.

Für alle eiterigen Gonitiden ergibt sich somit: 29 Fälle; davon gestorben 13 (44,8 Proc.), geheilt 16 (55,1 Proc.), davon 4 durch Amputation.

Anhang: Resection wegen Ankylose.

3 Fälle (2 männliche, 1 weiblicher; Alter 10, 11½, 15 Jahre). 2 Keilausschnitte nach Rhea-Barton mit Basis von 4 und 13 Cm. betrafen beide Epiphysen, einer nur das Femur; letztere Operation endete trotz streng antiseptischer Behandlung letal (Tod an Pyämie nach 17 Tagen), die anderen 2 operirten heilten mit guter Function; von Interesse ist gerade das ausgezeichnete functionelle Resultat bei der ausgedehntesten Operation. Die Resultate figuriren unter denen nach Resectio genu (s. Tabelle über Endresultate nach Res. gen. Nr. 15, 16). Der soeben angeführte letale Ausgang nach Keilexcision muss uns etwas stutzig machen; wenn auch im Allgemeinen die Mortalität nach dieser Operation als gering angesehen wird (Pénières [l. c.] findet bei 32 Fällen eine Mortalität von 12,5 Proc.), so ist andererseits zu berücksichtigen, dass die Indication keine vitale ist; wir können es also verstehen, wenn Volkmann [1]) die Operation wegen der damit immerhin verbundenen Gefahr nicht empfiehlt, und schliessen uns gerne jenen Autoren an, welche, wie Hueter [2]) und Wahl [3]), der ungefährlichen Osteotomie das Wort reden. Auch gaben ja, wie wir oben sahen, unsere Osteotomien ganz befriedigende Resultate.

Specielle Uebersicht der functionellen Endresultate nach Resectio genu.

Wir haben, wie erwähnt, 16 [4]) Heilungen mit erhaltener Extremität zu verzeichnen; über alle Resultate liegen nun zuverlässige Berichte und Untersuchungen vor, die in der beifolgenden Tabelle, aus der ich das Wichtigste hier kurz zusammenfasse, enthalten sind. Die Nachforschungen und Statusaufnahmen datiren fast ausschliesslich aus dem laufenden Jahre (Mai bis Juli 1882), so dass einige der

1) Klin. Vortr. Nr. 51. S. 313.

2) l. c. S. 278.

3) l. c. S. 488.

4) Einige Endresultate von älteren Fällen sind schon im oben citirten Werk von Kappeler enthalten; über diese liegen nun in der Mehrzahl neue Angaben vor, weshalb sie in der Tabelle mit figuriren.

Fälle bis zu 10 und 12 Jahre nach Austritt wieder zur Beobachtung gekommen sind.

Die geheilten Patienten vertheilen sich nach Alter und Geschlecht folgendermaassen: Es sind 11 männliche, 5 weibliche; Alter (bei der Aufnahme) 5, 6, 6½, 7, 8, 8, 8, 10, 11½, 14, 15, 17, 19½, 21, 36, 50 Jahre, somit 81,2 Proc. jugendliche Individuen unter 20 Jahren. Die 3 Erwachsenen sind sämmtlich in den Jahren 1880 und 1881 operirt.

Die 13 Unerwachsenen machen 61,9 Proc. aller unter 20 Jahren Operirten aus, die 3 Erwachsenen 21,4 Proc. der im Alter von über 20 Jahren Operirten.

Für die Beurtheilung der definitiven Resultate sind einige Punkte von besonderer Bedeutung, vor Allem der allgemeine Gesundheitszustand.

Vollständig gesund sind bei den Nachuntersuchungen 14 von den 16 Geheilten; 1 mal sind Lymphome am Hals, 1 mal ziemlich hochgradige Anämie notirt; Lungenerkrankung war nie nachweisbar.

Gehfähigkeit ist in allen Fällen vorhanden, keine der erhaltenen Extremitäten kann als unbrauchbar bezeichnet werden; auch in den scheinbar ungünstigsten Fällen (z. B. sehr starker Verkürzung, Schlottergelenk) ist durch geeignete Hülfsmittel das Bein zu einem brauchbaren Gangwerkzeug umgestaltet.

Mit Bezug auf das nach Resection fast unvermeidliche Hinken finden wir Folgendes:

Gar nicht, oder in kaum zu erkennender Weise hinken 3 Kranke (Nr. 1, 5, 9 der Tabelle), in sehr leichter Weise 10, in auffälliger Weise 3 Kranke. Dabei brauchen 2 eine Krücke oder einen Stock, die Uebrigen keines von beiden. Die stark variirende Verkürzung (s. u.) wird auf die verschiedenste Weise vermindert. 2 Kranke (No. 1, 3) brauchen förmliche Prothesen, 8 Kranke erhöhte (meist 2—3 Cm.) Sohlen oder Absätze; die Uebrigen gleichen die Verkürzung meist durch Beckensenkung aus. Uebrigens machen alle Kranke theils von Beckensenkung, theils von leichter Erhebung der Ferse, theils von Beidem Gebrauch, um das Hinken auf ein Minimum zu reduciren. Mehreren gelingt dies in auffallend guter Weise. Da ich genauere Angaben über diese Verhältnisse nur vereinzelt gefunden habe, so sei noch kurz beigefügt, was sich bei 12 daraufhin untersuchten Kranken ergab.

3 Kranke (zur Zeit der Untersuchung Mädchen von 20—23 Jahren) glichen, zum Theil gezwungen, die Verkürzung auf die denkbar einfachste Weise aus durch Erheben der Ferse, resp. des ganzen Fusses

bei horizontal stehendem Becken. Die Ferse wird in ihrer erhöhten Lage gestützt, entweder durch einen erhöhten Absatz, oder bei einer exorbitanten Verkürzung (2 der Kranken, im Alter des stärksten Wachsthums operirt, zeigten überhaupt die grössten von den gemessenen Verkürzungen) durch irgend eine Prothese. Zwei solcher Prothesen, die ich zu sehen Gelegenheit hatte, waren bei zunehmender Verkürzung des Gliedes von Schustern für die Patientinnen gefertigt worden und bestanden lediglich in einem Doppelschuh, resp. in 2 übereinander angebrachten Schuhen, in deren oberen der Fuss gesteckt wurde, während der untere zum Auftreten diente. Das Ganze war durch seitliche Schienen am Unterschenkel befestigt und hob die Ferse 18—20 Cm. vom Boden. Derart wurde nicht nur das Hinken eliminirt oder auf ein Minimum vermindert, sondern auch die Beckenverschiebung mit ihren Folgen (Skoliose, Hochstand der einen Schulter, hässlicher Gang u. s. w.) vermieden, ein Umstand, der für jugendliche Individuen weiblichen Geschlechtes in mehrfacher Beziehung von grösstem Werth ist; die beiden erwähnten Kranken gehen mit ihren Maschinen eine bis mehrere Stunden lang ohne jegliche Stütze, die eine hat sogar eine ganze Nacht hindurch getanzt. Ohne ihren Apparat ist es ihnen fast unmöglich zu gehen, da die Fussspitze kaum den Boden berührt und zudem hochgradige Beckensenkung erforderlich ist. Gerade diese Kranken mit den in gewissen Beziehungen ungenügendsten Heilresultaten sind für die Erhaltung ihrer Extremität äusserst dankbar; die drastische Bemerkung Fergusson's, die ich bei Bryk[1]) finde, „ein vom Becken nur 6 Zoll entfernter Fuss sei besser als gar keiner", wird durch sie in frappanter Weise illustrirt.

Allen übrigen Kranken ist die Ausgleichung der Verkürzung viel leichter gemacht.

4 derselben helfen sich einerseits durch leichte Beckensenkung, andererseits durch Erhebung der Ferse (erhöhten Absatz und Sohle).

2 Kranke thun dasselbe, biegen aber das gesunde Knie noch etwas ab.

1 Kranker senkt das Becken, marschirt auf voller Sohle und biegt ebenfalls das gesunde Knie.

2 begnügen sich mit leichter Beckensenkung.

Die Gebrauchsfähigkeit der resecirten Glieder erweist sich im Allgemeinen als eine sehr vollkommene. Sehe ich von den 2 zuletzt entlassenen Patienten ab, so ergibt sich Folgendes: „Beliebig lang"

1) l. c. S. 504.

gehen 4 Kranke, 1 bis mehrere Stunden 4 Kranke; in den übrigen Fällen ist notirt: Vollständige Gehfähigkeit, guter sicherer Gang u. s. w. Immer gehen die Kranken ohne Stock.

Dem Beruf nach gruppiren sich die Kranken folgendermaassen: 2 sind Näherinnen, 2 Fabrikarbeiter, 4 Schüler, 1 Landwirth, 1 Hausfrau, 1 Schuster, 1 ohne Beruf, 4 mal fehlen sichere Angaben.

Der locale Befund lässt sich mit Folgendem charakterisiren:

Heilung bis zum Schluss, auch der letzten Fistel, ist durchgehends eingetreten, 1 oder mehrere Fisteln bestehen noch in 2 Fällen (1 ½ und 4 Jahre nach Entlassung). Beide Kranke fühlten sich dabei gesund und waren vollständig geh- und arbeitsfähig.

Gesundheit und guter Gang sind erreicht worden in 14 von 16 Fällen (87,5 Proc.).

Gehfähigkeit, Schluss der Fisteln in ebenso vielen Fällen (vgl. Resectio coxae).

Bemerkungen zur Ankylose, zur Winkelstellung, zur Verkürzung und Atrophie der Extremität nach Resectio genu.

Diese mit Bezug auf die Function der Extremität wichtigsten Factoren verdienen eine kurze gesonderte Besprechung. Manches Wesentliche ist schon im Kapitel über Endresultate nach Resectio coxae angeführt und hat auch hier Geltung. Einiges Specielle muss jedoch hier hervorgehoben werden.

1. Zur Ankylose.

Mit Bezug auf den Werth und die Häufigkeit der Ankylose nach Resectio genu gehen die Ansichten der Autoren im Ganzen nicht sehr auseinander. Dass die Ankylose thatsächlich das häufigste Endresultat ist, heben unter Anderen Bidder (l. c.), Volkmann [1]), der nur ca. 4 Fälle von Beweglichkeit kennt, und Pénières (l. c.) hervor; letzterer fand unter 431 Fällen nur 8 mal (meist geringe) Beweglichkeit. Zahlreich sind die Stimmen, welche die functionelle Brauchbarkeit einer ankylotischen Verbindung hervorheben, und der Mangel einer festen Verwachsung ist es hauptsächlich, den man durch geeignete Operationsmethode und Nachbehandlung zu vermeiden sucht. Volkmann nennt das Glied kurzweg unbrauchbar, wenn keine feste Verwachsung erfolgt.

Ankylose, sei es knöcherne, sei es fibröse, ist nun in 14 unserer Fälle eingetreten; nur in einem derselben war etwas federnde Be-

1) Klin. Vortr. S. 315.

weglichkeit, constatirbar. (Bei den 12 Endresultaten — s. Tabelle — der exspectativ behandelten Gonitiden fand sich Beweglichkeit in der Hälfte der Fälle, wobei nicht zu vergessen, dass es sich mehrfach um viel leichtere Processe handelt, als die soeben besprochenen.)

Beweglichkeit war nach Resection 2mal vorhanden; 1 mal [1]) handelte es sich um eine feste Verbindung mit Möglichkeit activer und passiver Bewegung im Bereich von 20 °, 1 mal um ein activ nur spurweise, passiv in sehr ausgedehntem Maasse bewegliches Schlottergelenk (Nr. 13). Bei beiden Fällen kann zur Erklärung der mangelhaften Verwachsung die bedeutende Ausdehnung der Resection herbeigezogen werden; beim ersten mussten vom Femur 4 Cm., beim zweiten von der Tibia die ganze Epiphyse entfernt werden; doch soll ja nach Bidder (l.c.) die Callusbildung durch Resection bis in den Bereich des Periosts befördert werden. Ob vielleicht die antiseptische (Lister'sche) Behandlungsmethode, die ja nach Kocher u. A. dem Zustandekommen der knöchernen Verwachsung eher hinderlich sein soll, zu beschuldigen ist? Eines steht fest, dass nämlich Beobachtungen, wie die 2 obigen, in neuerer Zeit sich mehren.

Der Fall von Schlottergelenk stellt mit Bezug auf den localen Heilungsprocess das unbefriedigendste Resultat dar; da die Kranke sich auf das resecirte Bein nicht stützen kann, sondern erst mit Hülfe eines Schutzverbandes und einer Krücke zu gehen im Stande ist, so möchte man auf den ersten Blick wohl vermuthen, dass sie besser daran wäre, wenn man sie amputirt hätte; doch ist dabei Zweierlei zu berücksichtigen:

1. Dass ein solches mangelhaftes Resultat sich im Laufe der Jahre spontan verbessern kann (Annandale [2]) sah aus einem

1) Während der Abfassung dieser Arbeit erhielt ich die Nachricht, dass dieser Fall, den wir des ausgezeichneten functionellen Resultates wegen für einen der glücklichsten hielten, letal geendet habe. Es hatte bis in neueste Zeit bei sehr befriedigender Arbeits- und Gehfähigkeit beständig etwas Eiterung aus einer Fistel fortgedauert; dazu kamen im Frühjahr 1882 Schmerzen und Verschlechterung der Gesundheit. Patient wurde amputirt; Tod. Der behandelnde Arzt, Dr. Schläpfer in Herisau, theilt mir mit: In der Umgebung der beiden Resectionsenden habe sich reichlich schwartiges Gewebe befunden; die Knochen seien nicht verwachsen gewesen; die Sägefläche der Tibia habe sich (4 Jahre nach der Operation) wie eben erst abgesägt gezeigt, dagegen habe das Oberschenkelende die Sägefläche nicht mehr erkennen lassen, sondern sei von starken Knochenauflagerungen eingenommen gewesen, auf welche Fisteln führten. Vom Femur sei ein zapfenähnliches Gebilde gegen die Gelenkfläche der Tibia hineingewachsen und habe mit ihr gewissermaassen articulirt.

2) Case in which mobility etc. Brit. med. Journ. 1877. I; ref. in V. H. 1877. S. 383.

Schlottergelenk im Laufe von 5 Jahren ein activ bewegliches Gelenk entstehen) — oder durch Operation (Reexcision) noch günstiger gestalten kann.

2. Dass gerade diese Kranke, ein Mädchen von 21 Jahren, mit dem scheinbar schlechten Resultate sehr wohl zufrieden und für die Erhaltung der Extremität äusserst dankbar ist. Sie zieht ihr Bein, das durch einen Schutzverband leidlich gebrauchsfähig gemacht ist, jeder beliebigen, auch der kunstvollsten Prothese weit vor.

Wie bei den Ankylosen nach Resectio coxae, so ist auch bei den vorliegenden ein sicheres Urtheil, ob es sich in jedem einzelnen Falle um eine knöcherne oder um eine straffe fibröse Verbindung gehandelt habe, kaum zu fällen. Dass es knöcherne Verwachsungen gibt, dürfte unzweifelhaft sein. Wahl[1]) z. B. sah solide knöcherne Brücken; dass sie aber viel seltener vorkommen, als man vielfach anzunehmen geneigt ist, wird vor Allem durch die Erfahrung bewiesen, dass man viele Verbindungen, die man für absolut feste hielt, im Laufe der Jahre sich als nachgiebige erweisen sieht, indem die Streckstellung nach und nach verloren geht. Dies leitet uns zu einem zweiten wichtigen Punkte:

2. Zur Winkelstellung.

Mit Bezug auf die Stellung des Ober- und Unterschenkels zu einander zeigen unsere Statusaufnahmen Folgendes:

Ankylose in Streckstellung bestand 4 mal (in einem dieser Fälle trat nachträglich Abbiegung ein), in minimal flectirter Stellung (bis 160°) 4 mal, in stärker flectirter Stellung (160—125°) 3 mal, in sehr starker Flexionsstellung (102°) 1 mal; 2 mal ist die Stellung nicht genau präcisirt, es handelt sich aber evident um leichte Flexion.

Stärker oder schwächer ausgesprochene Valgusstellung findet sich 2 mal.

Die Häufigkeit von Abbiegung auch nach eingetretener Heilung in Streckstellung ist oft hervorgehoben worden, so von König[2]), Humphry[3]), Smith[4]), Riedel (l. c.) u. A. König wurde theils durch die bei Kindern eintretende Verkürzung, theils auch gerade durch die Flexion veranlasst, sich zu äussern (6. chirurgischer Congress): Er habe mit den Resectionen traurige Erfahrungen gemacht

1) l. c. S. 486.

2) Berl. klin. Wochenschr. 1871. Nr. 30.

3) The results of 39 cases of excision of the knee. Med.-chir. Tr. Vol. 52; ref. in V. H. 1869.

4) Med. Tim. a. Gaz. 1880; ref. in V. H. S. 381.

und die Amputation wäre besser gewesen; gerade bei Kindern trete meist keine Verknöcherung ein, sondern „knorpelige" oder Bindegewebssynostosen, daher die Verbiegung, sobald für gestreckte Haltung der Extremität keine Sorge mehr getragen wird. Unsere Beobachtungen stimmen damit überein; es darf hervorgehoben werden, dass die *Ankylosen in günstiger Stellung (Winkel von 180 bis ca. 160°) fast ausnahmslos in denjenigen Fällen vorgefunden wurden, wo die Ueberwachung der Kranken und die Nachbehandlung mit Schutzverbänden Jahre lang fortgesetzt werden konnten;* mehrere dieser Kranken stellen sich noch jetzt (einige bis 8 Jahre nach Entlassung) in regelmässigen Zwischenräumen von je 6—12 Monaten zum Verbandswechsel. Die constatirten 5 starken Abbiegungen lassen sich sämmtlich darauf zurückführen, dass von Seite der Kranken die Nachbehandlung einige Zeit nach Austritt als überflüssig angesehen und sistirt wurde. Eine Abbiegung fand unter Anderem statt, nachdem die Kranke schon ca. 2 Jahre lang Schutzverbände getragen hatte; andere, nachdem wenigstens 1 oder mehrere Verbände getragen worden; eine weitere sehr starke Abbiegung (125°) bildete sich über 3 Jahre nach Entlassung bei einem 8jährigen Knaben allmählich aus, während er einen von unkundiger Hand angelegten, schlecht sitzenden Wasserglasschutzverband trug. Ueber Aehnliches berichtet Riedel.

Wenn sich nun das durch die Knieresection erreichte Resultat allerdings durch Vernachlässigung im Laufe der Jahre verschlechtern kann, so dürfen wir andererseits an der Hand unserer Untersuchungen hervorheben, dass jene zwei von König beklagten Nachtheile, Verkürzung und speciell Abbiegung, nach Spontanheilung der Gonitis gerade so oft vorkommen, wie nach Resection. Unter 12 nachuntersuchten Fällen (s. Tabelle, Endresultate nach Gonitis) finden wir Ankylose 6mal, Winkelankylose 5mal, und zwar in Winkeln von 150°, 133°, 120°, 120°, 100°, also Abbiegungen, die eher noch stärker sind, als die soeben angeführten; zu diesen Fällen kommen noch eine ganze Anzahl beobachteter, schon zur Zeit der Aufnahme fertiger Winkelankylosen. Mit der Verkürzung verhält es sich ähnlich (s. u.).

Wie schon Humphry (l. c.) im Hinblick auf eigene Beobachtungen betont, gebrauchten seine mit winkeliger Ankylose geheilten Kranken ihr Glied sehr gut. Das Gleiche lässt sich von mehreren unserer Fälle sagen; zwei derselben sind allerdings durch die (zum grössten Theil auf Knochenatrophie zurückzuführende) Verkürzung zum Tragen der oben beschriebenen Prothesen genöthigt, gehen aber sehr gut, kaum hinkend, 3 weitere hinken ziemlich stark; nur einer von diesen letzteren hat einen beschwerlichen Gang, während die

2 anderen leicht und sicher stundenlang gehen. Von allen diesen Patienten gilt das Nämliche, wie von dem oben erwähnten Fall von Schlottergelenk: *alle ziehen ihren Zustand dem nach Amputation weit vor und sind für die erhaltene Extremität äusserst dankbar.*

Dass sich die Abbiegung bei rationeller Behandlung mit Sicherheit vermeiden lässt, und welcher Art diese Behandlung ist, braucht nicht mehr hervorgehoben zu werden. Es möge nur Erwähnung finden, dass die in Münsterlingen angewandten Verbände meist, der Leichtigkeit wegen, aus Wasserglas angefertigt wurden. Mittelst Fournierholzeinlagen kann man denselben beliebige Festigkeit geben; wesentlich ist, dass sie genügend lang seien, am besten lässt man sie den ganzen Ober- und den Unterschenkel bis an die Malleolen mit fassen.

3. Zur Verkürzung und Atrophie.

Wir können uns hier im Wesentlichen auf die Zusammenstellung der tabellarischen Angaben beschränken, da das oben (bei der Resectio coxae) Gesagte vielfach auch hier Gültigkeit hat; wie oben, lassen wir die einschlagenden conservativ und mit Resection behandelten Fälle direct nach einander folgen. Eine solche Zusammenstellung paralleler, vom Arzte ausgeführter Messungen dürfte gerade der Thatsache gegenüber von Werth sein, dass man mehrfach gerade wegen der nach Knieresection im Kindesalter resultirenden Verkürzung die Operation in diesem Alter ganz verwirft.

Ueber die Verkürzung des Ober- und Unterschenkels liegen doppelte Reihen von Messungen vor (Innen- und Aussenseite), die sich gegenseitig corrigiren und uns zudem am Unterschenkel über die Länge der einzelnen Knochen Aufschluss geben. Die Gesammtverkürzung, vielfach (durch Winkelstellung) beträchtlicher erscheinend, als die aus den Maassen an den Knochen resultirende, ist hier ohne Bedeutung.

Was bei Uebersicht nachstehender Tabelle zunächst auffällt, ist, dass die Verkürzungen am Ober- und Unterschenkel meist ziemlich verschieden sind; am Oberschenkel prävaliren sie 4 mal, am Unterschenkel 3 mal, 1 mal sind die Verkürzungen gleich, 1 mal besteht nur am Unterschenkel leichte Verkürzung, 1 mal fehlen Maasse, 2 mal besteht keine Verkürzung. Dabei ist der Fuss 5 mal mit Verkürzungen von $^1/_2$—2 Cm. betheiligt. Diese können wir, wie bei der Coxitis, nur auf die dort erwähnte „Inactivitätsaplasie" beziehen und erhalten eine Bestätigung davon in dem Umstande, dass die stärksten Verkürzungen am Fusse sich da finden, wo die Function am längsten gestört war (Nr. 5—7, s. Anmerkung zur Tabelle). Die

Uebersicht der nach chronischer Gonitis gemessenen Verkürzungen.

Nr.	Alter und Geschlecht	Krankheit	Nachuntersuchung nach wie viel Jahren?	Verkürzung			
				Oberschenkel	Unterschenkel innen	Unterschenkel aussen	Fuss
1	½ J., w.	Chronische Gonitis	7½	1	4	4	?
2	3 J., m.	" "	7	?	?	?	—
3	4 J., m.	Eiterige "	10	2—4	1	2	2
4	5½ J., m.[1])	Chronische "	7	—	—	—	—
5	6 J., m.[2])	Gonitis fungosa	12	6—7	2	½	1½
6	8 J., m.[3])	" "	12	6—9	6½	4	1½
7	9 J., w.[4])	Ankylosis genu	8	1—3	5½	3	2
8	10 J., w.	Eiterige Gonitis	1	ca. 1	—	1	—
9	11 J., m.	Chronische "	8	2½—4½	—	—	½
10	14 J., m.	Gonitis fungosa	7	—	—	½	—
11	16 J., m.	" "	7	½—2	1	2½	—
12	25 J., w.	" puerperalis	15	—	—	—	—

Anmerkung: 1) Patient war nur kurze Zeit, ca. 1 Monat, bettlägerig. 2) Trägt seit 12 Jahren Verbände wegen der immer recidivirenden Winkelstellung. 3) Ist seit 3 Jahren neuerdings bettlägerig. 4) Die Extremität functionirt seit vielen Jahren schlecht.

am Ober- und Unterschenkel in mehreren Fällen so verschieden ausgesprochenen Verkürzungen andererseits könnten uns, wenn sie durchgehends, sei es am Oberschenkel, sei es am Unterschenkel, prävalirten, bedeutsame Winke mit Bezug auf das von den beiden Epiphysen des Knies gelieferte Knochenwachsthum geben. Da sie aber bald am Ober-, bald am Unterschenkel grösser sind, so erlauben sie uns einzig den Schluss, dass die Epiphysenknorpel in jenen Fällen wahrscheinlich, und zwar in verschieden intensiver Weise mit erkrankt waren. Auch das Vorkommen von Verkürzungen am Ober- und Unterschenkel bei fehlender Verkürzung am Fusse und ebenso das mehrfach auffallende enorme Prävaliren jener Verkürzungen (Unterschenkel, Oberschenkel) über letztere (Fuss) unterstützt diese Annahme. Der Umstand, dass mehrfach das Femur im Wachsthum viel bedeutender zurückgeblieben zu sein scheint, als die Tibia, dürfte vielleicht, wenn auch nicht mit Sicherheit, dahin gedeutet werden, dass die Wachsthumsenergie der unteren Femurepiphyse etwas bedeutender ist, als die der oberen Tibiaepiphyse. Endlich bestätigen die auf 4, ja 6—7½ Cm. im Laufe von 8—12 Jahren ansteigenden Verkürzungen am Femur, zusammengehalten mit den oben bei Coxitis angeführten (1—2 Cm. bei ungefähr gleich alten Kindern im Laufe von 9—10½ Jahren), die Annahme, dass die obere Femurepiphyse ein viel schwächeres Knochenwachsthum hat, als die untere. Wenn

Ollier (l. c.) das Verhältniss auf ca. 1:2 (genauer etwas über 2) schätzt, so stimmt dies mit unseren Zahlen ziemlich genau überein.

Uebersicht der nach Resectio genu gemessenen Verkürzungen.

Nr.	Alter und Geschlecht	Höhe des resecirten Stückes		Messung nach Jahren	Verkürzung			
		Femur	Tibia		Oberschenkel	Unterschenkel innen	Unterschenkel aussen	Fuss
		Cm.	Cm.		Cm.	Cm.	Cm.	Cm.
1	5 J., m.	1½	1 dünne	6½	3½	4½	4½	1½
2	6 J., m.	ca. 2	Scheibe	9	½—4	1½	½	1
3	6½ J., m.	Auskratzung	1	8	5—5½	½	2½	—
4	7 J., w.	3	1	ca. 3	5			?
5	8 J., w.	?	?	2	7			?
6	8 J., w.	5	1	11½	8—11	5	4	2½
7	8 J., m.	2½	1½	3½	2½—3½	4	2	1
8	10 J., w.	4	1½	13	14½	5½	2½	2
9	11½ J., m.	Keil, Basis 4 Cm.		3½	6			?
10	14 J., m.	4	1	9	9—11	7	6	—
11	15 J., m.	Keil, Basis 13 Cm.		2½	10	4	4	1½
12	17 J., m.	2	Auskratzung	5	4—5½	4½	5	3
13	19 J., m.	4	1	2	2—3½	2½	1½	1
14	21 J., w.	Condyl.	Epiph.	1½	3—5	2½	1½	1½
15	36 J., m.	2	2	—	4			—
16	50 J., m.	2	1	2	½—1	3	3½	—

Vorliegende Tabelle zeigt uns in prägnantester Weise, dass im Allgemeinen nach Abtragung der Epiphysen des Knies bei jugendlichen Individuen die einmal gesetzte Längendifferenz sich mit den Jahren vergrössert, und zwar um so schneller, je vollständiger die Epiphyse entfernt worden war. Letzteres ist besonders am Oberschenkel deutlich. Die 3 stärksten Verkürzungen (circa 10—14 Cm.) fanden sich nach 9—13 Jahren da vor, wo man bei der Operation beträchtliche Theile der Femurepiphyse entfernt hatte (4—5 Cm.). Wo man dagegen nur 1½, 2, 2½ Cm. abgetragen hatte, und zwar bei noch jüngeren Individuen als die soeben erwähnten, fand man nach 6½, 9, 3½ Jahren Verkürzungen von nur 2—3½ Cm.

7 mal ist das Femur stärker im Wachsthum zurückgeblieben, als die Tibia, 2 mal fand das Umgekehrte statt, 2 mal war die Wachsthumshemmung an beiden ungefähr gleich. Nehmen wir nun an, beide Epiphysenknorpel seien, obschon der der Tibia exponirter ist, bei den Operationen ungefähr gleich oft verletzt worden, so würde die soeben erwähnte Thatsache dafür sprechen, dass die Läsionen

der unteren Femurepiphyse stärkere Wachsthumsstörungen zur Folge haben, als die Läsionen der oberen Tibiaepiphyse, mit anderen Worten, dass die dem Femur gehörige Epiphyse des Knies ein stärkeres Knochenwachsthum bedingt, als die der Tibia gehörige, was mit der bei Besprechung der Verkürzung nach Gonitis ausgesprochenen Vermuthung übereinstimmt.

Wieder müssen wir eine der Ollier'schen Angaben bestätigen, dass nämlich die durch die ultraepiphysäre Kniegelenksresection gesetzten Verkürzungen weit beträchtlicher (nach ihm circa 4 mal grösser) sind, als die nach Resectio coxae resultirenden (gleiches Alter der Kranken und gleiche Beobachtungszeit vorausgesetzt).

Theoretisch müsste eine die Epiphysenknorpel schonende Resection, vorausgesetzt es folge kein allzu langes Krankenlager darauf, nach einer Reihe von Jahren keine die Dicke des resecirten Stückes überschreitende Verkürzung ergeben. Diesem Postulat entspricht (abgesehen von den erwachsenen Resecirten) nur ein Fall vollkommen (Nr. 2 der Tabelle S. 226). Nach 9 Jahren ist bei diesem Knaben die gesetzte Verkürzung von circa 3 Cm. nicht um das Geringste grösser geworden; das Bein ist um 3 Cm. kürzer, als das gesunde, hat also mit diesem im Wachsthum vollständig Schritt gehalten. Dieser Fall ist streng endochondral operirt; an eine Knochenreproduction vom Periost kann man, da dasselbe sicher nicht getroffen wurde, nicht denken. Wenn nun trotzdem knöcherne Ankylose und gute Reproduction der Condylen eingetreten ist, so ist das ein interessanter Beleg zu der von Bidder (l. c.) gemachten Angabe: In den Epiphysen könne man nicht subperiostal operiren, dagegen sei bei Kindern eine Compensation durch Reizen des endochondralen Knochens (Suturen, Stifte, Kratzen u. s. w.) möglich. Uns erscheint es plausibel, dass schon der blosse, durch die Operation gesetzte Reiz hierfür genüge. — Diesem idealen Resultate schliessen sich ähnliche mit schon etwas bedeutenderen Verkürzungen an, so Nr. 3, 4, 13 der Tabelle, doch sind hier die Beobachtungszeiten kürzer. — Die stärksten Verkürzungen ergaben, wie gesagt, die ausgedehnten Resectionen am Femur. An der Tibia resultirten die ausgesprochensten Verkürzungen ($4^1/_2$, 5—7 Cm.) nach Abtragung von durchschnittlich nicht über 1 Cm. der Tibiaepiphyse. Halten wir diese Resultate zusammen mit anderen, wo nach gleichweit gehender Operation und ebenfalls langer Beobachtungsdauer (Nr. 2, 3) nur geringe Verkürzungen constatirbar waren, so können wir kaum umhin, anzunehmen, dass der Epiphysenknorpel mehrfach zur Zeit der Operation schon zu functioniren aufgehört haben muss, während er da, wo sich eine starke Wachsthums-

hemmung nicht zeigte, wahrscheinlich in Function geblieben ist. Daneben bemerkt Bryk[1]) mit Recht, „dass (beim Kranken) constante und dem Alter proportionale Entfernungen zwischen der intermediären Knorpelschicht und der Gelenkfläche einer Epiphyse nicht existiren, daher die aus normalen Verhältnissen des Knochenwachsthums für die Resection des Kniegelenks abstrahirten, auf die Erhaltung jenes Knorpels abzielenden Verhaltungsmaassregeln an pathologisch veränderten Kniegelenken sich nicht verwerthen lassen." Damit zielt er offenbar auf die bekannten König'schen[2]) Vorschriften über die Ausdehnung der Kniegelenksresection bei Kindern.

Ueber das Zurückbleiben der Fibula im Wachsthum, sowohl nach Gonitis als nach Resectio genu, finde ich nirgends bestimmte Angaben. Bei Uebersicht unserer Endresultate zeigt es sich nun, dass meistens die äussere Seite des Unterschenkels weniger verkürzt ist, als die innere (Tibia); nur wenige Male trifft dies nicht zu und ist dann vielleicht durch kleine Fehler in den Messungen zu erklären. Gurlt[3]) hält (bei Besprechung der Humphry'schen Messungen über Verkürzungen nach Resectio genu) dafür, dass eine Verkürzung der Fibula ohne Zweifel oft stattfindet. Unsere Fälle beweisen dies; nur ist, wie gesagt, die Verkürzung der Fibula meist geringer, als die der Tibia und erinnert eher an die auch am Fuss gefundenen Längendifferenzen.

Von Veränderungen einzelner Knochen sind noch zu erwähnen: Die mehrfach (2 mal durch genaue Messung) constatirte Atrophie der Patella nach Gonitis, ferner die äusserst hochgradige Atrophie und gracile Form des Femur, speciell am Trochanterende, bei 2 in der Kindheit Resecirten.

Die Haut und Musculatur nehmen, wie die Maasse der Tabellen über Endresultate zeigen, hervorragenden Antheil an der Atrophie. Das oben (s. Coxitis und Resectio coxae) Gesagte gilt auch hier.

Die äussere Form des Knies ist von der normalen wesentlich verschieden; vor Allem sind die Längs- und Breitendimensionen verringert, das Knie vorn abgeflacht.

Reproduction der Condylen ist mehrfach eingetreten, in anderen Fällen jedoch nicht einmal angedeutet.

Wenn wir wieder, wie oben (s. Coxitis), auf Grund einer summarischen Uebersicht uns ein Urtheil über den Werth des resecirten-

1) l. c. S. 500.

2) Beiträge zur Resection des Kniegelenks. L. A. IX.

3) Jahresber. f. 1862. S. 82. L. A. V.

den Verfahrens gegenüber den anderen (exspectatives und privatives Verfahren zusammengenommen) bilden wollen, so stellen wir wieder am besten den Resectionsfällen die schweren Fälle aus den anderen Gruppen (Caries, Eiterung u. s. w.) gegenüber und erhalten folgende Uebersicht:

	Zahl der Fälle	Gestorben	Keine Heilung, schwere Functionsstörung	Leichte oder keine Functionsstörung	Davon nach Amputation geheilt
a) Fälle ohne manifeste Eiterung:					
Nicht resecirt . . .	10	1=10 Proc.	4=40 Proc.	5=50 Proc.	1=10 Proc.
Resecirt	3	0=0 "	1=33 "	2=66 "	1=33 "
b) Fälle mit Eiterung:					
Nicht resecirt . . .	25	16=64 "	—	9=36 "	2=8 "
Resecirt	29	13=44,8 "	—	16=55,1 "	4=13,7 "

Ein Blick auf vorliegende Tabelle genügt, um uns zu zeigen, welches der Werth der Resection bei schwerer Gonitis ist. Für die schwersten Fälle, die unter Eiterung verlaufenden, ist der Nutzen der Resection eclatant. Auf diesen Punkt möchte ich das Hauptgewicht verlegen. Bei den schweren fungösen, resp. cariösen Processen ohne nachgewiesene Eiterung (Gruppe a) ist überhaupt die Zahl der behandelten Fälle eine zu kleine, um daraus Schlüsse zu ziehen. Wir können hier nicht, wie oben bei der Coxitis, eine ganze Zahl mit Caries verlaufender Fälle der exspectativen Behandlung zuweisen; solche ohne grössere Eiteransammlung in durchschnittlich benigner Weise verlaufende Processe scheinen nach unseren Aufzeichnungen am Kniegelenk überhaupt viel seltener zu sein, als am Hüftgelenk. Oben erwähnten wir, dass unter den Nichtresecirten sich eine ganze Anzahl Individuen im Greisenalter befinden. Lassen wir sie aus dem Spiele, ziehen wir nur die jugendlichen Kranken in Betracht, so finden wir für dieselben

bei Resection 33 Proc. Misserfolge, 61 Proc. vollständige Heilungen,
ohne Resection 36,3 " " 41,6 " " "

Das Verhältniss bleibt also bestehen. Berücksichtigen wir dabei, dass durch die Resection der Krankheitsverlauf, der sich ja vielfach über eine ganze Reihe von Jahren erstreckt, meist definitiv unterbrochen wurde, dass ferner alle Resecirten Arbeits- und Gehfähigkeit erlangten, so dürfen wir für schwere Fälle die Operation empfehlen, sobald nicht die bekannten Contraindicationen in Form von Amyloid, Phthise u. s. w. vorliegen. Die bei jungen Individuen zu fürchtenden

Defecte in der Heilung (Wachsthumshemmung, ferner Winkelankylose u. s. w.) werden wir nicht zu hoch anschlagen, wenn wir sehen, dass sie auch bei der Spontanheilung durchgängig eine Rolle spielen und besonders, dass sie theilweise vermeidbar sind. — Ziehen wir ferner den Umstand in Betracht, dass von unseren Todesfällen nach Resection nur ein kleiner Theil (circa 1/9, bei Kindern 9,5 Proc.) auf accidentelle, mit der Operation zusammenhängende Krankheiten fällt, die übrigen Kranken dem Localleiden und seinen Complicationen erlagen, so dürfen wir getrost behaupten: Wer einen Fall von fungöseiteriger Gonitis bei einem jungen, nicht heruntergekommenen Kranken mit Resection behandelt, lässt seinen Patienten eine bedeutend geringere Gefahr laufen, als wer bei Gelenkeiterung noch zuwartet.

Ob man auch bei Erwachsenen die Resection des Knies noch vornehmen darf? Wir sahen oben, dass die Erwachsenen sowohl bei exspectativer Behandlung[1]), als auch nach Amputation[2]) eine sehr schlechte Prognose hatten. Für die Resecirten[3]) gestaltete sie sich entschieden besser; nicht nur kamen mehr mit dem Leben davon, sondern auch ein brauchbares Glied wurde ihnen mehrfach erhalten. Man wird also immerhin den Versuch wagen dürfen, trotz der offenbar schlechten Prognose bei Erwachsenen zu reseciren und das im Hinblick darauf, dass die Chancen für den Kranken bei anderer Behandlung entschieden noch schlechter sind.

Das oben über „Frühresection" bei Coxitis Gesagte findet auch auf die soeben besprochene Resection Anwendung.

III. Fussgelenk.

(Hierzu Tabelle Nr. 5.)

A) Nichtresecirte Fälle 13 (3).[4])

Angesichts der ganz geringen Zahl von Beobachtungen beschränken wir uns hier auf gedrängte Notizen über Alter und Geschlecht der Kranken, Aetiologie, klinischen Befund, Todesursachen, Behandlungsmethode, allgemeine Behandlungsresultate.

---

1) Von 11 Erwachsenen mit eiteriger Gonitis starben 7.

2) Von 9 wegen Caries und Eiterung des Kniegelenkes amputirten Erwachsenen starben im Spital 5, im Laufe der nächsten Jahre (an Phthise und Caries) 3.

3) Von 14 resecirten Erwachsenen starben 7; die übrigen sind zum Theil nach secundärer Amputation geheilt.

4) 3 von Kappeler (l. c.) schon publicirte Fälle.

Die Kranken vertheilen sich folgendermaassen nach Alter und Geschlecht: 7 männliche, 6 weibliche; Alter 11, 18, 18, 23, 24, 50, 54, 54, 59, 63, 69, 70, 84. Die Caries bei Greisen spielt eine Hauptrolle; kein einziges Kind unter 10 Jahren kam mit Fussgelenkentzündung zur Behandlung.

Die Aetiologie ist entsprechend dem Umstande, dass es sich vielfach um Greise handelt, oft dunkel. Eine vollständige Eintheilung, auf ätiologischen Momenten basirend, könnte kaum von Werth sein; es genüge anzuführen, dass folgende Momente in der Anamnese figuriren:

Heredität	1 mal
Scrophulose des Patienten . .	2 =
Abgelaufener Rheumatismus .	1 =
Acute Osteomyelitis	1 =
Trauma	2 =

5 mal fehlen sichere Angaben; 1 Patient, aus gesunder Familie stammend, war bis zur Erkrankung nie anderweitig krank gewesen.

Die meisten Patienten waren einige Monate vor Eintritt erkrankt. Der Befund bei der Aufnahme lässt sich kurz dahin charakterisiren, dass neben Functionsstörung, Schwellung, localen Schmerzen mehrfach die Symptome einer schweren Gelenk- und Knochenerkrankung (Fisteln, starker Druckschmerz u. s. w.) auftraten.

4 Fälle sind als leichtere (chronische Synovitis, leichte Formen der fungösen Synovitis) zu taxiren. Schmerz, Schwellung, Druckempfindlichkeit und Gehunfähigkeit bestehen durchgehends; die Temperatur ist normal, das Allgemeinbefinden erscheint nicht alterirt. Nasse Bindeneinwicklungen, Eisapplication, feste Verbände bilden die Therapie. Nach 1½—3 Monaten sind die entzündlichen Erscheinungen zurückgegangen, die Schwellung verschwindet, der Kranke wird wieder gehfähig. Die Heilung erscheint wenigstens 2 mal eine bleibende (2 mal fehlen spätere Nachrichten).

9 weitere Fälle bieten schwerere Symptome und sind der Mehrzahl nach als fungöse Caries, zum Theil als blosse granulöse Synovitis zu bezeichnen. Dabei ist auffallender Weise das Allgemeinbefinden nur 1 mal ein schlechtes, Fieber besteht nur 1 mal. Bei diesen Fällen sind notirt:

Fisteln um das Gelenk	4 mal
Abscesse in Communication mit dem Gelenk	2 =
Starker Druckschmerz (Caries)	2 =

Da, wo sich (bei Operation) eine genaue Diagnose stellen liess, wurde constatirt:

Fungöse Caries . . . . . 2 mal
Granulöse Synovitis. . . . . 1 =
Gelenkeiterung nach Perforation eines Knochengeschwürs am Malleol. ext. . . . . 1 =

2 mal fanden sich tiefe cariöse Defecte am Talus und Calcaneus. — Vollständige Functionsstörung und Schmerzen begleiteten die erwähnten Processe.

Die Behandlung beschränkte sich 3 mal auf Ruhe, Fixation durch Verbände, hydropathische Umschläge u. s. w. (einer von diesen Kranken blieb ungeheilt [Caries bei einer 84jährigen Greisin], einer gelangte nach 4 Monaten zur Heilung; ein 11jähriges Mädchen ist seit ca. 1 Jahre in Behandlung, ohne vollständig geheilt zu sein).

2 mal wurden Abscesse, die mit dem Gelenk communicirten, entleert (1 mal Heilung nach Anwendung von Verbänden, 1 mal keine Heilung; die letztere Kranke will sich der vorgeschlagenen Amputation nicht unterziehen). 4 mal schritt man wegen Caries und Gelenkeiterung zur Amputation (Fistelspaltung und Gypsverband waren in einem dieser Fälle vergeblich versucht worden). 2 mal amputirte man nach Pirogoff, 2 mal im Unterschenkel; 2 von den 4 Kranken starben (Alter 50 und 63 Jahre), Tod 1 mal 7 Tage nach der Operation (Septicämie, eiterige Pericarditis), 1 mal nach ca. 2 Monaten (Caries der Hand, Decubitus, Erschöpfung). 2 Kranke genasen, der eine von ihnen erst nach 4 Monaten unter partieller Hautgangrän und Eiterung.

Die 9 schweren Fälle gaben somit folgendes Resultat:

Gestorben	2
Ungeheilt	2
In Behandlung	1
Geheilt	4
(davon nach Amputation) .	2

somit ungefähr die Hälfte Misserfolge.

Alle Fälle von Fussgelenksentzündung (die Resecirten s. u.) weisen auf: Circa $^1/_3$ Misserfolge, die Fälle von Caries allein ca. $^4/_7$ Misserfolge, wobei Heilung nach Amputation nicht als Misserfolg berechnet ist.

B) Resecirte Fälle 9.

7 Resectionen wurden wegen Caries, 2 wegen Trauma ausgeführt. Letztere werden, obschon eigentlich nicht in eine Besprechung chronischer Gelenkkrankheiten gehörend, hauptsächlich des aufgenommenen Schlussstatus wegen mit aufgeführt.

Es handelt sich um Kranke im Alter von 3, 11, 16, 23, 24, 32, 35, 54, 61 Jahren (6 männliche, 3 weibliche).

Die bei den Operationen constatirte Caries, wieder in der Form der fungösen, war, wie gesagt, die Hauptindication zur Operation. Dabei darf es auffallen, dass die Anamnese nur 2 mal dyskrasische oder hereditäre Momente aufwies; die übrigen waren durchgehends leichte oder schwerere Traumen. 2 mal sind schwere Verletzungen notirt:

Traumatische Luxation . . . . . 1 mal
Complicirte Fussgelenksfractur . . 1 =

Die Krankheitsdauer zwischen Beginn des Leidens und Operation betrug in den 7 Fällen von Caries 3, 4, 4, 5, 6, 12, 36 Monate; bei den Verletzten 1 Tag, 1½ Monate.

Das Krankheitsbild bei den 7 an Caries Leidenden wich von dem allgemein bekannten nicht ab; vom klinischen Befunde sind neben den Schmerzen, der Functionsstörung, der Schwellung besonders hervorzuheben:

Abscess- und Fistelbildung . . 6 mal,
Stoss- und Druckschmerz nie fehlend.

Das Allgemeinbefinden ist mehrfach schlecht; 5 mal besteht Fieber, 2 mal 39° und 40° überschreitend. Mehrere Kranke sind blass, anämisch, 1 mal besteht Lungenspitzeninfiltration.

Nur eine Kranke wurde längere Zeit im Spital behandelt, bevor man sich zur Resection entschloss; die versuchsweise angewandten kleinen operativen Eingriffe (1 mal Ignipunctur, 1 mal Incision) waren völlig wirkungslos. — Die übrigen Kranken wurden bald nach Eintritt resecirt. Die Operationen, anschliessend an die typische Langenbeck'sche Methode, boten kein besonderes Interesse. Die zwei wesentlichen Punkte, auf die man Rücksicht nahm, waren: 1. Erhaltung des Periostes, 2. sorgfältige Entfernung alles Krankhaften ohne Rücksicht darauf, welche Knochentheile bei dieser Extirpation geopfert wurden. Wie weit man durch dieses Bestreben geführt werden kann, zeigt ein anderweitig publicirter Fall von Kappeler[1]), wo man bei ursprünglich intendirter typischer Fussgelenksresection neben den Epiphysen der Tibia und der Fibula noch Astragalus, Naviculare und Cuboideum zu entfernen gezwungen war, wozu später in Folge weiterschreitender Caries noch die 3 Ossa cuneiformia und ein Theil des Calcaneus kamen (Heilung mit Be-

1) Ueber grosse atypische Resectionen am Fuss. Diese Zeitschrift. Bd. XIII. S. 432.

weglichkeit und Gehfähigkeit). Einer unserer Fälle reiht sich mit einer ebenfalls ausgedehnten Resection (Tibia, Fibula, Talus, Calcaneus partiell) an obigen an. Die erwähnte Tendenz, bei Fussgelenksresectionen die gründliche Entfernung alles Kranken in den Vordergrund zu stellen, fand noch in neuester Zeit ihren Ausdruck in den Voten von Chirurgen wie Hueter[1]), Volkmann[2]) und Langenbeck (l. c.), welch letzterer seine Ansicht kurz dahin zusammenfasst: Bei Trauma conservire man so viel als möglich, bei pathologischen Resectionen sei man vorsichtig mit dem Zuweitgehen im Ersparen, was nach ihm für alle Gelenke gilt.

Die Ausdehnung unserer Operationen war folgende:

a) Caries.

Tibia- und Fibulaepiphyse allein	1 mal	(Pat. gest.)
Tibiagelenkfläche, Fibula 3 Cm., Talus ausgelöffelt	1 =	(Heilung),
Tibia- und Fibulaepiphyse nebst Talusrolle (von ersteren 3 Cm.)	1 =	(Heilung),
Tibia- und Fibulaepiphyse, Talus ganz	3 =	(1 gest.),
Tibia- und Fibulaepiphyse, Talus (2 mal), Calcaneus partiell	1 =	(gest.).

b) Trauma.

Tibia 3½ Cm., Fibula 9 Cm., Talusgelenkfläche (Luxation)	1 =	(geheilt),
Tibia- und Fibulaepiphysen (complic. Fractur) .	1 =	(geheilt).

Blosse Decapitation der Tibia und Fibula figurirt nur 1 mal (Ausgang letal); die Resectionen sind sämmtlich totale im Volkmann'schen Sinne.

Nach der Operation wurde gewöhnlich ein Gypsverband angelegt, der den Fuss in der gewünschten rechtwinkeligen Haltung fixirte und 2 Fenster erhielt. 2 Kranke erhielten nur steife Lister'sche Verbände.

Das anatomische Bild bei der Operation war 7 mal das der fungösen Caries: Knorpelusur oder -Schwund, oberflächliche oder tiefgreifende cariöse Defecte, Osteoporose, 1 mal ein käsiger Herd in der Tibia, dazu die reichlichen fungösen Granulationen. Dies waren die sich bietenden Befunde. — 2 mal lagen die angeführten Verletzungen vor.

Die Nachbehandlung hatte sich mit den verschiedensten Complicationen des Wundverlaufs zu befassen. Hohes, continuirliches

1) Ueber partielle Resectionen am Hand- und Fussgelenk. Vortr. 6. Chir. Congr. I. S. 5. 2) Ibid. Discuss.

Fieber trat in den ungünstig verlaufenden Fällen auf, die übrigen 5 verliefen fast afebril. Eiterung mässiger Art bestand immer, nur 2 mal wurde sie beträchtlich; weitere Complicationen waren Abscessbildung 1 mal, fortschreitende Ostitis 1 mal, starke Granulationswucherung 2 mal, circumscripte Wundgangrän 2 mal, Erysipel 1 mal, Meningitis basalis 1 mal.

2 von den Kranken erlagen im Spital 4 und 5 Wochen nach der Operation (1 mal Erysipel, Pyämie, zugleich Bronchialdrüsenverkäsung, 1 mal Meningitis basalis).

1 Kranker erlag nach Austritt (4 Monate nach der Operation) dem fortschreitenden Localleiden und seinen Folgen. Unter Eiterung und Kräfteverlust war die Caries auf den Mittelfuss übergegangen.

Wir sind wohl berechtigt, anzunehmen, dass keiner dieser 3 letalen Ausgänge durch die Operation als solche verschuldet wurde, hingegen dürfen wir angesichts des eminent chronischen Verlaufes der Krankheit vermuthen, in den Heilungsfällen habe die Operation die Krankheitsdauer abgekürzt; die Kranken konnten nämlich (abgesehen von den 2 wegen Trauma Operirten, welche nach ca. 3 Monaten gehfähig waren) entlassen werden nach 2, 2½, 3, 5 Monaten.

Die Aufstellung von Mortalitätsprocenten für eine so kleine Anzahl von Operationen, wie die vorliegende, dürfen wir füglich unterlassen. Ueberschauen wir die Angaben, wie sie unter Anderem von Spillmann[1]), Hueter[2]), Lauffs[3]), Benthin[4]) über pathologische Resectionen gemacht wurden, so finden wir Resultate, die mit den unserigen im Ganzen übereinstimmen. Spillmann zählte bei 37 Resectionen wegen dyskrasischer Caries 40 Proc. Misserfolge, Hueter auf 7 Fälle keinen Misserfolg, Lauffs auf 27 totale Resectionen bei Caries ca. die Hälfte Misserfolge, Benthin auf 20 (mit einer einzigen Ausnahme wegen Caries ausgeführten) Resectionen einen einzigen letalen Ausgang, mit Hinzurechnung der Amputirten ca. ¼ Misserfolge. Von unseren 7 wegen Caries Resecirten brachten es, wie gesagt, nur 3 zu einer vollständigen localen Heilung, von allen 9 Resecirten 5.

Unsere Tabelle über 6 Endresultate nach Resectio pedis gibt uns nun Auskunft über die meist nach Jahren constatirten Heilungsverhältnisse, vornehmlich über Gesundheit, Geh- und Arbeitsfähigkeit

1) Recherches sur la résection de l'articulation tibio-tarsienne. Arch. gén. de méd. 1869; ref. in V. H. 1869. S. 417.

2) Ueber die Resection des Fussgelenkes. Berl. klin. Wochenschr. 1870.

3) Zur Statistik der Fussgelenksresectionen; ref. in V. H. 1872. S. 471.

4) Ueber Resection des Fussgelenkes u. s. w. Diss. 1880.

des Patienten, über den localen Befund am resecirten Gelenk (Beweglichkeit oder Ankylose u. s. w.), Knochenreproduction, Haltung des Fusses, Verkürzung der Extremität u. s. w.

4 von den Kranken waren zur Zeit der letzten Untersuchung gesund, geh- und arbeitsfähig, darunter die 2 wegen Trauma Operirten (Statusaufnahmen 1/4, 3, 5, 8 Jahre nach der Operation).

2 Kranke (2 und 3 Jahre nach der Operation) waren nur partiell geheilt; in einem Falle bestehen noch Fisteln (Nr. 4 d. Tabelle), ist der Fuss noch nicht gebrauchsfähig und lässt der allgemeine Zustand einen letalen Ausgang befürchten, im zweiten Fall (Nr. 4) bedrohte bei vollständiger localer Heilung eine fungöse Coxitis das Leben (Patient starb kurz darauf).

Die Gehfähigkeit bei den bleibend Geheilten liess nichts zu wünschen übrig; die Kranken gehen beliebig lang, hinken in unbedeutender Weise, was sich aus den geringen Verkürzungen erklärt. Nur 1 Kranker braucht einen Stock.

Die Verkürzungen betrugen bei dem

					Tibia:	Fibula:	Fuss:
3jähr.	männl.	Kranken	nach	5 Jahren	ca. 8 Cm.	2 Cm.	2 Cm.
16 =	weibl.	=	=	2 =	= 1/2 =	2 1/2 =	2 =
24 =	=	=	=	8 =	= 1 =	3 =	1/2 =
35 =	=	=	=	2 =	= 3 =	3 =	4 =
54 =	männl.	=	=	3 =	= 4 =	10 =	1 1/2 =
61 =	=	=	=	1/4 Jahr	= 4 =	4 1/2 =	— =

Die Verkürzungen sind am stärksten da, wo man entweder ein aussergewöhnlich grosses Knochenstück hatte entfernen müssen, z. B. 10 Cm. Verkürzung der Fibula nach Extraction eines ca. 9 Cm. langen Stückes derselben (Trauma), oder da, wo aus irgend einem Grunde, trotz subperiostaler Resection, der Knochenersatz am einen oder anderen Knochen mangelhaft geblieben war (so an der Tibia im vorliegenden ersten Fall). Dass im Uebrigen der Knochenersatz ein vollständiger war, die gesetzte Verkürzung sich bei jugendlichen Individuen nur sehr wenig vergrösserte, zeigt gerade dieser Fall, wo nach Wegnahme von 3 Cm. der Fibula 5 Jahre später nur 2 Cm. Verkürzung nachweisbar waren; ähnlich der zweite der vorliegenden Fälle.

Wie die vorliegenden Messungen zeigen, war die Knochenreproduction keine durchaus regelmässige (nach Volkmann[1]) war die Regeneration des Malleol. ext. meist etwas weniger lebhaft). Bald ist

1) Klin. Vortr. Nr. 51. S. 321.

der eine Malleolus, bald der andere in vollständiger Weise ersetzt, so ist z. B. der äussere in 2 Fällen kaum ausgesprochen, in einem anderen 5 Jahre nach der Operation riesig gross. Dieser Umstand hat auch Einfluss auf die Stellung des Fusses: eine angedeutete oder stärker ausgesprochene Varusstellung findet sich da, wo die Knochenreproduction am äusseren Knöchel vorwiegt, z. B. bei dem erwähnten 3jährigen Knaben; leichte oder stärkere Valgusstellung da, wo der Malleol. ext. fehlt (Nr. 5 der Tabelle über Endresultate), oder nur unvollständig ersetzt ist (Nr. 1).

Die Verbindung ist 2mal eine absolut feste (knöcherne Ankylose), 2mal feste fibröse Verwachsung mit geringer Beweglichkeit (ca. 20 °), 1mal ausgedehntere Beweglichkeit (ca. 35 °), 1 mal schlaffe Verbindung (Schlottergelenk), die jedoch seit 2 Jahren Tendenz zur Consolidation zeigt; sie betrifft die ungeheilte Kranke, wo noch Eiterung aus 2 Fisteln besteht.

Die Stellung nähert sich meist der gewöhnlich angestrebten rechtwinkeligen, die Winkel betragen 95 °, 100 °, 110 °, 130 °.

Da, wo Beweglichkeit besteht, sind geringe, wenn auch nur spurweise seitliche Bewegungen möglich.

Dem Langenbeck'schen Ideal der Heilung (knöcherne Ankylose, rechtwinkelige Stellung) nähern sich somit 2 Endresultate; dabei darf hervorgehoben werden, dass die functionellen Resultate bei den 2 mit geringer Beweglichkeit Geheilten ebenso gute sind, wie bei jenen ersteren.

Stellen wir zum Schluss die Resultate der resecirenden und nichtresecirenden Behandlung in unseren Fällen von Fussgelenkserkrankung einander gegenüber, so lässt sich ein bedeutender Unterschied nicht constatiren, sobald wir nur die Parallelfälle ins Auge fassen (Caries). Angesichts der durch Resection nachgewiesenermaassen erreichbaren ausgezeichneten functionellen Resultate dürfen wir folglich, vor Allem bei jugendlichen Individuen, die Operation befürworten.

Münsterlingen, im September 1882.

BEILAGEN.[1])

Tabelle 1.

Endstatus nach Coxitis.

Nr.	Alter, Geschlecht, Eintritt	Krankheit	Behandlung	Austritt	Spätere Behandlung	Letzte Untersuchung	Maasse und						
							Spin. a. s. — Cond. int.	Cond. int. — Mall. int.	Spin. — Mall. int.	Troch. — Cond. ext.	Cond. ext. — Mall. ext.	Troch. — Mall. ext.	Umfang Mittelmitte
1	12 J., m. XI./78	Coxitis, Initialstadium	Extension	I. 1879	keine	V. 1882	— r. 41½ l. 41½	— 34 34	— 74½ 74½	— 39 39	— 34½ 34½	— 73 73	— 34 34
2	16 J., m. VII. 1879	Floride Coxitis	Extension, Bäder	XI. 1879	keine	V. 1882			1 r. 92½ l. 91½			1½ r. 91 l. 89½	41½ 46½ 42
3	15 J., m. X. 1879	Floride Coxitis (fungöse)	Extension	I. 1880	keine	VI. 1882			r. 89 l. 89			½ Cm. r. 87 l. 86½	40 40
4	11 J., m. IX. 1872	Floride Coxitis	Extension	VII. 1872	keine	VI. 1882	1 Cm. r. 49 l. 50	1 38½ 39½	2 87½ 89½	1½ 46½ 48	½ 40½ 41	2 87 89	3 40 43
5	2 J., m. VIII. 1872	Floride Coxitis	Extension	IV. 1873	keine	V. 1882	1 Cm. r. 38½ l. 39½	½ 28½ 29	1 67 68	1 34 35	— 32 31½	1½ 65 66½	— 35 35
6	17 J., m. VII. 1869	Coxitis, Spontanluxation, Pfannenwanderung	Extension	V. 1870	keine	V. 1882			3 Cm. r. 93 l. 96	1 Cm. 45 46	 44 44	1 Cm. 88 89	6 Cm. 47 53
7	8 J., m. I. 1872	Coxitis, Pfannenwander., Crepitat.	Extension, Incision	III. 1873	Verband 4 Wochen lang	V. 1882	9½ Cm. r. 43½ l. 34	1 34½ 33½	9½ 77 67½	1½ 43½ 42	½ 36 35½	1½ 79 77½	 43 35

1) Die der Arbeit ursprünglich beigelegten Grundtabellen, welche über alle Fälle die wichtigsten Angaben enthalten, können nicht gedruckt werden. — Tabelle 1: Alle Fälle, ausser 1, 2, 11, 13, gehören zu den fungös-tuberculösen Fällen vermöge der Operationsbefunde in dieselbe Kategorie (ausser Nr. 16). — Tabelle 3: Nr. 6—12 gehören zu

ıfgenommene Schlussstatus.

(Eigene Nachuntersuchungen.)

ifferenzen						
Stand der Spin. a. s.		Stand d. Troch. z. Roser'schen Linie	Beweglichkeit, Ankylose	Winkelstellung	Beweglichkeit	Gang, Leistungsfähigkeit, Körperhaltung, Allgemeinbefinden, Unterstützungsmittel
liegend	stehend					
gleich	gleich	gleich	Beweglichkeit	—	Activ u. passiv normal.	Volle Gesundheit, normaler Gang, keine Spur von Hinken. Pat. geht stundenlang, ohne zu ermüden.
gleich	links 1 Cm. tiefer	gleich	Beweglichkeit	—	Normal (mit Becken).	Gesundheit. Arbeitsfähigkeit. (Landarbeit.) Spurweises Hinken. Das linke Bein erscheint etwas schwächer; beim Stehen ist gewöhnlich das Knie der gesunden Seite leicht flectirt. Bei activen und passiven Bewegungen geht das Becken bald mit.
gleich	gleich	gleich	Beweglichkeit	—	Normal; active Rotation nach aussen etwas gehemmt.	Patient ist gesund, Fabrikarbeiter; geht, ohne zu hinken, beliebig lange; kein Stock; gibt an, das linke Bein sei etwas schwächer; kann nicht so lange auf demselben stehen wie auf dem gesunden.
r. 1 Cm. tiefer	rechts 1 Cm. tiefer	r. 1 Cm. höher	Beweglichkeit	—	Act. Flexion 90°, passive über 90°; active Adduct. 35°, pass. 45°; act. Abduct. 30°, pass. 45°. Rotation beiderseits gleich.	Pat. gesund, arbeitsfähig (Korbmacher), geht beliebig lange, spurweise hinkend, auf voller Sohle. Absatz 1 Cm. erhöht. Inspection der Gelenkgegend ergibt keine Anomalie.
gleich	rechts 1 Cm. tiefer	gleich	Beweglichkeit	—	Normal	Vollständige Gesundheit. Eine vom Pat. gefühlte, etwas geringere Leistungsfähigkeit des Beines ist das einzige Residuum der Krankheit.
—	rechts tiefer	—	Ankylose in Streckstellung	ca. 180°	Ohne Mitgehen der Beckenwand keine Bewegungen ausführbar.	Vollkommene Arbeitsfähigkeit (Maschinenarb.). Lungen gesund. Leichtes Hinken, kein Stock nöthig. Rechts erhöhte Sohle, wodurch die sonst bestehende Beckenverschiebung ausgeglichen wird.
gleich	gleich	links 5½ Cm. höher	Ankylose in Winkelstellung	110°	Flexion act. 20°, pass. 20°; Add. 30°. Rotation sehr beschränkt. (Alles mit Becken).	Gesundheit, Gehfähigkeit, jedoch starkes Hinken. Patient braucht keinen Stock, geht stundenlang. Beim Stehen Spitzfussstellung, Flexion d. Knies, starke Lendenlordose. Ferse 4 Cm. vom Boden. Beim Gehen tritt Patient nur auf den Zehenballen, Oberkörper neigt nach links. Keine Beckenverschiebung. — 5 Cm. erhöhte Sohle bessert den Gang.

besonderer Berücksichtigung des definitiven Resultates enthielten, konnten wegen Raummangel nicht beigepa. — Tabelle 2: Fall 2, 4, 7, 8, 10, 11, 12, 14, 15 waren echte fungöse Coxitiden; die übrigen reihen sich ka-tuberculösen Entzündungen.

Nr.	Alter, Geschlecht, Eintritt	Krankheit	Behandlung	Austritt	Spätere Behandlung	Letzte Untersuchung	Maasse und						
							Spin. a. s. — Cond. int.	Cond. int. — Mall. int.	Spin. — Mall. int.	Troch. — Cond. ext.	Cond. ext. — Mall. ext.	Troch. — Mall. ext.	Umfang Femurmitte
8	1½ J., m. VI. 1872	Coxitis, Abscess, Luxation	Extension	II. 1873		V. 1882	5 r. 30 l. 35	½ 26 26½	6 56 62	— 32½ 32½	— 29 29	½ 61 61½	2½ 28 30½
9	8 J., w. VIII. 1872	Coxitis, Luxation	Extension	XI. 1872	keine	V. 1882	5 Cm. r. 41 l. 46	— 38½ 38½	5 78 83	2 44½ 46½	1 39 40	2½ 83½ 86	3½ 38½ 42
10	5 J., w. VII. 1873	Coxitis, Ankylose später Luxation	Streckung, Extension	X. 1873	keine	VI. 1882	6½ r. 33½ l. 40	½ 32 32½	7½ 65 72½	1 37 38	½ 33½ 34	2 70 72	6 30½ 36½
11	16 J., m. X. 1873	Coxitis, Pfannenwander., Fistel	Extension	IV. 1874	keine	VI. 1882	3½ r. 48½ l. 45	2 38½ 36½	4½ 85 80½	1½ 48 46½	½ 41 40½	2½ 89 86½	5 50 45
12	18 J., w. XII. 1873	do.	Extension	III. 1874	keine	VI. 1882	r. 51½ l. 50	40 39	2½ 91½ 89	44 43	43 43	1 87 86	3½ 49½ 46
13	14 J., m. I. 1880	Coxitis, Crepitat.	Extension	VI. 1880	keine	VI. 1882	r. 49 l. 46	35 35	3 83 80	43½ 42½	37 37	1 80 79	2 37 35

Differenzen: Stand der Spin. a. s. liegend	Differenzen: Stand der Spin. a. s. stehend	Differenzen: Stand d. Troch. z. Roser'schen Linie	Beweglichkeit, Ankylose	Winkelstellung	Beweglichkeit	Gang, Leistungsfähigkeit, Körperhaltung, Allgemeinbefinden, Unterstützungsmittel
rechts 2 Cm. tiefer	rechts 4 Cm. tiefer	r. 4½ Cm. tiefer	Beweglichkeit	—	Flexion act. 90°, pass. 90°; Adduction 50° mit Becken; Abduct. wie links. Rotat. wie links. Bei act. Flexion und Adduct. Beckenbewegung.	Völlige Gesundheit. Fast normaler Gang, spurweises Hinken. Oberes Femurende auf dem Darmbein fühlbar, prominirt stark nach aussen. In dieser Stellung ausgiebige Beweglichkeit. Verbindung sehr fest. Patient steht auf voller Sohle, Beine gestreckt. Skoliose nach r.; Beckenverschiebung.
gleich	gleich, r. Ferse 5 Cm. vom Boden	r. 6 Cm. höher	Ankylose in Winkelstellung	120°	Ziemlich ausgiebige Flexion, Extension, Adduct.; Abduct. (mit Becken). Sacro-iliacalgelenk abnorm beweglich.	Patientin ist gesund (Gibbus). Brustorgane normal. Patientin geht leicht und sicher ohne Hinken auf d. Zehenballen; will sie auf voller Sohle stehen, so biegt sich das gesunde Knie ab.
gleich	gleich	r. 6 Cm. höher	Ankylose in Winkelstellung	120°	Allseitige Beweglichkeit (mit Becken).	Pat. ist durchaus gesund, hinkt mässig, geht beliebig lange ohne Stock. Verkürzung durch Spitzfussstellung ausgeglichen; dazu 5 Cm. hohe Sohle. Keine Beckenverschiebung, keine Skoliose, dagegen hochgradige Lendenlordose. Oberschenkel leicht adducirt. Troch. maj. aussen und hinten von der Spin. a. s. fühlbar, unbewegl. Direct oberhalb davon harte rundliche Massen. Absolute Festigkeit d. Verbindung.
links 1 Cm. tiefer	links 2 Cm. tiefer	links 4 Cm. höher	Beweglichkeit	140°	Allseitige Beweglichkeit (m. Becken). Extension bis 180°, Flex. act. bis 80°, pass. bis 85°; Adduct. activ u. pass. 25°; Abduction 35°. Rotat. sehr beschränkt. Flexion u. Extension im Bereich von ca. 60° auch ohne Beckenbewegung.	Gesundheit, Arbeitsfähigkeit (Landarbeit). Pat. geht auf voller Sohle, leicht hinkend, bis 4 Stunden lang. Troch. prominirt ziemlich stark nach aussen. Caput femor. nicht fühlbar. Leichte Adduction des Oberschenkels. Faradische Contractilität aller Muskelgruppen am Oberschenkel normal. Spurweise Beckenatrophie.
1. 1 Cm. tiefer	links 3 Cm. tiefer	—	Beweglichkeit	—	Flexion activ u. pass. bis 90°, Ab- und Adduct. erschwert. Rotation nach innen aufgehoben.	Pat. ist gesund, Fabrikarbeiterin, geht leicht hinkend täglich 2 Stunden ohne Stock; Gang auf voller Sohle. Verkürzung durch Beckenverschiebung ausgeglichen. Stellung des Oberschenkels ungefähr normal; leichte Skoliose nach links.
gleich	links 2½ Cm. tiefer	links 2 Cm. höher	Beweglichkeit	—	Flexion act. 90°, pass. 95°; Adduct. 25° und 30°; Abduct. 25° und 35° (nur mit Becken). Rotation nach aussen nur mit Becken.	Gesundheit, Arbeits- und Gehfähigkeit (beliebig lange). Gang auf voller Sohle, leicht hinkend, ohne Unterstützung. Beckenverschiebung. Leichte Skoliose nach der kranken Seite. Troch. maj. prominirt etwas nach aussen. Pat. steht nicht ganz so leicht auf dem kranken Bein, wie auf d. gesunden.

Tabelle 2. *Endstatus nach Resectio c*

Nr.	Alter, Geschlecht, Eintritt	Krankheit	Resection, Austritt	Nachbehandlung	Letzte Untersuchung	Maasse: Spin. a. s. — Cond. int.	Cond. int. — Mall. int.	Spin. a. s. — Mall. int.	Troch. — Cond. ext.	Cond. ext. — Mall. ext.	Troch. — Mall. ext.	Nabel — Mall. int.	Umfang Oberschenkelmitte
1	8 J., m. II. 1868	Coxitis, Luxation	VIII 1868 XII. 1868	keine	VII. 1882	r. 37½ l. 43	35 36	6½ 72½ 79	39½ 40	36 38	2 75½ 77½	79 82	10 34 44
2	16 J., w. V. 1868	Caries coxae	IX. 1868 II. 1869	keine	VI. 1882	r. 46½ l. 39	37 37	7 83 76	48 45	40½ 39	4 87½ 83½		46 42
3	10 J., m. V. 1869	Caries	X. 1869 VIII 1870	keine	VII. 1871			4					
4	21 J., w. V. 1870	Caries	VII. 1870 I. 1871	keine	VI. 1882	r. 42 l. 48½	36 36½	7 77 84	43½ 45	38 38½	1½ 82 83½	88 95	42 44
5	8 J., w. VI. 1870	Coxitis, Fisteln	VI. 1870 VII. 1871	?	VIII 1871			ca. 3					
6	3 J., w. VI. 1872	Caries coxae, Abscess	VI. 1873 VIII 1873	Stütz- appa rate	1878			r. 63½ l. 61					30 24

gene Nachuntersuchungen.)

Differenz	Stand d. Spin. a. s.		Troch. zur Roser'schen Linie	Ankylose, Winkelstellung	Beweglichkeit	Gang, Leistungsfähigkeit, Allgemeinbefinden u. s. w.
	liegend	stehend				
rechts 1½ Cm. tiefer	—	rechts 1½ Cm. tiefer	rechts 3½ Cm. höher	—	Ziemlich ausgiebige Beweglichkeit (ohne Becken), besonders Flexion; act. 90°, pass. 100°. Adduct. 40°. Rotation ziemlich ausgiebig, Abduct. nur mit Becken.	Leichter und sicherer Gang, besonders mit erhöhtem Absatz. Auftreten auf die Fusssohle. VII. 1882. Pat. ist gesund (Schneider), hinkt immer noch etwas, hat eine grosse Reise (Wanderschaft) zu Fuss gemacht. Gang auf dem Zehenballen, ohne Unterstützung; erhöhter Absatz. Troch. prominirt ziemlich stark nach aussen.
gleich	gleich		links 6 Cm. höher	Ankylose 125°	Ausgedehnte Beweglichkeit (mit Becken).	Pat. ist durchaus gesund, Landarbeiterin; hinkt, da sie keine erhöhte Sohle trägt, ziemlich stark. Kein Stock. Wunde vollständig vernarbt. Troch. prominirt ziemlich stark nach aussen und oben; Oberschenkel adducirt, etwas nach innen rotirt. Verkürzung (7 Cm.) durch Gehen auf dem Zehenballen ausgeglichen. Atrophie des ganzen Beins, dagegen keine am Becken. Starke Lendenlordose. (VI. 1882).
				—	Feste, aber bewegliche Verbindung. Flexion im Bereich von 45°.	Freier leichter Gang, erhöhter Absatz, kein Stock, keine Beckensenkung. Verkürzung durch Erheben der Ferse ausgeglichen. VI. 1882. Lebte 1879, 10 Jahre nach der Operation, noch, war arbeitsfähig (Uhrmacher).
gleich	gleich		rechts 4 Cm. höher	Ankylose 155°	Ausgiebige Beweglichkeit mit Becken.	Gesundheit, Arbeitsfähigkeit (Hausgeschäfte); leichter, sicherer Gang (6—7 Stunden lang) ohne Stock. Mit 2 Cm. erhöhtem Absatz hinkt Pat. durchaus nicht. Vollständige Vernarbung. Gang auf voller Sohle. Das gesunde Knie leicht abgebogen. Leichte Lendenlordose. Oberschenkel leicht adducirt. Trochanter prominirt nach aussen. Keine Atrophie des Beckens (VI. 1882).
				Ankylose, leichte Flexion	—	Gesundheit, gute Ernährung. Gang schnell und mühelos. Ferse ca. 4 Cm. vom Boden entfernt. 2 Fisteln.
links etwas tiefer				Ankylose	—	Leicht hinkender, sicherer Gang. Keine Fistel. Verkürzung durch Beckensenkung ausgeglichen. Keine Stütze. 1878.

Nr.	Alter, Geschlecht, Eintritt	Krankheit	Resection, Austritt	Nachbehandlung	Letzte Untersuchung	Maasse							
						Spin. a. s. — Cond. int.	Cond. int. — Mall. int.	Sp. a. s. — Mall. int.	Troch. — Cond. ext.	Cond. ext. — Mall. ext.	Troch. — Mall. ext.	Nabel — Mall. int.	Umfang, Femurmitte
7	7 J., w. XII. 1874	Caries, Abscess	I. 1875 I. 1876		V. 1882	r. 37 l. 41	30½ 31	4½ 67 71½	37 38½	33 33½	2 70 72	75½ 78½	32½ 35
8	8 J., w. VIII. 1875	Coxitis, Luxation, Fistel	VIII. 1875 IX. 1876		VII. 1882	l. 30½ r. 34½	29½ 30	3½ 59½ 63	30½ 30	31 33	— 61½ 61½	6½ 62½ 69	26 31
9	3 J., m. V. 1876	Coxitis, Abscess	I. 1877 VIII. 1877		III. 1880 V. 1882	r. 30 l. 26½	26 26	4 56 52	27 24½	28 27	3½ 55 51½	63½ 59	28½ 23½
10	16 J., m. VIII. 1876	Caries, Fisteln	VIII. 1876 X. 1876	keine	1880 V. 1882	r. 53 l. 45½	42 43	6½ 95 88½	42 40	44½ 44½	2½ 87½ 85	98 91	36 30½

Differenz: Stand zur Spin. a. s. liegend	Differenz: Stand zur Spin. a. s. stehend	Differenz: Troch. zur Roser'schen Linie	Ankylose, Winkelstellung	Beweglichkeit	Gang, Leistungsfähigkeit, Allgemeinbefinden u. s. w.
rechts 1½ Cm. tiefer	rechts 5 Cm. tiefer	rechts 5 Cm. höher	—	Volle Extens. Flexion activ 90°, passiv 100°. Adduct. 50°, Abduct. 30°. Rotation normal.	Gesundheit. Normales Gehvermögen (stundenlang), kein Stock. Beim Gehen neigt der Oberkörper etwas nach rechts. Leichtes Hinken, durch die Verkürzung bedingt, dabei Beckenverschiebung, Skoliose nach der kranken Seite. Stellung des Beins durchaus normal. Wunde vernarbt. Femur beträchtlich nach oben verlagert (V. 1882).
	rechts 1 Cm. tiefer		Ankylose	Mit Becken ziemlich ausgiebige active und passive Beweglichkeit.	II. 1880. Mässig gutes Befinden, zarte Gesundheit, Lunge normal, ordentlicher Gang mit Stock. Verkürzung durch Gehen auf dem Zehenballen ausgeglichen, daneben Beckenverschiebung, Skoliose. Eiterung aus Fisteln, die nicht auf Knochen führen. Troch. prominirt stark nach aussen. Oberschenkel flectirt, etwas adducirt. VI. 1882. Immer noch etwas Eiterung, zarte Gesundheit. Im Uebrigen unveränderlicher Befund.
gleich	rechts tiefer		—	Ausgiebige Beweglichkeit, das Bein wird frei erhoben; passive Flexion normal, Extension ebenso, Abduction, Adduction reducirt. Rotation passiv normal.	III. 1880. Pat. gesund, geht und läuft mit Stock leicht und sicher. Stellung des Beins normal. Leichtes Hinken. Pfanne leer. Ein neuer Gelenkkopf scheint sich gebildet zu haben und articulirt in einer Vertiefung d. Darmbeinschaufel. Verkürzung durch Beckensenkung ausgeglichen. 1 Fistel. V. 1882. Gesundheit. Vollständige Vernarbung seit 1 Jahr, leichtes Hinken, keine Stütze. Pat. geht beliebig lang, tritt mit dem Zehenballen auf.
gleich	gleich	—	Fast vollständig	Bein kann nicht erhoben werden, bei passiven Bewegung. geht das Becken mit.	1880. Pat. hustet hier und da, geht mit Krücken. Gelenkgegend geschwollen. Fisteln vorn und hinten am Gelenk. Starke Verkürzung und Atrophie. Beim Stehen Equinusstellung auf der kranken Seite. Drüsenschwellung. Stellung des Oberschenkels ähnlich wie bei Luxation. V. 1882. Hat mit Stock und erhöhter Sohle gehen gelernt, geht kurze Strecken auch ohne Stock. Eiterung dauert fort. Allgemeinbefinden unverändert.

Nr.	Alter, Geschlecht, Eintritt	Krankheit	Resection, Austritt	Nachbehandlung	Letzte Untersuchung	Maasse							
						Spin. a. s. — Cond. int.	Cond. int. — Mall. int.	Sp. a. s. — Mall. int.	Troch. — Cond. ext.	Cond. ext. — Mall. ext.	Troch. — Mall. ext.	Nabel — Mall. int.	Umfang, Peripherie
11	32 J., w. XI. 1877	Caries	XI. 1877 III. 1878		V. 1880 V. 1882								
12	4 J., m. II. 1878	Coxitis, Abscess	VI. 1878 II. 1879	Auslöffelung am Becken	V. 1882	r. 35 l. 30	28 28	5 63 58	30 29	30 30	1 60 59	70 63	33 29
13	9 J., m. X. 1878	Coxitis, Abscess	II. 1879 XII. 1879	keine	V. 1882	r. 36 l. 39	28½ 29½	4½ 63½ 68	36 36	30½ 31	½ 66½ 67	69½ 75	28 32
14	6 J., w. II. 1881	Coxitis, Abscess	VI. 1881 XI. 1881		XI. 1881 V. 1882			1½					
15	3 J., m. X. 1881	Coxitis, Abscess	II. 1882		IX. 1882	r. 21 l. 22½	17½ 17	1½ 37½ 39	22½ 22	17½ 17½	— 39 39	26 25	18 16½
16	44 J., m. IX. 1881	Arthritis deformans	IX. 1881 I. 1882		I. 1882			5					

Differenz			Ankylose, Winkelstellung	Beweglichkeit	Gang, Leistungsfähigkeit, Allgemeinbefinden u. s. w.
Stand d. Spin. a. s. liegend	Stand d. Spin. a. s. stehend	Troch. zur Roser'schen Linie			
	gleich		—	Active Erhebung gelingt nicht. Passive Flexion und Rotation möglich, ohne Mitgehen des Beckens.	V. 1880. Patient gesund, geht mit Krücke und Stock. Keine erhöhte Sohle. Stellung des Oberschenkels normal. Wunde verheilt bis auf eine Fistel. VI. 1882. Wunde ganz verheilt. Letztes Jahr ging Pat. 1—2 Stunden lang. Allgemeinbefinden mit Schluss der Fistel schlechter.
		links 4 Cm. höher	Ankylose 145°	Mit Becken ziemlich ausgieb. Flexion, Rotation, Ab- und Adduction.	V. 1882. Vorzügliche Gesundheit. Pat. hinkt (Verkürzung), geht aber ohne Müdigkeit 3—4 Stunden (kein Stock) erhöhter Absatz. Gang auf dem Zehenballen. Lordose. Keine Beckenverschiebung. Femur nach oben luxirt, dem entsprechend Oberschenkel flectirt und adducirt.
rechts 2 Cm. tiefer	rechts 3 Cm. tiefer	rechts 5 Cm. höher	—	Ausgiebige Beweglichkeit. Flexion 90°, passiv 110°; Adduction bis 60°, Abduction gehemmt, Rotat. ebenso.	V. 1882. Vollständige Gesundheit, locale Heilung, Gehfähigkeit. Troch. nach oben verschoben, in fester Verbindung mit dem Becken. Ein Caput femor. nicht zu fühlen. Keine Fistel. Verkürzung durch Beckensenkung und leicht erhöhte Sohle ausgeglichen. Skoliose nach der kranken Seite.
			—	Beweglichkeit; passive Flexion bis 90°, active nicht möglich.	V. 1882. Geht mit Stock, tritt mit dem kranken Bein nur schwach auf. Fistel geschlossen.
gleich	gleich	c. 1½ Cm. höher	—	Bewegliche Verbindung. Flexion passiv ca. 100°. Act. Beweglichkeit noch mangelhaft. Volle Extension unmöglich. Defect ca. 40°.	IX. 1882. Gesund, guter Panniculus. Wunde verheilt, kein Eiter aus der Tiefe. Pat. beginnt seit Mitte Septbr. zu gehen. Oberschenkel etwas adducirt. Beim Gehen tritt Pat. auf der Fussspitze auf.
			—	Ausgiebige Beweglichkeit. Actives Erheben des Beins bis ca. 10 Cm., passive Flexion u. vor Allem Rotation über d. Norm hinaus.	VI. 1882. Geht mit 2 Krücken ziemlich rasch und sicher, ohne Krücken nicht. Keine Fistel, keine feste Verwachsung. Oberes Femurende rutscht am Becken auf und ab (Schlottergelenk).

Tabelle 3. *Endstatus nach Goni*

Nr.	Alter, Geschlecht, Eintritt, Krankheit	Nachbehandlung	Austritt, letzte Untersuchung	Längendifferenz								
				Sp. a. s. — Cond. int.	Cond. — Mall. int.	Sp. — Mall. int.	Troch. — Cond. ext.	Cond. — Mall. ext.	Troch. — Mall. ext.	Umfang, Femurmitte	Knie	Querer Kniedurchmesser
1	11 J., männl. IV. 1874. Gonitis chron., Ankylose (nach Scharlach)		IX. 1874 VI. 1882	r. 44½ l. 49	37 37	2½ 81½ 84	40½ 43	39 39	2½ 79 81½		36 33	11 9½
2	3 J., männl. VIII. 1875. Winkelige Ankylose (nach Scharlach)	keine	I. 1876 VI. 1882		—	—	—	—	—	r. 24 l. 30	25 25	7½ 7½
3	25 J., weibl. VI. 1867. Gonitis puerperalis	—	IX. 1867 VI. 1882		gleich	gleich	gleich	gleich	gleich	1 r. 42 l. 43	32 31	11 10½
4	5 M., weibl. I. 1875. Tumor albus		V. 1875 VI. 1872	r. 38 l. 39	24 28	6 61 67	—	—	—	—	—	—
5	5½ J., männl. III. 1875. Tumor albus	Extensions-Verbände	IV. 1875 VI. 1882	r. 42 l 42	34 34	— 76 76	36½ 36½	36½ 36½	— 73 73	36 31	28 27½	8½ 8
6	6 J., männl. III. 1870. Gonitis fungosa	Wasserglasverbände bis 1882	VII. 1870 V. 1882	r. 52½ l. 46½	41½ 39½	7½ 93½ 86	50 43	42 42½	8 92 84	46 30	35½ 30	9½ 9
7	8 J., männl. VI. 1870. Gonitis fungosa	Verbände; seit Entlassung keine mehr	XI. 1870 VI. 1882	r. 49 l. 40	38½ 32	13 81 68	46 40	39 35	12 77 65	36 34	40½ 36	10½ 10
8	16 J., männl. IV. 1875. Gonitis fungosa	Verbände ca. 1 J. lang	V. 1875 V. 1882	r. 50 l. 52	38 39	2½ 87½ 90	45½ 45	40 42½	2½ 84 86½	42 48	34 36	10½ 10

jene Nachuntersuchungen.)

Maasse				Art der Verbindung, Fisteln u. s. w.	Gesundheitszustand, Leistungsfähigkeit, Gangart, Unterstützungsmittel. — Besondere Bemerkungen
Functionslänge	Fussumfang	Beckenstand			
½		liegend gleich		Ankylose in Streckstellung. Weder Fistel, noch Schmerz. Configuration ähnlich wie bei Subluxation.	Gesundheit, Arbeitsfähigkeit (Portier). Pat. geht leicht hinkend, ohne Stock, auf voller Sohle beliebig lang. Beim Gehen und Stehen das Becken auf der kranken Seite eher etwas höher (wegen der Streckstellung). Verkürzung betrifft d. Femur.
25	31				
25½	31				
18	23	stehend 1. 4 Cm. tiefer		Winkelstellung (100°), spurweise passive Beweglichkeit (10°), Unterschenkel nach aussen rotirt.	Gesundheit. Gang hinkend, auf der Fussspitze. Erhöhte Sohle und Absatz, kein Stock. Starke Skoliose. Pat. geht den ganzen Tag, besucht die Schule.
18	25				
—	½	gleich		Normale Beweglichkeit.	Vollständige Gesundheit, Arbeitsfähigkeit, normaler Gang.
23	26½				
23	27				
—	—	rechts 1 Cm. tiefer		Bewegl. Verbindung. Volle Streckung unmöglich. Condyl. int. springt etwas vor. Keine Schmerzen.	Gesundheit, hinkender Gang auf voller Sohle, ohne Unterstützung. Pat. besucht die Schule. Verkürzung besonders an der Tibia.
—	—				
¼	—	links 1 Cm. höher		Beweglichkeit, Flexion act. und pass. 85°. Keine Schmerzen.	Gutes Allgemeinbefinden, leicht hinkender Gang auf voller Sohle. Pat. besucht die Schule, arbeitet auf dem Lande.
20	26				
20	26				
1½		links (stehend) 6½ Cm. tiefer		Ankylose in leicht flectirter Stellung (150°). Gelenkcontouren verstrichen. Kein Druckschmerz.	Vollständige Gesundheit u. Gehfähigkeit. Pat. geht stundenlang, ohne zu ermüden. Leises Hinken. Verkürzung durch Beckensenkung ausgeglichen. Gang auf voller Sohle. Lendenskoliose nach links. Atrophie aller Theile des Beins. Femur merklich dünner, Patella fixirt, über 1 Cm. schmäler als die gesunde. Seit 12 Jahren wird das Bein steif gehalten. — 3mal war trotz der Verbände Winkelstellung eingetreten u. Streckung nöthig geworden.
27½	33				
26	31				
1½		liegend gleich		L. Knie aufgetrieben, bei Druck leicht schmerzhaft, in Winkelstellung (120°) ankylotisch. Neben der Patella 2 Fistelnarben. Unterschenkel nach aussen rotirt. Am r. Knie Contractur (Winkel 135°).	Pat., der 1873 ordentlich gehen gelernt hatte, gibt an: 3—4 Jahre lang nach dem Austritt aus dem Spital habe Eiterung aus Fisteln stattgefunden. Das Knie war immer steif. Pat., der früher mit Krücken ging, ist seit 3 Jahren ans Bett gebannt. Aeusserste Schwäche. Vor einiger Zeit Hämoptoë. Leberschwellung, scrophulöse Abscesse. Das Zurückbleiben im Wachsthum ist an der Tibia etwas weniger hochgradig als am Femur.
25	35				
23½	32				
—		stehend r. 1 Cm. tiefer		Ausgiebige Beweglichkeit. Flexion ca. 20°, weniger weit als auf der gesunden Seite. Condyl. int. aufgetrieben.	Gesundheit, Arbeitsfähigkeit. Pat. arbeitet den ganzen Tag auf dem Felde, hinkt dabei spurweise. Bei schwerer Arbeit stechende Schmerzen im kranken Knie. Die geringe Verkürzung durch Beckensenkung ausgeglichen.
27½	32½				
27½	34				

Nr.	Alter, Geschlecht, Eintritt, Krankheit	Nachbehandlung	Austritt, letzte Untersuchung	Längendifferenz: Sp. a. s. — Cond. int.	Cond. — Mall. int.	Sp. — Mall. int.	Troch. — Cond. ext.	Cond. — Mall. ext.	Troch. — Mall. ext.	Umfang. Femurmitte	Knie	Querer Kniedurchmesser
9	14 J., männl. VIII. 1875. Gonitis fungosa	keine	X. 1875 V. 1882	 r. 54 l. 54	 40 40	— 94 94	 51 51	 43 42½	½ 93½ 93	 45 41	 34½ 37	 11 12
10	4 J., männl. VI. 1872. Fungös-eiterige Gonitis, Gelenkeröffnung	Wasserglasverbände	VIII. 1874 V. 1882	4 r. 42 l. 38	1 32 31	 74 –	2 36 34	2 34 32	8 70 62	 34½ 29	 29½ 27	 9 7½
11	10 J., weibl. V. 1881. Fungös-eiterige Gonitis	Verband	VIII. 1881 V. 1882	 r. 35½ l. 37	 26½ 26½	— 64 64	 35½ 36½	 27½ 28½	1 61 62	 28 31	7 32 25	 9½ 8
12	9 J., weibl. IV. 1874. Gonitis fungosa	—	V. 1874 VI. 1882	 r. 42 l. 45	 34 39½	11 72 83	 41 42	 35 38	13½ 67½ 81	 37½ 41	 36 33½	 11

Tabelle 4. *Endstatus nach Resectio ge*

Nr.	Alter, Geschlecht, Eintritt, Krankheit	Nachbehandlung	Austritt, letzte Untersuchung	Maass: Sp. a. s. — Cond. int.	Cond. int. — Mall. int.	Sp. a. s. — Mall.	Troch. — Cond. ext.	Cond. ext. — Mall. ext.	Troch. — Mall. ext.	Umfang, Femurmitte	Knie	Querer Kniedurchmesser
1	10 J., weibl. VII. 1869. Caries	Schutzapparat ½ J.	VIII. 1870 VI. 1882	 r. 47½ l. 33	 36 30½	21½ 83 61½	 45½ 31	 36 33½	20 81 61	 42½ 41	 32 28½	 8½ 8

Anmerkung zu Tabelle 4: Fall 2, 3, 5, 6, 7, 8, 9, 11, 13, 14 sind echte fungöse Gonitiden; Fall 1, 4, 10, 12 reihen sich vermöge der Operationsbefunde (käsige Herde, fungöse Caries) daran.

Masse			Art der Verbindung, Fisteln u. s. w.	Gesundheitszustand, Leistungsfähigkeit, Gangart, Unterstützungsmittel. — Besondere Bemerkungen
Fussumfang		Beckenstand		
gleich	36 35	gleich	Beweglichkeit, active und passive Flexion bis 90°. Untere Gelenkgruben etwas vorgebuchtet. Auftreibung, bes. auf der inneren Seite des Gelenks.	Gesundheit; Gang ohne Unterstützung u. Hinken beliebig lang. Vor 3 Jahren wurde eine Punction ausgeführt; kein Eiter.
2 2 19	1 26½ 25½	links (stehend) 3 Cm. tiefer	Ankylose in Winkelstellung (133°). Das Knie erscheint aussen flach. Patella links ca. 1 Cm. schmäler.	Pat. gesund. Von Tuberculose nichts nachweisbar, vollständige Arbeitsfähigkeit (Landarbeit). Gang ziemlich stark hinkend, auf voller Sohle, dabei Beckensenkung und Skoliose der Lendenwirbelsäule nach der kranken Seite. Verkürzung betrifft Tibia und Femur ziemlich gleichmässig.
— 19½ 19½	24 24	gleich	Beweglichkeit, Flexion bis 145°. Knie aufgetrieben. Bild des Tumor alb. Druckschmerz.	Gesundheit scheint gut. Tuberculose nicht nachzuweisen. Hinkender Gang auf der Fussspitze (früher hatte langwierige Eiterung aus mehreren Fisteln stattgefunden).
2 22 21	26½ 29½	stehend rechts 6 Cm. tiefer	Knie aufgetrieb. Flexionsstellung (120°) ankylotisch. Stellung ähnlich wie b. Subluxation. Keine Schmerzen.	Gesundheit. Lungen normal (dagegen Lymphome). Pat. geht ziemlich stark hinkend, ohne Stock, bis 2 Stunden lang. Gang auf dem Zehenballen, dabei Beckensenkung und Skoliose nach rechts. Mit erhöhter Sohle und Absatz hinkt Pat. weniger. Verkürzung an der Tibia stärker.

(...ere Nachuntersuchungen.)

...enzen			Art der Verbindung, Knochenreproduction, Fisteln	Gesundheitszustand, Leistungsfähigkeit, Gangart, Unterstützungsmittel. — Besondere Bemerkungen
Fussumfang		Beckenstand		
2 23½ 21½	27½ 27	Beim Stehen links 8 Cm. tiefer	Feste (knöcherne?) Ankylose in Winkelstellung (144°). Tibiaepiphyse massig, breit, Femur schmal zugespitzt. Narbe z. Th. adhärent. Keine Fisteln. Unterschenkel etwas n. innen rot.	Vollständige Gesundheit. Arbeitsfähigkeit (Näherin), Gehvermögen. (Pat. geht bis 2½ Stunden lang ohne Stock.) Kein Hinken. Die enorme, durch Flexion noch vermehrte Verkürzung wird ausgeglichen durch Tragen einer Maschine in Form eines Schuhes, der unter dem eigentlichen Schuh angebracht ist (18 Cm. hoch); ohne denselben kann Pat. nur unter sehr starker Abbiegung des gesunden Knies gehen (ca. ¼ St. lang). — Auffallend ist die colossale Atrophie des ganzen Femur, auch des oberen Endes. Troch. kaum durchfühlbar, d. ganze Knochen sehr dünn. Glutäalgegend etwas abgeflacht. Leichte Atrophie des Beckens auf der kranken Seite. Alle Muskelgruppen am Bein reagiren auf den Inductionsstrom, die Gruppen am Unterschenkel besser, als die des Oberschenkels.

Nr.	Alter, Geschlecht, Eintritt, Krankheit	Nachbehandlung	Austritt, letzte Untersuchung	Maasse: Sp. a. s. — Cond. int.	Cond. int. — Mall. int.	Sp. a. s. — Mall.	Trooh. — Cond. ext.	Cond. ext. — Mall. ext.	Trooh. — Mall. ext.	Umfang, Femurmitte	Knie	Querer Kniedurchmesser
2	7 J., weibl. X. 1870. Fungöse Gonitis	—	III. 1872 VIII. 1873			5 Cm.						
3	8 J., weibl. XI. 1870. Fungöse Gonitis	3 Schutzverbände	IV. 1872 VI. 1882	r. 39 l. 50	34 39	25½ 62½ 88	38 46	36½ 40½	31½ 57 88½	37 38	28 32	6½ 9
4	14 J., männl. IV. 1871. Fungöse Gonitis		VII. 1872 V. 1880 VI. 1882	r. 55 l. 44	44 37	21 93 72	46 37	44 38	20 88 68	44 37½	36½ 35	10½ 9
5	6 J., männl. V. 1873. Fungus	Wasserglas-schutzverbände	VII. 1874 V. 1882	r. 44½ l. 45	36½ 38	2 81 83	40 44	37½ 37	3½ 77½ 81	23 35½	24 30	7½ 8½
6	6½ J., männl. V. 1873. Fungöse Caries	Wasser-glas-verbände	I. 1874 II. 1880 VI. 1881	r. 39 l. 33½	33 32½	6 72 66	34 29	35 32½	7½ 69 61½	31 23	28 26½	8 7
7	8 J., weibl. XI. 1874. Fungus	Schutzverband bis 1877	VII. 1875 I. 1877 VI. 1882			7 Cm.						
8	5 J., männl. I. 1876. Fungus	Schutz-verbände	VIII. 1877 VI. 1882	r. 36 l. 31½	27½ 23	11½ 63 51½	32½ 29	30 25½	13½ 62½ 49	32½ 30	27 20½	9 6½

Kranken				Art der Verbindung, Knochenreproduction, Fisteln	Gesundheitszustand, Leistungsfähigkeit, Gangart, Unterstützungsmittel. — Besondere Bemerkungen
Function	Fussumfang	Beckenstand			
				Ankylose. Ziemliche Valgusstellung.	Gesundheit, ordentlicher Gang ohne Stock.
21/2					
23	28			Ankylose in stark flectirter Stellung (102°). Tibiaepiphyse etwas nach aussen verschoben. Narbe z. Th. adhärent. Keine Fisteln. Keine Spur von Beweglichkeit.	Ordentliches Allgemeinbefinden. Lungenbefund normal. Lymphome am Hals. Gang leicht hinkend (bis über 1 Stunde lang), ohne Stock. Pat. ist Näherin. Zum Gehen braucht Pat. einen Doppelschuh (wie bei Nr. 1). Ohne denselben ist das Gehen kaum möglich. (Beim Stehen ohne Schuh hochgradige Beckensenkung, Spitzfussstellung, Skoliose; Gang in dieser Stellung höchst beschwerlich.) Hochgradige Atrophie, vor Allem am Femur (wie bei Nr. 1). Das normale Vorspringen des Trochant. maj. fehlt vollständig, derselbe ist nur mit Mühe abzutasten.
25 1/2	30	Beim Stehen rechts 10 Cm. tiefer			
27 1/2				Feste Ankylose in Winkelstellung (140°). Tibiaepiphyse erscheint aufgetrieben. 1 kleine Fistel (1882 kleine Fistel), weder Varus- noch Valgusstellung.	Vollständige Gesundheit und Arbeitsfähigkeit. Pat. geht, ziemlich stark hinkend, 3—4 Stunden ohne Stock. Korkeinlage im Schuh. Im Uebrigen die Verkürzung durch Beckensenkung ausgeglichen. VI. 1882. Gesundheit. Fistel geschlossen. Pat. ist Schneidermeister, Vater eines gesunden Knaben.
27 1/2		r. ziemlich starke Senkung			
23 1/2	27			Ankylose in leicht. Flexionsstellung (170°). Gleichmässige und vollständige Knochenreproduction. Stellung des Beins durchaus normal. Beim Liegen keine Verkürzung wahrnehmbar. Keine Fistel.	Gesundheit, vollständige Geh- und Arbeitsfähigkeit. Mit und ohne Verband kein Hinken. Pat. steht beliebig lange auf dem kranken Bein. Keine erhöhte Sohle. Die geringe Verkürzung durch leichte Beckenverschiebung ausgeglichen. Andeutung einer Skoliose. Die Schutzverbände werden nur vorsichtshalber getragen.
24 1/2	29 1/2	r. 2 1/2 Cm. tiefer			
23	26 1/2			Ankylose. Bein ziemlich gestreckt. Andeutung einer Valgusstellung. Keine Fisteln.	VI. 1881. Guter sicherer Gang. Vollständige Gesundheit. Leichtes Hinken. Beckensenkung und Skoliose nach der kranken Seite.
23	25				
				Ankylose in Streckstellung. Keine Fistel. VI. 1882. Leichte Abbiegung.	Gesundheit, guter Gang, leichtes Hinken. Keinerlei Schmerzen. VI. 1882. In Folge Abbiegung, seit Entfernung der Verbände, ist der Gang beschwerlicher, ziemlich stark hinkend geworden.
11/2					
20 1/2	24 1/2			Ankylose in Winkelstellung (125°). Vollständige Vernarbung. Knochenreproduction ziemlich vollständig.	Gesundheit. Vollständig sicherer Gang stundenlang, ohne Stock. Erhöhter Absatz. Verkürzung ausgeglichen durch Beckensenkung und Abbiegen des gesunden Knies. Gewöhnlich geht Pat. auf der Fussspitze. Verkürzung betrifft Ober- und Unterschenkel ziemlich gleichmässig. VII. 1880 war das Bein noch gerade.
19	23	Beim Stehen 1. 5 Cm. tiefer			

Nr.	Alter, Geschlecht, Eintritt, Krankheit	Nachbehandlung	Austritt, letzte Untersuchung	Maasse: Sp. a. s. — Cond. int.	Cond. int. — Mall. int.	Sp. a. s. — Mall.	Troch. — Cond ext.	Cond. ext. — Mall. ext.	Troch. — Mall. ext.	Umfang, Femurmitte	Knie	Querer Kniedurchmesser
9	17 J., männl. VI. 1877. Fung. Caries	Schutzverbände	V. 1878 IV. 1882	r. 42 l. 46	30 34½	8½ 72 80½	37½ 43	30½ 35½	10½ 68 78½	29 39½	31½ 30½	8½ 9½
10	19½ J., männl. I. 1878. Caries	Schutzverbände	VI. 1878 II. 1880	r. 40 l. 42	33½ 36	4 74 78	35½ 39	35 36½	6 70 76	38 42	36 34½	10 8½
11	8 J., männl. IX. 1878. Fungöse Gonitis	Schutzverbände	I. 1880 II. 1882	r. 37 l. 39½	26½ 30½	6½ 63½ 70	35 38½	29½ 31½	5½ 64½ 70	27 33	23½ 27	7 8
12	50 J., männl. VI. 1880 Caries	—	X. 1880 V. 1882	r. 48½ l. 48	38. 35	3½ 86½ 83	47 46	40½ 37	4 87 83	48 48	37 38	11½ 12
13	21 J., weibl. IX. 1880. Fungus, Caries	Wasserglasverbände	IX. 1881 III. 1882	r. 45 l. 42	34½ 32	5½ 79½ 74	43½ 38½	35½ 34	6½ 79 72½	41 34½	31 25½	8½ 7½
14	36 J., männl. VIII. 1881. Fung. Caries	do.	X. 1881 VI. 1882			ca. 4 Cm.						
15	11½ J., männl. III. 1870. Ankylose		III. 73 VII. 73 VI. 82			6 Cm.						
16	15 J., männl. VIII. 1877. Ankylose	Wasserglasverband	IV. 1878 II. 1880	r. 39¾ l. 49½	32 36	13½ 72 85½	32 42	36 40	14 68 82	26¼ 36¼	24¾ 32¼	7 9

…renzen				Art der Verbindung, Knochenreproduction, Fisteln	Gesundheitszustand, Leistungsfähigkeit, Gangart, Unterstützungsmittel. — Besondere Bemerkungen
	Fusslänge	Fussumfang	Beckenstand		
	3 [illegible] 23½	26½ 29½	rechts 2½ Cm. tiefer	Feste Verwachsung, Streckstellung. Passive Beweglichkeit von 10—15°. Knie etwas aufgetrieben. Kein Druckschmerz. Mehrere Fisteln mit minimaler Eiterung rings um das Gelenk.	Pat. fühlt sich gesund (Brustorgane normal), vollständig arbeitsfähig (Fabrikarbeit), geht mit 2½ Cm. erhöhter Sohle, kaum hinkend, beliebig lang. Verkürzung durch Erheben der Ferse und Beckensenkung ausgeglichen. Leichte Lendenskoliose. Mit Verband fühlt sich Pat. sicherer.
	1 25 26	30¼ 31	rechts 1 Cm. tiefer	Feste Verbindung in leichter Flexionsstellung (160°). Weitere Flexion activ und passiv um 20°. Eine Fistel. Ziemlich vollständige Knochenreproduction.	Gesundheit, Arbeitsfähigkeit. Sicherer Gang, beliebig lang, ohne Stock, mit 3 Cm. erhöhter Sohle. Leichtes Hinken. Verkürzung durch Beckensenkung ausgeglichen.
	1 21 22	25½ 26½	bei Rückenlage gleich	Vollständige, wahrscheinlich knöcherne Ankylose in minimal flectirter Stellung. Keine Fisteln.	Vollständige Gesundheit. Pat. geht mit erhöhter Sohle, leicht hinkend und ohne zu ermüden, beliebig lang. Beim Stehen ziemlich starke Beckensenkung. Lendenskoliose. Gang mit oder ohne Schutzverband gleich gut.
	— 24½ 24½	32 34	stehend 3 Cm. tiefer	Knöcherne Ankylose in leicht flectirter Stellung (162°). Vollständige Reproduction, bes. der Femurcondylen. Keine Fistel.	Völlige Gesundheit, Arbeitsfähigkeit. Pat. verrichtet leichte Landarbeit. Leichtes Hinken. Verkürzung durch Beckensenkung ausgeglichen, dazu 1 Cm. erhöhter Absatz. Gewöhnlich biegt Pat. auch das gesunde Knie etwas ab.
	1 22 21	27½ 27½	beim Liegen gleich	Schlottergelenk mit minimaler act. u. ausgedehnter passiver Beweglichkeit. Die Knochenstümpfe stehen bei Ruhelage ca. 1 Cm. von einander. Keine Fisteln. Tibiaepiphyse breit, massiv. Femur konisch zugespitzt.	Pat. ist gesund, noch etwas bleich. Mit Schutzverband und Krücke geht sie leicht und sicher; trägt sie dabei noch ihren Schuh mit 4 Cm. hoher Ferse, so ist von Hinken nichts zu bemerken. Auf dem resecirten Bein kann Pat. ohne Verband nicht stehen; die passive Beweglichkeit ist folgende: Hyperextension bis 150°, Flexion bis 130°, Adduct. bis 145°, Abduction bis 140°. Pat. ist mit ihrem Zustande äusserst zufrieden und für die Erhaltung der Extremität dankbar.
				Feste Verbindung. Bein gestreckt. Keine Fisteln.	Gesundheit, Gehfähigkeit. Pat. braucht noch 2 Stöcke, soll noch ziemlich stark hinken.
				Ankylose.	Gesundheit, sicherer Gang ohne Hülfsmittel. VI. 1882 do.
	1½ 25 26½	29 29½	beim Stehen rechts 9 Cm tiefer	Wahrscheinlich knöcherne Ankylose in Streckstellung. Keine Fistel. Knochenreproduction ziemlich vollständig.	Vollständige Gesundheit, Arbeitsfähigkeit, Gehfähigkeit. Pat. geht mit und ohne Verband sehr gut; leichtes Hinken. Die sehr starke Verkürzung wird durch Beckensenkung (9 Cm.) und Abbiegen des gesunden Knies ausgeglichen; zudem erhebt Pat. die Ferse des resecirten Beins etwas. Gewöhnlich trägt er erhöhte Sohle (3 Cm.). Skoliose nach der kranken Seite.

Tabelle 5. *Endstatus nach Resectio pa*

Nr.	Alter, Geschlecht, Eintritt, Krankheit	Resection, Austritt	Letzte Untersuchung	Längendifferen									
				Sp. a. s. — Cond. int.	Cond. int. — Mall. int.	Summe	Troch. — Cond. ext.	Cond. ext. — Mall. ext.	Summe	Obersehnenkelmitte	Wade	Umfang der Malleolengegend	Durchmesser von rechts nach links
1	24 J., weibl. V. 1872. Caries	VI. 1872 IX. 1872	V. 1880	— r. 46 l. 46	1 r. 40 l. 39	1 86 85	— 42 42	3 41 38	2½ 83 80½	1 43½ 42½	6¼ 34¼ 28	— 25¾ 25¾	1 7½ 6½
2	3 J., männl. V. 1875. Caries	V. 1875 VIII. 1875	1880	— r. 30 l. 30	ca. 8 r. 26 l. ca. 18	8½ 56 47½	1 25½ 24½	2 26 24	3½ 51½ 48	4 28 24	2½ 18½ 16	2 16¾ 14¾	2 5½ 3½
3	16 J., weibl. VIII. 1878. Caries	II. 1879 IV. 1879	II. 1882	 r. —	½ r. 30½ l. 31	 — —	 36½ 37	2½ 30½ 33	 67 70	½ 28½ 29	3½ 20½ 24	— 23 23	¼ 6½ 6¾
4	35 J., weibl. VI. 1880. Caries	VI. 1880 XI. 1880	VI. 1882	 r. 47 l. 47	 35 38	3 82 85	 41 41	 37 40	3 70 81	 30 33	 21 21	 — —	 — —
5	54 J., männl. VI. 1877. Luxat. ped. compl.	VI. 1877 IX. 1877	IV. 1880	2 r. 50 l. 48	4 40 36	6 90 84	— 43½ 43½	10 41 31	9½ 84 74½	5 47 42	5 36 31	— 25½ 27	¾ 8 7¼
6	61 J., männl. VI. 1879. Fract. crur. compl.	VI. 1879 IX. 1879	IX. 1879	 	4 r. 40½ l. 44½	 	 	 	4½ ca. 42 ca. 46½	 	 	 	

Anmerkung zu Tabelle 5: Nr. 1—4 echte fungöse Entzündungen.

ene Nachuntersuchung.)

Maasse: Umfang (Ferse-Fussbeuge)	Zustand der Gelenkgegend	Art der Verbindung	Funtion, Allgemeinbefinden u. s. w.
31 33½	Keine Fistel, kein Druckschmerz. Contouren des Gelenks fast normal. Mall. ext. nicht ausgesprochen.	Knöcherne Ankylose, Beweglichkeit null, Winkel von 110°, etwas Valgusstellung.	Pat. gesund. Geht den ganzen Tag ohne Stock umher. Von Hinken keine Spur, wenn Pat. einen an der Ferse erhöhten Schuh trägt. Ohne denselben hinkt sie etwas, setzt die Ferse nicht auf den Boden auf.
— 21 21	Keine Fistel, kein Druckschmerz. Knochenregeneration sehr stark. Mall. ext. riesig, erreicht fast den Boden. Ausgesprochene Varusstellung.	Gelenkbildung mit geringer activer Beweglichkeit. Winkelstellung 100°. Es sind möglich: Dorsalflexion activ 20°, passiv 25°; Volarflexion, activ —, passiv 10°. Seitliche Beweglichk. sehr gering.	Pat. gesund. Geht beliebig lang ohne Beschwerden, jedoch etwas hinkend. Verkürzung des Beins ausgeglichen durch Beckensenkung auf der kranken und leichte Kniefleixion auf der gesunden Seite. Fuss tritt mit der ganzen Sohle auf. Deutliche Varusstellung.
1 26½ 27½	Keine Fistel, kein Druckschmerz. Beträchtliche, überall gleichmässige Callusbildung.	Knöcherne Ankylose in beinahe rechtwinkeliger Stellung (95°). Beweglichkeit null. Andeutung einer Varusstellung.	Lernte im Herbst 1879 Gehen; ging im Jahr 1880 viel u., zwar ohne Stütze, ermüdet nach etwa ½stündigem Gehen etwas. Beim Gehen ohne Schuh steht die Ferse minimal vom Boden ab. Rechts etwas Beckensenkung (III. 1881. Starb 10. II. 1882 an Hüftgelenkscaries).
30 28½	Eiterung aus d. einen Wunde besteht in geringem Grade fort. 1882 Eiterung aus 2 Fisteln.	Bewegliche, zieml. schlaffe Verbindung; Neigung zur Equinusstellung. Seit 1880 Tendenz z. Consolidation. Der Fuss wird mit dem Bein erhoben.	1880. Steht mit Unterstützung. VI. 1882. Patient ist gehunfähig, bettlägerig, hustet (Tumor albus des Ellbogens).
1 32½ 31½	Keine Fistel, kein Druckschmerz. Mall. int. neugebildet, Mall. ext. nicht. Valgusstellung, leichter Spitzfuss.	Fibröse Ankylose, minimale Beweglichkeit. Winkel 130°. Dorsalflexion activ —, passiv 10°; Plantarflexion activ —, pass. 10°. Seitliche Bewegung sehr gering.	Geht mit Stock fast beliebig weit, macht Märsche bis 2½ Stunden. Hinkt etwas, biegt zur Ausgleichung der Verkürzung das gesunde Knie etwas. Bein etwas nach aussen rotirt. Gesundheit.
	Wunde verheilt. Gelenkgegend noch etwas aufgetrieben.	Beweglichkeit in geringer Ausdehnung.	Schmerzloser Gang, noch etwas behindert durch die Schwellung der Gelenkgegend.

X.

Ueber die Gefässversorgung der Kröpfe mit besonderer Berücksichtigung der Struma cystica.

Von

Anna Bégoune

aus Cherson in Russland.

(Hierzu Tafeln XIV u. XV.)

Die Resultate der zahlreichen Operationen, die in der neueren Zeit an der erkrankten Schilddrüse vorgenommen wurden, zeigten uns, dass wir es mit einem Organe zu thun haben, dessen Existenz für den menschlichen Organismus von grösserer Bedeutung ist, als man es vermuthen könnte auf Grund der ungenügenden Kenntnisse, die wir über ihre physiologischen Functionen besitzen.

Wahrscheinlich hat der Gefässreichthum der Schilddrüse viel dazu beigetragen, dass man sie von Alters her „Blutgefässdrüse" nannte und in die gleiche Kategorie mit der Milz, Thymus und Nebenniere setzte. Auch jetzt sind viele Autoren der Meinung, dass sie die rasche Blutdruckveränderung im Gehirn verhindere und daher der Name „collaterales Blutreservoir" von Liebermeister und Blutdruckregulator von Guyon.[1]) Allein alles, was darüber gesagt wird, bringt uns nicht über den Bereich der Hypothese.

Im Gegensatze zum physiologischen ist das klinisch-pathologische Verhalten der Schilddrüse gut bekannt. Die am meisten vorkommenden Erkrankungen derselben sind an gewisse Gegenden gebunden und im Allgemeinen unter dem Namen Kropf (Struma) bekannt, was nichts Weiteres bedeuten soll, als ihre Vergrösserung.

Hier fehlt es nun nicht an Literatur, und trotzdem wird dies Gebiet nicht verlassen, denn es birgt ohne Zweifel noch manches Interessante in sich, besonders was die pathologisch-anatomische Seite betrifft.

Es würde ein zu grosses Unternehmen sein und kaum für einen Forscher möglich, alle die Fragen zu beantworten, welche sich mit

1) Hermann, Lehrbuch der Physiologie. 7. Aufl. S. 320.

um so grösserer Gewalt aufdrängen, je mehr wir uns mit den Kröpfen zu beschäftigen pflegen. Bei den Kropfexstirpationen, die auf der Berner Klinik nichts weniger als zur Seltenheit gehören, wurde man vielfach überrascht von der colossalen Blutzufuhr, welche diese Tumoren besitzen, und das, was von der normalen Schilddrüse seit Jahren bekannt und von allen Autoren constatirt ist, erregte hier den Gedanken, ob nicht die Gefässentwickelung selbst eine Erklärung für die Entstehung einiger Arten von Kröpfen geben könnte, was man vielleicht a priori schon angenommen hat.

Gerade dieser Umstand machte es nothwendig, eine Untersuchung künstlich injicirter Kröpfe anzustellen, und ich unternahm es mit Freude, auf Anregung von Herrn Prof. Dr. Kocher, mich mit dieser Arbeit zu beschäftigen, um so mehr, da ich in diesem Lande kaum einen Mangel an Material zu befürchten brauchte. Bei dieser Gelegenheit sei es mir gestattet, meinen hochgeehrten Lehrern, Herrn Prof. Dr. Kocher, der mir während meiner Arbeit immer kräftig zur Hand bereit stand, sowie Herrn Prof. Dr. Langhans für die gütige Ueberlassung des Materiales meinen innigsten Dank auszusprechen.

Bis jetzt, soviel bekannt, ist der Gefässvertheilung im Strumagewebe nur in wenigen Worten Erwähnung gethan. Das makroskopische Verhältniss der beiden Aa. thyr. zu den Kröpfen mit besonderer Berücksichtigung ihrer Weite wurde von Karli in seiner Inauguraldissertation beschrieben; über den mikroskopischen Befund finden wir nur ein paar Zeilen bei Billroth[1]) und bei Lücke.[2])

Zum Zwecke meiner Untersuchungen benutzte ich operirte Kröpfe, solche aus Leichen Erwachsener, wie auch neugeborener Kinder. Ich injicirte sie gleich nach der Herausnahme durch die beiden Aa. thyr. links und rechts und einige noch in der Leiche durch die Aorta mit wässeriger Lösung von Berlinerblau oder mit der Gerlach'schen Carminmasse. Dann brachte ich die ersteren während 24 Stunden in chromsaures Kalium, nachher in Alkohol; letztere direct in Alkohol, dem ein paar Tropfen Essigsäure zugesetzt wurden. An diesen, auf beschriebene Weise erhärteten Präparaten wurden die Schnitte senkrecht dem Ober- und Unterhorn und längs des Isthmus angelegt und in Celloidin zum Schneiden aufbewahrt. Als Färbungsmittel benutzte ich Pikro-, Boraxcarmin und Hämatoxylin und zur Aufbewahrung schliesslich Glycerin, Nelkenöl, und für besonders fein mit

1) Lehrbuch der allgemeinen chirurgischen Pathologie und Therapie.
2) Die Erkrankung der Schilddrüse.

Berlinerblau injicirte Präparate Kreosot, um die Injectionsmasse etwas durchsichtiger zu machen.

Zur besseren eigenen Orientirung untersuchte ich zuerst Präparate von embryonaler und normaler menschlicher Schilddrüse, dann Kröpfe Neugeborener, solche von Kindern in ihren ersten Lebenstagen und zuletzt Kröpfe Erwachsener.

Es scheint mir zweckmässig, eine kurze Beschreibung jedes einzelnen Kropfes vorauszuschicken, ehe ich zu den Resultaten meiner Arbeit übergehe und fange nun mit den Kinderkröpfen an.

Nr. 1. Balmer, Gottfried, 2 Tage alt.

Glandula thyreoidea vergrössert, wallnussgross, von weicher Consistenz. Beide Lappen ungefähr gleich gross entwickelt, der rechte etwas grösser als der linke.

Injection mit Berlinerblau durch die Aa. thyreoid. sup. et inf. rechts und links.

Am Durchschnitte des erhärteten Präparats sieht man nichts Besonderes.

Mikroskopischer Befund:

Kapsel dick, grosse Blutgefässstämme gehen dem Bindegewebe entlang in die Drüse hinein, wo sie zur Bildung von Drüsenläppchen beitragen; die letzteren sind noch nicht vollständig von einander getrennt, sondern es besteht eine lockere Verbindung zwischen ihnen. Diese Drüsenläppchen sind mit ziemlich grossen Zellen ausgefüllt, die hier und da zu Gruppen zusammenstehen.

Follikelbildung nur im Beginn. In der Peripherie sind sie im weiteren Stadium begriffen: sie sind gross, von ovaler oder länglicher Form und zeigen eine deutliche Furchung (wahrscheinlich Theilung der Follikel); Epithelzapfen ragen in das Lumen des Follikels hinein und mit ihnen auch Blutgefässvorsprünge.

Was die Gefässe anbetrifft, so verlaufen sie im Bindegewebe zwischen den Lobuli und schicken von da aus nach rechts, nach links und nach oben kleinere Stämme in das Innere der Lobuli hinein. Dort drängen sie die Drüsensubstanz gewaltsam auseinander, der Hauptstamm verläuft in gerader Richtung in der Mitte des Lappens und von ihm gehen dann wie von einem Baume Zweige ab, die sich ebenfalls mit einander verästeln, anastomosiren und auf diese Weise einen Drüsenlappen in eine Anzahl ganz kleiner Felder zertheilen, von denen jedes schliesslich zu einem Follikel wird.

Die Gefässe sind im Allgemeinen weit, dünnwandig und sehr zahlreich. Vollständige Injection derselben bedeckt die Zellen, so dass sie schwierig zu unterscheiden sind. Die central gelegenen Partien sind stärker vascularisirt, als die peripheren; die Ausbildung der Lobuli, sowie einzelner Follikel umgekehrt; in der Peripherie im vorgeschrittenen Stadium.

Ein Präparat zeigt besonders hübsch, wie ein grosser Stamm vom Centrum der Drüse mit einem solchen aus der Peripherie herstammenden communicirt.

Im Ganzen könnte man sagen, dass in diesem Kropfe die Vertheilung der Gefässe Hand in Hand mit der Ausbildung der Follikel geht.

Nr. 2. Horrisberger, Rudolf, 2 Tage alt.

Injection mit Berlinerblau durch die Aorta in der Leiche.

Glandula thyreoidea von der Grösse einer kleinen Pflaume; Consistenz ziemlich weich. Auf der Schnittfläche sieht man, dass die oberen Partien besser injicirt sind als die unteren.

Mikroskopische Untersuchung:

Drüsenläppchen von reichlichem Bindegewebe umgeben, deutlich von einander abgegrenzt; Follikel sehr zahlreich, viele von ihnen vergrössert, verzweigt, an die Form von Papillen oder Ausführungsgängen erinnernd, am Rande mit hohem Epithel belegt.

In der Peripherie verlaufen die Gefässe eine Strecke weit mit der Kapsel parallel, drängen dann mit dem Bindegewebe in die Drüse hinein, geben unterwegs Aeste ab, begegnen sich mit den Gefässen, die aus dem Centrum herkommen, umfassen die einzelnen Lobuli gabelförmig und schicken von sich Aeste in die Drüsenläppchen hinein, wobei der Hauptstamm seine gerade Richtung beibehält, scheinbar das Läppchen in zwei Hälften theilt und sich dann nach der Art eines Baumes weiter verzweigt. Diese Verzweigungen gehen, ohne eine bestimmte Richtung anzunehmen, den Bindegewebszügen entlang, verästeln sich ebenfalls, treten in Verbindung mit den anderen Zweigchen und bilden schliesslich ein Maschenwerk, das jeden einzelnen Follikel von allen Seiten her umspinnt. Hier und da sieht man kleinere Gefässvorsprünge in das Innere des Follikels hineinragen.

Im Ganzen ist die Drüse, wie ihre Kapsel sehr reich an Gefässen, die letzteren sind aber nicht erweitert und wenig geschlängelt.

Nr. 3. Horrisberger, Marie, 2 Tage alt, Schwester vom vorigen Horrisberger.

Injection durch die Aorta in der Leiche.

Glandula thyreoidea etwas kleiner wie beim Zwillingsbruder, reicht aber doch über die normale Grösse hinaus. Consistenz weich.

Mikroskopischer Befund ist der gleiche wie beim Bruder.

Nr. 4. Lauber, Hubert, 4 Tage alt.

Injection mit Berlinerblau in die Aa. thyreoid. sup. und inf. links und rechts.

Sehr grosse Struma retropharyngealis. Jeder Lappen $3^1/_2$ Cm. lang, $2^1/_2$ Cm. breit. Isthmus und Processus pyramid. ebenfalls sehr stark entwickelt. Consistenz sehr weich.

Am Durchschnitte der Oberhörner sieht man stark injicirtes Gewebe, in welchem weisse Stränge (Bindegewebe) verlaufen; sonst nichts Besonderes, kein Kolloid, keine Cysten.

Mikroskopische Untersuchung:

Kapsel dick, reich an Gefässen, die in derselben eine Strecke weit parallel mit ihr verlaufen; von ihnen gehen einige Stämme ab, um sich den Bindegewebszügen entlang in das Innere der Drüse zu begeben. Sie befinden sich anfangs zwischen den Drüsenläppchen, wo sie mit Hülfe der Anastomosen, die von den centralgelegenen Gefässen ihnen beikommen, die Drüsenläppchen vollständig oder unvollständig umgeben. Die letzteren bestehen nicht aus ausgebildeten Follikeln, sondern hauptsächlich aus grossen

Epithelzellen mit einem Kern. Hier und da sieht man die Grenzen der Follikel, aber undeutlich.

Die Drüsenläppchen bekommen zu ihrer Versorgung Zweige von den sie umgebenden Gefässen, indem sich ein grosser Zweig in die Mitte des Läppchens hineinschiebt, das Gewebe zur Seite drängt und den Lobulus scheinbar in zwei Theile trennt; er verästelt sich dann nach allen Richtungen hin. Die kleineren Aeste verzweigen sich wiederum, anastomosiren mit einander und bilden auf diese Weise eine Art Nester, in denen die Zellen eingebettet liegen.

Das Bild ist überhaupt in dieser Struma nicht deutlich, weil die Hauptstämme, wie ihre Verzweigungen zu weit sind, zu dünnwandig und das Gewebe an einzelnen Stellen fast ganz bedecken, wenn nicht vernichten.

Der allgemeine Eindruck dieses Kropfes ist der eines Gefässkropfes, denn die Gefässe überwiegen in ihrer Zahl, wie in ihrer Ausbildung bei Weitem das übrige Gewebe.

Es ist noch zu bemerken, dass in diesem Kropfe das Centrum stärker vascularisirt ist, als die Peripherie.

Nr. 5. Kuenzi, Bertha, 6 Tage alt.

Injection mit Berlinerblau durch die Aa. thyreoid. sup. und inf. beiderseits. Struma retropharyngealis; jeder Lappen 3 Cm. lang, $1\frac{3}{4}$ Cm. breit, von sehr weicher Consistenz.

An den Querdurchschnitten durch das Ober- und Unterhorn makroskopisch nichts Besonderes zu sehen.

Mikroskopischer Befund:

Drüsenläppchen theils scharf umgrenzt, theils stehen sie mit einander in Verbindung; sie sind reichlich, von verschiedener Grösse und Form. Follikel lassen sich schwierig unterscheiden, am besten in der Peripherie des Präparats; sie sind meistens länglich, mit einem schmalen langen Lumen, am Rande mit niedrigem Cylinderepithel ausgekleidet, haben bald eine, bald zwei leichte Einschnürungen oder Einkerbungen. Die Räume zwischen den Follikeln sind von sehr weiten Capillaren eingenommen. Näher zum Centrum verschwindet die Follikelzeichnung; es sind nur einzelne Zellen oder deren Gruppen, ohne irgend welche Anordnung oder Zusammenhang zu einander zu sehen. Stark erweiterte Blutgefässe füllen das ganze Drüsenläppchen aus und theilen es in mehrere Abschnitte; ihre feinsten Verzweigungen sind wegen so beträchtlicher Ausdehnung gar nicht zu verfolgen.

Die grösseren Gefässstämme finden sich auch hier mehr im Centrum der Drüse, kleinere in anständiger Anzahl in der Peripherie; von ihnen gehen Aeste anfangs mit einander parallel in die Bindegewebssepta hinein, von wo sie sich in dem übrigen Gewebe verbreiten.

Auch dieser Kropf, wie alle bis jetzt beschriebenen, fällt durch seine grosse Menge und Ausdehnung der Gefässe auf.

Nr. 6. Stalder, Otto, 7 Tage alt.

Injection mit der Gerlach'schen Carminmasse durch die A. thyr. sup. links und durch die beiden Arter. thyr. rechts. Linkes Unterhorn nicht injicirt.

Glandula thyreoidea vergrössert, beide Lappen von gleicher Grösse: $2\frac{1}{2}$ Cm. lang, $\frac{1}{2}$ Cm. breit. Consistenz normal.

Mikroskopischer Befund:

Kapsel sehr dick, nicht besonders gefässreich. Drüsenläppchen gut ausgebildet, breite Bindegewebsstränge scheiden sie von einander; Follikel vergrössert, von bald runder, bald ovaler Form.

Gefässe wenig erweitert, sehr zahlreich und geschlängelt. Gerade Gefässstämme verlaufen zwischen den Drüsenläppchen, ihre Zweige in denselben und bilden ein feinmaschiges Capillarnetz, das die Lobuli fast vollständig bedeckt.

Alle Elemente der Drüse etwas vermehrt. Peripherie und Centrum gleich gut von den Gefässen versorgt.

Nr. 7. Schlumpf, Ernst, 7 Tage alt.

Injection mit Berlinerblau durch die Aa. thyr. sup. und inf. beiderseits.

Grosse beidseitige Struma hyperplastica von weicher Consistenz.

Querdurchschnitte zeigen, ausser einer tiefblauen Injection, nichts Abnormes.

Mikroskopischer Befund:

Kapsel dünn, die ihr anliegenden Drüsenläppchen zeigen eine deutliche Vergrösserung ihrer Follikel, welche von weiten Blutcapillaren umgeben sind. Die centralgelegenen Partien sind von erweiterten, wenig geschlängelten Gefässen eingenommen, welche die Follikel zur Seite drängen, um sich freien Weg zu bahnen. Ihre Weite lässt sich nicht nur an injicirten Stellen, wo eher ein Verdacht auf eine künstliche Dilatation sein könnte, sondern gerade an nicht injicirten Partien am besten constatiren. Alles, was von den Zellen übrig bleibt, wird von den Blutgefässen ausgefüllt, so dass man beim ersten Anblick das Grundgewebe leicht übersehen kann. Die Dünnwandigkeit der Gefässe fällt in diesem Kropfe wie in den vorigen sehr auf, da ein geringer Druck genügt, um sie zum Platzen zu bringen. Was nun ihren Verlauf anbelangt, so bieten sie nichts Abweichendes von den früher beschriebenen Kröpfen dar.

Nr. 8. Ingold, Emil, 8 Tage alt.

Sehr grosse Struma retropharyngealis, 4 Cm. lang, $2\frac{1}{2}$ Cm. breit, doppelseitig, beide Lappen gleich stark entwickelt. Consistenz weich.

Injection mit Berlinerblau rechts und links durch die Aa. thyr. sup. und inf.

An den Querschnitten des erhärteten Präparats, ausser tiefblauer Injection, nichts Abnormes zu sehen.

Mikroskopischer Befund:

Kapsel dünn, Bindegewebe etwas vermehrt; Drüsenläppchen deutlich abgegrenzt, Follikel sehr klein, keine Infiltration in der Umgebung, kein Kolloid. Das Bild erinnert auf den ersten Blick an die Structur einer normalen Schilddrüse, nur die Zahl und Weite der Gefässe weichen von der Norm ab.

Die betreffende Struma ist sehr stark vascularisirt, besonders vom Centrum aus. Da liegen gewaltige Arterienstämme, die von sich grössere Zweige abgeben zur Bildung eines grossmaschigen Gerüstes, das die Drüsenläppchen oder ihre grösseren Partien beherbergen müssen. Von ihnen gehen dann mehrere Zweige in das Innere der Läppchen hinein, schieben sich

zwischen einzelne Follikel oder je drei, vier Zellen hinein und lösen sich auf diese Weise in ein zierliches, feines Capillarnetz auf. Hier und da sieht man einige Gefässvorsprünge in die Follikel hineinragen.

Das Abweichende dieser Struma von den oben beschriebenen ist, dass 1. hier zu jedem Drüsenläppchen nicht nur ein Zweig kommt, sondern zwei bis drei. 2. Die Gefässe, die aus der Kapsel herkommen, bilden kein Netz und umgeben die Lobuli nicht vollständig, sondern geben bald nach dem Eintritt in die Drüse nach der Art eines Baumes viele Zweige ab, von denen jeder bei der Versorgung eines Läppchens sich betheiligt. Die Vertheilung in dem Inneren des letzteren ist die gleiche, wie oben beschrieben.

Nr. 9. Laurenz, 1½ Jahre alt.

Injection mit Berlinerblau durch die Aa. thyr. sup. und inf. rechts und durch die A. thyr. inf. links. Linkes Oberhorn zeigt nur Spuren von Injection an der der Trachea anliegenden Fläche. Kleine Struma, Knotenform. Linker Lappen stärker entwickelt als der rechte; letzterer scheint von normaler Grösse zu sein.

Am Durchschnitte, der quer durch den Isthmus und die beiden Lappen angelegt wurde, sieht man in den injicirten Partien stellenweise kleinere gelbliche Flecken, die im mikroskopischen Bilde den Knoten entsprechen.

Mikroskopischer Befund:

Kapsel sehr dünn, Drüsenläppchen ausgebildet, von verschiedener Grösse und Gestalt; Bindegewebe etwas vermehrt.

Blutgefässe versorgen reichlich das Drüsengewebe, sind von normaler Weite, eher etwas enger. Gerade Arterienstämme verlaufen im Bindegewebe zwischen den Lobuli, umgeben sie aber nur unvollständig oder gar nicht; von ihnen gehen Zweige zu den benachbarten Drüsenläppchen ab. In die letzteren angelangt, folgen sie nicht einer bestimmten Richtung, wie wir es bei den Kröpfen Neugeborener gesehen haben; selten gelingt es, ein Stämmchen verfolgen zu können, gewöhnlich lösen sie sich bald nach dem Eintritte in das Drüsenläppchen in ein zierliches Netz von ganz feinen Capillaren auf, die jeden einzelnen Follikel für sich geradezu umspinnen. Sie schlängeln sich ferner um die Follikel herum, anastomosiren mit einander, überkreuzen sich, so dass man beim ersten Anblick eines solchen Präparates kleinere Zellen zu sehen glaubt, in denen nur ein, höchstens zwei Kerne eingeschlossen sind. Allein bei Verschiebung des Focus überzeugt man sich sofort, dass zwei Schichten aufeinander liegen. In denjenigen Drüsenläppchen, wo die Follikel zum grössten Theile erweitert und nur mit einer Schicht hohen Epithels ausgekleidet sind, ragen häufig ganz kleine Gefässzapfen zwischen je zwei, drei Zellen in den Follikel hinein, manchmal bis zu seiner Mitte, manchmal auch weiter bis zur gegenüberliegenden Wand derselben (Taf. XIV, XV Fig. 3 d).

Sehr oft sieht man in diesem Präparate Gebilde, die an die Glomeruli der Niere erinnern und ebenso an einem Gefässstamme hängen: es sind einige Follikel, mit geschlängelten Capillaren überdeckt, die sich vom übrigen Drüsenläppchen abgetrennt haben.

Das Interessante in diesem Kropfe ist, dass die obengenannten gelben Flecken, die, wie gesagt, den Knoten entsprechen, gar nicht vascularisirt sind. Sie bestehen aus einer Infiltration mit kleinen runden und länglich

ovalen Zellen und einer homogenen structurlosen Masse, die sich im Centrum befindet. Die Infiltration fängt gewöhnlich vom Centrum eines Drüsenläppchens an und deshalb gehen die Gefässe hier zuerst zu Grunde, was sich leicht feststellen lässt, wenn man die Knotenbildung in allen ihren Stadien verfolgt (Taf. XIV, XV Fig. 2).

Einige kleinere Knoten confluiren mit einander (Taf. XIV, XV Fig. 1), was daraus ersichtlich ist, dass an einigen Stellen die Bindegewebsumgrenzung noch theilweise erhalten ist.

Bald sieht man die eine Hälfte eines Drüsenläppchens mit Zellen infiltrirt, während die andere vollkommen normal ist oder nur eine Vergrösserung der Follikel zeigt. Die Injection bricht überall da ab, wo eine starke Infiltration anfängt, und es gelingt auch mit der stärksten Vergrösserung keine Gefässe nachzuweisen.

Um einen solchen Knoten liegende Drüsenläppchen sind etwas zusammengedrückt, ihre Capillaren ebenfalls, aber weder eine Erweiterung, noch ein Platzen derselben ist zu constatiren, wie wir es später bei gewissen Kolloidkröpfen kennen lernen werden. In der Umgebung der Knoten sind immer zahlreiche Gefässe vorhanden (Taf. XIV, XV Fig. 2 e); sie versuchen von allen Seiten in dieselben hineinzugehen, dringen aber nicht weit in die Tiefe und beschränken sich auf die peripher gelegenen Schichten, wo sie auch kleinere Netze mit einander bilden (Taf. XIV, XV Fig. 2 c). Nur in denjenigen Fällen, wo mehrere Knoten zu einem gemeinschaftlichen zusammengeflossen sind und das dazwischenliegende Bindegewebe zum Theil erhalten ist, gehen die Gefässe mit demselben, soweit das letztere reicht (Taf. XIV, XV Fig. 1 a). Sie behalten aber weder ihre Weite, noch ihre Anzahl, sie werden ganz fein zugespitzt, weniger zahlreich, bis sie schliesslich ganz verschwinden.

Ein solches Bild wird uns noch öfters begegnen bei verschiedenen Knotenformen.

Résumé.

Alle die oben beschriebenen Kröpfe der Kinder, von welchen die meisten angeboren sind und den ersten Lebenstagen angehören, zeichnen sich 1. durch ihre Grösse, 2. ihren Sitz, 3. weiche Consistenz und 4. durch ihren Gefässreichthum aus.

Von 34 menschlichen und 4 thierischen Kröpfen, die ich Gelegenheit hatte zu untersuchen, habe ich kaum einen einzigen gefunden, welcher sich in seinem Gefässreichthum, namentlich in der Weite der Blutgefässe mit den obengenannten vergleichen liesse.

Bei ganz mässigem Drucke liessen sich leicht 15 Grm. Flüssigkeit durch die beiden Arterien einer Seite injiciren. Die mittlere Grösse jedes einzelnen Lappens betrug 3—3½ Cm.

Wenn wir nun alles zusammenfassen wollen, was uns die mikroskopische Untersuchung ergibt, so haben wir:

Eine Vermehrung des Bindegewebes, Reichthum an Zellen, aber keine vollständige Follikelbildung; centrale Theile stehen etwas zu-

rück in der Ausbildung gegenüber den peripheren. Grössere Blutgefässe sind sowohl in der Peripherie, wie im Centrum anzutreffen. In der Kapsel selbst laufen sie eine Strecke weit mit derselben parallel, dann geben sie Aeste ab, welche in der Drüse selbst streng den weiten Bindegewebszügen folgen und schicken von sich nach allen Seiten hin bald grössere, bald kleinere Zweige aus, die in das Drüsengewebe hineinragen, die eng aneinander liegenden Zellen gewaltsam auseinander drängen und sich einen Weg hindurch bahnen; sie verzweigen sich weiter, anastomosiren mit einander und trennen somit grössere und kleinere Drüsengewebsstücke vom Ganzen ab — die sogenannten Drüsenläppchen. — Die central gelegenen Gefässe thun das Gleiche, vereinigen sich später mit den aus der Peripherie herkommenden, und nachdem sie die einzelnen Lobuli abgetheilt und umgrenzt haben, schicken sie Aeste in das Innere jedes Drüsenläppchens hinein. Hier behält der Hauptstamm so gut wie immer seine gerade Richtung bei, verläuft fast in der Mitte des betreffenden Läppchens, verzweigt sich mehrfach nach beiden Seiten hin und diese Verzweigungen lösen sich schliesslich in ein feines Capillarnetz auf, dessen Aufgabe ist, die reifen Follikel in seinen Maschen einzubetten und aus den freiliegenden Zellen neue Follikel bilden zu helfen. Da, wo sich Einkerbungen in der Wand der Follikel befinden, sieht man in der Regel auch einen Gefässvorsprung.

Sind dagegen die Follikel vergrössert, was nicht selten, besonders in der Peripherie der Fall ist, so kann man bei genauer Betrachtung der Präparate ganz feine Capillaren zwischen je 2—4 Zellen in den Follikel hineingeschoben sehen. — Man sieht, dass dieses allgemeine Bild für den Kropf Nr. 9 nicht passt, welcher schon einen Uebergang zu den Kröpfen Erwachsener darstellt.

Später wird dessen Erwähnung gethan.

Nr. 11. Lüscher, Emil, 8 Jahre alt.

Gonitis. Tod an Collaps nach der Operation.

Struma mittelgross, von normaler Consistenz. Injection mit Berlinerblau rechts durch die Arteria thyreoidea inferior, links durch die Aa. thyr. sup. et inf. Rechtes Oberhorn zeigt nur Spuren von Injection an der der Trachea anliegenden Fläche.

Mikroskopischer Befund:

Kapsel dick, ihre Bindegewebsstructur lässt sich nicht mehr als solche erkennen; es ist eine homogene Masse, die sich mit Carmin hellrosa färbt und sehr an Kolloid erinnert. Solche Massen sieht man ferner auch im Inneren des Kropfes in den erweiterten Bindegewebssepta in verschieden grossen Lumina eingebettet, die Durchschnitten von Venen entsprechen würden.

Drüsenläppchen im Ganzen nicht gross, scharf umgrenzt, zeigen eine deutliche Vergrösserung ihrer Follikel, welche nur unvollständig mit Zellen ausgefüllt sind, am Rande mit hohem Epithel ausgekleidet, in der Mitte ganz leer. An einigen Stellen Kolloidentartung in ganz frühem Stadium.

Die Vergrösserung der Follikel kann nicht allein auf ihrer Ausdehnung beruhen, sondern muss durch Confluiren mehrerer zu Stande gebracht werden, weil man erstens noch stellenweise Ueberreste von Follikelscheidewänden nachweisen kann, indem Septa mit Epithelbelag in das vergrösserte Lumen des Follikels hineinragen, und zweitens, weil die Follikel in der Umgebung nicht abgeplattet sind, was sonst der Fall wäre, wie im Fall Nr. 9 beschrieben.

Was die Gefässvertheilung betrifft, so lässt es sich nicht gut nachweisen, woher die Gefässe eigentlich stammen, ob aus der Peripherie oder aus dem Centrum. Sehr grosse Stämme, wie wir sie bei den Kröpfen der Kinder gesehen haben, existiren hier nicht; wir finden wenig mässig weite Arterien in den Bindegewebssepta geradlinig verlaufen, bald einen, bald mehrere Aeste zu den Drüsenläppchen abgeben, die aber kurz und nicht zahlreich sind.

Die Drüsenläppchen werden von den Gefässen nicht umgeben oder höchstens bis zur Hälfte; sie treten sofort nach ihrem Abgange von einem grösseren Stamme in das Innere des Lobulus hinein, verzweigen sich hier weiter, bis sie schliesslich in ganz feine, enge und geschlängelte Capillaren aufgelöst werden, welche die vergrösserten, mit Kolloid gefüllten Follikel umgeben, stellenweise in sie hineinwachsen, über dieselben ziehen, sich mit einander in allen Richtungen überkreuzend, Knäuel und Netze bildend.

Der Isthmus ist stärker vascularisirt als die Seitenlappen, die Art der Gefässvertheilung aber ist die gleiche.

Nr. 12. Zimmermann, Gottfried, 23 Jahre alt.

Tod an Syphilis.

Injection mit Berlinerblau durch die Aa. thyr. sup. und inf. beiderseits.

Glandula thyreoidea ziemlich klein, nur der Processus pyramidalis ragt bedeutend über die normale Grösse hinaus, ist mit dem rechten Lappen bis zu seinem oberen Theil vollständig verwachsen; dort wird er wieder frei. Die Arteria thyreoidea superior geht rechts zwischen dem rechten Lappen und dem Processus pyramidalis und schickt zwei Aeste, einen zum Oberhorn, den anderen zum erwähnten Processus. Die A. thyr. sup. ist grösser als die A. inferior. Am Querschnitte des erhärteten Präparats sieht man ganz am Rande desselben einen hellgelben, nicht injicirten Fleck.

Mikroskopischer Befund:

Kapsel dünn, ziemlich gefässreich; Bindegewebssepta breit; Drüsenläppchen gut ausgebildet, von verschiedener Grösse und Form; Follikel im Allgemeinen klein.

Fast in jedem Drüsenläppchen finden wir in seinem Centrum einen erweiterten Follikel, der theilweise oder ganz mit Kolloid gefüllt ist; bald nehmen auch die peripher gelegenen Follikel an der Erweiterung Theil, zwei solche oder mehrere vereinigen sich mit einander und bilden kleinere und grössere Hohlräume, welche mit Kolloid und Zellen ausgefüllt sind. Diese Hohlräume sind mit hohem wandständigen Epithel ausgekleidet,

grössere Epithelzapfen ragen in das Lumen hinein und mit ihnen auch feinere Capillarvorsprünge.

Diese cystös-kolloide Degeneration betrifft nur ein paar Drüsenläppchen und zwar so vollständig, dass man von der ursprünglichen Structur nichts mehr zu sehen bekommt.

Eine andere Veränderung bieten einige Drüsenläppchen, die näher zur Kapsel liegen. Hier sieht man die Epithelzellen aus den Follikel meistens herausgetreten, zwischen dieselben gelagert und diese mehr oder weniger zusammenpressend. Das betreffende Drüsenläppchen hat eine ovale Form, ist ringsherum vom Bindegewebe scharf umgrenzt, bildet einen kleinen Knoten, aus einer Infiltration mit Zellen bestehend, in dem die Follikelzeichnung sehr verwischt ist. Solche Knoten sind gewöhnlich von leicht zusammengedrückten Drüsenläppchen von convex-concaver Form umgeben; sie schauen mit ihrer concaven Seite zum Knoten, wie im Falle Nr. 9 (Taf. XIV, XV Fig. 4 d).

Wie verhalten sich nun die Blutgefässe diesem Kropfe gegenüber?

Man findet grössere Arterienstämme im Centrum, wie in der Peripherie; von ihnen gehen Aeste ab fast zu jedem Drüsenläppchen, umgeben sie aber nicht überall und lösen sich im Inneren der Drüsenläppchen in ein feines Capillarnetz auf (Fig. 4 d), in dessen Maschen ein oder zwei Follikel eingebettet liegen. Dies ist der Fall an den nicht degenerirten Partien des Kropfes. Anders verhält es sich mit den kolloidentarteten Knoten, die schon eine beginnende Cystenbildung zeigen; noch anders mit den Knoten, die aus einer Zelleninfiltration bestehen.

Haben wir es mit einem Drüsenläppchen zu thun, in welchem die Follikel nur durch Vermehrung ihres Inhaltes erweitert sind und nicht durch Zusammenfliessen anderer gebildet, so ändert sich gewöhnlich die Anordnung der Capillaren nicht. Ein jeder Follikel wird von einem feinen Gefässchen umgeben (Taf. XIV, XV Fig. 4 f f'); seltener wird man ihn hineinragen sehen, sich zwischen die einzelnen Zellen schiebend, um dann wieder herauszugehen. Sind die Follikel mit Kolloid gefüllt und einige zusammengeflossen, so ragen gewöhnlich Gefässzapfen in den gebildeten Hohlraum hinein. Näher zum gebildeten Hohlraum werden die Gefässe enger, entfernter von ihm im Gegentheil weiter, ebenso wie die Capillaren, welche die benachbarten Läppchen versorgen; sie sind hier geschlängelt und erweitert, liegen so nahe aneinander, dass man oft Mühe hat, in ihren Maschen Follikel zu erkennen, natürlich wenn dieselben nicht erweitert sind. Befindet sich nun ein Knoten gänzlich in kolloider Entartung, sind die Follikel sehr stark ausgedehnt, bilden sie grössere Hohlräume, so verschwinden nach und nach die Capillaren, die früher zwischen und über den Follikeln gelagert waren. Indem sie sich gerade ausstrecken, verengern, keine Anastomosen mehr schicken, laufen sie radiär, spitz endend, zum Centrum zu, bis sie durch das Kolloid mit den Zellen und Scheidewänden vernichtet werden.

Auf diese Weise vom Centrum aus gebildete Cyste besitzt keine eigentliche Kapsel, stellt einen unregelmässigen Raum dar von einer Zone veränderter Kropfsubstanz umgeben, und enthält ausser Kolloid noch Ueberreste zu Grunde gehender Zellen und atrophischer Capillaren. In dieser Zone sieht man sehr schön das allmähliche Verschwinden der Blutgefässe

(mit der starken Vergrösserung controlirt). Die Peripherie des Knotens ist um so reicher vascularisirt; rings um denselben ziehen weite Arterienstämme und schicken in radiärer Richtung kleinere Zweigchen gegen das Centrum hinein, die aber nur in der äussersten Schicht der obengenannten Zone unverändert bleiben.

In einem solchen cystös degenerirten Knoten sah ich eine geringe Blutung aus einem ganz feinen Gefässchen in einem centralen Follikel.

Die Knoten, die ihre Entstehung einer zelligen Infiltration verdanken, besitzen gewöhnlich ein zuführendes Gefäss von nicht unbedeutender Weite, das sich zu verzweigen versucht, aber sich auf die Peripherie allein beschränken muss, weil es den Widerstand der starken Zelleninfiltration nicht überwinden kann. Und so sehen wir noch in seiner äussersten Zone ein Maschenwerk von Capillaren, welches aber nicht jeden einzelnen Follikel, die an der Peripherie des Knotens noch erhalten sind, umgibt, sondern mehrere zusammen, die übrigens kaum als solche noch zu erkennen sind. Dann bricht die Injection plötzlich ab und weitere Gefässe sind nicht einmal mit der starken Vergrösserung nachzuweisen.

Taf. XIV, XV Fig. 2 zeigt einen solchen ovalen Knoten, zu dem von zwei Seiten zwei ziemlich grosse Blutgefässe *a* und *b* kommen; man könnte fast meinen, es sei ein zu- und ein abführendes Gefäss.

Nr. 13. Zbinden, Rosina, 21 Jahre alt.

Tod an Phthise.

Doppelseitige, sehr grosse Struma, Knotenform; einzelne Partien verknöchert, verkalkt, andere von weich-elastischer Consistenz.

Injection mit der Gerlach'schen Carminmasse durch die Aa. thyr. sup. und infer. rechts und links, und mit Berlinerblau in die entsprechenden Venen; die letzte Injection nur stellenweise gelungen.

Mikroskopischer Befund:

Kapsel stark vascularisirt, grössere Gefässe sehr weit, kleinere normal (Taf. XIV, XV Fig. 3 a). In der Peripherie, gleich unterhalb der Kapsel, liegt eine Schicht zusammengedrängter Drüsenläppchen von Spindelform; Follikel abgeplattet. Die Gefässe verlaufen eine Strecke weit der Kapsel parallel auch in den obengenannten Drüsenläppchen, später lösen sie sich in ein Capillarnetz von normaler Weite, das die abgeplatteten Follikel umgibt (Taf. XIV, XV Fig. 4 d).

Weiter (nach unten) ein kolloidentartetes Läppchen, dessen meiste Follikel stark erweitert sind, mit Kolloid allein oder Kolloid und fettigem Detritus ausgefüllt (Taf. XIV, XV Fig. 4 a).

In den kleinen Kolloidknoten bei mässiger Erweiterung der Follikel verlaufen die Capillaren zwischen ihnen; auch über einen derartigen kleinen Knoten gelingt es ausnahmweise ein haarfeines Capillarnetz zu verfolgen; in seiner Peripherie dagegen sind die Capillaren mindestens 5 mal so gross. Greift die Kolloidentartung weiter, so fliessen mehrere Follikel zusammen, die übrigen werden stark abgeplattet, mehr in die Länge gezogen und mit ihnen nehmen auch die Capillaren einen gestreckten statt geschlängelten Verlauf an. Nach und nach gehen diese Partien zu Grunde durch den Druck, den die erweiterten Follikel auf sie ausüben; es bilden sich grössere Hohlräume von unregelmässiger Form, die nur noch durch schmale

Balken von einander getrennt sind. In diesen Balken trifft man noch Gefässe, die dann später zu Grunde gehen werden.

Die Wände dieser Hohlräume sind von einem Epithel ausgekleidet und zeigen eine partielle Gefässversorgung. In ihrem Inneren Kolloid, fettiger Detritus, Kalk u. s. w. u. s. w.

Die Capillaren in der nächsten Umgebung einer so gebildeten, noch nicht abgerundeten Cyste erweitern sich auf Kosten der zu Grunde gegangenen Nachbargefässe manchmal kolbenartig, schicken sternförmige Fortsätze, von denen einige in das Innere der Cyste hineinschauen. Gewöhnlich verlaufen die Gefässe radiär von der Peripherie des Drüsenläppchens zum Centrum, wo sich die Cyste befindet; am Anfange sind sie ziemlich weit, dann aber nehmen sie um so mehr an Weite ab, je kleiner die Räume zwischen den entarteten Follikeln werden, ihre Queranastomosen gehen zuerst zu Grunde, sie selbst werden dadurch gestreckter, spitzen sich mehr zu und verlieren sich schliesslich in dem Hohlraume unter dem Kolloid und den degenerirten Zellen.

Rein hyperplastische Partien bieten in ihrer Gefässvertheilung nichts Abnormes dar

Ein Stämmchen kommt in ein Drüsenläppchen hinein, verzweigt sich sofort nach allen Richtungen hin; diese Verzweigungen anastomosiren wieder mit einander und bilden auf diese Weise ein feinmaschiges Netz, in welchem die Follikel liegen (Taf. XIV, XV Fig. 3). An einzelnen Stellen dieses Kropfes sehen wir eine beginnende Zelleninfiltration mit vermehrtem Bindegewebe. Die Blutgefässe werden hier vom Centrum aus immer spärlicher, verlaufen geradlinig, verlieren ihre Anastomosen und gehen allmählich zu Grunde. Die Peripherie eines solchen Knotens ist, so lange einzelne Follikel zu erkennen sind, nach dem normalen Typus versorgt (Taf. XIV, XV Fig. 2).

Nr. 14. Leiche A.

Grosse beidseitige Struma. Isthmus nur haselnussgross, hängt mit den beiden Seitenlappen durch breite Bindegewebsbänder zusammen. Struma im Ganzen knollig anzufühlen.

Injection mit Berlinerblau durch die Aa. thyr. sup. et inf. links und rechts.

An den Querschnitten durch das Ober- und Unterhorn Erweichungscysten und Kolloid zu sehen.

Mikroskopischer Befund:

Hyperplasie mit Kolloidbildung; am Oberhorn ein kleiner Knoten zur Cyste degenerirt.

Durchschnitt durch den erweichten Knoten. Kapsel dick, sehr gefässreich. Weder Drüsenläppchen, noch Follikel sind zu erkennen. Man sieht nur Knoten aus Zellen bestehend, in die hier und da breitere und schmälere Bindegewebsstreifen hineintreten, die von sich aus nach allen Richtungen strahlenförmige Fortsätze schicken. Kleinere Gefässe treten en masse von der Peripherie des Knotens in denselben hinein, gehen einander parallel, verzweigen sich mehr in der Längsrichtung; quere Anastomosen nur spärlich vorhanden. Näher zum Centrum verlieren sich die einen in der verfetteten zellenreichen Substanz (Taf. XIV, XV Fig. 1, 2), die anderen

im Gegentheil erweitern sich etwas sackförmig, die dritten werden feiner, laufen mehr zugespitzt, bis sie schliesslich mit einem Theile des betreffenden Knotens zu Grunde gehen. Manchmal hängen solche abgerissene Gewebsstücke eine Zeit lang mit dem Ganzen durch kleinere Brücken zusammen, bis sie das gleiche Schicksal trifft, wie die vorhin beschriebenen.

Es entstehen auf diese Weise grössere und kleinere Lücken, die wahrscheinlich allmählich um sich greifen, bis es ihnen gelingt, einen grösseren Hohlraum zu bilden.

In einem Knoten finden sich zufällig im Centrum ein oder zwei grössere Gefässstämme, die mehrere Aeste von sich abgeben, welche den Capillaren als Ursprung dienen. Die letzteren sind erweitert und, wie oben erwähnt, anastomosiren sie nur wenig mit einander, so dass wir hier von keinem eigentlichen Capillarnetze sprechen können. Sie folgen gar keiner bestimmten Anordnung und schmiegen sich überall da, wo das Grundgewebe am wenigsten deformirt ist.

Nur noch in der Peripherie des Präparats sehen wir wenig veränderte Drüsenläppchen, ebenso wie einige von ihnen in der Kapsel selbst (Taf. XIV, XV Fig. 2 e), und sie sind auch nach dem vielfach beschriebenen Typus gut vascularisirt.

Was nun die kolloidentarteten Knoten anbelangt, so finden wir in der Mitte eines solchen breite Bindegewebsstränge, die zur Peripherie hinziehen und die erweiterten, mit Kolloid gefüllten Follikel in Gruppen eintheilen. Viele kleinere Follikel sind zusammengeflossen, was man aus den Ueberresten von Scheidewänden ersehen kann.

Die Blutgefässe kommen von der Peripherie des Knotens her, gehen, so lange die Follikel nicht übermässig erweitert sind, um und über dieselbe herum und schieben sich mit den restirenden Scheidewänden in die gebildeten Hohlräume hinein. Die verdickten und vermehrten Bindegewebspartien führen fast keine Gefässe.

Nr. 15. Zahnd, Johann, 47 Jahre alt.

Tod an Bronchopneumonie.

Struma sehr gross, beidseitig, von fester Consistenz, knollig. Am Durchschnitte des erhärteten Präparats eine erbsengrosse Cyste im Oberhorn zu sehen.

Injection mit Berlinerblau durch die Aa. thyr. sup. et inf. links und durch die A. thyr. sup. rechts. Rechtes Unterhorn nicht injicirt.

Mikroskopischer Befund:

Alle Drüsenläppchen zeigen eine Vergrösserung ihrer Follikel, sei es durch vermehrten serösen Inhalt oder durch Kolloid. Sind dieselben nur mässig erweitert, so liegen sie in den Capillarmaschen eingebettet, die durch Druck der Follikel etwas enger werden. Grösseren Gefässstämmen begegnen wir in den Bindegewebssepta; sie umfassen oft die Drüsenläppchen gabelförmig und schicken bald einen, bald mehrere kleinere Aeste in die Lobuli hinein, wo sie durch reichliche Verzweigungen und gemeinschaftliche Anastomosen zu einem Capillarnetze aufgelöst werden (Taf. XIV, XV Fig. 3 d c).

Die Gefässe behalten ihre Anordnung nur so lange, als die Follikel keine beträchtlichen Veränderungen erleiden. Ist dies der Fall, vergrössern sich

die letzteren, geht die Kolloidentartung in eine Cystenbildung über, so sehen wir Folgendes:

Betrachten wir die Fig. 4 (Taf. XIV, XV), wo ein grösserer Knoten im Beginn einer solchen Entartung sich befindet.

Runder Knoten von einer schmalen Bindegewebszone umgeben; Follikel in der ganzen Peripherie stark durch Kolloid ausgedehnt, liegen sehr dicht aneinander, nur durch ein schmales Gefässchen getrennt. Die unterhalb liegenden Schichten zeigen eine geringere Erweiterung der Follikel, aber eine bedeutendere der Capillaren, zwar nicht überall, liegen nicht mehr aneinander und enthalten wenig Kolloid. Die näher zum Centrum gelegenen Follikel zeigen eine deutlich wahrnehmbare Schrumpfung, sind äusserst klein, mit Zellen ausgepfropft, liegen sehr weit von einander und scheinen in einer structurlosen Masse herumzuschwimmen. Fig. 4 h.

Die Capillaren, die wir noch in der Peripherie angetroffen haben, um die Follikel herum, verlassen hier ihren gewöhnlichen Verlauf und leicht erweitert gehen sie, meist gestreckt, in der Richtung von der Peripherie zum Centrum, kümmern sich sehr wenig um die Follikel; bald umgeben sie sie, bald schmiegen sie sich über dieselben, bilden ein kleines unvollkommenes Netz, anastomosiren wenig mit einander, scheinen wie fortgerissen zu sein.

Die kleineren Follikel gehen zuerst zu Grunde, meistens durch Druck, den die erweiterten auf sie ausüben, und mit ihnen gehen auch viele Gefässe zu Grunde, so dass, wenn wir schon einen Hohlraum vor uns haben, wir in ihm nur verirrte Ueberreste von Gefässen mit den Gewebsfetzen treffen. Fig. 4 g.

Hat sich ein Hohlraum ausgebildet, so wird er immer grösser und grösser, und durch seine Ausdehnung werden die benachbarten Follikel der Länge nach abgeplattet; die peripheren Schichten werden immer enger, die Cystenhöhle immer grösser, bis schliesslich ihre Wand nur noch aus einer schmalen Bindegewebszone und wenigen Follikeln besteht. Die Gefässe spielen bei der Bildung einer solchen Cyste, wie leicht zu sehen ist, keine Rolle, denn sie gehen sehr früh zu Grunde.

Die Drüsenläppchen sind in diesen Präparaten um so besser vascularisirt, je weniger ihre Follikel verändert sind.

Im Ganzen ist diese Struma ziemlich arm an Gefässen, was mit der Kolloidentartung der meisten Partien zusammenzuhängen scheint.

Nr. 16. Haenni, Elisabeth, 24 Jahre alt.

Tod an Phthise.

Mittelgrosse Struma beidseitig; stark entwickelter Processus pyramidalis ist mit dem rechten Lappen vollkommen verwachsen, schickt einen lanzenförmigen Fortsatz von sich, der ganz frei ist. Injection mit Berlinerblau in alle vier Aa. thyr.

Durchschnitt durch den oberen Theil beider Lappen bietet nichts Abnormes dar; am Unterhorn links eine erbsengrosse Cyste.

Mikroskopischer Befund:

Bindegewebe stark vermehrt und arm an Gefässen. Wir finden nur wenige enge Arterienstämmchen in den breiten Bindegewebssepta, die aber die Drüsenläppchen gar nicht umgeben. Sie schicken feinere Zweige zu

den Drüsenläppchen ab, die sich in eine Anzahl äusserst enger Capillaren auflösen. Diese sind ziemlich geschlängelt, liegen in den normalen Räumen zwischen den erweiterten Follikeln und ragen auch manchmal in diese letzteren hinein. Die Räume sind aber so schmal, die Capillaren so eng, dass ein geringer Druck von Seite der erweiterten Follikel genügt, um dieselben zu vernichten, und deshalb finden wir auch hier eine Masse von kleinen abgerissenen Capillaren, die ihren Weg nicht fortsetzen können. Die rein hyperplastischen Theile der Drüsenläppchen zeichnen sich durch ihre bessere Versorgung und typische Gefässanordnung aus (Taf. XIV, XV Fig. 3); die näher der Kropfkapsel gelegene Partie ist ebenfalls besser vascularisirt, als die centrale.

In den unteren Partien des rechten Lappens sind im Bindegewebe mehr Blutgefässe vorhanden, auch die Drüsenläppchen weniger durch Kolloid entartet und deshalb stärker vascularisirt.

Was die kleine Cyste, die sich im Unterhorn befindet, anbetrifft, so ist sie durch Confluiren grösserer, mit Kolloid gefüllter Follikel gebildet. Man sieht noch viele grosse Follikel neben ihr, die nur durch schmale Balken von einander getrennt sind. Diese Balken bestehen aus zwei Reihen von Epithel und dazwischenliegenden feinen Gefässchen und reissen, unter steigendem Drucke von den Follikeln aus, ein und gehen leicht zu Grunde, und mit ihnen auch die ganz feinen Gefässe.

Aus der Schicht von Drüsenläppchen, die diesen kolloid-cystösen Knoten umgibt, gehen wenig geschlängelte Gefässe in gerader Richtung zum Centrum ab, wobei sie bald nach dem Eintritt in die Cystenwand oder noch früher vernichtet werden.

Wir sehen, dass auch diese Struma, in welcher die Kolloidentartung die Hauptrolle spielt, schlecht von Blutgefässen versorgt wird.

Nr. 17. Schieferdegger, Adolph, 21 Jahre alt.

Tod an Phthise.

Struma gross, beidseitig, lappig, von derb-elastischer Consistenz.

Injection links durch die Aa. thyr. sup. et inf. mit Berlinerblau, rechts in die A. thyr. sup. mit der Gerlach'schen Carminmasse.

Durchschnitt durch das Oberhorn des erhärteten Präparats bietet nichts Abnormes dar; ein solcher durch den Isthmus lässt eine haselnussgrosse Cyste überblicken, die mit der blauen Injectionsmasse ausgefüllt ist.

Durchschnitt durch das Oberhorn. — Kolloidentartung mässigen Grades.

Mikroskopische Untersuchung:

Drüsenläppchen (vielleicht) etwas vergrössert, von Bindegewebssepta scharf umgrenzt; Follikel durch Kolloid erweitert, von runder oder unregelmässiger Form. Wenn sie durch Zusammenfliessen mehrerer Follikel gebildet sind, so liegen sie dicht aneinander, sonst nicht.

Arterienstämme sind mehr im Centrum anzutreffen; sie geben drei bis vier grössere Aeste ab, die sich ihrerseits wieder in eine Anzahl kleinere theilen. Die gröberen Aeste umgeben die Drüsenläppchen, die kleineren gehen von verschiedenen Seiten in dieselben hinein, und statt dass, wie wir es früher gesehen haben, sich nur ein Hauptast in jedem Lobulus befinden soll, finden wir deren zwei, sogar drei; jeder von ihnen verzweigt sich weiter und es bilden sich auf diese Weise eine Masse von ziemlich

weiten Capillaren, die einen geschlängelten Verlauf annehmen, mit einander anastomosiren und die Follikel, soweit letztere nur mässig ausgedehnt sind, umgeben. Bisweilen trifft es sich, dass die Capillaren in diese mässig erweiterten Follikel hineinragen, und zwar in solche, wo kein Kolloid vorhanden ist (Taf. XIV, XV Fig. 4 f').

Auf diese Weise ist das ganze Oberhorn und auch das Unterhorn von stark geschlängelten Gefässen reichlich versorgt.

Durchschnitt durch den Isthmus:

Kapsel nicht dick, sehr gefässreich; Drüsenläppchen liegen darin, sind sehr abgeplattet, spindelförmig, man könnte sagen, zu Strängen ausgezogen (Taf. XIV, XV Fig. 5 b). Die folgende Reihe von Drüsenläppchen ist von dieser durch eine breite Bindegewebsschicht getrennt. Ihre Follikel sind zum Theil ziemlich stark durch Kolloid ausgedehnt, mehrere derselben zu einem grossen zusammengeflossen, die anderen dagegen der Länge nach abgeplattet. Durch eine schmälere Bindegewebsschicht getrennt, liegt wieder eine Schicht stark zusammengepresster Drüsenläppchen, die so continuirlich ineinander übergehen, dass ihre Contouren gar nicht zu bestimmen sind. Die sich in ihnen befindenden Follikel sind, mit Ausnahme weniger, sehr klein und liegen dicht aneinander. Diese Drüsenschicht geht allmählich in die unterhalb gelegene Cystenwand über, die ausschliesslich aus Bindegewebe besteht, worin isolirte Zellen mit abgerissenen Capillaren anzutreffen sind.

Verfolgen wir jetzt die Blutgefässe von der Kapsel des Kropfes bis zur Cyste.

In der Kapsel finden wir zunächst varicös erweiterte Venen (Taf. XIV, XV Fig. 5 c'), die mit ihr parallel laufen und keine Aeste abgeben; dann unterhalb der Venen stark geschlängelte Arterien, die eine Strecke weit in Bindegewebe mit ihnen gehen, sie aber bald verlassen, um in die Drüsenläppchen einzutreten und sich in weite Capillaren aufzulösen. Sie bleiben aber nicht hier, sondern kommen wieder zum Vorschein in den folgenden Bindegewebsschichten, wo sie in grössere Stämmchen münden; von diesen gehen dann stärkere Zweige in ziemlich paralleler Richtung nach der letzten Drüsenschicht hin. Da umgeben die einen zuerst die einzelnen Follikel, die anderen gesellen sich zu den am Rande der Drüsenbläschen sich befindenden Gefässen und laufen anfangs erweitert, später sich verengernd, gerade, einander parallel, spitz endend zur Cystenwand. Ein grosser Theil derselben geht schon unterwegs zu Grunde mit einer Anzahl von Follikeln, der andere erst später in der Cystenkapsel resp. Wand. Ist die Cystenwand noch nicht zu dicker bindegewebigen Kapsel ausgebildet, so gelangen die Gefässe in die Cystenhöhle, wo sich isolirte Follikel mit fettigem Detritus befinden, und ergiessen sich in diese hinein. Deshalb finden wir wahrscheinlich die Cyste mit der Injectionsflüssigkeit theilweise ausgefüllt.

Nr. 18. Bähler, Elisabeth, 18 Jahre alt.

Auszug aus dem Status vom 3. Februar 1883.

Patientin ist auffällig anämisch; sonst nichts Besonderes. Am Halse befindet sich eine in die Medianlinie vorragende Struma, dem Isthmus entsprechend zwei kastaniengrosse bewegliche Knollen. Der rechte Lappen etwa hühnereigross, aus zwei Knollen bestehend, ist ausgezeichnet durch

seine sehr derbe Consistenz und ziemlich grobhöckerige Form. Der linke Lappen ist ungefähr gleich gross, gleich derb, gleich höckerig. Dabei sind beide Lappen leicht verschieblich, heben sich beim Schlucken.

Klinische Diagnose: Struma colloides-cystoides fibrosa. Excision des rechten Lappens und des Isthmus.

Bei der Operation am 6. Februar 1883: Blutung nicht besonders stark, Arteria thyreoidea inferior sehr stark entwickelt. Ueber den Isthmus quer verläuft ein sehr starkes Gefäss. Injection mit Berlinerblau.

Mikroskopische Untersuchung:

Kapsel dick, Bindegewebe an einigen Stellen stark vermehrt, an anderen vermindert. Drüsenläppchen gross, bald scharf von einer dicken Schicht Bindegewebe umgrenzt, bald nur von einem ganz schmalen Saum. Follikel im Allgemeinen erweitert, mit einer feinkörnigen Masse oder Kolloid ausgefüllt. Die Kolloidentartung geht gewöhnlich vom Centrum eines Drüsenläppchens aus, und zwar von einem oder zwei Follikeln, später entarten die peripher gelegenen Follikel auch. In diesem Kropfe finden wir wieder einmal Partien, die stark mit runden wie Bindegewebszellen infiltrirt und schon in Verfettung begriffen sind (Taf. XIV, XV Fig. 1, 2).

Die Blutgefässe verlaufen, ausgenommen die Stellen, wo das Bindegewebe ausserordentlich vermehrt ist, in den Septa zwischen den Drüsenläppchen, sind von normaler Weite und schicken Aeste zu den Lobuli ab. Die feineren Verzweigungen dieser Aeste umgeben, nach vielfach beschriebener Art, jeden einzelnen Follikel, aber nur, wohl bemerkt, diejenigen, die ausser ihrer Erweiterung keine Veränderung mehr erlitten haben. Es scheint nicht selten, dass die Capillaren in die Follikel hineinragen, es kann aber auch ganz gut von den Schnittrichtungen abhängen.

In dem Maasse der Kolloid- und Fettentartung der Follikel ändern auch die Gefässe ihre Richtung und ihre Zahl. Dort, wo die Follikel nur mässig durch das Kolloid ausgedehnt sind, kann man noch die Gefässe zwischen denselben erkennen, sind sie dagegen sehr gross und sind mehrere von ihnen zu Grunde gegangen, so bilden die Capillaren keine Netze um dieselben, überkreuzen sich in allen Richtungen und liegen bald über den Follikeln, bald zwischen denselben in Unordnung. Ein grosser Theil der Capillaren geht im Centrum zu Grunde, ein anderer erweitert sich und in der Peripherie finden wir gar nicht selten wieder den normalen Typus der Gefässvertheilung hergestellt.

Was die stark verdickten und vermehrten Bindegewebsstellen anbelangt, so sind sie, wie die Knoten, die aus einer Zelleninfiltration bestehen, sehr arm an Gefässen. Man soll nicht glauben, dass vielleicht die nicht gut gelungene Injection daran schuld sei — mit einer 750fachen Vergrösserung sind in den obengenannten Partien keine Gefässe nachzuweisen.

Nr. 19. Talat, Emilie, 24 Jahre alt.

Auszug aus dem Status vom 1. März 1883.

Patientin ist ein sehr ausgesprochen anämisches Individuum, mässig musculös, mager. Am Halse, der im Ganzen dünn ist, im Jugulum nach links eine derb-elastische, etwa pfirsichgrosse gleichmässige Geschwulst, welche bei tiefer Inspiration ganz ins Jugulum hineinsinkt und beim Husten

herausgeschleudert wird. Schilddrüse im Uebrigen nicht vergrössert, immerhin rechts deutlich fühlbar.

Klinische Diagnose: Struma cytoides in Form eines Goître plongeant. Excision des linken Lappens.

Injection mit Berlinerblau durch die A. thyr. sup. Oberer Lappen nur zur Hälfte, der untere gar nicht injicirt.

Unterer Theil ist wie eine Cyste anzufühlen; am Durchschnitte des betreffenden Theiles ist Kolloid, in Nester eingebettet, zu sehen.

Mikroskopischer Befund:

Durchschnitt durch das Oberhorn. — Hyperplasie mit kolloider Entartung.

Drüsenläppchen vergrössert, liegen ziemlich nahe aneinander, nur von schmalen Bindegewebszügen getrennt. Alle Follikel erweitert, mit Kolloid ausgefüllt; kein Zusammenfliessen von mehreren zu einem Hohlraume.

Die Blutgefässe kommen von der Peripherie her, sind geschlängelt; schmale Gefässstämme folgen streng den Bindegewebszügen (entlang) und bilden ein grossmaschiges Netz um die Drüsenläppchen herum; von ihnen gehen noch kleinere feinere Aeste in das Drüsenläppchen hinein, die gleich bei ihrem Eintritte in dasselbe sich verzweigen; man kann aber nicht genau verfolgen wie. Wir sehen die Capillaren zwischen die einzelnen Follikel, um dieselben und über dieselben verlaufen; hier und da gelingt es, ein kleines feines Netz über einem Follikel anzutreffen.

Durchschnitt durch die Mitte des Lappens, näher zum Unterhorn.

Die Drüsenläppchen in der Peripherie zusammengepresst. In den Bindegewebssepta laufen die Arterien und Venen eine Strecke weit geradlinig, und geben wenig Aeste ab. Die Capillaren in den Drüsenläppchen etwas erweitert, umgeben jeden einzelnen Follikel und bilden sogar feine Netze über dieselben. Nach den zusammengepressten Drüsenläppchen folgt eine Schicht sehr breiten Bindegewebes, welches gar nicht vascularisirt ist, und gleich darauf ein völlig degenerirter Knoten: Follikel colossal erweitert, viele derselben zusammengeflossen, zum grössten Theil mit Kolloid gefüllt; die Septa zwischen ihnen sehr dünn, theilweise vernichtet. Capillaren lassen sich hier und da zwischen den Follikeln nachweisen, scheinen aber wie abgerissen zu sein; bald sieht man auch Spuren von einem Capillarnetz, aber alles sind nur Ueberreste von einem dagewesenen Ganzen und Grossen, das mit der erfolgten kolloid-cystösen Degeneration zu Grunde gegangen ist.

Nr. 20. Berger, Anna, 30 Jahre alt.

Tod an Phthise.

Struma mittelgross, lappig, knollig, von derber, stellenweise sogar harter Consistenz. Oberhorn von weicher Consistenz, zeigt an seinem Querschnitte eine kleine Cyste.

Injection mit Berlinerblau durch die Aa. thyr. sup. und inf. rechts und durch die A. thyr. sup. links. Linkes Unterhorn gar nicht injicirt, andeutungsweise nur in den dem Isthmus anliegenden Partien. Rechtes Oberhorn: Am Querdurchschnitte sieht man mit blossem Auge einen grossen und zwei kleinere Knoten, scharf umgrenzt, wenig injicirt, die Peripherie des Durchschnittes zeigt dagegen eine tiefblaue Injection.

Mikroskopischer Befund:

In der Kapsel und dicht unter derselben liegen Reihen von sehr zusammengedrückten Drüsenläppchen von ovaler und Spindelform. Die einzelnen Follikel, die darin noch zu erkennen sind, sind mit Kolloid gefüllt.

Alle Blutgefässe gehen in der Kapsel, wie in den Bindegewebssträngen, die zwischen den Drüsenläppchen liegen, derselben parallel und schicken senkrecht zu den Drüsenläppchen die Zweige. Hier angelangt, lösen sie sich nicht, wie wir es zu sehen gewohnt waren, in ein Capillarnetz auf, sondern suchen immer der Kapsel parallele Richtung zu behalten, verlaufen gerade, verzweigen sich wenig und umgeben deshalb nur einige Follikel, aber auch nicht vollständig. In den Bindegewebsschichten sind sogar die grösseren Arterienstämme ziemlich eng, kurz und wenig verzweigt.

Die eben beschriebene Partie umgibt bis zur Hälfte den erwähnten grossen Knoten, der erstens aus erweiterten, mit Kolloid gefüllten Follikeln, zweitens aus solchen zu langen schmalen Schläuchen ausgezogenen, drittens aus einer Anzahl dazwischenliegender verkleinerter, geschrumpfter Follikel und schliesslich aus einer Masse freier Zellen und breiter Bindegewebszügen besteht. Neben ihm liegt noch einer von gelappter Form, scharf durch eine breite Bindegewebszone vom übrigen Gewebe getrennt. Er besteht aus kleineren Knoten, die ebenfalls scharf umgrenzt sind; diese letzteren enthalten entweder kleine runde, oder stark abgeplattete Follikel, oder freie Zellen, oder solche in Reihen angeordnet, die radiär zum Centrum verlaufen.

Die diesen grossen Knoten umgebende breite Bindegewebszone besitzt nur eine geringe Anzahl langgestreckter Gefässe, und es treten daher nur wenige in den Knoten hinein, wo sie sich mit Vorliebe im Bindegewebe verbreiten und nur ganz feine Fortsätze in die Drüsentheile des betreffenden Knotens schicken. Die Gefässe sind aber selbst schon so fein, die paar Fortsätze, die sie abgeben, um so feiner, dass sie nur von kleiner Dauer sein können, und wir finden sie bald hier, bald dort zwischen den Zellen, ohne dass man ihren Verlauf verfolgen und beschreiben könnte. Im Centrum treffen wir noch einige grössere Stämmchen, die sich in die zellenreiche Substanz verzweigen, allein auch diese Verzweigungen halten nicht lange aus und deshalb finden wir die Knoten sehr wenig von den Gefässen versorgt.

Was den ersten Knoten anbetrifft, so ist er reicher an Gefässen, als der letztbeschriebene. Es liegen häufig schmale, aber lange Arterienstämme in den Bindegewebsstreifen, die durch ihre Verzweigungen zwischen die Follikel sich zu verbreiten suchen, allein wir haben doch kein fertiges Bild vor uns.

Die Präparate zeigen am besten die Gefässverbreitung in diesen beiden Knoten und machen eine genauere Beschreibung überflüssig, die doch nur mangelhaft ausfallen würde (Taf. XIV, XV Fig. 1).

Linkes Horn: Kleinere Knoten, scharf vom Bindegewebe umgrenzt (die ersteren gut, das letztere weniger vascularisirt), dann kleinere Cystenhöhlen, die im Verhältnisse der weiter nach unten angelegten Schnitte immer grösser werden, die Knoten dagegen kleiner.

Mikroskopische Untersuchung:

Bindegewebe sehr vermehrt, Drüsenläppchen, mit Ausnahme weniger erweiterter, mit Kolloid gefüllter Follikel geradezu in Bindegewebe umgewandelt. Blutgefässe zahlreich, fein, geschlängelt, umgeben die Follikel und breiten sich in Form eines eng geflochtenen Netzes im Bindegewebe, wie in den präformirten Drüsenläppchen aus. Grosse ovale Knoten, aus Zellen bestehend, sind von einem feinen, zierlichen Gefässgeflechte überzogen.

Dann haben wir noch zwei Knoten, einen grösseren und einen kleineren neben einander; der erste zeigt uns eine mässige Erweiterung der Follikel durch Kolloid und ist vom Centrum aus spärlich vascularisirt. Ein grosser Arterienstamm liegt im Centrum des Knotens und schickt Zweige zwischen die Follikel hinein, einzelne Vorsprünge ragen manchmal in das erweiterte Follikellumen hinein; der kleine Knoten, dessen Follikel übermässig mit Kolloid gefüllt und sehr stark erweitert sind, besitzt fast keine Gefässe.

Ausser den Knoten sehen wir in den Präparaten die schon oben erwähnte Cystenhöhle, die durch Zusammenfliessen mehrerer, stark durch Kolloid erweiterter Follikel entstanden ist, welche nur durch eine schmale Zwischenwand, von Bindegewebe, restirenden Zellen und Capillaren bestehend, von einander getrennt waren. Mit dem Zugrundegehen der Scheidewände verschwinden auch die Capillaren.

Die Cystenwand selbst besteht aus erweiterten, mit Kolloid ausgefüllten Follikeln und der sie umgebenden, schmalen Bindegewebszone. Beide arm an Gefässen.

Nr. 21. Schweizer, Anna, 20 Jahre alt.

Abtheilung von Herrn Dr. Niehans. Status vom 30. März 1883.

Struma cystica, rechts gelegen; oberer Pol bis nahe dem Kieferwinkel (daselbst noch ein parenchymatöser Knoten) reichend, unterer bis ans Manubrium sterni, über die Mittellinie nach links ziehend. Cyste selbst leicht umgreifbar, länglich-rund, von der Grösse einer starken Mannsfaust; überall gespannte Fluctuation. Links ebenfalls ein parenchymatöser Knoten, als linker Lappen, circa nussgross, platt.

Patientin sehr anämisch. Dauer der Struma, soviel Patientin weiss, 2 Jahre, langsame Entwickelung, in der letzten Zeit etwas mehr gewachsen. Exstirpation des rechten Lappens.

Nach der Injection durch die Venen mit Berlinerblau wurde die Cyste punctirt und es ergoss sich aus derselben die blaue Injectionsflüssigkeit.

Durchschnitt des erhärteten Präparats zeigt eine gelbblau gefärbte Masse, die sich von der Wand rings herum leicht ablösen lässt und beim Schneiden sehr bröckelig ist.

Mikroskopische Untersuchung:

Kapsel schmal; Drüsenläppchen, zu schmalen Strängen ausgezogen, liegen in ihrer äussersten Peripherie; weiter gegen das Centrum sind die Drüsenläppchen von normaler Form, nur etwas abgeplattet; nachher eine breite Bindegewebszone, die die innere Cystenwand umgibt. Letztere besteht aus erweiterten Follikeln und deren freien Zellen.

Mit der Kapsel parallel laufen grössere, varicös erweiterte Venen in

derselben, wie auch in allen Bindegewebsschichten die zwischen den Drüsenläppchen liegen. Entweder umgeben sie die grösseren Drüsenläppchen oder schicken sie senkrecht zu ihnen Aeste, die sich gleich bei ihrem Eintritte büschelförmig verzweigen; später anastomosiren sie mit einander und bilden kleinere feinere Netze. Ganz in der Peripherie der Kapsel umschlingen grössere Venen schlangenförmig die zu Strängen ausgezogenen und abgeplatteten Drüsenläppchen.

In der letzten Bindegewebszone verlaufen drei, vier schmale Venen unverzweigt und zwischen ihr und der eigentlichen inneren Cystenwand wieder eine sehr breite Vene, die in kurzen Entfernungen von einander mehrere Zweigchen in die Wand hinein schickt. Diese lösen sich hier in Büschel von zartwandigen Capillaren, die sich erweitern und durch Platzen schliesslich zu Blutungen führen, in der Wand selbst wie frei in die Cystenhöhle. Damit ist wahrscheinlich die grosse Menge von Injectionsflüssigkeit in der Cystenhöhle zu erklären. — Cysteninhalt: Detritusmasse sammt Injectionsflüssigkeit.

Nr. 22. Kaufmann, Ida, 11 Jahre alt.

Struma cystica. Form des Kystoma simplex, viele Blutungen, isolirt.

Status vom 7. Juni 1883.

Das Mädchen ist ein mässig anämisches, aber kräftig gebautes Kind. Nichts Abnormes im Gesicht, namentlich nichts von Gedunsensein.

Am Halse links eine gänseeigrosse Geschwulst unter normaler Haut, ohne Ektasie der Venen. Consistenz weich-elastisch; gleichmässige Oberfläche. Die Geschwulst ist von oben nach unten deutlich beweglich. Trachea stark nach rechts verschoben, bedeutend comprimirt. Deutliche Trachealstenose. Der rechte Schilddrüsenlappen nicht zu fühlen, ebenfalls der Isthmus.

NB. Bei der Punction ergab sich eine rothbraune dünne Flüssigkeit. Die Cyste wurde mit etwa 60 Grm. 5 proc. Carbollösung ausgefüllt; nach der Entleerung derselben war die Flüssigkeit immer noch röthlich gefärbt, da es stets noch blutete.

Die mikroskopische Untersuchung des ausgeflossenen Cysteninhaltes ergab eine grosse Zahl von rothen Blutkörperchen mit einigen weissen Zellen von ziemlich grossem Umfange, die mehr für Eiterzellen sprechen. Keine Cholestearinkrystalle. Der excidirte linksseitige Kropf ist von weich-elastischer Consistenz in seinen oberen Partien; die unteren sehr prall.

Am Durchschnitte des injicirten und erhärteten Präparats sieht man grosse feste Blutcoagula, die den ganzen Raum der Cyste einnehmen; mehr in der Peripherie liegt eine schmierige breiige Masse, der die Injectionsflüssigkeit stellenweise beigemischt ist. Die Cystenwand ist bald sehr dünn, bald ziemlich dick; an wenigen Stellen scheint neben der Cystenkapsel noch normales Gewebe vorhanden zu sein.

Mikroskopische Untersuchung:

Querschnitte durch die Cystenwand an verschiedenen Stellen, an den dünnsten wie an den dickeren:

In der äussersten Peripherie der Kapsel leicht zusammengedrückte Drüsenläppchen mit erweiterten Follikeln; unterhalb diesen sind solche

Drüsenläppchen zu Strängen ausgezogen, durch im Verhältnisse zu den Strängen breite Bindegewebsschicht getrennt (Taf. XIV, XV Fig. 5a, b), ferner eine schmale Bindegewebszone und nachher die innere (eigentliche) Cystenwand. Keine Drüsenläppchen mehr zu erkennen; Follikel liegen ziemlich dicht aneinander; die meisten von ihnen sind einfache oder verzweigte erweiterte Schläuche, mit hohem Cylinderepithel ausgekleidet. Viele Partien vom Gewebe zu Grunde gegangen und an deren Stellen finden wir grössere Lücken mit zerfallenen und verfetteten Zellen ausgefüllt.

Blutgefässe versorgen die Kapsel reichlich. Die ganze Anordnung der Drüsenläppchen und der Gefässe ist der Kapsel parallel. Grössere Blutgefässstämme verlaufen in dem Bindegewebe, ihre Zweige gehen in die Drüsenläppchen hinein, wo sie, wie wir es gewohnt sind zu sehen, ein Netz von Capillaren um die Follikel herum bilden. Näher zur Cystenhöhle sind die Gefässe erweitert, aber weder die Arterien, noch die Venen sind verzweigt.

Die eigentliche Kapselwand schlecht vascularisirt; wir finden kleinere Capillaren um die einzelnen Follikel herum und mehrere abgerissene Stämmchen, die ganz am Rande der Cystenwand geringe Blutungen verursachen.

An anderen Stellen kommen starke Gefässstämme senkrecht von der Bindegewebszone in die darunterliegende Drüsensubstanz, schicken nach rechts und nach links feinere Zweigchen, die sich in ein Capillarnetz auflösen; der Hauptstamm behält aber seine gerade Richtung, und nachdem er die ganze Wand durchlaufen hat, endet er frei in die Cystenhöhle.

Noch an anderen Stellen finden wir stark erweiterte Capillaren in der Cystenwand, von denen einige schon geplatzt sind. Dann wieder vier bis fünf grosse Blutgefässräume zwischen dem übrigen Gewebe.

Nr. 23. Niederhäuser, Marie, 23 Jahre alt.

Auszug aus dem Status vom 8. Februar 1883.

Patientin hat gutes Aussehen, ist ziemlich kräftig, am Körper nichts Besonderes. Am Halse über das Jugulum etwas nach links hin eine flache etwas unregelmässige Schwellung. Die Venae jugul. med. et int. ausgedehnt, einen deutlichen Venenpuls zeigend. Der Tumor hat im Ganzen eine derb-elastische, im medianen Theile weich-elastische Consistenz; hat die Grösse eines Apfels, eine unregelmässige Oberfläche. Nach rechts geht er in den derben Isthmus über. Der rechte Schilddrüsenlappen nur wenig vergrössert. Die Geschwulst lässt sich nicht gerade besonders leicht verschieben von oben nach unten.

Durch Druck auf dieselbe kann man den Puls in der Arteria temporalis erheblich abschwächen. Eine Dilatation der Venen lässt sich dadurch nicht hervorrufen. — Wangen und Lippen etwas bläulich injicirt. Die Carotis undeutlich unter der Geschwulst zu fühlen; sie theilt dem Tumor ihre Pulsationen mit. Trachea scheint von links her abgeplattet.

Klinische Diagnose: Struma colloides von derb-elastischer Consistenz.

Wegen der erfolglosen Therapie ist die Excision des linken Lappens indicirt.

Injection mit Berlinerblau.

Erhärtetes Präparat. Der linke Lappen stellt eine grosse Cyste mit sehr dicker Wandung neben mehreren kleineren dar. Ihr Inhalt besteht aus

einer breiigen Masse durch die Injectionsflüssigkeit blau gefärbt. Am unteren Theil neben dem Isthmus ein paar kleinere (Kolloid-) Knoten.

Mikroskopische Untersuchung:

Durchschnitt durch den Knoten. In der Kapsel selbst liegen zwei, drei Schichten von stark vascularisirten abgeplatteten Drüsenläppchen, deren Follikel erweitert und zum Theil mit Kolloid gefüllt sind. Einige Drüsenläppchen sind durch Kolloidentartung zu Grunde gegangen, und an ihrer Stelle finden wir jetzt einen grossen Hohlraum, vom Kolloid zum Theil eingenommen, in dem noch vorhandene Stücke der frtiheren Lobuli hineinragen. Gleich unterhalb der Kapsel kommen wir auf einen grossen Knoten. In seiner Peripherie befinden sich zum grossen Theil erweiterte oder abgeplattete Follikel, zwischen welchen auch ganz kleine zu sehen sind.

Näher zum Centrum ändert sich das Bild: Die Follikel schrumpfen zusammen, liegen mehr isolirt; die stark erweiterten Follikel liegen dagegen dicht neben einander.

Von der Peripherie des Knotens her kommen eine Menge weiter und enger Gefässe in denselben, laufen zwischen die einzelnen Follikel und umgeben sie mittelst der gemeinschaftlichen Anastomosen von allen Seiten her. Dabei ist zu bemerken, dass die weiteren sich mehr auf die ausgedehnten Follikel ausbreiten, die engeren auf die kleineren und geschrumpften. In den centralgelegenen Partien finden wir auch grössere Blutgefässe, welche sich durch ihre Verzweigungen zur gemeinschaftlichen Versorgung des Knotens betheiligen.

In einer Ecke, wo die meisten Follikel erweitert sind, finden wir kleinere Arterien und Capillaren ampullenartig erweitert, wenig mit einander anastomosirend, einige von denselben geplatzt. Auch leichte Blutungen in einem erweiterten Follikel sind an vereinzelten Stellen zu sehen. Durch den Druck, den die ampullenartig erweiterten Capillaren auf die Follikel, zwischen welchen sie liegen, ausüben, sowie durch das Platzen derselben, gehen die Follikel allmählich zu Grunde und es bilden sich auf diese Weise kleinere Hohlräume. Es wäre nicht unwahrscheinlich, dass die Follikel, in welchen eine Blutung stattgefunden hat, durch dieselbe so stark ausgedehnt werden, bis sie schliesslich einen grösseren Hohlraum bilden und der Cyste einen Anfang geben.

Verschiedene Durchschnitte durch die Cystenwände:

1. Der grossen Cyste. Wand ziemlich dick. Die äusserste Peripherie der Kapsel von schmalen, zusammengepressten, stark vascularisirten Drüsenläppchen eingenommen. Die folgende Schicht zeigt eine bedeutende Vergrösserung der Follikel, sei es durch Kolloid oder vermehrten Inhalt. Capillaren etwas erweitert, scheinen abgerissen zu sein und ragen in die Follikel hinein. Dicht unterhalb derselben eine breite Bindegewebsschicht, die schon zur eigentlichen Cystenwand gehört. Mit ihr parallel verlaufen schmälere und breitere gerade Blutgefässstämmchen, von denen einige Zweigchen in die darunter liegende Drüsenschicht abgehen. Hier sehen wir sie ein feines Capillarnetz bilden um die mässig ausgedehnten Follikel herum; und da, wo dieselben etwas geschrumpft sind oder verfettet, sind die Capillaren etwas erweitert und in ihren Maschen liegen dann zwei und mehrere solcher Follikel eingebettet. Näher zum Centrum fangen die Follikel an zu verschwinden, indem sie immer kleiner und kleiner werden; es

bleiben zuletzt nur noch Gruppen von Zellen übrig und die Capillaren erweitern sich um so stärker, verlaufen gestreckter, bis sie schliesslich mit einer Blutung enden, die dicht der Cystenwand anliegt (Taf. XIV, XV Fig. 5).

2. Durchschnitt durch eine Cystenzwischenwand. In der Mitte ein breiter Bindegewebsstrang, zu seinen beiden Seiten kolloidentartetes Drüsengewebe mit etwas geschlängelten und erweiterten Gefässen zwischen den Follikeln. Ganz am Rande haftet der Cysteninhalt. Stellenweise sieht man erweiterte Gefässe mit ihrem freien Ende in die Cystenhöhle hineinschauen.

3. Grössere und kleinere Follikel schwimmen in einer feinkörnigen Substanz, daneben ein grosser Knoten, blass, aus Zellen bestehend, scharf vom Bindegewebe umgeben. In denselben einige Blutungen aus stark erweiterten Capillaren, die das ganze Feld in allen Richtungen überkreuzen.

4. Mit Kolloid erweiterte Follikel liegen in einem regelmässigen Capillarnetze eingebettet; daneben ein Knoten von theils erweiterten, theils geschrumpften Follikeln.

Blutgefässe kommen aus der Peripherie des Knotens her, verzweigen sich in Capillaren, die sich kolbenartig erweitern und ins Centrum sich ergiessen. Hier und da scheint es sogar im Inneren eines Follikels stattzufinden.

Nr. 24. Weingart, Jacob, 51 Jahre alt.

Tod an Phthise.

Rechtsseitige Struma von bedeutender Grösse und fester Consistenz, lässt einzelne Knoten durchfühlen. Processus pyramidalis sehr lang und breit. Die Arteria thyreoidea superior schickt einen besonderen Zweig zum oben genannten Processus ab.

Injection mit Berlinerblau durch die Aa. thyr. sup. et inf.

Auf dem Durchschnitt durch das Oberhorn des erhärteten Präparats sieht man schon mit blossem Auge mehrere grössere und kleinere abgegrenzte Knoten von runder oder ovaler Form. In einem der grössten am Rande ein dunkelblauer Fleck, der mit der Reihe nach einander angelegten Schnitten immer zunimmt.

Mikroskopische Untersuchung:

Rings um die Peripherie eines solchen Schnittes gehen grosse Gefässstämme mit der Kapsel parallel und schicken einige Aeste zur Versorgung aller unterhalb liegender, etwas abgeplatteter Drüsenläppchen ab, deren Follikel sehr unregelmässig und vergrössert sind. Die Capillaren sind hier etwas erweitert, geschlängelt, vertheilen sich sehr unregelmässig in den Drüsenläppchen: einige Stellen gar nicht, andere um so reichlicher vascularisirt. In den Bindegewebssepta liegen wieder grosse verzweigte Stämme, welche die Drüsenläppchen gabelförmig umfassen. Ein bis zwei stärkere Aeste gehen in die Läppchen hinein, verlaufen in ihnen eine Strecke weit unverzweigt und lösen sich dann in Capillaren auf, die auch erweitert und geschlängelt sind, um und über die Follikel herumziehen.

Die mit freiem Auge sichtbaren Knoten bestehen entweder aus stark geschrumpften Follikeln, aus solchen mit Kolloid ausgefüllten (Follikel), oder aus zuerst erweiterten und später schrumpfenden Follikeln, die näher zum Centrum immer kleiner und kleiner werden, bis sie ganz verschwinden.

An ihre Stelle tritt Bindegewebe oder es bleiben freie Räume übrig, die später von Blutgefässen eingenommen werden und man könnte fast sagen, von einem Convolute stark geschlängelter und erweiterter Capillaren, die so dicht über einander gelagert sind, dass es scheinen will, als ob sie einander vernichten wollten (Taf. XIV, XV Fig. 7 a, a', a'').

In den Knoten, in welchen die Follikel klein und mit Kolloid ausgefüllt sind, sieht man von der Peripherie aus die Follikel von leicht erweiterten Capillaren umgeben. Näher beim Centrum treffen wir zerstreut grössere und kleinere Arterienstämmchen, die sich eine Strecke weit verzweigen; ferner finden sich da Stellen, wo kleinere Stämmchen sich ampullenförmig erweitern und durch Seitensprossen mit einander communiciren (Taf. XIV, XV Fig. 6 a, b, b'); sie fügen sich regellos über und neben einander und verwandeln dadurch das Kropfgewebe in ein Convolut von cavernösen Gefässräumen (Taf. XIV, XV Fig. 6, 7).

Verfolgen wir nun die Schnittreihen von oben nach unten und lenken unsere Aufmerksamkeit nur auf diese veränderten Partien, so sehen wir, dass, wenn in den ersten Schnitten (Taf. XIV, XV Fig. 6) nur eine solche Stelle war, weiter nach unten zwei, drei und mehrere zu finden sind. Die erweiterten Gefässe verlaufen mehr schlangenförmig; die Cavernen werden grösser und nehmen fast das ganze Feld ein (Taf. XIV, XV Fig. 7). Zwischen ihnen liegt eine homogene, mit Carmin sich gelbroth färbende Masse (c, c'), in der weder Follikel, noch Bindegewebe zu erkennen ist. Je weiter, um so hübscher sieht man zwei, drei dergleichen Stellen sich vereinigen, wie auch die Cavernen oder Lacunen durch kleinere Stämmchen mit einander communiciren, oder es reissen durch den zu starken Druck die Scheidewände zwischen je zwei Lacunen ein und es bilden sich grosse Räume mit Blut ausgefüllt resp. Injectionsmasse (Taf. XIV, XV Fig. 7 b, b'). An nicht injicirten Partien sieht man solche Räume mit Blutkörperchen vollgepfropft.

Dass wir es wirklich mit Gefässen zu thun haben und nicht mit erweiterten Follikeln, in denen eine Blutung stattgefunden haben soll, wie man leicht beim ersten Blicke denken könnte, beweisen uns am besten die Fig. 6 c, c, d und 7 b'' (Taf. XIV, XV), wo man das Endothel noch erkennen kann. Das Centrum steht mit der Peripherie durch ganz feine Zweige in Verbindung (Fig. 7). (Präparat Nr. 5. Kolben hängen an einem Arterienstamme wie Weintrauben.)

Schlussfolgerungen.

Stellen wir das allen obigen Kröpfen Gemeinsame zusammen, so haben wir folgendes Bild: Alle Kröpfe, sowie die normale Schilddrüse werden von vier Arterien versorgt: zwei superiores und zwei inferiores. Die Art. thyr. sup. entspringt dicht an der Wurzel der Carotis externa und tritt meist mit zwei Aesten in das Oberhorn ein, welches sie häufig gabelförmig umfassen. Ein Ast dringt von oben hinten in die Drüse, der andere verläuft in der Kapsel nach

vorn und innen [1]) und schickt in seinem Verlaufe Zweigchen in das Innere der Drüse ab.[2])

Manchmal gibt die A. thyr. sup. oder einer ihrer Aeste noch einen dritten Zweig zum Processus pyramidalis, wenn letzterer übermässig entwickelt ist (Henny, Nr. 16).

Die A. thyr. inf. tritt meistens auch mit zwei Zweigen an der hinteren Fläche des Kropfes ein, wo sie weder direct mit der A. thyr. sup., noch mit der entgegengesetzten inferior anastomosirt.[3]) Die Aa. thyr. inferiores versorgen unter Anderem noch den Isthmus. Nicht besonders selten sieht man einen Zweig der A. thyr. sup., der sich in der Kapsel verbreitet, über den Isthmus ziehen. In einem Falle sahen wir, wie ein grosser Stamm der A. sup. einer Seite über den Isthmus zum Unterhorn der anderen Seite überging, wobei er kleinere Zweige in die Drüsensubstanz schickte. Es war dies eine gewaltige Struma cystica, die Injection ist leider schlecht gelungen und deshalb musste die mikroskopische Untersuchung weggelassen werden.

Die Injection jeder dieser Arterien, einzeln für sich, vertheilt sich nur auf eine Hälfte des betreffenden Lappens; so wird durch die Injection der A. thyr. sup. einer Seite nie das Unterhorn injicirt und umgekehrt; durch die A. thyr. infer. allein wird immer ein Theil des Isthmus mit injicirt und spurweise die der Trachea anliegenden Theile des Oberhorns.

Durch jede dieser Arterien liess sich die Trachea theilweise injiciren, sowie der Larynx sammt Epiglottis, und durch die vier Arterien zusammen wird die Trachea injicirt, wenigstens soviel man mit dem blossem Auge urtheilen kann, und zum Theil auch der Oesophagus. Was die Grösse der Arterien betrifft, so sind sie im Allgemeinen sehr weit bei den Kröpfen Neugeborener, bei den Er-

---

1) Jäger-Luort sah in der Thyreoidea diesen Zweig immer nach aussen und unten verlaufen (Inauguraldissertation).

2) Man kann also fast immer am Lebenden diesen Ast auf der medianen vorderen Kante des Oberhorns verfolgen; seine Weite wird bei der Differentialdiagnose einiger Kropfarten verwerthet; so z. B. *a*) grosse weiche Cyste (wenig Blut enthaltend), deren Wand noch viele Follikel enthält und sich wie eine hyperplastische anfühlt bei undeutlicher tiefer Fluctuation, und *b*) runde einfach hyperplastische Struma mit deutlich wahrnehmbarer Fluctuation, sowie die gewissen Strumae malignae, die viel Blut enthalten.

3) Man muss sich sehr in Acht nehmen bei den Kropfexstirpationen, dass man den N. recurrens nicht verletzt, der zwischen den beiden Branchen der A. thyr. inferior verläuft, weshalb es auch empfehlenswerth ist, jeden Zweig der betreffenden Arterie für sich zu unterbinden und zu durchschneiden, ehe man den Kropf wegnimmt.

wachsenen sind sie verschieden. Die Venen begleiten die gleichnamigen Arterien, nur breiten sie sich mehr in der Kapsel aus, welche sie mit einem grossmaschigen Geflechte umgeben. Ausser den vier Venen gibt es noch immer eine sehr grosse Vena ima, welche von der V. anonyma in den rechten Lappen und Isthmus mündet und nur selten an den linken Lappen einen Zweig abgibt. Ausnahmsweise gibt es eine zweite Vena ima, viel kleiner wie die vorige, die dann zum linken Lappen geht.

Was die Versorgung der Kröpfe im Inneren betrifft, so haben wir schon gesehen, dass die Kröpfe Neugeborener ausser der weichen Consistenz sich durch ihren ausserordentlichen Reichthum an Blutgefässen auszeichnen; diese sind ziemlich geschlängelt, anastomosiren durch verzweigte Aeste mit einander, bilden ein grossmaschiges Netz um die ausgebildeten Drüsenläppchen, schicken meist einen Stamm in dieselben hinein, der geradeaus verläuft und den Lappen scheinbar in zwei Theile theilt. Seine Verzweigungen gehen in zartwandige und erweiterte Capillaren über, die, je nachdem sie die Follikel umgeben oder das zellenreiche Gewebe in viele kleinere Felder zerklüften, dieselben umgeben und auf diese Weise neue Follikel bilden helfen.

Unter 10 Kröpfen von Neugeborenen gelang es uns, trotz der genauesten Untersuchung, in keinem einzigen die blutzuführenden Lacunen von Wölfler zu finden, die von ihm zuerst als das erste Stadium der Gefässversorgung in der embryonalen Schilddrüse beschrieben wurden. Wölfler behauptet sogar, sie noch bei einem Kinde in den ersten Lebensmonaten gesehen zu haben! Wir hätten doch erwarten können, dass gerade diese gefässreichen Kinderkröpfe, die sich jedenfalls noch im embryonalen Leben entwickelt haben, sich an das Stadium der lacunären Versorgung anknüpfen werden. Warum hat das Drüsengewebe in seiner Ausbildung das typische Ende nicht erreicht? Sollten die Blutgefässe allein, die, beiläufig gesagt, in diesen Kröpfen die Hauptrolle spielen, ungestört alle ihre Bildungsstadien passirt haben?

In den Kröpfen Erwachsener sind die Venen in der Regel viel weiter als die Arterien; sie liegen mehr in der Kapsel, derselben parallel, geben wenige Aeste ab und, wenn sie es thun, schicken sie aus einem Punkte mehrere Aeste divergirend von sich, die dann in Form von Büscheln in das Drüsengewebe eintreten (Schweizer, Nr. 21).

Unter den verschiedenen Formen der Strumen, die wir untersucht haben, diejenigen inbegriffen, die wir nicht einzeln beschrieben,

haben wir sehr selten solche Bilder gefunden, wie sie nach Beschreibung der Autoren zu erwarten wären. Reine Strumen, welche mit einem der bekannten Namen genügend charakterisirt sein könnten, gibt es keine oder fast keine. Wir haben in überwiegender Mehrzahl der Fälle sehr complicirte und gemischte makro- und mikroskopische Durchschnitte getroffen, ebenso wie es bei allen operirten Kröpfen der drei letzten Jahre auf der Kocher'schen Klinik beobachtet wurde. Es hängt dies von Metamorphosen und Degenerationen, die jede Grundform der Struma an einer oder mehreren Stellen eingehen kann, ab. Und da die gleichen nachträglichen Veränderungen in den verschiedenen Hauptformen vorkommen können, so wollen wir die verschiedensten Combinationen in der Zusammensetzung dieser Geschwülste beobachten.

Eine gute Classification der Strumen halten wir deshalb gegenwärtig für unmöglich, und wer viele Durchschnitte von Kröpfen gesehen und mikroskopisch untersucht hat, wird kaum einen solchen Anspruch machen wollen.

Wie wir es in unserer Einleitung gesagt haben, verlangt die pathologische Anatomie der Schilddrüse noch viele langdauernde und schwierige Studien, bis es gelingt, ein einheitliches Bild der Kröpfe zu entwerfen. Wir begnügen uns damit, diesem grossen Unternehmen einen bescheidenen Beitrag, das Resultat unserer Untersuchungen, darzubringen, indem wir glauben, dass in der gleichen Richtung nächstens noch manches Interessante gefunden wird.

Auf Grund unserer Untersuchungen können wir für verschiedene Kröpfe wie für einzelne Partien oder Metamorphosen einer Struma folgende Arten der Gefässvertheilung unterscheiden:

1. die der rein hyperplastischen Partien,
2. die der kolloidentarteten Partien,
3. die durch Zelleninfiltration entstandenen Knoten,
4. die der Arten von Cystenkröpfen.

1. In den ersten bleibt der Modus der Gefässvertheilung der gleiche wie in einer normalen Schilddrüse[1]), d. h. grössere Stämme, die von der Peripherie und vom Centrum herkommen, verlaufen in den Bindegewebssepta zwischen den Drüsenläppchen, verzweigen sich vielfach, anastomosiren mit einander, schicken ein oder zwei Aeste zu den Drüsenläppchen, wo sie sich in Capillaren auflösen, welche dann feinere Netze um die Follikel bilden. In die nur mässig er-

1) Genau von Frey, Wölfler und Anderen beschrieben.

weiterten Follikel ragen häufig Gefässvorsprünge zwischen die Zellen hinein (Taf. XIV, XV Fig. 3).

2. In den kolloidentarteten Partien sind die Gefässe in den mässig durch Kolloid entarteten Drüsenläppchen wenig verändert; die grösseren Stämme sind zwar etwas enger, lösen sich aber gleich beim Eintritte in Capillaren auf, welche die einzelnen Follikel umgeben. Sind zwei Follikel zu einem zusammengeflossen, so ragen die Capillaren in denselben hinein, und zwar in die Ueberreste der zerstörten Septa, welche nur noch durch kurze, mit Epithel von beiden Seiten ausgekleidete Vorsprünge, die gegen das Lumen hinschauen, repräsentirt sind. Sind dagegen grössere Partien in Kolloidmetamorphose übergegangen, sind ihre Follikel sehr stark erweitert, so gehen (unter dem Drucke) die Queranastomosen zuerst zu Grunde. Die um einen solchen Kolloidknoten liegenden Drüsenläppchen sind spindelförmig zusammengedrückt (am Durchschnitte) und zeigen dem entsprechend eine starke Abplattung ihrer Follikel. Die Gefässe richten sich nach den letzteren und erscheinen deshalb im Mikroskop parallel zu einander; sie sind oft erweitert (Taf. XIV, XV Fig. 4).

3. Am schlechtesten sind die mit Zellen infiltrirten Knoten[1]) vascularisirt. Geht eine derartige Veränderung vom Centrum aus vor sich, so sieht man, wie mit der Zunahme der Infiltration zuerst die feineren Gefässe vom Centrum aus verschwinden und später mit dem Fortschreiten des Processes zur Peripherie hin auch die übrigen Gefässe allmählich zu Grunde gehen, so dass wir in einem ausgebildeten Knoten höchstens noch einige Gefässe in seiner äussersten Schicht antreffen. Mehrere kleinere Knoten können zu einem grossen confluiren und dann sieht man an den noch theilweise vorhandenen Bindegewebssepta, wenn sie nicht sehr verdickt sind, Spuren von gröberen und feineren Gefässen (Taf. XIV, XV Fig. 1, 2).

4. Was nun die Cystenkröpfe im weiteren Sinne des Wortes anbelangt, so haben wir während unseren Untersuchungen den Eindruck gewonnen, dass die Cysten sich meistens an die Colloidentartung an und für sich oder an die fettige Degeneration und Erweichung der stark mit Zellen infiltrirten Knoten anschliessen.

Im Anfange bildet sich blos ein mehr oder weniger regelmässiger Raum meistens durch Zusammenfliessen mehrerer mit Kolloid angefüllter Follikel oder durch centrale Erweichung und Verfettung eines Infiltrationsknotens. Dieser Raum, mit Kolloid oder fettigem

1) Wir bitten, diesen Ausdruck der „Zelleninfiltration" nicht so aufzufassen, als ob wir dabei an entzündliche Vorgänge dächten. Wir halten die Zellen vielmehr für Drüsenzellen.

Detritus ausgefüllt, greift allmählich um sich und nimmt durch Vermehrung des flüssigen Inhaltes bald eine rundliche Form an. Solch eine Cyste übt auf die Nachbarschaft einen Druck aus und infolge dessen werden die Follikel, sowie die Drüsenläppchen abgeplattet. Durch die Vermehrung des Bindegewebes um das Drüsenläppchen bildet sich eine Kapsel, auf deren inneren Fläche diejenigen Follikel desselben Läppchens aufgelagert erscheinen, welche den Hohlraum unmittelbar begrenzen und die sich früher an der peripheren Zone desselben Lobulus befanden (Taf. XIV, XV Fig. 5).

Diese Zone um den Hohlraum herum, die eigentliche oder innere Cystenwand, besteht aus verfetteten Follikeln und ist im Allgemeinen sehr schlecht vascularisirt. In einzelnen Fällen finden wir noch, hier und da geplatzt, eine Anzahl von Capillaren in dem restirenden Gewebe, die von vorneherein sehr dünnwandig und erweitert waren, so dass durch Blutungen die Möglichkeit einer Volumenzunahme der Cysten von nun an vorhanden sein kann.

Dies möchte wohl der Fall sein bei den sogenannten hämorrhagischen Cysten, an deren Durchschnitt man coagulirtes oder sonst verändertes Blut findet (Fig. 5). Auf der Innenfläche der Kapsel liegen bräunliche Massen, die ganz wie alte Blutcoagula aussehen, bei der mikroskopischen Untersuchung aber als degenerirtes Kropfgewebe sich erweisen.

Abgesehen von dieser letzteren Form, spielen die Gefässe bei der Bildung der übrigen Cysten nur eine untergeordnete Rolle, was uns übrigens nicht wundern wird, wenn wir daran denken, dass die Gefässe schon zu Grunde gehen bei übermässiger Ausdehnung der Follikel mit Kolloid, um so mehr, wenn viele derartige sich zu einem Hohlraume vereinigen.

Wie gesagt, ist also die innere Cystenwand der nicht hämorrhagischen Cyste schlecht von Gefässen versorgt. Feinere Gefässe kommen von der wenig veränderten Umgebung der Cyste in ihre Wand hinein, wo sie zuerst ihren Platz zwischen den Follikeln einzunehmen suchen, und falls letztere schon stark verändert sind, über dieselbe wegziehen. Sie verzweigen sich äusserst wenig, verlaufen geradlinig, immer enger und spitzer werdend, in radiärer Richtung von der Peripherie zum Centrum (Cystenhöhle) (Taf. XIV, XV Fig. 4).

In der eigentlichen Cystenwand gehen die Gefässe nach und nach zu Grunde und wir finden später ihre Reste mit den zerfallenen Follikeln im Inhalte der Cystenhöhle (Fig. 4 g).

Sind die Cysten aus Follikeln entstanden, in welchen eine abnorme Secretion stattgefunden hat (Cysten mit von vorneherein serösem

Inhalt), so sind ihre Wände insoweit gut und regelmässig vascularisirt, als die einzelnen Follikel noch vorhanden sind. Gewöhnlich sind letztere stark abgeplattet, immer aber mit ihrem Epithel ausgekleidet, ringsherum von Capillaren umgeben, die häufig in die Follikel hineinragen.

Bei den grossen Cysten, die wir untersucht haben und die einen ganzen Lappen oder dessen grösseren Theil einnehmen, finden sich in der Regel in der Kapsel zwei, drei Reihen stark abgeplatteter, hier und da zu Strängen ausgezogener Drüsenläppchen, welche von einander durch Bindegewebsschichten getrennt sind. Es ist dies ein weiteres Stadium der spindelförmigen Abplattung der Lobuli und der Follikel, wie wir sie vielfach um die beginnenden Cysten und durch Zelleninfiltration entstandenen Knoten gesehen und erwähnt haben (Taf. XIV, XV Fig. 4 d, e und 5 a, b).

Die innere Cystenwand besteht meistens aus Drüsengewebe und ist noch von einer breiten Bindegewebskapsel abgegrenzt. In den erwähnten Bindegewebssepta finden wir grössere Arterien und Venen, die mit der Kapsel parallel laufen (Fig. 5 c, c), die Drüsenläppchen umgeben und sich sofort in erweiterte Capillaren auflösen. In der Drüsenschicht der inneren Wand bilden sie feinere Netze um die Follikel herum (Fig. 5 d, e), die grösseren Stämmchen dagegen verlaufen gerade zur Cystenhöhle, in welche sie sich hier und da frei ergiessen.

Dass Blutungen oft in Kröpfen sich ereignen, besonders in den weichen Formen, ist nichts Neues; auch dass Cysten aus abgekapselten Blutextravasaten entstehen können. Lücke hat schon davon Erwähnung gethan und wir können auch die Bestätigung dieser Ansicht im Falle von Niederhäuser geben, wo eine starke Blutung aus erweiterten Capillaren direct nachzuweisen und als primäre bei der Cystenbildung anzusehen ist.

Was nun die wenig bekannte Genese der hämorrhagischen Cysten anbetrifft, so scheint uns unsere oben angedeutete Annahme der secundären Blutungen durch die zuletzt beschriebenen Fälle gerechtfertigt zu sein.

Wir denken uns also die hämorrhagischen Kropfcysten zuerst als solche [1]) durch centrale Erweichung entstandene Hohlräume, sei es in den kolloidentarteten Lobuli oder in den Infiltrationsknoten.

Später verändern sich die Gefässwände zwischen den verfetteten und geschrumpften Follikeln, geben allmählich nach, bis es einmal

1) Nach König soll die Erweichung von den Rändern der kolloidentarteten Partien ausgehen; wir sahen sie im Gegentheil immer zuerst im Centrum.

dem so oft wechselnden und steigenden Drucke in der Struma gelingt, den letzten Widerstand derselben zu überwinden; es erfolgt dann eine Blutung; der centrale Raum sucht immer mehr die Kugelform anzunehmen, er dehnt sich aus und infolge dessen gehen die umgebenden entarteten Follikel zu Grunde. Auf diese Weise erweitert sich die neu entstandene Cyste, indem sich rings um den primären Herd eine Kapsel aus den abgeplatteten Lobuli und Bindegewebe bildet (Taf. XIV, XV Fig. 5 a, b). Das ergossene Blut geht die gewöhnlichen Veränderungen ein; die Zerstörung der Follikel schreitet fort, es entstehen neue Blutungen mit Volumenzunahme der Cyste und Verdickung der Kapsel und wir erhalten schliesslich solche grosse hämorrhagische Cysten mit sehr dicker Kapsel. Die scheinbaren Auflagerungen auf der inneren Wand der betreffenden Kapsel sind nichts Anderes als Ueberreste der zerfallenen, zum Theil noch typisch angeordneten und etwas vascularisirten Follikel (Fig. 5).

Es scheint uns sogar die Vermuthung zulässig, dass eine Cyste durch primäre Blutung (aus erweiterten Capillaren) in einer kolloidentarteten Partie oder in einem in Verfettung begriffenen Infiltrationsknoten entstehen könnte (Niederhäuser, Nr. 23 [Fig. 5]).

Zum Schluss wollen wir noch die letzte Struma (Weingart, Nr. 24) kurz erwähnen (Fig. 6, 7).

Da finden wir die grossen Blutlacunen, die nicht gut anders zu erklären sind, als durch eine secundäre Degeneration der Gefässe. Diese Lacunen, welche durch selbständige Erweiterung und Bildung von Communicationen zu grösseren Hohlräumen werden, dürfen unserer Meinung nach als eine neue Entstehungsart für die Kropfcysten betrachtet werden. Ob es sich hier um solche aus cavernösem Gewebe entstandenen sogenannten Blutcysten oder um eine neue Form der hämorrhagischen Cysten handelt, muss dahingestellt werden.

Für die beigelegten Zeichnungen, welche aus der kunstfertigen Hand des Herrn Dr. Rubattel stammen, spreche ich dem Verfertiger meinen besten Dank aus.

Erklärung der Abbildungen.

(Tafel XIV, XV.)

Fig. 1. Confluirende Infiltrationsknoten.
- *a* Bindegewebssepta mit noch erhaltenen Gefässen.
- *b* Starke Zelleninfiltration.
- *c* Erweichung der Knoten im Centrum.
- *d* Gefässe in der Peripherie der Knoten.

Fig. 2. Ovaler Infiltrationsknoten (Infiltration im Beginn).
- *a* u. *b* Zwei grosse Gefässstämme, die in den Knoten hineintreten.
- *c* Ihre Verzweigungen in der Peripherie zwischen den Follikeln.
- *d* Ueberreste von Capillaren im Inneren des Knotens.
- *e* Die gut vascularisirte Kropfsubstanz in der Umgebung.
- *f* Andeutung von Follikeln.

Fig. 3. Rein hyperplastischer Knoten (theilweise).
- *a* Grosser Gefässstamm.
- *b* Seine Verzweigungen.
- *c* Capillarnetz (in jeder Masche nur ein Follikel).
- *d* Capillaren, welche in die Follikel hineinragen.

Fig. 4. Segment eines Kolloidknotens (cystöse Umwandlung im Beginn).
- *a* Stark durch Kolloid entartete Follikel.
- *b* Mässig —, *c* Stark geschrumpfte Follikel.
- *d* Spindelförmig abgeplattete Drüsenläppchen in der Umgebung des Knotens, mit einem dichten Capillarnetz.
- *e* Breite Bindegewebssepta.
- *e'* Eigentliche Kapsel des Knotens.
- *f* Leicht erweiterte Capillaren, die die einzelnen Follikel an der Peripherie des Knotens umgeben und näher zum Centrum verschwinden.
- *f'* Capillarvorsprünge in die Follikel hinein.
- *g* Verirrte Reste derselben im Centrum.
- *h* Feinkörnige Zwischensubstanz.

Fig. 4bis. Cystenbildung in einem Kolloidknoten, im Beginn.
- *a*, *a* Ueberreste der Septa zwischen den Follikeln, welche zusammengeflossen sind.
- *b*, *b* Kolloidmassen.
- *c*, *c* Capillaren.

Fig. 5. Segment der Kapsel einer sogenannten hämorrhagischen Cyste (mit Auflagerungen resp. Ueberresten von Kropfgewebe auf der Innenfläche *B*).
- *a*, *a*, *a* Verschiedene Schichten der Bindegewebskapsel *A* mit Kernen der Bindegewebszellen.
- *b*, *b*, *b* Abgeplattete Nachbarläppchen (durch Druck von innen her).
- *c*, *c* Mit der Kapsel parallel verlaufende Blutgefässe.
- *c'* Varicös erweiterte Vene.

d, *d'*, *d''*, *d'''* Kropffollikel; in *d* nur etwas abgeplattet, wenig verändert, während in *d'* bis *d'''* sie immer undeutlicher werden und schliesslich kaum als solche zu erkennen sind; es sind verschiedene Grade der (fettigen) Degeneration.

e Grosser Gefässstamm mit seinen von der Peripherie zum Centrum immer weiter werdenden Capillaren.

e', *e''*, *e'''* Diese Capillaren spindelförmig oder unregelmässig erweitert (1).

g, *g* Intermediäre Zone, wo die Ueberreste der Follikel und Capillaren (durch die Injectionsmasse intensiv gefärbt) allmählich unsichtbar werden.

C Der Inhalt der Cystenhöhle, mit Blut resp. Injectionsmasse gemischt.

(1) In einigen Präparaten sieht man, wie Blutungen aus diesen erweiterten Capillaren durch Platzen der Gefässwand stattgefunden haben, sei es in der Uebergangszone, sei es weiter nach der Peripherie.

Bemerk. Um ein deutliches Bild zu gewinnen, musste man beim Zeichnen nur die Gefässe berücksichtigen, welche ungefähr in der gleichen Ebene sich befanden.

Fig. 6. Weingart. Einer der ersten Schnitte mit „Blutlacunen".

a Unregelmässig erweitertes und geschlängeltes Gefäss.

b, *b'* Ampullen- und kolbenartige Erweiterungen.

c, *c* Endothel.

d Gefässwand.

e Lacunen im Beginn.

Fig. 7. Segment eines Präparates mit „Lacunen".

a, *a'*, *a''* Das umgebende Kropfgewebe, zum Theil mit *a* Kolloidkugeln, zum Theil mit *a'* erweiterten Capillaren oder mit bindegewebiger Umwandlung *a''*.

b Die Lacunen, mit Blut resp. Injectionsmasse ausgefüllt.

b' Solche mit Andeutung der überall nachweisbaren Endothelauskleidung *b''*.

c, *c'* Homogene oder gestreifte Zwischenmasse.

d, Verbindung der Lacunen mit der Peripherie durch ganz feine Gefässe.

e, Communication zwischen je zwei Lacunen, die dann zu einer werden.

Ueberall schwache Vergrösserung. — Object A, Ocular III.

XI.

Der Zwischenkieferknochen und seine Beziehungen zur Hasenscharte und zur schrägen Gesichtsspalte.

Von

Prof. Hermann von Meyer
in Zürich.

Paul Albrecht hat neuerdings den Zwischenkieferknochen (Os incisivum s. intermaxillare) zum Gegenstande umfassenderer Erörterungen gemacht [1]), nachdem er schon früher in einer kleineren Mittheilung [2]) auf dieselben Sätze, welche er jetzt genauer begründet, hingewiesen hatte.

Auf Grundlage genauerer Untersuchung an Präparaten von Hasenscharte und Wolfsrachen spricht er sich in diesen Abhandlungen dahin aus, dass jederseits in dem Oberkiefer nicht ein, sondern zwei Zwischenkiefer zu finden seien, deren jeder einen der beiden Schneidezähne trage. — Maassgebend für diese Ansicht wurde ihm der Umstand, dass er in mehreren Präparaten von Hasenscharte mit Wolfsrachen nach aussen von der Kieferspalte ein besonderes, mit dem Oberkiefer durch Naht verbundenes Knöchelchen fand, welches einen Schneidezahn trug. Er schloss hieraus, dass dieses Knöchelchen ein äusseres Zwischenkieferbein sei, und dass in dem nach innen von der Kieferspalte liegenden Knochen ein inneres Zwischenkieferbein erkannt werden müsse. Bestätigend hierfür erschien es ihm, dass in dem „Bürzel" nach innen von der Spalte jederseits nur ein Schneidezahn angetroffen wird. Die Kieferspalte der Hasenscharte und des Wolfsrachens geht also nach dieser seiner Theorie nicht, wie gewöhnlich ange-

1) Sur les 4 os intermaxillaires, le bec-de-lièvre et la valeur morphologique des dents incisives supérieures de l'homme. Bruxelles 1883. Manceaux.

2) Die morphologische Bedeutung der seitlichen Kieferspalte und die wahrscheinliche Existenz von vier Zwischenkiefern bei den Säugethieren (Zoologischer Anzeiger. Leipzig 1879. Nr. 26. S. 207). Diese Abhandlung habe ich nicht einsehen können.

nommen wird, zwischen den Schneidezähnen und dem Eckzahn hindurch, sondern zwischen den beiden Schneidezähnen, oder, besser gesagt, *nicht zwischen dem zwei Schneidezähne tragenden einen Zwischenkieferbein der geläufigen Auffassung und dem Oberkieferbein, sondern zwischen dem inneren und dem äusseren Zwischenkieferbein, von welchen jedes einen der beiden Schneidezähne trägt.* — Diejenigen Fälle, in welchen der „Bürzel" vier Schneidezähne, also jederseits deren zwei trägt, erklärt er für eine atavistische Bildung von sechs Oberkieferschneidezähnen, indem er auch bei diesem Vorkommen an der Aussenseite der Kieferspalte sein äusseres Zwischenkieferbein mit einem dritten Schneidezahn findet.

Das äussere Zwischenkieferbein gehört also hiernach nur dem äussersten Schneidezahn (Dent précanin) an, das innere dagegen dem inneren Schneidezahn (Dent parasymphysienne), atavistisch aber zweien (Dent parasymphysienne und Dent proparasymphysienne). — Für die drei Theile, welche nach dieser Ansicht den Oberkiefer des Erwachsenen zusammensetzen, schlägt er dann folgende Namen vor: Endognathion (inneres Zwischenkieferbein), Mesognathion (äusseres Zwischenkieferbein) und Exognathion (Oberkieferbein im engeren Sinne).

Albrecht gründet diese seine Theorie von den vier Zwischenkieferbeinen und deren Beziehung zu der Kieferspalte der Hasenscharte nur auf die angegebene Analyse von Hasenschartenpräparaten und begründet sie nur dadurch noch näher, dass er die Oberkieferknochen des Ornithorrynchus in diesem Sinne deutet.[1])

Diese von Albrecht angeregte Frage gewährt nach verschiedenen Seiten hin grosses Interesse, denn seine Darstellung und Auffassung muss, wenn richtig befunden, einen grossen Einfluss nicht nur auf die Lehre von den Elementen des knöchernen Kopfes und deren Entstehung, sondern auch auf die Theorie der Hasenscharte und des Wolfsrachens ausüben.

In ersterer Beziehung würde das Zwischenkieferbein herkömmlicher Auffassung in zwei einander ähnliche und coordinirte Elemente zerlegt, aber es müsste diesen beiden Elementen eine ganz verschiedene genetische Stellung zugewiesen werden. Ist nämlich in Wirklichkeit die Missbildung der Hasenscharte und die häufig damit verbundene Spaltung des Oberkiefers ein Hinweis auf mangelhafte Ver-

1) Sur la fente maxillaire double sous-muqueuse et les 4 os intermaxillaires de l'ornithorynque adulte normal. Bruxelles 1883. Manceaux.

einigung des Stirnfortsatzes des embryonalen Gesichtes mit dessen Oberkieferfortsatz, so müssen die nach aussen von der Spalte liegenden Theile genetisch dem letzteren, die nach innen von derselben liegenden Theile aber dem ersteren angehören. — Nach der geläufigen Ansicht, nach welcher die Kieferspalte das einheitliche Zwischenkieferbein (Gesammt-Zwischenkiefer), dessen Nahtgrenze zwischen Eckzahn und äusseren Schneidezahn fällt, von dem Oberkieferbein abtrennt, muss aus dem Oberkieferfortsatz nur das Oberkieferbein selbst sich bilden, aus dem Stirnfortsatz aber das ganze im Erwachsenen noch durch Nahtspuren begrenzte Zwischenkieferbein (Gesammt-Zwischenkiefer), welches die Alveolen beider Schneidezähne trägt. — Ist aber Albrecht's Darstellung richtig und liegt wirklich die Kieferspalte zwischen einem den ersten Schneidezahn tragenden Os incisivum mediale (Endognathion) und einem Os incisivum laterale (Mesognathion), — so könnte aus dem Stirnfortsatze nur das Os incisivum mediale entstehen und das Os incisivum laterale müsste ein Erzeugniss des Oberkieferfortsatzes sein.

Was sodann die Beziehungen von Albrecht's Sätzen zu der Theorie der Hasenscharte angeht, so habe ich bis jetzt zwar noch keine Gelegenheit gefunden, die fragliche Deformität mit Rücksicht auf seine Angaben zu untersuchen, finde aber auch keine Ursache, die durch ihn veröffentlichten Thatsachen in Zweifel zu ziehen. Ich kann daher seine Darstellungen dieser Verhältnisse weder bestätigen, noch auch ihnen widersprechen. — Seine Theorie muss aber nothwendig sehr an Halt gewinnen, wenn die Thatsache, dass das Zwischenkieferbein der geläufigen Auffassung (Gesammt-Zwischenkiefer) aus zwei coordinirten Theilen zusammengesetzt wird, als zuverlässig hingestellt werden kann. — Da nun Albrecht seine Sätze, wie oben bereits angegeben, nur von der Analyse der Hasenscharte und des Ornithorrhynchusschädels herleitet, so musste das Bedürfniss entstehen, die Richtigkeit seiner Aufstellung von zwei Ossa incisiva auch an normalen jungen Köpfen zu prüfen, und die Aufforderung dazu musste um so grösser sein, als, wie ich finde, bereits Autenrieth [1]) die Vermuthung ausgesprochen hat, dass der Oberkiefer jeder Seite durch zwei Ossa incisiva ergänzt werde. Leider ist mir seine Schrift nicht zur Hand, so dass ich nicht angeben kann, auf welche Gründe er diese Vermuthung stützt.

1) Supplementa ad historiam embryonis humani, quibus accedunt observata quaedam circa palatum fissum. 4°. Tubingae 1797. Osiander.

Ich habe im Ganzen 32 Oberkiefer von Neugeborenen und überhaupt Früchten von dem 7. bis zum 9. Monat untersucht und an nicht weniger als 17 derselben eine deutliche Nahtspalte gefunden, welche ein dem äusseren Schneidezahn angehöriges Zwischenkieferbein von einem dem inneren Schneidezahn angehörigen trennt, und an weiteren 5 habe ich noch deutliche Andeutungen einer solchen Naht gefunden, — so dass im Ganzen bei 10 derselben diese Naht nicht zu sehen war. Ganz besonders schön und deutlich konnte ich ebenfalls noch die Naht zwischen beiden Zwischenkiefern, sowie diejenige zwischen dem äusseren Zwischenkieferbein und dem Oberkieferbein an dem Oberkiefer eines im Zahnwechsel begriffenen, also etwa 7jährigen Individuums erkennen. Die Zeichnung (Fig. 1), welche dieses letztere Exemplar bot, stimmte in sehr auffallender Weise mit Albrecht's Zeichnung Fig. 10 der Tafel, — eine Thatsache, welche um so beachtenswerther ist, als Albrecht's Zeichnung nicht nach einem vorliegenden Exemplar gegeben ist, sondern nur eine schematische Skizze sein will, welche bestimmt ist, seine Meinung, wie sich die Sache verhalten müsse, graphisch zu erläutern.

Fig. 1.

Oberkiefer eines im Zahnwechsel begriffenen Individuums, an dessen Gaumenfläche die Trennung der vier Zwischenkieferknochen durch Nähte sichtbar ist.

Aehnlichen, wenn auch nicht ganz so deutlichen Befund gewann ich an einem jugendlichen Negerschädel. In diesen beiden Fällen war der Befund auf beiden Seiten gleich. Mit Einrechnung dieser beiden Exemplare habe ich also an 26 Oberkiefern die Naht zwischen dem inneren und dem äusseren Zwischenkieferbein gefunden, und zwar bei der vorherrschenden Mehrzahl als vollkommen deutliche Spalte.

So deutlich nun auch bei allen diesen 36 Oberkiefern die äussere Zwischenkiefernaht (zwischen Oberkieferbein und äusserem Zwischenkieferbein) ausgesprochen und so deutlich auch in der grossen Mehrzahl derselben die innere Zwischenkiefernaht (zwischen innerem und äusserem Zwischenkieferbein) zu sehen war, so war dieses doch nur auf der Gaumenfläche zu finden und eine entsprechende Fortsetzung der einen oder der anderen dieser beiden Nähte auf die Gesichtsfläche der Alveolenränder war in keinem Exemplar zu entdecken. Ueber das Verhalten auf der Nasenfläche des harten Gaumens wird später noch Einiges beizufügen sein.

Die Thatsache, dass bei einer gewissen Anzahl dieser Oberkiefer die innere Zwischenkiefernaht schon verwachsen war, während überall

die äussere Zwischenkiefernaht noch vollständig erhalten war, weist darauf hin, dass die Neigung zur Verschmelzung zwischen den beiden Zwischenkiefern eine grössere ist, als diejenige zwischen dem äusseren Zwischenkieferbein und dem Oberkieferbein. Gänzliche Verschmelzung beider Zwischenkieferbeine habe ich sogar schon bei einem 7monatlichen Fötus auf einer Seite gefunden, während auf der anderen Seite diese beiden Knochen noch vollständig getrennt waren.

Dieser Auffassung entgegen könnte man vielleicht die angegebene Thatsache benutzen wollen, um die Trennung des Zwischenkiefers der herkömmlichen Ansicht in zwei coordinirte Stücke als ein Lusus naturae hinzustellen, welches einmal vorkommen könne, ein anderes Mal aber nicht. Eine solche Deutung würde aber doch als eine sehr wenig gerechtfertigte erscheinen, wenn man das Folgende genauer erwägt.

Fürs Erste ist zu berücksichtigen, dass die Zahl der vorhandenen oder bestimmt angedeuteten Trennungen der beiden Zwischenkieferbeine derselben Seite bei Neugeborenen (22 mal unter 32 Exemplaren) viel zu gross ist, als dass solche Trennungen nur als Varietäten gedeutet werden dürften.

Ferner ist hervorzuheben, dass die Nahtspalte zwischen den beiden Zwischenkieferbeinen derselben Seite verschiedene Beschaffenheiten zeigt, welche darauf hinweisen, dass diese Naht in verschiedenen Stadien ihrer Schliessung zur Beobachtung kommt. In vielen der untersuchten Exemplare findet sich eine tiefgehende Spalte an der Gaumenfläche des Oberkiefers, welche auch die innere Wand des Alveolarfortsatzes vollständig durchschneidet (Fig. 2). An anderen Exemplaren ist ebenfalls eine tiefgehende Spalte zu bemerken, aber an dem freien Rande der inneren Wand des Alveolarfortsatzes ist diese Spalte durch ein Knochenplättchen überbrückt; dieses scheint der erste Anfang der Schliessung der Naht zu sein und findet sich in gleicher Weise als Anfang der Schliessung in der Naht zwischen äusserem

Fig. 2.

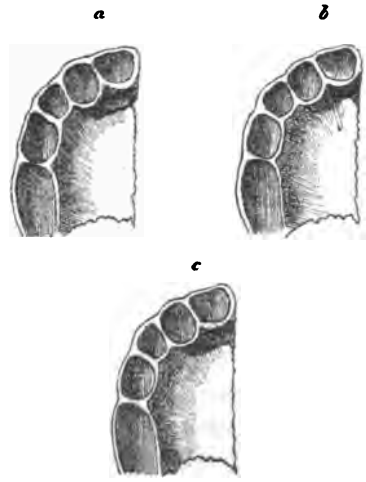

Gaumenfläche des Oberkiefers von Neugeborenen. *a* und *b* mit deutlicher Trennung der beiden Zwischenkiefer derselben Seite; in *a* ist das äussere Zwischenkieferbein schmaler, in *b* dagegen breiter. *c* mit beginnender Verwachsung der beiden Zwischenkieferbeine vom Alveolarrande aus.

Zwischenkieferbein und Oberkieferbein. In einem weiteren Stadium ist statt der tiefgehenden Spalte eine mehr oder weniger tiefe Rinne, so dass man erkennt, dass die Ausfüllung der Spalte aus der Tiefe geschieht. Zuletzt sieht man die Stelle der früheren Spalte nur durch eine seichte Rinne angedeutet, welche an dem Alveolarfortsatze ganz verwischt sein kann, während sie näher der Gaumenmitte noch erkennbar ist. — Bei einer solchen Stufenleiter von Stadien des Schliessungsprocesses der Spalte ist es wohl gestattet, in denjenigen Fällen, in welchen die fragliche Naht nicht zu finden ist, eine bereits vollendete Schliessung derselben anzunehmen. — Dass man nicht immer auf beiden Seiten desselben Schädels das gleiche Stadium findet, kann nicht als Einwand gegen diese Deutung gebraucht werden, denn es kann ja leicht der Fall sein, dass eine Seite der anderen in der Entwickelung etwas voraneilt. Von den untersuchten 32 Oberkiefern Neugeborener gehörten 26 paarweise zusammen und von diesen 13 Paaren zeigten 6 auf beiden Seiten gleiche Verhältnisse, 7 aber waren auf beiden Seiten ungleich; indessen ist doch in Beziehung auf diese letzteren hervorzuheben, dass ich niemals die beiden Extreme: ganz offene Spalte und fehlende Spalte, neben einander gefunden habe, was doch hätte vorkommen müssen, wenn die Spaltung in zwei Theile nur eine Varietät eines normalerweise einfachen Zwischenkieferbeines sein würde. Ich fand immer, wenn beide Seiten ungleiches Verhalten zeigten, auf einer Seite ein Stadium des Schliessungsprocesses und auf der anderen Seite entweder eine deutliche Spalte oder Fehlen (Verwischtsein) einer solchen, — oder ich fand auch auf beiden Seiten verschiedene Stadien des Schliessungsprocesses, so dass die Auffassung eines Vorauseilens der Entwickelung auf einer Seite gerechtfertigt erscheint.

Drittens ist auf das Verhalten der Nahtspur an der Gaumenfläche bei Erwachsenen aufmerksam zu machen, welche, wenn deutlich, mit grosser Regelmässigkeit auf die Trennung der beiden Zwischenkieferbeine hinweist. Die Nahtspur geht nämlich von dem Foramen incisivum aus zuerst eine kurze Strecke (ca. 3 Mm.) schräg nach vorn und aussen und biegt dann in einem scharfen Winkel nach hinten und aussen um, um sich dann gegen die Grenze zwischen äusserem Schneidezahn und Eckzahn zu verlieren. Die beiden Zwischenkieferbeine enden nämlich nach hinten spitz, so dass eine Zunge des Gaumenfortsatzes des Oberkiefers zwischen diese hinteren Enden hineinragt. Der eben beschriebene Umbiegungswinkel der persistienden Sutura incisiva (Fig. 3) umgreift eben diese Zunge, und sehr häufig findet man auch von dem Scheitel dieses Winkels eine kleine

Nahtspalte in der Richtung der Grenze zwischen beiden Schneidezähnen abgehen. Ich habe solche Spalten bis zu 3—4 Mm. Länge angetroffen. Das Fortbestehen jener Zunge des Gaumenfortsatzes des Oberkiefers und der damit in Zusammenhang stehende Knickungswinkel der Sutura incisiva, mehr aber noch die in diesem Winkel häufig zu findende abgezweigte Spalte sind aber unverkennbare Hinweisungen auf eine frühere Zerfällung des Os intermaxillare der geläufigen Auffassung in zwei Theile, also in ein Os incisivum mediale und ein Os incisivum laterale.

Fig. 3.

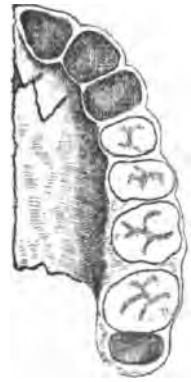

Charakteristische Gestalt der Sutura incisiva an dem Oberkiefer eines Erwachsenen, — in diesem Falle mit dem Rest der Naht zwischen innerem und äusserem Zwischenkieferbein.

Die hier mitgetheilten Beobachtungen bestätigen also an dem normalen Oberkiefer vollständig die Sätze, welche Albrecht aus dem Verhalten der Knochen und Zähne in der mit Kieferspalte verbundenen Hasenscharte erschlossen hat, — und es ist damit der Satz erwiesen, dass in der Entstehung des erwachsenen Oberkiefers jeder der beiden Schneidezähne sein besonderes Os incisivum hat, dass aber diese beiden Ossa incisiva früher mit einander verschmelzen, als das dann einheitliche Os incisivum (der seitherigen Auffassung) mit dem Oberkieferbeine verwächst.

Nachdem nunmehr die von Albrecht aufgeworfene Frage, soweit sie rein anatomischer Natur ist, zu seinen Gunsten entschieden und das Bestehen von vier Zwischenkieferknochen sicher gestellt ist, bleibt nun noch übrig, das Verhältniss dieser anatomischen Thatsache zu der Theorie der Hasenscharte zu ermitteln.

Nach der geläufigen Ansicht entsteht die Hasenscharte mit Kieferspalte aus einer mangelhaften Vereinigung des Zwischenkieferbeines mit dem Oberkieferbein, oder embryologisch formulirt, des Stirnfortsatzes mit dem Oberkieferfortsatz, wobei 1. unter Zwischenkieferbein derjenige Theil des ausgebildeten Oberkiefers verstanden wird, welcher beide Schneidezähne derselben Seite trägt und wobei 2. vorausgesetzt wird, dass das Zwischenkieferbein in dieser Auffassung aus dem Stirnfortsatze entsteht, während der Oberkieferfortsatz nur dem Oberkieferbein Entstehung gibt.

Da nun aber Albrecht unzweifelhaft dargelegt hat, dass die Hasenscharten-Kieferspalte zwischen dem inneren und dem äusseren

Zwischenkieferbein auftritt, also mitten in dem Zwischenkieferbein der geläufigen Auffassung, — und da diese Ansicht auch, wie nachher gezeigt werden soll, vollständig zu der Erscheinungsweise der Hasenscharte passt, so ist von zweien nur eines möglich: entweder nämlich ist die Hasenscharte wirklich eine Folge mangelhafter Vereinigung des Stirnfortsatzes mit dem Oberkieferfortsatz und dann muss das innere Zwischenkieferbein in dem ersteren, das äussere aber mit dem Oberkiefer in dem letzteren entstehen, — oder die Ansicht von der Lage der Hasenscharten-Kieferspalte zwischen dem Zwischenkieferbein und dem Oberkieferbein (oder zwischen Stirnfortsatz und Oberkieferfortsatz) ist unrichtig und es muss eine andere genetische Definition der Hasenscharte gesucht werden.

Um in dieser Alternative eine Entscheidung treffen zu können, wird es nothwendig sein, vor Allem einmal die Grenzen des Zwischenkieferbeines zu bestimmen.

Bekannt ist die Nahtspur (Sutura incisiva), welche man an der Gaumenfläche zwischen dem äusseren Zwischenkieferbein und dem Processus palatinus des Oberkiefers findet. Diese Nahtspur gilt allgemein als der einzige Hinweis auf die ursprüngliche Selbständigkeit des Zwischenkieferbeines, und doch müsste eine Trennung dieses Knochens sich nicht nur in einer auf der Gaumenfläche sichtbaren Nahtlinie aussprechen, sondern auch in einer solchen auf der Nasenfläche und einer solchen auf der Gesichtsfläche. Zur Ermittelung der äusseren Abgrenzung des Zwischenkieferbeines gegen das Oberkieferbein ist es deswegen nothwendig, zu sehen, ob man auch auf diesen beiden Flächen Nahtspuren entdecken kann. Auf der Gesichtsfläche war es mir nicht möglich, irgend eine Andeutung an frühere Trennung aufzufinden, obgleich ich eine grosse Anzahl von Oberkiefern aus verschiedenen Altern vom 7 monatlichen Fötus an aufwärts darauf untersucht habe. Besseren Erfolg hatte die Untersuchung der Nasenfläche des harten Gaumens. Hier fand ich nämlich an sehr vielen Oberkiefern, sowohl von Neugeborenen als von Erwachsenen, eine feine leicht wellenförmige Nahtlinie, welche von dem Foramen incisivum gerade nach aussen geht; sie hat dieselbe Richtung wie die Sutura incisiva der Gaumenfläche und man sieht sie an vielen Exemplaren durch eine Nahtlinie in der äusseren Wand des Canalis incisivus mit der Sutura incisiva der Gaumenfläche in Continuität stehen. Es ist deshalb ohne allen Zweifel diese nasale Nahtlinie nur die obere Ansicht der Sutura incisiva. In vielen Fällen endet allerdings diese nasale Nahtlinie in dem äusseren Theile des horizontalen Processus palatinus, in anderen Fällen aber, und na-

mentlich bei der Mehrzahl der Oberkiefer von Neugeborenen, sieht man diese Nahtlinie an der Innenfläche des Processus frontalis des Oberkiefers hinauflaufen und zwar parallel dem freien, die Apertura pyriformis begrenzenden Rande (Fig. 4). In der Crista turbinalis inferior verschwindet sie indessen, wenigstens habe ich sie in keinem Exemplare weiter hinauf mit Sicherheit verfolgen können. Es ist dieselbe Linie, welche an Thierschädeln auf der Nasenfläche die Grenze zwischen Zwischenkiefer und Oberkiefer angibt. Besonders auffallend war mir diese Uebereinstimmung bei dem Schädel eines sehr alten Pferdes (Fig. 5), welcher an seiner Oberfläche gar keine Naht mehr erkennen liess und somit auch nicht die faciale Naht zwischen Oberkiefer und Zwischenkiefer; an diesem war nämlich jene nasale Nahtspalte noch sehr gut erhalten, endete aber auch in der Crista turbinalis. — Es ist also unverkennbar, dass jene nasale Nahtlinie des menschlichen Oberkiefers ein Hinweis auf die Grenze des Zwischenkiefers gegen den Oberkiefer ist, und man ist berechtigt, diese Linie als Grenzlinie des Zwischenkiefers fortzusetzen, bis sie eine natürliche Endigung findet. Führt man dieses aus, so trifft man einen Punkt der Naht zwischen Nasenbein und Processus frontalis des Oberkiefers, welcher etwa 3 bis 4 Mm. aufwärts von dem unteren Ende des Nasenbeines liegt. Hieraus geht also deutlich hervor, dass der freie Rand des Oberkiefers neben der Apertura pyriformis gerade so, wie bei den Mammalien, mit zu dem Zwischen-

Fig. 4.

Fortsetzung der Sutura incisiva durch den Canalis incisivus nach oben auf den Processus frontalis des Oberkiefers an dessen Nasenfläche bei einem Erwachsenen.

Fig. 5.

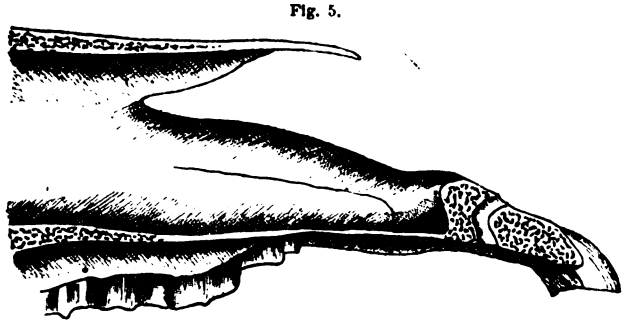

Rest der nasalen Nahtlinie zwischen Oberkiefer und Zwischenkiefer bei einem alten Pferde.

kieferbein gehört und dass die immer noch vermisste faciale Nahtlinie zwischen Zwischenkiefer und Oberkiefer in der Naht zwischen Nasenbein und Processus frontalis des Oberkiefers etwas höher als das untere Ende des Nasenbeines beginnen und zu der Grenze zwischen äusserem Schneidezahn und Eckzahn hinabsteigen musste.

Wäre nun, wie gewöhnlich angenommen wird, die einer Hasenscharte entsprechende Kieferspalte ein Offenstehen der Naht zwischen dem Zwischenkiefer und dem Oberkiefer, so müsste sie den vorderen Rand der die Apertura pyriformis begrenzenden Kante des Oberkiefers abschneiden und als ein langer Schlitz in dem Winkel zwischen der Seitenfläche der Nase und der Wange hinauflaufen. — Bekanntlich hat aber eine Hasenscharte eine solche Lage und Gestalt nicht, sondern sie geht nur von unten in das Nasenloch und eine zu ihr gehörige Kieferspalte geht nur durch den unter der Apertura pyriformis gelegenen Theil des Alveolarrandes. Es ist deswegen auch nicht anzunehmen, dass in diesem Bildungsfehler das ganze (inneres und äusseres) Zwischenkieferbein von dem Oberkiefer abgespalten ist; dagegen entspricht die Naht zwischen beiden Zwischenkiefern (innerem und äusserem) derselben Seite vollständig der Lage und der Anordnung der Hasenscharten-Kieferspalte.

Die Bildung der Hasenscharte beruht also auf einer Spaltung zwischen innerem und äusserem Zwischenkieferbein, nicht aber auf einer Spaltung zwischen äusserem Zwischenkieferbein und Oberkieferbein.

Wenn es sich nun zeigt, dass die Hasenscharten-Kieferspalte nicht eine Trennung des ganzen Zwischenkiefers von dem Oberkieferbein ist, sondern eine Trennung der beiden Theile des Zwischenkiefers, so dass das äussere Zwischenkieferbein mit dem Oberkiefer verbunden ist, aber getrennt von dem inneren Zwischenkieferbein, so entsteht nothwendigerweise die oben schon angedeutete Frage nach der Richtigkeit der embryologisch-genetischen Definition der Hasenscharte: mangelhafte Verbindung des Stirnfortsatzes mit dem Oberkieferfortsatze.

Ist diese Definition richtig, so muss das äussere Zwischenkieferbein zu den Gebilden gehören, welche dem Oberkieferfortsatz angehören. Die Frage stellt sich demnach eigentlich so: Ist anzunehmen, dass das äussere Zwischenkieferbein eine grundsätzlich andere Entstehungsweise habe, als das innere Zwischenkieferbein?

Die geläufige Darstellung gibt dem Stirnfortsatz drei Theile: einen mittleren unpaaren Theil (mittleren Stirnlappen) und einen seitlichen paarigen Theil (äusseren Stirnlappen oder äusseren Nasen-

fortsatz); an dem mittleren Stirnlappen zeigen sich wieder jederseits stärker vortretende Zipfel (innere Nasenfortsätze), so dass an dem Stirnfortsatze jederseits zwei nach unten strebende Zipfel (Nasenfortsätze) zu erkennen sind. Zwischen diesen beiden Zipfeln bildet sich das Nasenloch und dessen hinterer (unterer) Verschluss kommt dadurch zu Stande, dass der innere Nasenfortsatz sich an den seitlich hinzutretenden Oberkieferfortsatz anlegt und mit ihm verbindet, so dass diese beiden zusammen die Oberlippe bilden. Der äussere Nasenfortsatz aber endet oberhalb dieser Verbindung und bildet nur den Nasenflügel.

Die Lippen- und Alveolarabtheilung des Oberkiefertheiles des Gesichtes soll also nach dieser Darstellung nur aus zwei Theilen bestehen, welche als Oberkiefertheil im engeren Sinne und Zwischenkiefertheil zu unterscheiden sind; die Verbindung zwischen beiden wäre nach der eben mitgetheilten Ansicht von der Art der Entstehung dieser Theile unter den Nasenflügel zu legen. — Nun findet man aber, dass der Oberkiefer aus drei Theilen zusammengesetzt wird, nämlich

1. einem den inneren Schneidezahn tragenden Os incisivum mediale, welches den harten Gaumen nach vorn abschliesst und mit der Nasenscheidewand (zunächst dem Vomer) in Verbindung steht,
2. einem den äusseren Schneidezahn tragenden Os incisivum laterale, welches gerade unter dem äusseren Rande der Apertura pyriformis gelegen ist und sich, diesen Rand bildend, bis zum Nasenbein hinauf erstreckt, und
3. einem Oberkieferbein im engeren Sinne, welchem der Alveolarrand für den Eckzahn und für die Backenzähne angehört.

Fig. 6.

Zerlegung der Gesichtsfläche des Oberkiefers in die drei Elemente: *a* inneres Zwischenkieferbein; *b* äusseres Zwischenkieferbein; *c* Oberkieferbein im engeren Sinne.

Das Os incisivum mediale in seiner Verbindung mit der Nasenscheidewand und das Os incisivum laterale bilden demnach das Nasenloch dadurch, dass sie sich unterhalb desselben in dem Alveolarrande vereinigen. Liegt unter Berücksichtigung dieses Umstandes nicht die Vermuthung nahe, dass das Os incisivum mediale sich aus dem inneren Nasenfortsatze bilde und das Os incisivum laterale aus dem äusseren Nasenfortsatze? Freilich würde diese Annahme der oben mitgetheilten geläufigen Ansicht von der Entstehung

der Oberkiefergegend des Gesichtes widersprechen, aber sie würde auch mancherlei Zweifel und Widersprüche in der Deutung der Theile des Oberkiefers und der Missbildungen in demselben lösen können.

Vor Allem würde man dann nicht genöthigt sein, das innere Zwischenkieferbein aus dem Stirnfortsatze und das äussere aus dem Oberkieferfortsatze herzuleiten, sondern beide Zwischenkieferbeine würden in ihrer Entstehung auf die beiden Nasenfortsätze des Stirnfortsatzes angewiesen.

Daneben aber würde auch die genetische Definition der Gesichtsspalten an Klarheit gewinnen und würde sich folgendermaassen gestalten:

Die in das Nasenloch hineingehende Hasenscharte ist mangelhafte Vereinigung des inneren und des äusseren Nasenfortsatzes (Os incisivum mediale und laterale) zur hinteren (unteren) Schliessung des Nasenloches.

Die neben dem äusseren Nasenflügel hinaufgehende schräge Gesichtsspalte (verticale Wangenspalte), welche die Nase von der Wange abschneidet, ist mangelhafte Vereinigung des Stirnfortsatzes (zunächst des äusseren Nasenfortsatzes, Os incisivum laterale) mit dem Oberkieferfortsatze.

Ferner würde sich dadurch auch das Verhalten der Nase bei der schrägen Gesichtsspalte genügend erklären, indem man hier die Nasenlöcher in der durch die Spalte abgetrennten Nase vollständig gebildet findet. Man vergleiche namentlich den schönen Fall von Bruns (wiedergegeben in Förster, die Missbildungen des Menschen, Tafel XXV, Fig. 31).

Nicht minder würden sich auch verwickeltere Bildungen befriedigend deuten lassen, wie namentlich etwa der interessante Fall, welcher in der unter Rose's Leitung verfassten Dissertation von Fritzsche (Beiträge zur Statistik und Behandlung der angeborenen Missbildungen des Gesichtes. Zürich 1878) beschrieben ist. Die Missbildung der linken Seite, welche ein ausgebildetes Nasenloch zeigt, wäre eine schräge Gesichtsspalte, und diejenige der rechten Seite eine Vereinigung von schräger Gesichtsspalte und Hasenscharte wegen mangelhafter Entwickelung des äusseren Nasenfortsatzes (Os incisivum laterale) und fehlender Verbindung desselben einerseits mit dem inneren Nasenfortsatz (Os incisivum mediale) und andererseits mit dem Oberkieferfortsatz (Oberkiefer im engeren Sinne).

Sollten sich nicht hierdurch die Specialisten in Embryologie veranlasst sehen, die Lehre von der Gesichtsbildung des Embryo einer Revision zu unterziehen?

Zürich, im Februar 1884.

XII.

Aus der chirurgischen Klinik in Göttingen.

Beitrag zur Frage der Nervennaht.

Von

Dr. W. Müller
Assistent der chirurgischen Klinik.

Wiewohl die praktische Bedeutung der Nervennaht, Dank der rasch angewachsenen Casuistik der letzten Jahre, gesichert erscheint, gehen in einigen wesentlichen Punkten die Meinungen doch noch weit auseinander. Zumal die Frage der Heilungszeit ist noch immer eine offene. So schön der Gedanke einer „Prima intentio nervorum" ohne Degeneration und Regeneration im peripherischen Stück des Nerven wäre, so wenig sprechen die am Menschen gemachten Erfahrungen für eine solche. Dagegen dürfen wir es doch wohl als Thatsache betrachten, dass ein genähter Nerv, zumal nach der primär ausgeführten Naht, in einem Zeitraum von 4—8 Wochen völlig functionsfähig werden kann, wenn freilich auch die normale Muskelaction meist länger auf sich warten lässt.

Für die secundäre Nervennaht lässt sich die gleiche Frage mit noch weniger Präcision beantworten, aber eine Reihe von Fällen, in denen auch sie von zweifellosem Erfolg begleitet war, lässt sie an praktischer Wichtigkeit der primären Naht kaum nachstehen.

Auch in der hiesigen Klinik wurde die Nervennaht in einer Anzahl frischer und älterer Fälle ausgeführt. Der Erfolg war verschieden. Da beim jetzigen Stand der Frage, wie Falkenheim[1]) mit Recht betont, nicht genügend beobachtete Fälle, in denen Täuschungen über die Wiederkehr der Functionen nicht absolut ausgeschlossen sind, wenig beweisen können, bescheide ich mich, über einige am Schluss der Arbeit kurz zu berichten. Dagegen möchte ich im Folgenden 2 Fälle von erfolgreicher secundärer Naht des Nervus radialis

1) Diese Zeitschrift. Bd. XVI.

eingehender mittheilen, da sie mir in verschiedener Hinsicht interessant und beweisend zu sein scheinen.

Der erste betrifft eine 45jährige Frau M. B., die 8 Wochen vor der Operation bei Gelegenheit einer Schlägerei einen Messerstich in den linken Oberarm, aussen dicht unterhalb der Mitte, erhalten hatte. Die Wunde wurde auswärts genäht, heilte rasch zu, doch hing die Hand von Anfang an in Beugestellung schlaff herunter. Durch Elektricität wurde keine Besserung erzielt.

Beim Eintritt in die Klinik, am 21. Februar 1881, wurde constatirt: Druckempfindliche, 2 Cm. lange Narbe aussen hinten am Oberarm. Typisches Bild von Extensorenlähmung. Active Bewegung der Extensoren vollkommen aufgehoben. Sensibilität und Temperatursinn im Gebiete des Radialis nicht aufgehoben, aber doch sehr herabgesetzt (Nadelstiche werden soeben empfunden).

Die Prüfung mit dem Inductionsstrom ergibt ganz aufgehobene Erregbarkeit der Extensoren, sowohl bei Reizung der einzelnen Muskeln, als auch des Nervenstammes.

23. Februar 1881 Operation. Längsschnitt auf und durch die Narbe. Erst nach einigem Suchen gelingt es, den in der Tiefe der Narbe gebetteten Nerven zu finden und blosszulegen. Das Verhältniss der Nervenenden war interessanterweise so, dass die beiden Enden nicht auseinander, sondern neben einander lagen. Das kolbig verdickte centrale Ende war um $^1/_2$ Cm. neben dem nicht verdickten peripherischen vorbeigerutscht und seitlich durch lockeres Narbengewebe mit ihm verwachsen. Die Continuitätstrennung war indessen eine vollständige.

Nach Anfrischung der beiden Stümpfe mit der Scheere werden sie durch drei directe Catgutnähte vereinigt, was ohne Spannung gelingt. Naht der Wunde, Drainage. Listerverband.

Die mikroskopische Untersuchung der beiden abgetragenen Nervenenden ergab, dass im centralen Ende Nervenmark bis fast zur Trennungslinie erhalten war, während im peripherischen anstatt dessen aneinandergereihte Myelintröpfchen lagen. In beiden Enden waren die Axencylinder erhalten.

Als Patientin nach 4 Wochen mit per primam geheilter Wunde entlassen wurde, hatten öfters vorgenommene Untersuchungen keine Aenderungen ergeben, nur klagte Patientin öfters über schmerzhafte Empfindungen längs des Dorsum des Vorderarms und der Hand. In den letzten Tagen vor der Entlassung tägliche Faradisation.

6 Wochen später kommt Patientin wieder, da die Lähmung sich nicht geändert hätte. In der That ist die Beweglichkeit der Hand wie früher, auch das elektrische Verhalten unverändert, dagegen ist die Sensibilität im Gebiet des Radialis bereits soweit hergestellt, dass kein rechter Unterschied gegen die gesunde Seite constatirt werden kann.

Nach einigen Tagen, während welcher Patientin täglich faradisirt wurde, wurde sie (am 9. April 1881) mit einem die Dorsalflexion der Hand garantirenden Stützapparat entlassen (zwei seitliche Stahlschienen mit Vorderarm- und Handgurt).

Patientin war dann bis Anfang December 1881 ohne jede Behandlung.

Als sie sich damals vorstellte, gab sie an, dass seit 3 Monaten unter oft eintretendem Prickeln am Vorderarm und Handrücken eine fortschreitende Besserung eingetreten sei.

Es konnte folgender Status aufgenommen werden:

Linker Vorderarm hat an Umfang 1 Cm. weniger als der rechte. Patientin kann die Hand soweit dorsal flectiren, dass sie mit dem Vorderarm einen nach der Dorsalseite offenen so eben stumpfen Winkel bildet. Die Bewegungen geschehen träge, kraftlos. Patientin kann ihre Hand noch nicht zur Arbeit brauchen. Sensibilität im Gebiet des Radialis nicht gestört.

2. November 1882, also circa 1 Jahr 8 Monate nach der Operation, stellt sich Patientin wieder vor. Sie behauptet, die Besserung hätte immer mehr zugenommen und sei noch im Zunehmen begriffen; sie kann die Hand zur Arbeit brauchen, alle Gegenstände erfassen und festhalten. Extensoren agiren gut, mit weit mehr Kraft als früher. Sensibilität normal (elektrische Prüfung nicht vorgenommen).

7. Februar 1884, 3 Jahre nach der Operation, kommt Patientin auf Wunsch wieder. Sie behauptet, alles, was sie nöthig hätte, arbeiten zu können; sie kann mit der Hand stricken, nähen u. s. w. und sagt, die Besserung sei immer noch im Zunehmen begriffen. An der Stelle der Verletzung fühlt man durch die Narbe einen deutlichen bohnengrossen (Neurom-) Knopf durch; Druck auf denselben empfindlich und wird im ganzen Verlauf des Radialis bis in den Daumen und Zeigefinger empfunden.

Die Kraft der Bewegungen, speciell der Extensoren und des Supinator longus ist zwar nicht wie rechts, aber doch annähernd normal. Dorsalflexion der Hand und Finger vollkommen wie rechts möglich.

Elektrische Untersuchung (Dr. Damsch):

Elektrische Erregbarkeit der Extensoren und des Supinator longus für den faradischen Strom zwar deutlich vorhanden, aber gegen rechts herabgesetzt. Dagegen ist die Erregbarkeit der genannten Muskeln vom Nervenstamme aus (sowohl oberhalb wie unterhalb der Nahtstelle) vollkommen so prompt wie rechts.

Die Prüfung mit dem constanten Strom ergibt deutliche indirecte Erregbarkeit der Muskeln, sowohl von oberhalb als von unterhalb der Nahtstelle aus. Bei directer Reizung der Muskeln herabgesetzte Erregbarkeit mit vorwiegender Anodenwirkung. Sensibilität im Bereich des Radialis normal, ebenso Localisation und Temperatursinn.

2. Fall. Chr. R., 21jähriger Dienstknecht, aufgenommen 30. Juli 1881.

Hat vor 3 Monaten einen Messerstich in den linken Oberarm erhalten. Wunde wurde genäht, soll rasch geheilt sein, doch bemerkte Patient von Anfang an, dass er die Hand nicht mehr bewegen konnte. Sie sank schlaff herunter und blieb in Beugestellung stehen. Der ganze Arm soll rasch schwach geworden sein.

Status praesens (30. Juli 1881). Aussen hinten am linken Oberarm, ungefähr in der Mitte eine circa 2 Cm. lange, schräg verlaufende lineäre Narbe. Drückt man diese gegen den Humerus an, so fühlt man dicht über ihr einen fast bohnengrossen, sehr schmerzhaften Knoten. Vorderarm und Hand deutlich atrophisch, besonders die Streckseite. Hand steht charakteristisch für Radialislähmung. Radialis von der Narbe an complet gelähmt. Die Extensoren und der Supinator longus reagiren weder

auf directe, noch indirecte Reizung (Inductionsstrom). Sensibilität im Gebiet des Radialis, auch an Hand und Fingern, so gut wie nicht gestört, auch localisirt Patient überall richtig.

2. August 1881 Operation. Durch einen ergiebigen Längsschnitt, entsprechend dem Verlauf des Radialis, wird derselbe an der verletzten Stelle blossgelegt. Dicht über der Narbe zeigt er sich in der Ausdehnung von 1½ Cm. kolbig angeschwollen und hängt mittelst eines ganz feinen, mikroskopisch nur aus Narbengewebe bestehenden Stranges mit dem peripherischen Ende zusammen. Letzteres ist gut 3 Cm. von dem ersteren entfernt, ist nicht angeschwollen und hat eine auffallend gelbliche Färbung.

Nach Anfrischung der Nervenstümpfe, wobei die erwähnte kolbige Anschwellung etwa zur Hälfte bestehen bleibt, werden sie durch drei directe Catgutnähte vereinigt. Naht, Drainage, Listerverband.

Wunde war in 14 Tagen geheilt ohne Reaction. Irgend welche Aenderung in Betreff der Motilität nicht wahrzunehmen. Sensibilität wie vor der Operation.

Nach weiteren 14 Tagen, während deren Patient faradisirt wurde, wird er entlassen, ohne dass die geringste Aenderung, auch in Betreff der elektrischen Erregbarkeit, constatirt werden konnte.

Nach 5 Monaten theilte Patient auf Anfrage mit, dass der Zustand noch ganz unverändert sei und dass er die Hoffnung auf Besserung aufgegeben hätte.

Im November 1882, also nach fast 5/4 Jahren, theilte der Vater brieflich mit, dass der Arm sich seit einigen Wochen etwas gebessert hätte. Patient soll die Hand heben können, nur die Finger noch nicht, die Kraft soll im Zunehmen begriffen sein und Patient oft eigenthümlich stechende und prickelnde Empfindungen am Vorderarm- und Handrücken haben, „als ob wieder Leben in den Arm käme".

April 1883, also 17 Monate nach der Naht stellte sich Patient auf Wunsch vor und es konnte folgender Status aufgenommen werden (Dr. Damsch):

Linker Vorderarm etwas magerer als der rechte, der Unterschied im grössten Umfang beträgt 0,6 Cm. Active Extension im Ellbogen-, Hand- und in den Fingergelenken möglich, aber mit herabgesetzter Energie. Supinator longus in seiner Wirkung erheblich abgeschwächt.

Indirecte Erregbarkeit aller Extensoren auf mittelstarke faradische Ströme, und zwar von oberhalb und unterhalb der Verletzungsstelle aus deutlich vorhanden, aber herabgesetzt. Directe Erregbarkeit der Muskeln erheblich herabgesetzt, aber durchaus deutlich.

Auch die Erregbarkeit mit dem constanten Strom, sowohl die directe wie indirecte, erheblich gegen rechts herabgesetzt. Am Supinator und Triceps ist das Verhältniss der Anoden- zur Kathodenwirkung normal. An den anderen Extensoren vorwiegende Anodenwirkung in Gestalt langsamer, träger Zuckungen im Gegensatz zu der blitzartig verlaufenden Kathodenwirkung.

Am 1. Januar 1884 schrieb der Vater, dass die Hand des Patienten zwar nicht das sei, was sie früher war, aber sie habe sich bedeutend gebessert und Patient könne jeden grossen und kleinen Gegenstand damit ergreifen und festhalten.

10. Februar 1884. Patient stellt sich wieder vor (fast $2^1/_2$ Jahre nach der Operation). Es ist ein erfreulicher Fortschritt zu constatiren. Patient kann Hand und Finger gut extendiren, ebenso die Hand supiniren. Der Unterschied in der Kraft der Bewegungen gegen rechts weit geringer als früher. Patient kann die Hand beim Arbeiten gebrauchen. Unterschied im Umfang gegen rechts kaum herauszumessen. Druck auf den in der Tiefe der Narbe zu fühlenden Knopf ist schmerzhaft, es werden dabei in den Vorderarm und die Hand ziehende schmerzhafte Empfindungen ausgelöst.

Elektrische Prüfung (Dr. Damsch):

Die directe Erregbarkeit der Extensoren deutlich vorhanden, aber sowohl für den Inductionsstrom, als für den constanten herabgesetzt. Bei Anwendung des letzteren überwiegende Anodenwirkung. Dagegen ist die indirecte Erregbarkeit der vom Radialis versorgten Muskeln für beiderlei Ströme vollkommen wie auf der gesunden Seite, gleichgültig, ob oberhalb oder unterhalb der Nahtstelle gereizt wird.

Sensibilität im Gebiet des Radialis genau wie rechts, auch localisirt Patient richtig und gibt Temperaturunterschiede richtig an.

Wenn diese beiden Parallelfälle von Radialisnaht sich auch den Vorwurf gefallen lassen müssen, nicht so genau verfolgt worden zu sein, wie es für die Feststellung der Zeitverhältnisse wünschenswerth wäre, so scheinen sie mir doch wie wenige andere geeignet, die thatsächliche Heilung mit Wiederkehr der Leitung in den früheren Bahnen zu beweisen. Gerade die Beobachtungen am Radialis lassen, wie auch Falkenheim (l. c.) betont, Täuschungen am ehesten ausschliessen.

Abgesehen davon, dass in beiden Fällen trotz der Schwere der Schädigung die Patienten wieder in den Besitz einer arbeitsfähigen Hand gekommen sind, steht der Annahme nichts im Wege, dass bei beiden die Restitutio ad integrum eintreten wird. Die Leitungsbahnen für die motorischen, wie sensibeln Functionen scheinen wiederhergestellt zu sein, und es handelt sich nur noch um Vervollständigung der Muskelregeneration.

Was bei beiden Fällen zunächst auffällt, ist die Verschiedenheit der Zeit, nach welcher die Functionen wiederzukehren beginnen. Während im ersten Falle die Zeichen wiederkehrender motorischer Function sicher nicht vor Ablauf eines halben Jahres eintraten, liessen sie bei dem zweiten Patienten, der übrigens lange als „ungeheilt“ im Journal geführt worden war, mindestens um das Doppelte dieser Zeit auf sich warten.

Es stimmen diese Beobachtungen mit den Angaben von Létiévant[1]) und von Remak[2]) insofern überein, als auch sie den erst

1) Falkenheim l. c. S. 56.

2) Berliner klin. Wochenschrift. 1880. S. 126.

ganz spät, nach Wochen, Monaten oder Jahresfrist eintretenden Erfolg betonen. Dass man übrigens aus der Zeit, die zwischen Verletzung und Naht liegt, auch nicht annähernd Schlüsse in Betreff der Zeit des eventuellen Wiedereintritts der Functionen ziehen kann, das beweist der Vergleich der beiden Fälle mit dem v. Langenbeck'schen [1]), bei dem ja auch fast 3 Monate zwischen Verletzung und Naht des Radialis liegen. Hier konnte die Wiederkehr der motorischen Leitung schon vom 5. Tage ab, der activen Bewegung schon am 20. Tage wahrgenommen werden.

Mögen nun hier individuelle Einflüsse im Spiel sein, mag der Grad der bereits eingetretenen Muskelentartung von Bedeutung sein, soviel steht fest — und das ist in prognostischer Beziehung von Bedeutung — die Zeit, innerhalb welcher sich der Regenerationsprocess vollzieht, ist ganz verschieden, sie kann ein Jahr und mehr betragen.

Mit Rücksicht darauf lässt sich der von Busch [2]) gemachte Vorschlag, man solle im Nichtwirkungsfalle der Nervennaht die Operation bald wiederholen, auf die secundäre Naht sicherlich nicht ohne Weiteres anwenden.

In Betreff der Wiederkehr der Sensibilität halte ich es nicht für überflüssig, darauf hinzuweisen, dass in beiden Fällen trotz der sicher aufgehobenen Continuität der Nerven kein völliges Erloschensein der Sensibilität vorhanden war. Vielmehr war im zweiten Fall kaum eine Störung zu bemerken: eine weitere Illustration zu der Möglichkeit von Täuschungen über die Wiederkehr der centripetalen Leitung.

Leider kann ich über die weiteren, in hiesiger Klinik beobachteten Fälle von Nervennaht nur unvollständige Mittheilung machen, da sie theils nicht lange genug beobachtet, theils die Notizen darüber nicht genügend sind. Immerhin scheinen sie mir erwähnenswerth zu sein.

3. Fall. O. H., 24 Jahre alt, 8. Juni 1880 aufgenommen.

Erhielt vor einem Jahre auf Mensur einen Säbelhieb in den rechten Unterarm, an der Grenze des mittleren und unteren Drittels. Complete Lähmung des N. medianus und ulnaris von der Verletzungsstelle ab, mit Verkrümmung der Finger und trophischen Störungen der Nägel. Druck auf die Narbe sehr empfindlich.

Aufsuchen beider Nerven, deren Enden um je 2½ Cm. auseinandergewichen und sämmtlich kolbig verdickt sind.

Anfrischung und Naht beider Nerven durch je drei directe Catgutnähte. Listerverband in Flexionsstellung.

Nach 10 Tagen mit geheilter Wunde entlassen ohne die geringste Ver-

1) Berliner klin. Wochenschrift. 1880.

2) Centralblatt für Chirurgie. 1881.

änderung. Stellte sich noch öfters, auch nach einigen Monaten, vor, ohne dass ein Erfolg zu bemerken war. Spätere Nachrichten waren nicht zu erhalten.

4. Fall. C. Chr., 25jähriger Flösser, 11. Januar 1881 aufgenommen. Durchschneidung des Medianus in der Handgelenkgegend vor einem Jahre. Atrophie des Daumensballens. Sensibilität im Gebiet des Medianus an der Hand nicht gestört, auch localisirt Patient richtig. Den Bewegungen des Daumens fehlt die Opposition, Abduction kaum möglich.

14. Januar Aufsuchen des Nerven. Beide Enden 2 Cm. von einander entfernt, kolbig angeschwollen.

Anfrischung, Naht mittelst Catgut. Wunde nicht per primam geheilt. Patient nach 8 Wochen ohne Veränderung entlassen. Spätere Nachrichten nicht zu erlangen.

5. Fall. W. B., 16jähriger Bäcker, 25. Januar 1882 aufgenommen. Schnittverletzung mit der Futtermaschine vor einem Jahre. Die Verletzung betraf die Innenseite des linken Oberarms, dicht unterhalb der Mitte. Seit dieser Zeit Gefühl von Taubheit im kleinen Finger und im Ulnartheil der Hand. Zunehmende Schwäche der Hand. Seit 1/4 Jahr besteht ein Geschwür am kleinen Finger, dessen Endphalanx bereits zerstört ist.

Status. Deutliche Atrophie des Kleinfingerballens. Sensibilität im Ulnarisgebiet der Hand erloschen. Adduction des Daumens, Abduction und Adduction des Quintus nicht möglich. Ulnaris internus agirt nicht. In der Narbe zwei Anschwellungen, die obere empfindlich.

26. Januar 1882. Der Nerv wird durch Längsschnitt an der Verletzungsstelle freigelegt. Die obere Anschwellung erweist sich als das centrale Nervenende, die untere als Gland. cubitalis. Das peripherische Ende des Ulnaris findet sich 7 Cm. unterhalb des oberen, mit diesem nicht durch Narbenstrang oder dergleichen in Verbindung. Unteres Ende nicht verdickt. Beide Enden werden gedehnt.

Anfrischung der beiden Enden. Die mit fünf directen Catgutnähten bewirkte Vereinigung nur in extremer Streckstellung möglich. Naht, Drainage, Lister.

Heilung der Wunde gestört durch blasses Erysipel.

20. Februar 1882 Wunde geheilt. Patient behauptet mehr Gefühl im kleinen Finger zu haben. Das Ulcus daselbst in einigen Tagen geheilt. Wiederkehr der Sensibilität nicht nachweisbar. Ebensowenig eine Aenderung in der Motilität zu bemerken. Patient entlassen.

8. Februar 1883. Patient war ohne Behandlung. Ulcus am kleinen Finger heil geblieben. Patient meint, die Kraft der Hand hätte sich ein wenig gebessert. Auffallend ist, dass Druck im Verlauf des Ulnaris unterhalb und oberhalb der Verletzungsstelle im kleinen Finger empfunden wird.

Kleinfingerballen noch deutlich atrophisch. Ab- und Adduction des kleinen Fingers soeben möglich, Adduction des Daumens mit etwas mehr Kraft. Ulnaris internus agirt so gut wie gar nicht.

Sensibilität am kleinen Finger und Kleinfingerballen nur für Nadelstiche vorhanden, an der Ulnarseite des Quartus ist sie weniger gestört.

Elektrische Untersuchung (Dr. Damsch):

Die indirecte Erregbarkeit der vom Ulnaris versorgten Muskeln für

den Inductionsstrom erheblich beeinträchtigt, ist aber vorhanden, ebenso die directe (mittelstarke Ströme).

Musc. abductor digit. V, interosseus IV und V zeigen die letzten Spuren der Entartungsreaction. Reizung des Ulnaris im Sulcus (mit dem constanten Strom) ruft schwache Contractionen im Flexor carpi ulnaris hervor, nicht in den übrigen Muskeln.

Unterm 20. Februar 1884 geht mir von Seiten des Patienten die Nachricht zu, dass „der Arm wieder ganz stark geworden, dass er zu jeder Arbeit tauglich und dass nur das Gefühl im kleinen Finger noch nicht in Ordnung sei".

Bezüglich der drei noch restirenden Fälle, in denen es sich um primäre Naht handelte, sei zunächst bemerkt, dass der im König'schen Lehrbuch (3. Aufl. III. S. 148) erwähnte Patient (Fall 6), bei dem es sich um Medianus- und Ulnarisdurchschneidung in der Handgelenksgegend handelte, sich in neuester Zeit — 7 Jahre nach der Verletzung — wieder vorstellte, so dass das definitive Resultat festgestellt werden konnte.

Wie ich durch mündliche Mittheilung weiss, kehrte damals die Motilität nach einigen Wochen wieder, die Sensibilität etwas früher. Der jetzt 14jährige Knabe ist in vollem Besitz der Sensibilität, alle vom Ulnaris und Medianus versorgten Handmuskeln agiren mit annähernd derselben Energie wie auf der gesunden Seite. Das Einzige, was der Hand fehlt, ist die Adduction des Quintus bei extendirten Fingern, auch scheint die Hand im Ganzen etwas zurückgeblieben zu sein.

Die Prüfung mit dem Inductionsstrom ergibt normale directe und indirecte Erregbarkeit aller in Frage kommenden Muskeln, auch des Interosseus quartus.

7. Fall. W. D., 44jähriger Barbier. Medianusdurchschneidung mit einer zerbrochenen Glasflasche dicht über dem Handgelenk. Sehne des Flex. carp. radial. ebenfalls durchschnitten, wurde nicht genäht.

Medianus ½ Stunde nach der Verletzung durch drei directe Catgutnähte genäht. Heilung der Wunde per primam im Listerverband.

Unmittelbar nach der Verletzung konnte eine nennenswerthe Sensibilitätsstörung im Gebiet des Medianus nicht nachgewiesen werden, wohl aber am 2. Tage nach der Verletzung. Von da ab blieb sie stark herabgesetzt bis etwa zur 3. Woche. In der 3. Woche fingen die Muskeln an wieder zu reagiren, in der 4. Woche (Patient wurde elektrisirt) kehrte die active Bewegung des Opponens pollic. wieder. Von der Zeit an auch wieder annähernd normale Sensibilität im Medianusgebiet.

Patient entzog sich dann der Beobachtung.

Jetzt, ¾ Jahre nach der Naht, stellt sich Patient wieder vor; gibt an, dass die Hand nicht das sei, was sie früher war, doch will er, ein eifriger Turner, nicht nennenswerth bei Turnübungen behindert sein.

Daumenballen ist, zumal am Uebergang desselben in das Dorsum, etwas atrophisch. Bewegungen des Daumens aber sämmtlich mit annähernd normaler Kraft möglich, nur die Abduction geschieht etwas unvollkommener. Sensibilität im Gebiet des Medianus scheint nicht alterirt, Patient fühlt die leisesten Berührungen, doch behauptet er, dabei eine andere Empfindung zu haben als an gesunden Fingern.

Auf directe Reizung mit mittelstarkem faradischen Strom reagirt der Opponens pollicis, der Flexor poll. brevis ziemlich prompt, dagegen der Abductor brevis nur schwach. Localisationsvermögen ungestört, Temperatursinn ebenfalls.

8. Fall. F. W., 26 Jahre alt. Tentamen suicidii. Durchschneidung des Medianus in der Handgelenkgegend, complicirt durch Eröffnung des Handgelenks und Trennung der Flexorsehne für Daumen und Zeigefinger. Naht des Medianus durch drei directe Catgutnähte.

Sensibilität kehrte Ende der 3. Woche wieder, war aber damals, wie auch 2 Monate später noch nicht normal. Daumenballen war nach 2 Monaten noch atrophisch, doch war Opposition, Abduction und Flexion des Daumens möglich.

Die im Vorstehenden mitgetheilten Beobachtungen sind, im Ganzen betrachtet, sicherlich geeignet, einen weiteren Beleg für die Wichtigkeit der fraglichen Operation zu liefern. Einen Erfolg sahen wir in sechs der angeführten Fälle eintreten, bei den beiden übrigen kann derselbe wegen der nicht genügenden Beobachtungszeit wenigstens nicht absolut ausgeschlossen werden, zeigt uns doch der Fall 2, wie sehr man sich bei der zu frühen Annahme eines negativen Resultats täuschen kann.

XIII.

Ueber die Drehung des Unterarms.

Von

Prof. Dr. H. v. Meyer.

(Mit besonderer Rücksicht auf: I. Jakob Heiberg, Ueber die Drehung des Vorderarms. — II. Derselbe, Zur Geschichte der Lehre von der Drehung der Hand. Christiania, Jakob Dybwad. 1883.)

Bei dem grossen Interesse, welches die Mechanik der Gelenke einerseits für die wissenschaftliche Behandlung der Anatomie und andererseits für die Chirurgie haben muss, ist ein jeder Beitrag zu dieser Lehre willkommen, wenn er, auf Untersuchungen gestützt, entweder wirklich Neues bringt, oder bereits bestehende Ansichten ergänzt oder berichtigt. — Heiberg behandelt in vorliegenden beiden Schriften[1]) einen solchen Gegenstand, indem er die Ansicht vertritt, dass bei den Rotationsbewegungen der Hand (Supination und Pronation) nicht der Radius sich um die Ulna drehe, sondern Radius und Ulna sich gemeinsam um eine zwischen beiden liegende Axe rotirend bewegen. In dem ersten der beiden Schriftchen begründet er seine Auffassung durch Mittheilung einer Reihe sorgfältig ausgeführter Versuche, — und in dem zweiten beweist er das Interesse, welches er an dieser Frage nimmt, dadurch, dass er eine sehr ausführliche geschichtliche Zusammenstellung der Ansichten über den Mechanismus der beiden Unterarmknochen gibt, worin er sogar bis zu Galen zurückgeht. Wir erfahren durch diese Zusammenstellung, dass bereits früher schon von mehreren Seiten die Ansicht, für welche er eintritt, aufgestellt und vertheidigt worden ist.

Die Untersuchung an einem frischen Bänder- oder Muskelpräparat zeigt auf das Bestimmteste, dass die Axe für die Rotation des

1) Sonderabdrücke aus Christiania Videnskabsselskabs Forhandlinger 1883. Nr. 8 und Nr. 11.

Unterarmes aus dem Mittelpunkte der Eminentia capitata humeri in die Mitte des Capitulum ulnae geht, genau genommen, in einen Punkt des Capitulum ulnae, welcher etwas näher dem Processus styloides ulnae gelegen ist. Diese Axe liegt zunächst dem Ellenbogengelenk in Caput und Collum radii, so dass dieser Theil des Radius ohne Ortsveränderung sich um sich selbst dreht, während der grössere untere Theil desselben sich um das Capitulum ulnae so dreht, dass er in der Supination nach aussen von der Ulna, dieser annähernd parallel liegt, während er in der Pronation sich mit derselben durchkreuzt. Die Ulna bleibt bei der Rotationsbewegung des Radius vollständig ruhig und erhält nur bei einiger Uebertreibung der Pronation durch die Tuberositas radii einen leichten Druck nach hinten. — Dieser jeden Augenblick zu constatirenden Thatsache gegenüber ist jene Behauptung, dass in der Rotation des Unterarmes die Ulna ebenfalls eine Drehung ausführe, natürlich eine derjenigen des Radius gegenläufige, etwas höchst Auffallendes. Da sie sich aber auf genaue Versuche stützt, verdient sie doch eine Berücksichtigung und Prüfung.

Zunächst stützt sich diese Auffassung auf die Beobachtung, dass es möglich ist, mit einem Bohrer, welchen man zwischen dem dritten und vierten Finger hervortreten lässt, eine ruhige Drehbewegung um die Längsaxe dieses mit seiner Spitze festgestellten Bohrers auszuführen. Bei der gerade ausgestreckten Hand ist aber die Spalte zwischen den beiden genannten Fingern genau in der fortgesetzten Mittellinie des Unterarmes, also, schliesst man, muss die bezeichnete Bohrbewegung um eine Axe geschehen, welche mitten in dem Unterarme gelegen ist, demnach also noch in die Extremitas inferior radii fällt, und daraus folgt die Nothwendigkeit der gegenläufigen Drehung der Ulna. — Genaue Prüfung lässt diese Schlüsse nicht stichhaltig erscheinen, denn in zweierlei Weise lässt sich diese Bewegung erklären, ohne eine Drehbewegung der Ulna im Ellenbogengelenke annehmen zu müssen. Fürs Erste ist zu beachten, dass die mittlere Lage der Hand diejenige einer Ulnarflexion ist, und dass diese Lage derselben auch bei der Bohrbewegung angenommen zu werden pflegt. Dabei liegt aber der Spaltungswinkel zwischen den beiden genannten Fingern, welcher den Bohrerschaft eingeklemmt hält, in der Continuität der Radio-Ulnaraxe oder kann wenigstens in dieselbe fallen, so dass also auch die Axe des Bohrerschaftes in die Fortsetzung dieser Axe fällt und der Bohrer mit der Hand und dem Radius um die Radio-Ulnaraxe, beziehungsweise deren Fortsetzung, gedreht wird. — Fällt aber die Axe des Bohrerschaftes nicht in die Fortsetzung

der Radio-Ulnaraxe, sondern noch in die Extremitas inferior radii, so ist Zweierlei möglich: entweder nämlich geht dann das obere Ende der fortgesetzten Bohreraxe in den Mittelpunkt der Eminentia capitata humeri, oder es geht mehr oder weniger durch die Mitte des Unterarmes in den Oberarm. In dem letzten Falle kann die Bohrbewegung ohne jede Bewegung in dem Ellenbogengelenk nur durch Rotation des Humerus in dem Schultergelenk zu Stande kommen; sie ist dann allerdings weniger kräftig, aber sie kann wenigstens in dieser Weise zu Stande kommen. In dem ersten Falle aber, wenn die Axe mit ihrem oberen Ende in die Eminentia capitata humeri fällt, muss zunächst der ulnar von der Axe gelegene Theil der Extremitas inferior radii eine gegenläufige Bewegung ausführen und das Capitulum ulnae muss dann allerdings dieser Bewegung folgen, also auch eine gegenläufige Bewegung erfahren. In diesem Falle macht also wirklich das Capitulum ulnae eine Drehbewegung; es fragt sich aber, ob diese nothwendigerweise durch eine Drehbewegung der Ulna in dem Ellenbogengelenk zu Stande kommen muss. Prüfung der Verhältnisse zeigt, dass dieses keineswegs der Fall ist. In dem Bogen, welchen das Capitulum ulnae beschreibt, ist eine Componente erst dorsalwärts und dann wieder volarwärts enthalten, dieser wird durch eine entsprechende Streck- und Beugebewegung der Ulna im Ellenbogengelenk, also gegen den Humerus, genügt; die zweite Componente ist die seitliche Verschiebung bei dem Uebergang aus Pronation in Supination nach einwärts gegen den Rumpf zu; dieser Componente wird entsprochen durch eine Adduction des Humerus, und zwar durch eine rotirende, indem er sich etwas auf dem Capitulum radii dreht, so dass eigentlich mehr seine hintere Seite nur dem Rumpfe näher gebracht wird. Selbst ein Rückwärtsziehen des Schulterblattes kann sich hierbei betheiligen. — Bei Bohren mit gebogenem Ellenbogen, wobei der Unterarm quer vor der Brust liegt, verbindet sich mit dieser Drehbewegung eine Hebung und Senkung des Oberarms im Schultergelenk und selbst eine Hebung und Senkung der ganzen Schulter.

Eine Nothwendigkeit für Annahme einer selbständigen Drehung der Ulna im Ellenbogengelenk für Erklärung der Bohrbewegung liegt also nicht vor. Nichtsdestoweniger ist indessen doch die Frage, ob möglicherweise eine solche Bewegung der Ulna sich dabei betheiligen könne, eine gerechtfertigte und der Beantwortung dieser Frage können die Versuche von Heiberg dienen.

Diese Versuche bestehen darin, dass durch absolute Fixirung des Humerus (Festnageln auf ein Brett) jede Mitbewegung dieses

Knochens ausgeschlossen wird und dass sodann der Rotation der Unterarmknochen eine beliebige Drehaxe aufgenöthigt wird.

Der einfachste und belehrendste von diesen Versuchen ist derjenige mit dem Lecomte'schen Ringe.[1]) Dieser Versuch besteht nämlich darin, dass das untere Ende beider Unterarmknochen durch einen eng anschliessenden Ring umgriffen und dann die Drehung innerhalb dieses Ringes ausgeführt wird, nachdem derselbe absolut festgestellt ist, z. B. durch Einklemmen in einen Schraubstock. Die aufgenöthigte Axe findet bei diesem Versuche ihr unteres Ende in dem Radius, ungefähr in der Mitte zwischen dem Processus styloides ulnae und dem Processus styloides radii, wenn diese, wie in der Mittellage, sich gerade einander gegenüberstehen; ihr oberes Ende ist in der Eminentia capitata humeri. Lecomte will diesen Versuch nur an dem Lebenden ausgeführt wissen; in diesem Falle ist der Versuch aber nicht ganz sicher, indem dabei eine Mitwirkung der Beugung und Streckung im Ellenbogengelenk und der Drehbewegung im Schultergelenk nicht ausgeschlossen ist. Reines Ergebniss kann nur der Versuch an dem Präparat gewähren, und an einem solchen hat auch Heiberg den Versuch wiederholt. Auf Grund mehrfacher Wiederholung dieses Versuches kann ich selbst es bestätigen, dass bei absolut festgestelltem Humerus innerhalb eines solchen Ringes in den verschiedensten Beugestellungen des Unterarmes gegen den Oberarm vollständiger Uebergang aus der Pronationsstellung in die Supinationsstellung und umgekehrt möglich ist, wobei natürlicherweise die Ulna unter Führung durch den Ring eine der Bewegung des Radius gegenüber gegenläufige kreisförmige Bewegung ausführen muss. — Wie ist diese zu erklären? — Wie oben bereits gezeigt, enthält der Bogen der Ulna zwei Elemente oder Componenten, eine rückwärts- und vorwärtsgehende, durch den Pfeil der Bewegungscurve bezeichnete, und eine quergehende, durch die Sehne der Bewegungscurve bezeichnete; dass der ersten dieser beiden Componenten Beuge- und Streckbewegung der Ulna in dem Ellenbogengelenk entsprechen müssen, ist leicht verständlich; der quergehenden Componente kann aber nur eine Seitenbewegung der Ulna entsprechen, und in Wirklichkeit findet man, dass man, wenn man das Capitulum ulnae umfasst, im Stande ist, dasselbe in einer mehrere Centimeter betragenden Excursion nach aussen und nach innen zu bewegen. Selbstverständlich muss sich diese Wackelbewegung auch in dem Gelenke der Ulna gegen den Humerus aussprechen. Die

1) II. S. 9—11.

Führungslinien dieser beiden Knochen, welche den Ginglymuscharakter des Gelenkes bestimmen, passen aber so genau aufeinander, dass sie diese Bewegung nicht gestatten können. Dieselbe muss also auf andere Weise als durch die Vorbildung der Gelenkflächen zu Stande kommen, und bei einem eröffneten Gelenke kann man sich auch davon überzeugen, wie dieses geschieht. Drängt man nämlich das Capitulum ulnae nach innen, so drückt sich die innere Fläche des Processus coronoides an die innere Hälfte der Trochlea an; diese Berührung wird zum Hypomochlion und dann drückt sich die äussere Fläche des Olekranon an die äussere Hälfte der Trochlea an. Die freien Endpunkte dieser beiden Fortsätze liegen dann so, dass ihre Verbindungslinie die vertiefte Führungslinie der Trochlea schräg durchkreuzt und dieses kann nur geschehen, indem sich die Führungslinie der Ulna aus der Führunglinie der Trochlea abhebt, — mit anderen Worten, die bezeichnete Wackelbewegung der Ulna kann nur unter Bildung einer Diastase ihres Gelenkes an dem Humerus zu Stande kommen, also mit einer Andeutung an Subluxation. Das Gleiche ist der Fall, wenn man das Capitulum ulnae nach aussen drängt, nur drückt hier der Processus coronoides auf den äusseren und das Olekranon auf den inneren Theil der Trochlea. — Durch diese Bewegung des Olekranon um das durch den Processus coronoides gesetzte Hypomochlion erhielt Heiberg seine Curve des durch einen Stab „verlängerten Olekranon", welche dieselbe war, wie die Curve des Capitulum ulnae, nur dieser gegenläufig. — Wenn Heiberg irgend einen Punkt in der Incisura semilunaris major der Ulna als den Mittelpunkt der Bewegung sowohl des Capitulum ulnae, als des „verlängerten Olekranon" annimmt, so hat er insofern Recht, als die Axe, um welche die seitliche Wackelbewegung der Ulna in dem Ellenbogengelenke zu Stande kommt, ebenso gut zwischen die nach verschiedenen Seiten ausweichenden Fortsätze (Processus coronoides und Olekranon) gelegt werden kann, wie sie oben im Interesse einfacherer Darstellung in die Spitze des Processus coronoides gelegt wurde.

Die zweite Art, wie der Rotation der Unterarmknochen eine Axe aufgenöthigt werden kann, ist die, dass man eine solche Axe nicht indirect, wie in dem vorher besprochenen Versuche, gibt, sondern direct, indem man entweder einen Finger durch Anziehen fixirt, oder nach Exarticulation der Hand in die Gelenkfläche des Radius Stifte einschlägt, welche sich in einer feststehenden Oeffnung oder Hülse bewegen, oder um welche sich, nachdem sie festgestellt sind, der Radius drehen muss. Heiberg hat beiderlei Versuche angestellt;

für die zweite Modification hat er für das Einfügen der Stifte in den Radius nach einander diejenigen Punkte von dessen Gelenkfläche gewählt, welche von der verlängerten Mittellinie der einzelnen Finger getroffen werden. Weniger exact ist Gerdy's Versuch [1]), die Spitze eines gestreckten Fingers an eine Mauer zu stützen und damit eine bohrende Bewegung auszuführen. Dieser Versuch ist, wie der Originalversuch von Lecomte, darum weniger exact, weil man an dem Lebenden niemals mit Sicherheit die Mitwirkung des Humerus als ausgeschlossen ansehen kann; und dieser Vorwurf trifft auch Heiberg's Versuch [2]) an dem lebenden Arme trotz aller von ihm angewendeten Vorsichtsmaassregeln. — Heiberg's Ergebnisse [3]) sind von grossem Interesse, indem sie zeigen, dass die Bewegung der Ulna um so grösser ist, je weiter das untere Ende der aufgenöthigten Axe von dem Capitulum ulnae entfernt ist; das obere Ende derselben muss immer in der Eminentia capitata des Humerus liegen. — Die „Excursion", d. h. die Sehne der Bewegungscurve war nämlich

bei Fixirung	für die Ulna	für den Radius
des zweiten Fingers	2,0 Cm.	7,0 Cm.
= dritten =	1,5 =	7,0 =
= vierten =	1,0 =	7,5 =
= fünften =	0,8 =	8,3 =
der Ulna	0,0 =	9,4 =

Diese Stufenfolge erklärt sich leicht aus der Art, wie die Bewegung der Ulna zu Stande kommt. Es ist oben bereits bei Gelegenheit der Besprechung der Beobachtungen am Lebenden gezeigt worden, dass dieses dadurch geschieht, dass der ulnar von der aufgenöthigten Axe gelegene Theil der Extremitas inferior radii eine gegenläufige Bewegung ausführen und das Capitulum ulnae mitnehmen muss; je grösser also dieser ulnargelegene Theil des Radius ist, um so grösser muss auch die Bewegung des Capitulum ulnae sein.

Es ist also durch diese Versuche als unzweifelhaft hingestellt, dass unter gewissen Verhältnissen die Ulna einen verschieden grossen directen Antheil an der Rotation des Unterarmes nehmen kann, indem sie selbst eine derjenigen des Radius gegenläufige Bewegung ausführen kann. Es fragt sich nur, ob wir diese Bewegung als eine typische, d. h. in dem Plane des Organismus liegende, anzusehen haben. Einerseits wurde nun oben gezeigt, dass sich alle Beobachtungen am Lebenden beim Bohren u. s. w. mit dem Schema der Radio-

1) II. S. 10. 2) I. S. 17. 3) I. S. 9 und 22.

Ulnaraxe genügend erklären lassen; andererseits bewiesen aber auch die angeführten Versuche, dass bei Aufnöthigung einer anderen Axe sich auch die Ulna rotirend bewegen kann. Wir werden also auch kein Bedenken tragen zuzugestehen, dass, falls der lebenden Bewegung eine andere Axe aufgenöthigt wird, auch in dieser lebenden Bewegung die Ulna sich durch eigene (genau genommen, mitgetheilte) Bewegung an der Drehung betheiligen kann. Berücksichtigen wir aber, dass dieses, wie oben gezeigt, nur mit einer Diastase des Humerus-Ulnagelenkes geschehen kann, so werden wir diese Drehung nur als eine erzwungene erkennen müssen, welche durch eine gewisse Dehnbarkeit der Bänder- und Compressionsfähigkeit des Gelenkknorpels ermöglicht ist, und werden diese Ansicht um so mehr gewinnen müssen, als diese Bewegung, wie oben gezeigt, nur eine von dem in ungewöhnliche Bahnen gedrängten Radius mitgetheilte ist.

Zürich, im März 1884.

NACHTRAG.

Nachdem Obenstehendes bereits der Redaction dieser Zeitschrift übergeben war, erschienen die bezeichneten Aufsätze von Heiberg in neuer Bearbeitung als selbständige Schrift: „Ueber die Drehungen der Hand, von Dr. Jakob Heiberg“ (Wien und Leipzig, Urban und Schwarzenberg 1884). — Der historische Theil hat dabei einige Ergänzungen und einige Abkürzungen erfahren; der sachliche Theil ist, redactionelle Aenderungen abgerechnet, nach Anordnung und Inhalt derselbe geblieben. Beide bedürfen deshalb keiner erneueten Besprechung. — Dagegen sind dieser Ausgabe noch einige Zusätze beigegeben, welche noch einige Bemerkungen nothwendig machen.

Ein Zusatz gibt die Abbildung seines Modelles, durch welches die Drehung der Ulna als Theil der Rotationsbewegung des Unterarms erläutert werden soll. Sind die Abbildungen naturgetreu — und sie stimmen in Wirklichkeit sehr gut mit den Bildern überein, welche ich bei meinen Versuchen gewonnen habe — so sind sie keineswegs beweisend dafür, dass die erreichbare Drehung der Ulna ein typischer Theil der Unterarmrotation ist; denn sie geben vielmehr das Bild einer Subluxation, somit also der Folge einer erzwungenen atypischen Bewegung, wie es die Rotation des Unterarms

um eine aufgenöthigte Axe sein muss, sei diese durch Vorschreiben der Peripherie (Lecomte), oder durch Vorschreiben eines bestimmten unteren Drehpunktes (Heiberg) gegeben.

Ein weiterer Zusatz ergeht sich etwas weiter als in der früheren Redaction über die Incongruenz der Gelenkflächen an der Trochlea und an der Incisura semilunaris major der Ulna. — Dass solche Incongruenzen vorhanden sind, ist nicht zu leugnen, und ich habe auch bereits in meinem Aufsatze: „Das Ellenbogengelenk" (Reichert's und Dubois-Reymond's Archiv. 1866. S. 446—480) diesen Gegenstand genauer erörtert. Ich habe dort gezeigt, dass eine gewisse mittlere Bahn an beiden Gelenkflächen in allen Stellungen durchaus congruent ist, somit also als der eigentliche typische Theil des Gelenks anzusehen ist, — dass aber gewisse Seitentheile beider Gelenkflächen dadurch ausgezeichnet sind, dass sie nur in gewissen Stellungen aneinanderliegen, in anderen Stellungen aber frei liegen; — wie hierbei nach bestimmten Gesetzen in verschiedenen Stellungen eine verschiedene, stets aber ganz congruente Deckung des grössten Theiles beider Gelenkflächen gefunden wird, habe ich dort ebenfalls gezeigt und muss für das Genauere auf den Aufsatz selbst verweisen. — Eine zweite Art von Incongruenz habe ich an dem gleichen Orte (S. 473) auch erwähnt, welche etwa als Unterstützung der Ansicht einer typischen Rotation der Ulna benutzt werden könnte; ich meine den Hinweis auf eine kleine Schlussrotation in der extremsten Streckung und in der extremsten Beugung. Es ist dieses aber nur eine sehr allgemein verbreitete Erscheinung, welche an sehr vielen Gelenken gefunden wird und Folge der nicht ganz senkrecht zur Axe gestellten Wirkungsrichtung der bewegenden Gewalten ist, seien diese nun Muskeln oder Schwere oder Bänderspannung; so lange eine freie Bewegung auf der gegenüberliegenden Gelenkfläche möglich ist, macht sich die unbedeutende quere Componente einer solchen Richtung nicht geltend; sie äussert sich aber sogleich, wenn die Hauptbewegung durch Hemmung ein Ende gefunden hat. Aus diesem Grunde sind auch die beiden Endtheile einer Gelenkfläche niemals in vollständiger Uebereinstimmung mit dem Flächencharakter des Haupttheiles derselben. — Da diese Schlussrotation und die damit zusammenhängende kleine Incongruenz der Gelenkflächen eine so allgemeine Erscheinung ist, und da sie sich auch nur in den extremsten Stellungen der Gelenke geltend macht, so kann sie auch nicht als Stütze für die Ansicht von einer typischen Betheiligung der Ulna an der Unterarmrotation in jedem Grade der Beugestellung des Ellenbogengelenks benutzt werden. — Ebenso-

wenig kann die von mir zuerst in dem gleichen Aufsatze nachgewiesene excentrische Gestalt der Fovea glenoides auf dem Capitulum radii diesem Zwecke dienen.

In einem dritten Zusatze bespricht Heiberg die beiden Muskeln, M. anconaeus quartus und M. pronator quadratus, als Ulnarotatoren. — In Bezug auf den ersteren habe ich bereits bei Erwähnung der Schlussrotation darauf hingewiesen, dass diese in extremster Streckung eine Wirkung des M. anconaeus quartus sei, weil dieser eine quere Componente in seiner Zugrichtung besitze; indessen ist dieser Muskel seiner ganzen Anordnung nach doch nur Strecker und Fixirer des Ellenbogengelenks. — Dass der M. pronator quadratus, wenn der Radius festgestellt ist, die Ulna in der Incisura semilunaris radii um ihre eigene Axe drehen könne, ist sicher, — daraus folgt aber noch nicht, dass er sie auch in dem Ellenbogengelenke müsse drehen können. In einem solchen Falle bewegt sie sich vielmehr vereint mit dem Humerus um die radio-ulnare Rotationsaxe des Unterarms.

Heiberg's ergänzende Ausführungen können deswegen die in dem Vorstehenden ausgesprochene Auffassung nicht widerlegen, dass die in seinen Versuchen erzielte Drehung der Ulna eine atypische, subluxatorische Bewegung in dem Ellenbogengelenk ist.

Zürich, im April 1884.

XIV.

Kleinere Mittheilungen.

Zwei Luxationen des Fusses nach aussen.

Von

Dr. Georg Fischer
in Hannover.

Erster Fall. Ein 23jähriger Schlossergeselle glitt Abends über eine lose im Wege liegende schmale Holzlatte aus und fiel in der Weise nieder, dass sein linkes Bein unter den Körper zu liegen kam. Beim Hervorziehen desselben sah er den Fuss verdreht. Die starken Schmerzen machten jedes Auftreten unmöglich. Nach einer halben Stunde wurde der Kranke ins Stadtkrankenhaus gebracht (10. August 1883).

Fig. 1.

Es bestand eine hochgradige Difformität. Am meisten fiel die Abduction des linken Fusses auf, welche so stark war, dass, wenn der Kranke mit gerade nach vorn gerichteter Kniescheibe auf dem Rücken lag, der ganze äussere Fussrand auf dem Bette auflag. Der Fuss war um 90° um seine verticale Axe nach aussen rotirt (Fig. 1). Sodann bestand Plantarflexion: die Fussspitze war in dem Grade gesenkt, dass die Längsaxen des Fusses und des Unterschenkels einen Winkel von 130° bildeten. Dagegen fehlte eine Rotation um die sagittale Axe: äusserer und innerer Fussrand waren weder gesenkt noch gehoben. Man sah bei der horizontalen Lage des Kranken nur die innere Seite des Fusses und die grosse Zehe, nichts von der Planta, nichts vom Dorsum, nur wenig von der zweiten Zehe. Ausserdem fiel es auf, dass der medianwärts gerichtete Haken des Fusses stark hervortrat und die Achillessehne sehr angespannt war. Eine Messung vom hinteren Rande des Malleolus int. bis zur Spitze des Hakens ergab am kranken Fusse 9 Cm., am gesunden 8 Cm. Der Fuss war also gleichzeitig etwas medianwärts verschoben. In Betreff der Knochencontouren bestand zunächst ein starkes Vorspringen des Malleolus int. gegen die Haut (*a*). Letztere war in ihrer Farbe unverändert, sehr

gespannt, liess aber keinen Durchbruch des Knochens befürchten. Vom Talus war nichts zu fühlen. An der lateralen Seite des Unterschenkels sprang ebenfalls der Knochen deutlich unter die Haut vor (*b*): aber nicht der Malleolus extern., sondern die für die Fibula bestimmte Gelenkfläche der Tibia. Erst wenn man mit dem Finger auf die Rückseite des Unterschenkels glitt, fühlte man als harten Körper den Malleolus ext. Etwa 5 Cm. über seiner Spitze wurde auf Druck Fracturschmerz empfunden; Crepitation fehlte. Die Fibula war also gebrochen und der mit dem Fuss verbundene Malleolus ext. nach hinten verschoben.

Legte man den Kranken auf die rechte Seite, so dass also die Kniescheibe seitlich gerichtet war (*c*), dann stand der gesenkte Fuss gerade nach vorn: man übersah den ganzen Fussrücken und sämmtliche nach vorn gerichtete Zehen (Fig. 2). Von der gegen die Haut vorspringenden Gelenkfläche der Tibia (*f*) mit der Fibula zog sich eine seichte Vertiefung nach aussen und unten gegen den äusseren Fussrand hin (*g*). Am Unterschenkel fiel sehr deutlich eine schmale Längsfurche auf (*e*), welche etwa handbreit unter dem Fibulaköpfchen (*d*) begann und schräg nach unten verlief, um sich an der Rückfläche des Unterschenkels zu verlieren. Diese Furche entsprach dem Verlauf des M. peroneus longus. Die Anschwellung um das Sprunggelenk war beträchtlich: der Umfang um beide Malleolen betrug am kranken Bein 28 Cm., am gesunden 25 Cm. Blutunterlaufungen fehlten. Jede Bewegung des Fusses war sehr schmerzhaft.

Fig. 2.

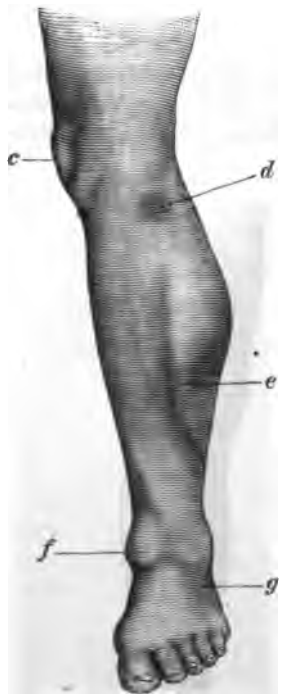

Die Reposition der Luxation gelang in der Narkose bei gleichzeitiger Beugung im Hüft- und Kniegelenk ausserordentlich leicht. Während ich den Fuss gelinde nach unten extendirte, gleichzeitig adducirte und der Assistent auf den Mall. ext. einen Druck nach vorn ausübte, stellten sich sogleich die normalen Contouren wieder her. Der Fuss wurde rechtwinkelig zum Unterschenkel gestellt, stark mit Watte gepolstert und ein Tripolithverband bis über das Knie gelegt. Der Kranke blieb schmerz- und fieberlos. Bei der Abnahme des Verbandes nach 14 Tagen war das Gelenk nur wenig geschwollen, auf Druck kaum schmerzhaft; Tripolithverband. Nach 4 Wochen war über der Fibulafractur Callus zu fühlen; leichte Bewegungen im Sprunggelenk verursachten keinen Schmerz, Gypsverband. Als nach 6 Wochen der feste Verband definitiv entfernt wurde, war der Kranke sofort im Stande, ohne jede Unterstützung zu gehen, fast ohne zu hinken. Die Bewegungen des noch etwas geschwollenen Sprunggelenks waren ziemlich ergiebig und schmerzlos. Wenige Tage darauf wurde der Kranke entlassen; er ging bald zur Arbeit. Als er sich 3 Wochen später (2 Monate nach der Verletzung) wieder vorstellte, ging er ganz normal, ohne jeden Schmerz. Auch jetzt war der Umfang über

beiden Malleolen am linken Bein noch um 2 Cm. grösser, und in der gleichmässigen Schwellung waren die Contouren beider Malleolen, zumal des Mall. int. nicht so deutlich herauszufühlen, als am rechten Bein. Plantar- und Dorsalflexion im Sprunggelenk waren normal.

Für die Entstehung der Verletzung dürfte folgender Mechanismus der wahrscheinlichste sein. Durch Ausgleiten des Fusses über eine schmale Holzlatte entstand durch Abduction mit Erhebung des äusseren Fussrandes eine Fractur der Fibula. Indem nun beim Niederfallen des Kranken das gebrochene Glied unter den Körper zu liegen kam, wurde durch den Druck der Körperschwere der Fuss ganz nach aussen umgelegt, luxirt.

Bei der typischen Luxation des Fusses nach aussen ist der äussere Fussrand mehr oder weniger erhoben, der innere gesenkt, die Fussspitze nach aussen gedreht, der innere Knöchel tritt stark hervor, und die Fibula ist gebrochen. Uebereinstimmend mit diesen Veränderungen zeigte unser Fall eine Abduction des Fusses, das starke Vortreten des Malleolus int. und die Fractur der Fibula etwa 5 Cm. über der Spitze des Malleolus ext. mit Verschiebung desselben nach hinten. Eine Fractur am äussersten Ende des Malleolus int., sowie eine Längssplitterung an dem der Fibula zugekehrten Theil der Tibia, wie sie mitunter bei dieser Verletzung beobachtet sind, waren in unserem Falle nicht nachzuweisen. Dagegen zeichnet sich derselbe durch einige abweichende Symptome aus. 1. Durch den hohen Grad der Abduction des Fusses um 90°. 2. Es fehlte jede Rotation um die sagittale Axe: der äussere Fussrand war nicht erhoben, der innere nicht gesenkt. 3. Es war eine vermehrte Plantarflexion vorhanden: die Fussspitze war stark gesenkt. 4. Ein bisher nirgends erwähntes Symptom war die an der lateralen Seite des Unterschenkels, eine Hand breit unter dem Fibulaköpfchen beginnende, nach unten und hinten herabziehende Längsfurche. Ich glaube, dass dieselbe in Beziehung zum M. peroneus longus steht, welcher durch den Reiz des gebrochenen und nach hinten verschobenen Malleolus ext. sich contrahirt hatte. Derselbe besorgt bekanntlich vor Allem die Abduction des Fusses.

Was die Behandlung anbetrifft, so konnte, da keine Befürchtung eines Durchbruchs des Malleolus int. durch die Haut vorlag, sogleich nach der Reposition ein fester Verband mit guter Polsterung angelegt werden. Nach dem Vorschlage von Pott, dem Fuss die Stellung eines Klumpfusses zu geben, damit die Bänder an der inneren Seite des Fussgelenks ohne Verlängerung anheilen, empfiehlt man auch heutzutage noch bei der Luxation nach aussen den Fuss in adducirter Stellung zu bandagiren. Dass diese Stellung nicht unbedingt nöthig ist, zeigte schon Astley Cooper, welcher den Fuss gerade schienen liess. Auch in unserem Falle blieb der Fuss 6 Wochen lang, während welcher der feste Verband dreimal gewechselt wurde, rechtwinkelig zum Unterschenkel gestellt, und das Resultat war sehr günstig: der Kranke konnte sofort gut gehen.

Zweiter Fall. Bald darauf wurde ein 57jähriger, etwas schwächlicher Arbeiter mit folgender Verletzung aufgenommen (27. October 1883). Durch Ueberfahrenwerden von einem schweren Lastwagen hatte das untere Ende der Tibia die Haut durchbrochen und stand mit sichtbarer Gelenkfläche medianwärts weit vor. Am Niveau der Gelenkfläche war der Mall. int. abgebrochen. Der Fuss war lateralwärts unter die Fibula verschoben, doch

so, dass die Richtung seiner Längsaxe unverändert blieb: der Fuss stand mit gesenkter Spitze gerade nach vorn. Eine Abduction desselben fehlte ganz; dagegen war der innere Fussrand gesenkt, der äussere erhoben. Der Mall. ext. war gebrochen. Die Einrenkung war leicht; Desinfection, Listerverband, Volkmann'sche Schiene. Die starke Quetschung des Unterschenkels führte jedoch rasch zu Verjauchung seiner Musculatur und zu Gangrän der Haut, so dass eine Amputation des Oberschenkels nöthig wurde, welche glücklich verlief.

Beide Verletzungen, von denen die eine mit einer grossen Wunde complicirt war, unterscheiden sich auffallend durch die Art der Difformität. Im ersten Falle bestand eine starke Abduction des Fusses mit Auswärtsdrehung der Fussspitze, ohne Rotation um die sagittale Axe. Im zweiten Falle fehlte jede Spur von Abduction des Fusses; dagegen war eine laterale Verschiebung desselben bei nach vorn gerichteter Fussspitze mit gleichzeitiger Rotation um die sagittale Axe vorhanden. Es fragt sich nun, ob man beide Verletzungen unter dieselbe Rubrik der Luxation des Fusses nach aussen bringen darf. Der zweite Fall verdient diesen Namen ohne Widerspruch, da die obere Gelenkfläche des Talus unter die Fibula hin, also nach aussen getreten war. Anders steht es um den ersten Fall.

Wirft man die Frage auf, welchen Namen unsere erste Verletzung verdient, so greift man in ein Chaos. Bis in die vierziger Jahre wurde dieselbe von deutschen Chirurgen überall als „Luxation des Fusses nach innen" beschrieben, weil der Talus nach innen unter den Mall. int. abweicht. Dass dabei der Mall. ext. fast regelmässig brach, wusste man schon damals. Da warf Stromeyer diese Verletzung aus der Klasse der Luxationen hinaus in die der Fracturen, eben weil die Verrenkungen des Tibiotarsalgelenks fast stets mit Fracturen verbunden sind. Er erfand dafür das Wort „Verrenkungsbruch" und nannte speciell unsere Verletzung „Fractur des unteren Endes der Fibula mit Luxation der Tibia nach innen und des Fusses nach aussen". Dem allgemeinen Princip bei Bezeichnungen von Luxationen entgegen legte Stromeyer grösseren Werth auf die bei dieser Verletzung vorkommende Formveränderung und sprach daher von einer Luxation des Fusses nach aussen. Seitdem wandeln die deutschen Chirurgen verschiedene Wege. Einige gruppiren obige Verletzung als Verrenkungsbruch unter die Fracturen (Roser, König), Andere unter die Luxationen (Bardeleben, Pitha, Hueter). Hier wiederum mit einer gewissen Beschränkung, indem man den Verrenkungen des Fusses nach vorn und hinten als echte Luxationen die seitlichen Verrenkungen nach aussen und innen als Luxationen im uneigentlichen Sinne gegenüberstellt (Hueter). Die Verwirrung hört aber damit nicht auf. Was der Eine Luxation des Fusses nach innen nennt (Bardeleben), bezeichnen Andere als Luxation des Fusses nach aussen (Pitha, Lossen). Ja man nennt die Luxatio pedis externa auch Luxatio tibiae interna (Pitha). Gegenüber so vielen verschiedenen Auffassungen muss man Partei ergreifen. Stromeyer's Ausdruck Verrenkungsbruch war insofern geschickt gewählt, als damit eine Verletzung, bestehend aus Luxation und Fractur mit Einem Worte bezeichnet wird; der Schwerpunkt seines Wortes liegt im Bruch, um die Verletzung unter den Fracturen unterzubringen. Meiner Ansicht nach ist nun aber nicht der alltäglich vorkommende Bruch am unteren Ende der Fibula, son-

dern die Verrenkung das Wichtigste bei dieser Verletzung. Zunächst wegen der am meisten in die Augen springenden colossalen Difformität des Fusses. Und zweitens, weil für das Zustandekommen der Malleolenfractur und dieser seitlichen Luxation der Mechanismus derselbe ist, nur mit dem Unterschied, dass für letztere die Gewalt eine grössere sein muss. Mithin ist die Luxation die Hauptverletzung und die Bezeichnung „Bruchverrenkung" wäre wohl passender gewesen als „Verrenkungsbruch". Gleichviel darum, richtiger scheint es mir, jene combinirte Verletzung unter den Luxationen abzuhandeln. Wer denkt denn daran, eine Luxation des Oberarms nach innen und unten unter den Fracturen zu gruppiren, weil dabei fast immer das Tuberculum majus vom Humerus abgebrochen ist? — Was nun die zweite Frage anbetrifft, ob man in unserem Falle von einer Luxation nach innen oder nach aussen reden soll, so wähle ich letztere Bezeichnung. Es ist ja richtig, dass das Princip, nach welchem die Stellung der oberen Gelenkfläche des Talus für die Bezeichnung der Luxation ausschlaggebend sein muss, es verlangt, von einer Luxation nach innen zu reden, weil der Talus nach innen abweicht. Allein man werfe nur einen Blick auf die Abbildung, auf die um 90° nach aussen gedrehte Fussspitze, und ich meine, dass es in einem solchen Falle naturgemässer ist, die Luxation nach der enormen Difformität zu taufen, als nach dem Princip. Ich theile die Ansicht von Lossen (Verletzungen der unteren Extremitäten, Deutsche Chirurgie 1880), welcher ebenfalls jene Verletzung nicht als Fractur, sondern als Luxation und nicht als Luxation des Fusses nach innen, sondern als solche nach aussen abhandelt. Die grosse Difformität zwingt uns, auch diesen Fall als Luxation des Fusses nach aussen zu bezeichnen, will man nicht das, was man mit seinen Augen sieht, in eine unverständliche Sprache bringen. Dem Sprachgebrauch nach reden wir von einer Richtung nach aussen, mag nun der Fuss, wie im ersten Falle, um seine verticale Axe nach aussen gedreht, oder wie im zweiten Falle, in seiner Queraxe nach aussen verschoben sein.

Zur Unterscheidung beider Verletzungen könnte man die erste eine Rotationsluxation des Fusses nach aussen nennen. Es ist zu wünschen, dass auch andere Chirurgen bei dieser Frage den einfachsten Anschauungen huldigen, um endlich einmal aus der Verwirrung herauszukommen.

XV.

Besprechungen.

Grundriss der Chirurgie von C. Hueter. Zweite sorgfältig durchgesehene Auflage von Hermann Lossen. II. Band, specieller Theil. Leipzig, F. C. W. Vogel 1883.

Unzweifelhaft hat das Lehrbuch Hueter's sich in kurzer Zeit eine grosse Anzahl von Freunden erworben. Es verdankt diese günstige Aufnahme der fesselnden und anregenden Form, in der es geschrieben ist. Die Eintheilung und Behandlung des Stoffes ist eine vorzügliche, Hueter hat sich dabei vielfach an das berühmte Colleg seines Lehrers Langenbeck über Akiurgie gehalten. Aber gewisse Mängel des Buches wird man ohne Weiteres zugestehen müssen. Dazu gehört ohne Zweifel die für ein Lehrbuch viel zu subjectiv gehaltene Fassung. Hueter ging gern bei mancher Frage seinen eigenen Weg, auf dem ihm nur Wenige folgen konnten und wollten. Infolge dessen sind die einzelnen Kapitel nicht ganz gleichmässig bearbeitet. Das sind aber Mängel, die sich durch einen so tüchtigen Bearbeiter wie Lossen vollständig beseitigen lassen werden. Schon jetzt ist an vielen Stellen abgerundet und gefeilt worden, aber mir kommt es vor, als ob Lossen sich vorläufig gescheut hätte, viel Aenderungen vorzunehmen. Er hat sich vorwiegend darauf beschränkt, die nöthigen Ergänzungen zu machen und den Fortschritten der Chirurgie in jeder Hinsicht, in Hinsicht auf Diagnose, operative Technik und Behandlung gerecht zu werden. Sehr gut sind die Abschnitte über Kopf und Hals. Eine besondere Ueberarbeitung scheinen mir die Krankheiten der Extremitäten zu erfordern. Etwas lückenhaft sind die Kapitel über Krankheiten der Wirbelsäule und der männlichen Geschlechtsorgane, so z. B. fehlt jede Therapie der Spermatocele. Auf eine detaillirte Besprechung der einzelnen Abschnitte wird dieses Mal verzichtet, da eine solche beim Erscheinen des Buches in dieser Zeitschrift von mir erfolgt ist.

Berlin, März 1884. Sonnenburg.

RADCLIFFE LIBRARY UNIVERSITY 24 JUL 84

XVI.

„Herztamponade."

(Ein Beitrag zur Herzchirurgie.)[1])

Von

Prof. Dr. E. Rose
in Berlin.

M. H. Das Präparat, welches ich Ihnen zeigen möchte, ist von Interesse für eine seltene Operation, die auffallenderweise in Deutschland in ihrem Werth so lange unterschätzt und verkannt wurde. Während schon früher in Frankreich und Russland damit so Manchem das Leben gerettet worden ist, hat sich — noch sind es nicht 20 Jahre — Billroth so abschätzig als möglich, aber wohl im Sinne der Tagesmeinung in Deutschland darüber ausgesprochen. Es betrifft das die Chirurgie des Herzens, die Operationen am Herzbeutel. Billroth drückt sich in seiner Bearbeitung unter Anderem so aus: „Die Paracentese des hydropischen Herzbeutels ist eine Operation, welche meiner Ansicht schon sehr nahe an dasjenige heranstreift, was einige Chirurgen Prostitution der chirurgischen Kunst, Andere chirurgische Frivolität nennen. Nur um diesem Abschnitt den Vorwurf äusserer Unvollständigkeit zu entziehen, erwähnen wir diese Operation, für die im Ganzen die Anatomen mehr Interesse zu haben pflegen, als die Aerzte. Vielleicht werden spätere Generationen anders darüber denken; die innere Medicin wird ja immer chirurgischer und die Aerzte, welche sich vorwiegend mit innerer Medicin beschäftigen, pflegen die kühnsten Operationspläne zu machen." Es folgen dann drei Viertel Seiten mit der Bemerkung, dass einige Kranke trotz der Operation, die man zur Abwehr des Erstickungstodes macht, davon gekommen seien.

M. H. Hängt der Werth einer Operation davon ab, was unser Ruf bei der Ausführung riskirt, oder von dem, was sie dem Kranken verheisst? Ich war schon vor 20 Jahren in meiner Assistentenzeit

1) Im Auszuge vorgetragen in der Sitzung der Gesellschaft der Charitéärzte in Berlin am 8. October 1883.

nicht der Ueberzeugung, welche Billroth so im Namen der meisten deutschen Aerzte aussprach. Sie erlauben mir vielleicht, meine Erfahrungen auseinanderzusetzen, welche mich hier zu meinem Handeln bestimmt haben. Wenn man sieht, wie viel gemacht und besprochen die Pleurotomien, die Rippenresectionen damals schon waren, ist mir die Geringschätzung dieser so nahverwandten Operation doch stets recht auffallend erschienen.

Bei paarigen Organen braucht eine Seite nicht zu functioniren; eine Lunge, eine Niere kann fehlen und das Leben hört nicht gleich auf, so lange die andere gesund ist. Bei dem Herzen ist das doch anders; leidet seine Function Noth, so ist es eben bald aus. Ob wir dort interveniren, das kann man sich überlegen, oft recht lange, und kann über die Nothwendigkeit dieser Operation disputiren. Hier folgt der Tod, das ist die Regel, wenn es nicht schnell geschieht. Hier sollte der Versuch der Lebensrettung, das ist meine Ueberzeugung, unsere Pflicht sein.

Warum schreckt man vor der Herzchirurgie zurück? Die ganze Herzchirurgie ist ihrer Gefahr wegen verrufen. Dass eine Herzverletzung im Allgemeinen leicht zu erkennen, aber nicht viel damit anzufangen, diese Vorurtheile galten damals und gelten bei Vielen noch heute.

Urtheilt man allerdings nach der Rubrik „Unglücksfälle und Verbrechen" in den öffentlichen Blättern, so bekommt man leicht diesen Eindruck, zumal im Süden, wo man schneller mit dem Messer bei der Hand ist.[1]) Danach gilt dann die Letalität der Herzverletzungen

1) Schlägt man z. B. diese Rubrik in Nr. 4 vom 4. Januar 1884 in der Neuen Züricher Zeitung auf, so findet man gleich zwei solche tödtliche Herzstiche auf einmal vertreten. Als charakteristische Beispiele der schnellen Todesgefahr mögen sie hier wörtlich folgen:

„Die Gemeinde Seebach (bei Zürich) war am (2. Januar) Berchtoldstage der Schauplatz eines blutigen Verbrechens. In seinem Häuschen links an der Landstrasse, welche von Oerlikon rechts am Dorfe Seebach vorbeiführt, wohnte der etwa 50jährige Rutishauser, ein nach den Aussagen seiner Bekannten übelbeleumdeter Mann. Dessen Stieftochter unterhielt ein Liebesverhältniss mit einem jungen Mann, Bruno Volkart aus Bülach, dessen Vater in der letzteren Gemeinde eine Wirthschaft betreibt. Rutishauser widersetzte sich dem Verhältniss und es kam zwischen ihm und Volkart zu einem Zerwürfniss. Am Abend des Berchtoldstages, etwa um 11 Uhr, begleitete Volkart seine Braut nach Hause. Es entspann sich zwischen ihm und Rutishauser ein heftiger Wortwechsel, der schliesslich zu Thätlichkeiten führte. Volkart brachte dem Vater seiner Verlobten mit einer Feuerzange mehrere klaffende Wunden am Kopfe bei, worauf der letztere seinen Gegner mit einem Stockstilet niederstach. Der Stich traf das Herz und hatte den sofortigen Tod des Getroffenen zur Folge. Rutishauser, der den Eindruck eines fin-

für die absoluteste, wie denn noch Bell jede Heilung für Einbildung erklärt hat. Freilich, strömt das Herzblut frei, so ist das nur ein Fall für den Gerichtsarzt.

Folgender Vorgang gibt ein auch sonst recht merkwürdiges Beispiel dafür.

I. Verblutung durch eine perforirende Stichwunde des Herzens mit Netzvorfall.

Joseph Thaler von St. Paul in Tyrol wurde in der Nacht vom 7. zum 8. August 1876 in einer Schlägerei in Zürich getödtet. Die Section fand am 8. August statt und entnehme ich den gerichtlichen Acten, welche ich als chirurgisches Mitglied des Medicinalraths des Cantons Zürich zu revidiren hatte, über den Befund und die innere Besichtigung Folgendes: Die Kleider, namentlich das farbige baumwollene Hemd, Weste und Hosen sind über und über mit eingetrocknetem Blut bedeckt. Das Hemd zeigt an der über der Wunde gelegenen Stelle einen circa 3 Cm. langen, schmalen Riss mit scharf geschnittenen Rändern.

In der Höhe des 3. Intercostalraums, circa 1 1/2 Cm. vom linken Rand des Brustbeins entfernt, liegt der innere Wundwinkel einer von da an 3 Cm. nach aussen verlaufenden Wunde, deren glatte, scharfe Ränder in ihrer Mitte 1 1/2 Cm. von einander abstehen und in spitze Wundwinkel zulaufen. Bei Bewegungen des Oberkörpers ergiesst sich viel flüssiges, dunkelrothes Blut aus der Wunde. Nachdem die Weichtheile der linken vorderen Brustwand mit Einschluss der Musculatur abgelöst und zurückgeschlagen waren, zeigt sich letztere rings um die Wunde in der Grösse eines silbernen Fünffrankenstücks blutig imbibirt. Vom oberen Rand des 5. Rippenknorpels zieht sich eine Wunde in etwas schiefer Richtung von aussen unten nach innen oben in einer Ausdehnung von 4 Cm. und endet circa 1 Cm. weit vom linken Rande des Brustbeins entfernt im 3. Intercostalraum. In ihrem Verlauf ist der 4. Rippenknorpel ungefähr in der Mitte vollständig durchschnitten; in der Wunde selbst liegt ein kleines Stück des Netzes. Die Schnittflächen der Knorpel sind glatt, glänzend und zeigen keine Streifen.

Nach sorgfältiger Entfernung des Brustbeins kommt im Herzbeutel eine ähnliche Verletzung zum Vorschein wie in der Brustwand. Richtung und Ausdehnung stimmen ganz mit der Wunde in der Brustwand überein.

Im Herzbeutel finden sich 200 Ccm. flüssiges, dunkelrothes Blut; nach dessen Entfernung erscheint auf der vorderen Herzfläche eine 3 1/2 Cm.

---

steren und verschlagenen Menschen macht, ist verhaftet und wurde gestern Abend (3. Januar) nach Zürich übergeführt."

Dann heisst es gleich dahinter:

„Letzten Sonntag Abend stritten sich in einem Café zu St. Moritz (Wallis) zwei junge Leute, ein protestantischer Deutschschweizer und ein Italiener, über religiöse Dinge. Plötzlich zog der letztere, ohne irgend einen Anlass, ohne jegliche Provocation von Seite des anderen, ein Messer aus der Tasche und stach den Deutschschweizer. Derselbe fiel sofort todt zusammen, das Herz war durchstochen. Der Italiener ging hierauf in seine Wohnung und legte sich ruhig schlafen. Er sitzt jetzt im Gefängniss."

lange, schief verlaufende Wunde in Form eines sehr spitzwinkligen Dreiecks, mit der Spitze nach innen unten und der schmalen Basis nach oben aussen. Auch hier sind die Ränder glatt.

Am herausgenommenen Herzen lässt sich mit Leichtigkeit constatiren, dass sowohl die vordere, als die hintere Wand des rechten Ventrikels nahe an seiner Spitze durchstochen, die rechte Herzkammer somit nach zwei Seiten hin eröffnet ist.

Eine genaue weitere Untersuchung ergibt, dass der Stichkanal sich durch den unter dem Herzen liegenden Theil des Zwerchfells fortsetzt, den linken Rand des linken Leberlappens circa 4 Cm. tief einschneidet und in der Muskelschicht des Magens ungefähr in der Mitte der kleinen Curvatur, ohne die Magenwandung zu penetriren, endet. Die Wunde im Zwerchfell hat eine Länge von 4 Cm., die Ränder sind glatt, beide Wundwinkel spitz. Der Stichkanal hat eine Tiefe von circa 14 Cm. und verläuft von aussen oben nach innen unten.

Am Herzen finden sich sonst keine Abnormitäten, die Musculatur ist derb, hellbraun; auch die linke Kammer ist blutleer.

Aus der linken Brusthöhle können 1060 Ccm. dunkelrothes, flüssiges Blut, in dem wenige Blutcoagula schwimmen, geschöpft werden. Die unverletzte linke Lunge ist frei, sie füllt die Brusthöhle nicht aus und ist fast die Hälfte kleiner als die rechte; ihre Oberfläche ist auffallend blass, nur leicht ins Röthliche spielend. Die Schnittfläche zeigt ein mehr fleischiges Aussehen, ist sehr blass, überall noch lufthaltig; auf Druck ergiesst sich keine blutige Flüssigkeit. Die rechte Lunge ist mit der Brustwand verwachsen, die Oberfläche dunkelroth, namentlich im unteren Lappen; sie ist blutreicher als die linke, indem sich auch im oberen Lappen auf die glatte, schieferig graue Schnittfläche bei Druck etwas blutige Flüssigkeit ergiesst und der untere Lappen überhaupt mehr bluthaltig ist. In den grossen Bronchien ziemlich viel Schleim.

Die grossen Blutgefässe sind leer, ebenso die grossen Blutadern des Halses.

Die Leber ist von normaler Grösse, schlaff, blutarm; ein seitlicher dünner Rand des linken Lappens ist 4 Cm. tief eingeschnitten.

Im Becken findet sich circa ein Wasserglas voll meist coagulirten Blutes, welches offenbar durch die Wunde im Zwerchfell in die eröffnete Bauchhöhle drang und sich im Becken ansammelte.

Der Magen findet sich durch einen röthlichen Brei ungefähr zu einem Dritttheil angefüllt; der Inhalt verbreitet einen säuerlichen Weingeruch. Ungefähr in der Mitte der kleinen Curvatur findet sich obgenannter, nicht penetrirender Anschnitt.

Die Nieren sind blutarm.

Die Schleimhaut von Kehlkopf, Schlund und Speiseröhre ist blass.

Die weiche Hirnhaut ist sehr blutarm. Das Hirn auf der Schnittfläche ziemlich feucht, aber auffallend blass und blutarm. Die Blutleiter der Schädelbasis sind leer, ebenso die an der Decke.

Keine sonstigen Verletzungen und Krankheiten finden sich vor. Die Hautdecken sind sehr blass.

Dieser Fall ist in verschiedener Beziehung gleich merkwürdig, weshalb ich gemeint habe, es sei der Mühe werth, ihn hier einzu-

schalten. Mit welcher Wucht muss das grosse Messer geführt sein, dass es Knorpel und Brusthöhle durchdrang und tief in den Bauch eingedrungen ist. Besonders merkwürdig ist der Befund, dass sich dabei Netz durch das Zwerchfell und das ganze Herz hindurch geschlagen hat und in der äusseren Brustwunde lag, ein Vorgang, den man wohl nicht so leicht vermuthet hätte. Wie auffallend ist endlich hier die Blutlosigkeit im ganzen Körper und damit die Massenhaftigkeit des Blutverlustes durch die Herzwunde ausgesprochen.

Solche klaffende Herzwunden sind es, welche des Verblutungstodes wegen ausschliesslich fast nur den Gerichtsarzt beschäftigen.

Allein es gibt Herzwunden ohne äussere Blutung mit nicht geringerer Gefahr. So bekommt (II) vor dem Cantonspital in Zürich ein Italiener von einem anderen Arbeiter einen Stich in die Brust, geht noch 20 Schritte, fällt um und ist todt. Nach dem gerichtlichen Befunde war die (eine) Wunde bereits im Verkleben, der Messerstich ging ausschliesslich in die rechte Herzkammer, der Herzbeutel war prall voll Blut, die rechte Herzhälfte sehr klein, die Asphyxie so stark ausgesprochen, dass in den Bronchien blutiger Inhalt sich fand.

Woran sterben also solche Leute? Nach dem Tode strotzt der Herzbeutel prall voll Blut; ich hatte stets den Eindruck, der Tod tritt durch mechanische Behinderung der Herzthätigkeit ein, durch eine Tamponade des Herzbeutels.

Um diese Herztamponade dreht sich nach meiner Meinung die Therapie der Herzverletzung, die ganze Herzchirurgie. Je nach der Grösse der Wunde kann diese Tamponade sofort plötzlich, aber auch bei sehr kleiner erst nach einiger Zeit zu Stande kommen (III). Der plötzliche, ganz unerwartete Tod eines bekannten Kaufmanns Bll. in Zürich veranlasste die Lebensversicherungsgesellschaft, auf eine gerichtliche Obduction zu dringen. Dabei fand sich der Herzbeutel prall voll Blut, aus der rechten Herzkammer guckte eine Linie lang eine sehr feine Nähnadel; ein Kanal hatte sich darum durch Erweichung des Herzmuskels gebildet, welcher durch die Bewegung entstanden war und Herzbeutel und Kammer verband. In der Haut darüber fand man eine anfangs übersehene Stichnarbe durch eine kleine Sugillation angedeutet. Es ergab sich dann, dass der Kaufmann schon drei Tage vor dem Tode einmal über Schmerz in der Gegend geklagt, ohne es dann weiter zu beachten, und dass ihm bei der regen Beschäftigung am Ladentisch eine sehr feine Nähnadel, die er sich in das Chemisette gesteckt hatte, fortgekommen war. So überzeugt man sich leicht, dass Herzverletzungen auch ohne äussere Blutung zum Tode führen können.

Gerade aber von diesen nicht blutenden Herzverletzungen ist es ein Vorurtheil, sie seien ebenso leicht zu erkennen, als aussichtslos für die Behandlung. Wie leicht man Herzverletzungen übersehen kann, davon hat mich die Erfahrung schon in meiner frühsten Assistentenzeit überzeugt. Ein junger Kuhhirt wurde nach Bethanien gebracht, der Tritte von einem Ochsen gegen die Herzgegend bekommen. Er schien mir einen einfachen Rippenbruch zu haben; ohne dass Auffälliges zu bemerken war, heilte er in 14 Tagen mit Callus. Ein Jahr nachdem der früher stets gesunde Hirt das Haus anscheinend geheilt verlassen, kehrte er mit ausgebildetem Herzfehler und hochgradiger Wassersucht zurück, der er bald erlag.

IV. Rippenbruch mit nachträglichem Tod durch Herzverletzung.

August Friedrich Wilhelm Leu, geboren 1. Mai 1844 in Werder, Dienstknecht in Blankenfelde bei Lichtenrade, wurde am 20. Juli 1862 (Nr. 721) auf die chirurgische Abtheilung in Bethanien gebracht, weil er von einem Ochsen durch Trampeln eine Verletzung erhalten. Die Haut war leicht erodirt. Es wurde die Diagnose auf einen unvollständigen Rippenbruch gestellt, weil beim Auscultiren des frischen Falles weder ein Knacken beweglicher Rippen, noch Lungenerscheinungen zu hören waren. Schon nach einigen Tagen stand der 18jährige Kranke ohne unser Zuthun auf. Die Rippenfractur machte sich durch deutliche Callusauftreibung deutlich, nachdem einige Tage vergangen. Wegen „Magenüberladung" wurde seine Entlassung verzögert, jedoch von ihm am 2. August nach seinem Willen ausgeführt. Der alleinstehende Mann ging auf das Gut zu seinem Herrn zurück, anscheinend als geheilt.

Wie ich jetzt nach 20 Jahren aus dem Hauptbuch der Anstalt ermittelt habe und damit meine obigen Privatnotizen ergänzen kann, ist derselbe A. F. W. Leu in der That am 19. April 1863 (unter Nr. 451) von derselben Dienstherrschaft wieder auf die innere Station von Bethanien gebracht worden und daselbst schon am 23. Nachmittags 4¼ Uhr gestorben; der damalige Assistent der inneren Abtheilung hat als Todesursache eingetragen: „Herzentzündung".

Ein anderer Grund für die Herzaffection, als die Verletzung, liess sich nicht ermitteln, das musste ich zugeben, und doch war mir beim besten Willen jede Betheiligung des Herzens bei der Verletzung entgangen. Wie leicht das möglich ist, sollte mir wenige Wochen später ein Fall zeigen von Selbstmord, bei dem die Schusswunde überhaupt erst infolge einer vorgenommenen Sondenuntersuchung zu bluten angefangen hatte. Ich liess den widerstrebenden Kranken nach Bethanien bringen, aber leider erlag er nach ungefähr 14 Tagen doch seiner Lungenverletzung. Welche Ueberraschung für uns Alle! Herz und Herzbeutel waren der Länge nach durchbohrt, ohne dass es zu

sonderlichen Folgen geführt hatte. Die Herzwunde war geheilt, an der gleichzeitigen Lungenverletzung ging er zu Grunde.

Der Fall war folgender:

V. Schussperforation des Herzens. Heilung. Doppelte Schussfractur der Rippen mit Perforation der Lunge. Tod durch Pneumonie.

Der Arbeiter Karl Richter, geboren den 5. Mai 1837 in Betau bei Torgau und zur Zeit in der Melchiorstrasse bei Bethanien wohnhaft, drückte am Vormittag des 21. October 1861 auf sich selbst einen Schuss ab, und wurde ich bald darauf der Blutung wegen von dem ersten Arzt Dr. J. zu Hülfe gerufen. Ich fand einen grossen, robusten Mann vor, der ursprünglich gar kein Blut verloren, dann aber nach der vorgenommenen Sondenuntersuchung heftig zu bluten angefangen hatte. Die Sonde sei nicht in die Tiefe gedrungen und habe keine weitere Verletzung ergeben, theilte mir der Arzt mit. Immerhin sprach das hellrothe, hervorrieselnde Blut für eine ernste Verwundung; die Lage war um so schlimmer, weil der Kranke, der seine Eltern verloren und seine Stellung eingebüsst hatte, jeden Verband abriss und trotz sechs Schutzleuten jede neue Anlage zu verhindern suchte. Ich machte ihm deshalb einen sehr starken Aderlass, wodurch die Blutung aufhörte und der Kranke derart geschwächt war, dass ihn die Schutzmannschaft fesseln und so in das Krankenhaus Bethanien bringen konnte. (Aufgenommen 1861 unter Nr. 948.) Hier hatte er sich von seiner doppelten Blutung bald ganz erholt, so dass er aufs Neue Tag und Nacht das alte Spiel von vorn anfing und, obgleich er an Händen und Füssen gebunden, doch fortwährend mit seinem Körper den Verband zu zerstören trachtete, wobei er jede Antwort und Nahrung verweigerte. Am 3. Tage erschöpft und von der Fruchtlosigkeit seiner Anstrengung überführt, besann er sich eines Besseren, die Fesseln wurden entfernt und wir gaben uns jetzt mit ihm vereint die grösste Mühe, sein Leben zu erhalten.

Am 1. Tage hatte der Kranke auch Bluthusten, die linke Lunge war hinten und unten gedämpft, darüber fand sich Bronchialathmen. Am folgenden stieg die Dämpfung bis oben, ohne Verschiebung des Herzens, Bluthusten wiederholte sich am 27. und am 28. Die weitere Behandlung bestand vorzugsweise in Morphium hydrochloratum und Eisblasen. Der Gang von Puls und Respiration war dabei folgender:

Den	22.	23.	24.	27.	28.	31. Oct.
Puls Morgens	100	92	100	76	76	—
" Abends	108	116	92	—	—	84
Resp. Morgens	64	36	—	24	24	—
" Abends	64	52	36	—	—	36

Bis einen Tag vor dem Tode war der Puls ruhig; der Brandschorf der Schusswunde in der Haut demarkirte sich am 27. und nässte ein wenig am 31. Ausfluss aus der Schusswunde hat nach Stillung der ersten Blutung nicht mehr stattgefunden, während die Dämpfung bis oben anhielt. Der Tod trat am 2. November Mittags 1 Uhr ein. Bei der Section constatirte ich Folgendes: Die einfache Schusswunde lag gerade senkrecht unter der linken Brustwarze; der Schuss hatte zunächst vorn die 6. Rippe in ihrer unteren Hälfte zerschmettert, jedoch so, dass die obere Hälfte der

Rippe in ihrer Continuität erhalten war. Der Brustkorb enthielt keine Luft in seinen serösen Höhlen, das rechte Brustfell dagegen ein wenig klare Flüssigkeit. Der untere rechte Lungenlappen war lufthaltig, der obere luftleer, roth, schlaff, fein granulirt. Das Herz war leicht am Herzbeutel adhärent, besonders links unten, vorn und hinten, auf der Fläche ca. 2 Unzen eiteriges (?) Exsudat. Der Schusskanal ging in der Länge von 3 Zoll durch die Scheidewand des Herzens, war aber bereits verklebt, jedoch weich und mit dunkelem Blut verfärbt, in der Weise, dass an der Rückseite der linken Herzkammer die nicht betheiligte Substanz des Herzmuskels nur $^3/_4$ Linien breit war, so dass nicht viel von einer Penetration in die Herzkammer gefehlt hat. Das linke Brustfell war voll Blut, das etwas ins Braune stach; es fanden sich daran einzelne Schwarten vor, z. B. thalergross rückwärts an dem Schusskanal des Herzbeutels. Eine Kugel enthielt es jedoch nicht, dagegen im Grunde kleine Stücke von der Rippe. Die comprimirte linke Lunge wurde mit der Pleura costalis herausgenommen. Die Lunge ist grau, blass, am unteren Rande mit zwei markstückgrossen, blutig durchsetzten Stellen. Die 10. Rippe ist am Ansatz an der Wirbelsäule zerschmettert; dicht unter demselben sass eine grosse Kugel mit eiterigem Exsudat umgeben, im unteren Lungenlappen fast eingebettet; eine kleinere fand sich in der Wirbelsäule zwischen 9. und 10. Wirbel eingekeilt, wobei der Wirbel darüber arrodirt war. Das Mediastinalblatt ist mehrfach blutig durchtränkt, ein Buckel enthält beim Durchschnitt eine einen Groschen grosse Papiermasse', wohinter ein verklebter fistulöser Gang in den Herzbeutel führte.

Auf Wunsch von Wilms ist das lehrreiche Präparat dieses Falles Jahre lang in Bethanien aufgehoben worden; war er ja in mehrfacher Beziehung instructiv. Trotzdem der erste Arzt eine Sondirung vorgenommen, war ihm die Zerschmetterung der 6. Rippe vorn dicht unter der einzigen Schussöffnung entgangen, ebenso der ganze Charakter einer penetrirenden Brustwunde, den die einfache Inspection des Athemtypus in Verbindung mit der gesteigerten Frequenz der Athemzüge sofort verrieth. Der einzige Erfolg war die maasslose arterielle Blutung, die allein schon an eine Herzverletzung hätte erinnern können. Wenn man das sich nun im Lauf der Jahre stets wiederholen sieht, so kommt man immer mehr zur Ueberzeugung, dass das Sondiren bei Brustwunden nie etwas nützt, oft, wie hier, handgreiflich schadet.

Die profus hervorgerufene hellrothe Blutung aus der Tiefe liess sich einfach durch einen starken Aderlass heben, ohne jegliches weiteres Zuthun; das war für mich das zweite Interesse.

Ueberraschend war dann ferner bei dem Tod, dessen Eintritt nach Ueberzeugung Aller durch das absichtlich so verkehrte Benehmen in den ersten Tagen hervorgerufen wurde, die grosse Zahl von inneren Verletzungen, welche die zwei Kugeln gemacht hatten. Da-

bei war für den Arzt von Interesse, wie der Schusskanal quer durch die Herzmusculatur in den 13 Tagen ganz geheilt war, wie die zwei Oeffnungen im Herzbeutel verklebt und der Papierpfropf abgekapselt war. Beide Kugeln waren gegen die 10. Rippe an ihrem Ansatz mit Zerschmetterung derselben abgeprallt; die eine kleine nach oben mit Arrosion in die Verbindung des 9. Wirbels gefahren, die andere grosse nach unten in die Lungensubstanz des unteren Lappens reflectirt. Der Tod ging von der Infiltration der Lunge aus, zumal die andere mit erkrankte. Die losen Knochensplitter in der linken Pleura haben wohl die Resorption des Blutes darin hauptsächlich verhindert. Immerhin war es bei der Schwere aller dieser Verletzungen doch sehr auffallend, wie lange sich der Kranke gehalten hat, und dadurch doppelt lehrreich, eine geheilte Herzperforation zur Anschauung zu bekommen.

Was nun endlich die abweichende Schussrichtung von eigener Hand betrifft, so spricht der Verlauf von vorn aussen nach hinten innen für einen Schuss mit der linken Hand, wie ich einmal auf dem Leichentisch eine notorisch linkshändige Frau sah, die sich durch einen blinden Schuss mit linksseitigem Schussloch das Herz und ebenso den rechten Leberlappen in vielfache Lappen zerrissen hatte.[1])

1) In meiner Arbeit über die Mechanik des Hüftgelenks in Reichert's und du Bois' Archiv, Jahrgang 1865. Heft 5. Sonderabdruck Seite 8 habe ich diesen Fall, den ich nur gelegentlich einmal bei einer gerichtlichen Section in die Hände bekam, schon erwähnt, weil er mich da für die Frage interessirte, ob Muskel oder Sehne leichter reisst. Seitdem sind 20 Jahre vergangen und ich habe keinen Fall gesehen, in dem das Herz so gründlich zerschossen oder vielmehr durch einen Schuss zerrissen war; denn in die Spitäler pflegen solche Fälle bei ihrer sofortigen Tödtlichkeit nicht erst zu kommen. Ich will deshalb meine damalige Mittheilung hier wiederholen:

Eine Beobachtung an einem Selbstmörder — — —

Der Schusskanal ging ohne Verletzung der Lungen mitten durch das Herz, die linke Seite des Zwerchfells und die ganze Leber an ihrem oberen Rande streifend bis zur rechten Niere, mit Zerwühlung der ganzen Umgebung um die Schusslinie durch eine sehr explosive Wirkung des Schusses. Interessant war das Herz, welches dadurch senkrecht gespalten war, in der Art, dass an den Herzohren und Gefässursprüngen die Ventrikelmuskeln ganz frei, wie zwei zerfetzte Fahnen hingen. Es war mir sehr interessant und auffallend, zu finden, dass alle Klappen unverletzt waren, insbesondere aber die Mitralis. Kein einziger der feinen Sehnenfäden (Chordae tendineae) war zerrissen, sondern an jedem hing ein etwa 1/4 bis 1/2 Zoll langes Muskelbündel (Musc. papillaris), welches quer dort durchrissen und von seinem Ansatzpunkte abgerissen war, an einer Stelle, wo seine Dicke meist etwa 1/4 Zoll beträgt, so dass, von oben gesehen, die Mitralis ihren Trichter bildete, wie bei einem ganz Gesunden. Dieser Fall ist besonders deshalb so lehreich, weil nirgends im Körper sonst die Musculatur so frei von bindegewebigen

Im Gegensatz zu dieser Schussperforation von links her kam bald darauf eine normale von rechts her vor; während dort die Kammerwand der Länge nach perforirt war, geschah es hier der Quere nach. Dem entsprechend trat der Tod nicht nach zwölf, sondern nach zwei Tagen bei ungefähr gleicher Verletzung der Lunge ein.

VI. Tödtliche Schussperforation des Herzens und der Lunge.

Der Kaufmann Karl Wilhelm Friedrich Heidemann aus Potsdam, geboren den 11. November 1842, wurde am 15. Januar 1864 in Bethanien aufgenommen wegen einer Schusswunde in die Brust. Der Kranke bekam Morph. hydrochlor. zur Erleichterung, von dem er $1\frac{1}{3}$ Gran im Ganzen verbrauchte. Am 16. war bereits der Puls nicht mehr zu fühlen.

Schon am 17. Mittags 1 Uhr trat der Tod ein.

Bei der Section fand sich das Pericard voll Coagula, die linke Pleura voll Blut und Serum. Die Wand zwischen den Herzkammern war durchschossen, ebenso die linke Lunge, in welcher noch die zwei Kugeln steckten. Die linke Lunge war mit einer fibrinösen, dünnen Schicht überzogen, ebenso die eine Kugel an ihrer Oberfläche; an der gegenüberliegenden Pleura costalis hatte diese Kugel ein Loch gemacht, obgleich sie selbst jetzt von diesem Ueberzug bedeckt war.

Diese tödtlichen Fälle von Herzbeutelverletzungen (IV—VI) haben mich bei Zeiten darüber aufgeklärt, wie sehr man sich in manchen Fällen in Acht nehmen muss, sie nicht zu übersehen, selbst wenn sie noch später zum Tode führen, und wie auf der anderen Seite selbst die schwersten Herzverletzungen heilen können, ohne dass sie sich überhaupt deutlich verrathen haben. Wie oft hat mir seitdem dieses anatomische Bild einer geheilten Schussperforation des Herzens vor Augen geschwebt, wenn es sich um die Behandlung eines zweifelhaften Falles von Herzverletzung handelte. Wie oft hat es mich veranlasst, auf eine rigorose Durchführung aller Vorsichtsmaassregeln dabei zu dringen; es sollte dafür genügen, wenn im Anfang auch nur eine Verletzung des Herzens vermuthet wird, die sorgfältige, weitere Beobachtung gibt bei aller Schonung später schon Anhaltspunkte genug, um die Diagnose zu sichern. Je schonender der Kranke behandelt wird, desto eher wird man ihn vor Zwischenfällen schützen, die sein Leben so oft dabei in Frage stellen. Das Schlimmste ist freilich für den Kranken die angebliche „exacte physikalische Untersuchung", durch deren Folgen ich so viele penetrirende Wunden habe zu Grunde richten sehen, von der es heutzutage trotz alles Redens so schwer ist, in Kliniken die Kranken zu behüten.

Theilen ist, als im Herzen, nirgends dabei der Gegensatz in Reinheit und Dicke zwischen Muskel und Sehne so gross ist, als hier.

In der Chirurgie sind die schrecklichen Zeiten doch vorbei, wo man keinen Beckenbruch in Ruhe liess, bis es krachte [1]), oder wie man es zur Beruhigung der Kranken gelehrt nannte, bis man „wissenschaftlich die Crepitation festgestellt" hatte. Genügt nicht ein wesentliches Symptom zur Diagnose? Alle möglicherweise vorhandenen Zeichen in ihrer Vollständigkeit festzustellen, ist das zur Erkenntniss der Wahrheit nothwendig; geschieht diese überflüssige Sorgfalt in solchen Fällen nicht gar zu oft auf Kosten der Humanität? Warum soll man Kranke mit inneren Verletzungen und Leiden schlechter behandeln, als man es jetzt mit Beckenbrüchen thut? Liest man jetzt freilich bei Fällen von Pneumopericardie, die noch nicht aufgegeben sind, dass alle Praktikanten der Klinik zur Nachuntersuchung eingeladen werden und überrascht sind von dem höchst auffallenden Befund, dass im Laufe des Tages derselbe Kranke noch wiederholt untersucht wird, so wundere ich mich nicht, wenn in solchen Fällen die Pneumopericardie wiederholt Rückfälle macht, die ich jedenfalls bei Verletzungen nur dann habe eintreten sehen, wenn es mir nicht gelang, den wissenschaftlichen Eifer meiner Assistenten zu zügeln und die physikalische Untersuchung in ihre Grenzen zu verweisen.

Alle solche Fälle von Herzverletzungen habe ich nie gewaltsam untersucht, niemals die Sonde oder gar die Finger in solche Wunden geführt, stets nur die leise Percussion ausgeführt, beim Auscultiren jede forcirte Athembewegung vermieden und lieber auf die physikalische Untersuchung der Rückenfläche verzichtet, um nur nicht durch Aufrichten ohne besonderen Zweck oder durch andere Bewegungen die anfangs so leichten Verklebungen zu stören, von denen doch vor Allem das Heil des Kranken zu hoffen steht. Es blieben immer noch genug Fälle, wo trotz aller meiner Ermahnungen und Anordnungen Verstösse gegen diese Regeln vorfielen und der übertriebene Eifer einzelner meiner Assistenten in der wissenschaftlichen Feststellung der Thatsachen durch Rückfälle in der Heilung das Leben der Kranken aufs Schwerste bedrohte. Die Hauptsorgfalt wurde aber stets auf die Erscheinungen der Herztamponade gerichtet, wie sie sich in der Beachtung des Pulses, der Herzdämpfung und der Erstickungsnoth ausspricht, um dann mit aller Energie zu interveniren. Nach diesen Grundsätzen habe ich seitdem noch etwa ein Dutzend Herzverletzungen behandelt. Darnach möchte ich wirklich auch die

1) Du Verney wunderte sich dann, dass er stets mit Gangrän endete. (Traité des maladies des os. T. I. p. 288 f. Paris 1761.) Vgl. das Citat in meiner Arbeit über die Diagnostik der einfachen Beckenfracturen. S. 38 in den älteren Charitéannalen. Bd. XIII. Heft 2. Berlin 1865.

Annahme für ein Vorurtheil halten, wonach mit den Herzverletzungen, wenn sie auch zur Behandlung kommen, einfach nichts zu machen ist. Ich will zunächst über diese Fälle berichten, wobei ich in der Bezeichnung keinen besonderen Werth auf die Unterscheidung von Herzmuskelverletzungen und von Herzbeutelverletzungen lege. Es ist wohl schwer vorzustellen, dass der gesunde Herzbeutel allein verwundet sein soll, ohne dass der eng anliegende Herzmuskel, wenn auch nur oberflächlich, mit getroffen sein sollte. In der That müsste es in jedem einzelnen Falle erst bewiesen werden, dass der Herzbeutel allein verletzt wäre, nicht umgekehrt. Die Verletzung des Muskels nach den Symptomen allein auszuschliessen, hat man nach dem, was ich gesehen, kein Recht. Ich habe bis jetzt nur Obductionen gesehen, wo bei näherem Zusehen sich auch eine Verletzung des Muskels vorfand, und vermuthe deshalb, dass es Anderen in Zukunft auch so gehen wird. Gerade in Beziehung darauf, wie unwahrscheinlich eine isolirte Verletzung des Herzbeutels allein ist, so lange es sich um bis dahin gesunde Theile handelt, möchte ich hier noch aus meiner gerichtlichen Praxis einen lehrreichen Fall zur Kenntnissnahme mittheilen.

VII. Penetrirende Schusswunde von Herz, Lunge und Leber. Tod durch hämorrhagische Pleuritis.

In der Nacht vom 16. zum 17. Juni 1878 wurde ein Rudolf Bossard in Altstetten bei Zürich schwer verwundet; ein kräftig gebauter, gut genährter, 23jähriger Mann, welcher von vier abgefeuerten Schüssen eines Revolvers eine Schusswunde $3\frac{1}{2}$ Cm. unterhalb und 1 Cm. ausserhalb der linken Brustwarze und im Umfang von 7—8 Mm. Durchmesser bekam. Mehrere Stunden lang wurde vom behandelnden Arzte um die Wunde Emphysem bemerkt, welches am Mittag des 17. verschwunden war. Vorn und seitlich hörte man damals hellen, sonoren Schall bei der Percussion und keine Geräusche bei der Auscultation; die Rückseite wurde zweckmässigerweise nicht untersucht. Herztöne waren rein, aber schwach; der Puls 100, die Respiration 40 bei nicht erhöhter Körpertemperatur; dabei waren Lippen, Gesicht und Hautdecken auffallend blass, obgleich der Kranke, als ihn den 17. Mittags der Bezirksarzt untersuchte, noch in seinen Kleidern mit einer Eisblase an der Herzgegend auf einer Matratze lag, die im Wohnzimmer auf dem Fussboden ausgebreitet war.

Der Verwundete lebte ungefähr 11 Tage.

Die gerichtliche Obduction fand am 28. statt, bei der wiederum die Blässe der Haut auffiel. Die Revolverschusswunde lag im 4. Intercostalraum und zeigte noch stumpfe, sugillirte Ränder; aus der Oeffnung floss etwas blutig gefärbtes Serum. Nach sorgfältiger Entfernung des Brustbeins ist der prall gefüllte Herzbeutel bedeutend nach rechts verschoben, auch stellenweise mit dem Mediastinum verwachsen. Der linke Pleurasack ist

durch eine Flüssigkeit colossal ausgedehnt und prall gefüllt. Bei Eröffnung des Herzbeutels erscheint dieser bis zu 4 Mm. verdickt und ist mit einer schmutzig-röthlichen, eiterigen, mit wenigen Faserstofflocken gemengten Flüssigkeit angefüllt. Das ganze Pericard ist mit zottigen Faserstoffmassen bedeckt. Im Herzbeutel findet sich an derjenigen Stelle, welche vom vorderen unteren Rand des unteren Lappens der linken Lunge bedeckt wird, ungefähr dem unteren Rand der 5. Rippe entsprechend, eine durch Faserstoffgerinnungen bedeckte rundliche Oeffnung von 1 Cm. Durchmesser vor; eine ganz ähnliche Oeffnung, welche zugleich das Zwerchfell durchdringt, zeigt sich mehr rechts gegen den linken Leberlappen hin. Das Herz ist nicht vergrössert; 2 Cm. oberhalb der Herzspitze findet sich auf seiner Vorderfläche ein 5 Cm. langer, 2 Cm. breiter Substanzverlust, so dass die Dicke der Musculatur des linken Ventrikels an dieser Stelle keine 2 1/2 Mm. beträgt. Das Muskelfleisch des Herzens ist schlaff und blass, der rechte Ventrikel ist leer, im linken ganz wenig Cruor; die Herzklappen sind normal, nur an der Aorta zeigen sie einige stecknadelkopfgrosse atheromatöse Einlagerungen. Aus dem linken Brustfellsack können 11 Schoppen blutige Flüssigkeit geschöpft werden. Die Lunge ist vollständig comprimirt und liegt hinten neben der Wirbelsäule. Sie enthält nur in den obersten Theilen der Lungenspitze ganz wenig Luft, auf der hinteren Fläche ist sie in ihrer ganzen Ausdehnung durch frische, leicht trennbare Adhäsionen mit der Brustwand verwachsen und ist ihre Oberfläche mit frischen, schwartenartigen Auflagerungen bedeckt; die Schnittfläche ist glatt, glänzend, von fleischartigem Aussehen. Ungefähr 1—1 1/2 Cm. über dem unteren Ende des unteren linken Lungenlappens ist der vordere Rand in der Ausdehnung von 3 Cm. getrennt; Ränder und Wundwinkel sind rauh und zerrissen. Ungefähr dem oberen Rand der 5. Rippe entsprechend ist auch in der Pleura eine rundliche Oeffnung von 1 Cm. Durchmesser, welche derjenigen in der Brustwand entspricht. Die Pleura costalis ist getrübt, matt, rauh und aufgelockert, an einzelnen Stellen, namentlich in den unteren Partien stark injicirt. Auf der rechten Seite ist die Lunge in den oberen Partien strangförmig mit der Brustwand verwachsen, sonst ist die Oberfläche glatt; bei Einschnitten zeigt sich starkes Oedem, die Bronchien sind voll schaumiger Flüssigkeit, ebenso wie der Kehlkopf; die rechte Pleura ist leer, die grossen Gefässe am Hals und in der Brust enthalten wenig Blut.

Von der Oeffnung im Zwerchfell aus dringt die Sonde in die Lebersubstanz der hinteren Fläche. In der herausgenommenen Leber wurden die Kugeln und zwei kleine Tuchlappen im Spigel'schen Lappen aufgefunden. Die Umgebung der Fundstelle zeigt ein normales Aussehen; um den Schusskanal sind Leber und Zwerchfell in der Grösse eines Fünffrankenstücks verklebt. In der Bauchhöhle findet sich kein Erguss, sonst ist sie normal; nur fallen wegen ihrer Blässe auf die Oberfläche der Leber, die Milz, Netz und Gekröse, die Schleimhaut von Magen und Harnblase, die Nieren an ihrer Oberfläche und auf ihrem Durchschnitt, wie auch das Gehirn. Sonstige Verletzungen sind nicht vorhanden gewesen.

Ueber den sonstigen Verlauf bei Lebzeiten ist mir nichts bekannt geworden, da der behandelnde Arzt, einer meiner ehemaligen Zuhörer, seitdem leider selbst gestorben ist.

In diesem Falle Bossard handelt es sich also um eine Schusswunde, welche in Brust und Bauchhöhle penetrirte. In der Bauchhöhle war der Verlauf insofern günstig, als sich Kugel und Tuch in der Leber abzukapseln und einzuheilen begannen; desto ungünstiger war der Verlauf in der Brusthöhle, wo es zu einer eitrig-hämorrhagischen, traumatischen Herz- und Brustfellentzündung kam. Eine Verletzung der Lunge verrieth sich sofort durch das Emphysem und die starke Dyspnoe. Das Hauptinteresse des Falles bestand aber darin, dass auch hier wieder durch die Section eine ungeahnte, wenn auch nicht perforirende Verletzung des Herzmuskels, und zwar in recht bedenklichem Grade, nachgewiesen worden ist.

Man sieht daraus, dass die Sorge mancher Aerzte bei der Punctio pericardii, dass sich so schwer die Herzmuskelverletzung dabei vermeiden lasse, einigen Grund hat; in der That wird ja von vielen, sogar tödtlichen Nebenverletzungen derart selbst bei dieser Operation berichtet. Allein bei richtiger Diagnose und Indication liegt dann doch Flüssigkeit zwischen Herzbeutel und -Muskel, auch geht man operativ doch vorsichtiger vor, oder sollte es wenigstens, und nicht so gewaltsam wie bei Verletzungen. Bei diesen abstrahiren wir also davon, Herzbeutel und -Muskel zu trennen. Erheblicher scheint mir die Unterscheidung der in die Herzkammer penetrirenden Herzmuskelwunden, während ohnedem ein Schuss selbst quer durch das Herz gehen kann (V), wie wir sahen, ohne sich besonders deshalb geltend zu machen.

Die von mir behandelten Fälle von Herzverletzungen sind nun also folgende:

VIII. Ruptura cordis durch Fractura costarum. Heilung.

Albert Schlumpf, 36 Jahre alt, Auslader, aus Aussersihl, wurde am 7. Mai 1875 auf die chirurgische Klinik im Cantonspital in Zürich aufgenommen (Saal 32, Nr. 32). Patient wurde am Nachmittag des 7., während er vor einer, angeblich mit normaler Fahrgeschwindigkeit laufenden Locomotive noch über die Bahn springen wollte, von einem der Puffer in die linke Seite getroffen und aufs Gesicht zu Boden geschleudert. Obgleich er das Bewusstsein „nicht ganz" verloren haben will, weiss er nicht genau, wie er zu den Schienen zu liegen kam und ob er noch weiter getroffen war. Kein Bluthusten, kein Erbrechen, keine Zeichen von Schädelfractur waren zu bemerken, als der Patient sofort darnach ins Spital gebracht war. Ausser einem Ulcus praeputii, leichten Magenbeschwerden und Rheumatismen will er nie krank gewesen sein. An dem kräftigen, ordentlich genährten Körper finden sich in der rechten Jochbeingegend ein grosses Hämatom, welches auf das untere Augenlid übergriff, eine 2 Cm. lange, klaffende, schiefe, die Schleimhaut blosslegende Risswunde der rechten Oberlippe und eine

Risswunde der Zunge, welche die rechte Hälfte der Spitze in zwei Lappen theilt; Becken und Extremitäten waren frei, die Blase functionirt normal. Die Abendtemperatur betrug 37,4, der Puls 84, die Respiration dagegen 32; dabei waren die Lungen normal, die Herztöne rein, aber exquisit metallisch klingend, besonders an der Herzspitze. Ein Rippenbruch in der Herzgegend war nach der Empfindlichkeit zu vermuthen. Nachdem die Wunden genäht, bekam Patient eine Eisblase auf den Kopf und auf die Herzgegend, eine Schreibtafel, um seine Wünsche zu äussern, flüssige Nahrung und die Anweisung, sich nicht zu rühren. Die nächsten Tage war er sehr unruhig, schlief wenig, delirirte jedoch nicht, weshalb er etwas Morphium (zweimal 1/4 Gran) bekam. Am 8. nahm dabei die Athemnoth etwas ab, während die Herztöne auffallend metallisch blieben, der Puls ziemlich kräftig war. Am 9. dagegen waren die Herztöne schwach hörbar, die Herzdämpfung deutlich verbreitert, der Puls schwächer, dabei ohne Fieber, stärkeres Gefühl von Druck in der Herzgegend. Während die Wunden geheilt, bekommt der Kranke, ohne sonstigen Grund, vom Abend des 12. an Fieber, welches am Abend des 14. bis auf 39,2 steigt; dabei hält die Athemnoth an, die Herztöne sind immer noch dumpf und schwach, der Puls klein; der Erguss im Herzbeutel in die Breite und Länge vergrössert, der Herzstoss diffus. Vom 18. an nimmt der Erguss ab und die Herztöne werden heller; vom 19. an ist Sch. fieberfrei, am 24. sind Herzgrenzen und Herztöne normal. Bei der klinischen Vorstellung am 27. finden sich deutlich Callusmassen an der 6., 7. und 8. Rippe in der Nähe des Herzens. Am 29. wurde Patient auf seinen Wunsch entlassen, als geheilt mit der Weisung, noch 14 Tage im Bett zu liegen, und mit der Warnung vor Anstrengung, Spirituosen und Aehnlichem. Es ist nicht bekannt geworden, dass die Verletzung noch zu weiteren Folgen geführt hätte.

Ausser Phosphorsäure innerlich und chlorsaurem Kali als Mundwasser hat der Kranke weiter keine Medication bekommen.

Abgesehen von dem mächtigen Hämatom des Gesichts, welches unter Bildung ausgedehnter Sugillationen ausheilte und, nach dem lang andauernden Druckschmerz bei Berührung des unteren knöchernen Augenbrauenbogens zu schliessen, wohl durch Fissuren desselben veranlasst war, sowie abgesehen von den zwei Wunden der Oberlippe und Zunge, welche ebenso glatt heilten, war es im Wesentlichen die Herzverletzung, welche das Leben des Kranken in Frage stellte. Zunächst hatte der Puffer einen Bruch der 6., 7. und 8. Rippe zu Wege gebracht, der zwar ohne Dislocation und auffallende Mobilität bestand, sich jedoch hinlänglich durch den localen anhaltenden Druckschmerz und die spätere Bildung von Callus charakterisirte. Diese Brüche haben eine Herzverletzung zur Folge gehabt, wie das aus der grossen, von vornherein bestehenden Dyspnoe bei Abwesenheit jeder erklärenden Ursache in den Athemwegen und bei der Einfachheit der Form der Rippenbrüche schon allein folgt. Solche einfache Rippenbrüche ohne Contusion oder Ruptur der Lunge machen bei

anhaltender Ruhelage im Bett keine solche Dyspnoe. Ein positives Zeichen für die ursprüngliche Verletzung des Herzens war neben der sonst unerklärlichen Dyspnoe der auffallende metallische Klang der Herztöne, welcher die ersten zwei Tage nach der Verletzung zu constatiren war und nicht wieder zum Vorschein kam. Weder eine Verletzung der Lunge, noch sonstige Zeichen von Pneumopericardie sind beobachtet worden, ohne dass ihr zeitweiliges Vorhandensein damit geleugnet werden kann und soll. Die nachfolgende Pericarditis (Verschwinden der Herztöne, Zunahme der Herzgrenzen und Fieber ohne sonstige Erklärung, Kleinheit des Pulses und Anhalten der Dyspnoe) sprach dafür, dass diese Zeichen wirklich von einer Verletzung des Herzens herrührten, die sich sonst nicht sehr auffällig geltend machte.

IX. Ruptur des Herzens und der Lunge durch Rippenbruch. Heilung.

Der Steinhauer August Egolf wurde am 5. November 1875 Abends zwischen zwei schweren Steinplatten gequetscht, in der Art, dass Schulter gegen Schulter gepresst, der Mann also seitlich zusammengedrückt wurde. Nachdem der erste Arzt Reibegeräusche am Herzen und der linken Pleura neben Hautemphysem bemerkte, wurde am 7. November der 28 Jahre alte, kräftige und musculöse Mann auf die chirurgische Klinik im Cantonspital in Zürich gebracht. Beide Schlüsselbeine waren an ihren Akromialenden zerbrochen, ebenso die 5. und 6. linke Rippe in der Nähe des Herzens. An der linken, etwas aufgetriebenen Thoraxhälfte bestand Hautemphysem von der Achselgrube bis zur Herzgegend, aber nicht im Bereich des Herzens. An Stelle der ganzen absoluten Herzdämpfung ist der Percussionsschall sehr hell und exquisit tympanitisch; bei der Herzbewegung hört man synchron ein lautes, metallisch klingendes, brodelndes Geräusch, welche Erscheinungen am nächsten Tage verschwunden waren. In der linken Lunge hatte anfangs hinten unten Bronchialathmen mit Reibegeräuschen bestanden, am 7. fanden sich in der linken Seite feuchte Raschelgeräusche. Bei seiner Aufnahme war die Temperatur 38,4 bei einem Puls von 120, während er 36 mal in der Minute sehr angestrengt und schmerzhaft athmete; im Gesicht bestand starker Livor.

Die Behandlung war dieselbe wie im 8. Fall: Verbot zu sprechen und sich zu rühren, Schreibtafel, Eisblase, flüssige Nahrung und Morphium, wovon sechsstündlich 0,03 vom 10. November ab wegen der anhaltenden Dyspnoe und der grossen Unruhe gegeben werden. Links unten fand sich dabei pleuritisches Reiben, die Herztöne waren abgeschwächt und die rechte Herzgrenze an der rechten Parasternallinie.

Am 12. November war das Befinden wesentlich besser, die Temperatur jedoch noch 38,4 bei einem Puls von 102.

Vom 15. November ab war der Kranke fieberlos und der Puls ruhig. Am 23. wurde er bei gutem Allgemeinbefinden zum ersten Mal aufgesetzt und fand sich links hinten unten eine Dämpfung bis zum Winkel des Schulterblatts, in der Seite bis zur Höhe der Brustwarze. Während die

Herztöne immer noch sehr schwach, grenzt die Herzdämpfung rechts an den rechten Rand des Brustbeins. Ende November bestand ein schabendes systolisches Geräusch auf der Mitte des Brustbeins, welches am 7. December verschwunden war. Auch fand sich noch am 29. November etwas Hautemphysem in der linken Achselgrube, welches Mitte December fort war. Am 19. Januar wurde Patient geheilt entlassen.

Wir haben hier also einen Fall[1]) von Bruch der 5. und 6. Rippe durch Compression des Thorax vor uns, der zur Ruptur des Herzens und der Lunge geführt hat. Die Herzruptur verrieth sich durch Pneumopericardie (metallisches synchronisches Brodeln und Tympanie in der Herzdämpfung) und die nachfolgende Pericarditis (Fieber, Abschwächung der Herztöne, Zunahme der Herzgrenzen und schabendes systolisches Geräusch zuletzt), die Lungenruptur durch Hautemphysem, die Pneumopericardie und die nachfolgende Pleuritis (Reibegeräusche und Exsudat). Trotz der doppelten Zerreissung von Lunge und Herz infolge der zwei Rippenbrüche und dem gleichzeitigen Bruch beider Schlüsselbeine verliess der Verletzte gesund das Haus.

X. Stichwunde des Herzens. Herztamponade höchsten Grades. Heilung.

Es war im Anfang December 1875, als mich eines Morgens um 2 Uhr ein älterer College aus Zürich aus dem Schlaf stören liess: ich möchte so schnell als irgend möglich wegen einer sehr schweren Verletzung zur Schmiedstube, ein bekanntes Zunfthaus in der Stadt, kommen. Ich fand da einen meiner fleissigsten, ehemaligen Zuhörer, den kräftigen Herrn Rudolf D. aus München, einen jungen Arzt, nach Luft ringend, sprachlos vor Athemnoth, blau im Gesicht neben der Trinkstube auf einem Bett liegend vor. Der Puls war nicht zu fühlen, der Kranke jedoch vollständig bei Bewusstsein; in der oberen Herzgegend fand sich eine etwa fingerbreite Messerstichwunde vor, welche nicht blutete und nicht klaffte. — Die näheren Notizen darüber sind leider fortgekommen. Das ganze Bild der Herztamponade war so ausgeprägt als nur möglich. In der That fand sich der Herzbeutel in seiner Dämpfung um die Stichwunde so mächtig ausgedehnt vor, wie ich es bei Lebenden nicht wieder gesehen habe. Der Vorgang bei der Verletzung war folgender gewesen: Als letzte Gäste in der Kneipe hatte D. einem seiner besten Freunde, dem Studiosus Eduard B. von Zofingen, ein haarscharfes Dolchmesser gezeigt, welches er sich den Tag gekauft hatte. Mochte es Trunkenheit, mochte es Uebermuth sein, mit einem Mal hatte der Freund ihm das Dolchmesser entrissen; beim Herumfuchteln sass unerwartet der scharfe Dolch in seiner Brust. Als ich ihn sah, hatte ich die

1) Diesen Fall 9 und Fall 12 hat schon mein ehemaliger Unterassistent, der jetzige Director der medicinischen Poliklinik an der Universität Zürich, Herr Dr. Hermann Müller, in seinem Aufsatz: „Drei Fälle von Pneumopericardie" im 24. Bande des deutschen Archivs für klinische Medicin mit meiner Einwilligung veröffentlicht.

Ueberzeugung, dass das Leben des Kranken nur noch nach Minuten zählte, und machte ihm deshalb ohne Zögern einen reichlichen Aderlass, während dessen sich, wie bei einem Experiment, der Puls wieder deutlicher einstellte und die Erstickungsnoth nachliess. Je mehr das Blut floss, desto mehr hob sich der Puls; ich glaube, ich habe ihm über 2 Pfund Blut entleert. Ich liess dann den Kranken noch einige Zeit, so gut es ging, in der Kneipe unterbringen und dann später so vorsichtig als möglich unter ärztlicher Begleitung in ein Privatzimmer des Cantonspitals transportiren. Hier blieb er unter denselben rigorosen Maassregeln, wie im vorigen Fall geschildert, 5 Wochen im Bett liegen und verliess dann das Haus geheilt, nachdem alle Erscheinungen vollständig geschwunden. Das Hämopericardium hatte sich dabei infolge der Anämie und knappen Kost sehr schnell resorbirt, ebenso schnell war der Messerstich bei offener Behandlung geheilt. Soviel ich weiss, ist D. jetzt einer der angesehensten Aerzte am oberen Zürchersee, während der Thäter — nach Mittheilung des Statthalteramts — in aller Eile das Weite gesucht hatte.

Sieht man, wie ungemein schnell sich in solchem Falle der Herzbeutel mit Blut prall füllt, und bedenkt, wie wenig Gefässe ein sonst gesunder Herzbeutel hat, so wird es schwer anzunehmen, in solchem Fall sei blos der Herzbeutel und nicht der Muskel verletzt.

Uebrigens war der Fall ein klassisches Beispiel für die mächtige Wirkung starker Aderlässe, sei es auf die Druckherabsetzung im Circulationssystem, sei es auf die Resorption grosser Extravasate.

XI. Schusswunde des Herzens und der Lunge mit Delirium tremens. Einheilung der Kugel in der Lunge.

Der Knecht Fridolin Küng, 38 Jahre alt, aus Riffersweil am Albis, ging den 24. Februar 1878 Abends mit noch einigen Kameraden „z'Licht". Eine andere Partei verfolgte, scheints, den gleichen Zweck; beide Parteien trafen zusammen, aus einem Wortwechsel entspannen sich Handgreiflichkeiten, bis endlich einer der Angreifer einen Revolver hervorzog und sechs Schüsse abfeuerte. Einer traf den Patienten von der linken Seite in die Brust. Der Kranke wurde darnach nicht bewusstlos, warf jedoch sofort einige Mund voll Blut aus und bekommt Athemnoth. Zu Bett gebracht, geberdet er sich wie wahnsinnig und schläft gar nicht, er wird deshalb am 25. Abends in sitzender Stellung in einer Chaise nach Zürich in das Cantonspital gebracht und auf die chirurgische Klinik (Saal 28, Nr. 7) aufgenommen. Bei seiner Aufnahme finden wir einen grossen, kräftig gebauten Mann mit blasser Gesichtsfarbe und belegter Zunge, welche beim Herausstrecken stark zittert. Auf der linken Seite der Brust in der Achsellinie zwischen 4. und 5. Rippe findet sich eine ungefähr fünfpfennigstückgrosse Wunde mit reinen, unzerfetzten, unverbrannten Rändern. Ueber die ganze linke Seite ist Hautemphysem verbreitet. Die etwas oberflächliche Athembewegung ist beiderseits vorhanden und findet 30 mal in der Minute statt. Bei schwacher Percussion ist keine Dämpfung nachzuweisen, es findet sich überall Vesiculärathmen; Herztöne rein, Herzbeutel ohne Flüssigkeit, Lungenränder nicht verschoben, Wirbelsäule bei Berührung nicht empfindlich und

der Bauch normal. Eine Ausschussöffnung ist nicht vorhanden, die Kugel nicht zu bemerken. Patient bekommt zunächst wegen des Delirium tremens sechsstündlich ein Pulver mit 0,03 Morphium hydrochloratum, ohne dass er dabei jedoch in der Nacht ein Auge zuthut, wird darnach jedoch ruhiger und hat weniger Athemnoth, dagegen finden sich heftige Schmerzen in der Herzgegend, besonders beim Athemholen. Erst in der zweiten Nacht tritt ordentlicher Schlaf kritisch ein, was sich bei anhaltendem Morphiumgebrauch auch ferner so günstig gestaltet.

Am 27. wird neben den ziemlich reinen Herztönen ein starkes Reiben in der Herzgegend bemerkt, welches täglich zunimmt, besonders gegen die Herzbasis hin.

Am 2. März sind die Herztöne nicht deutlich zu hören. Das pericarditische Reiben hat stark zugenommen, die Herzdämpfung ist vergrössert, das Aussehen etwas cyanotisch. Ich habe ihm deshalb acht Blutegel in die Herzgegend setzen lassen, welche gut zogen.

Am 3. fühlte sich Patient darnach sehr erleichtert und hatte wenig oder keine Schmerzen. Das pericarditische Reiben scheint eher etwas abgenommen zu haben. Es stellt sich blutiger, schleimig-eiteriger Auswurf ein, jedoch ist vorn an der Lunge nichts nachzuweisen, unten links etwas Compressionsathmen.

Am 4. wird eine Dämpfung links hinten bis zum unteren Ende des Schulterblatts nachgewiesen, welche am 6. abgenommen hat, noch bedeutender das pericarditische Reiben, während die Herzdämpfung rechts einen Finger breit über den rechten Sternalrand hinausging. Patient befindet sich ganz wohl und hat keine Schmerzen. Die Wunde, welche schon am 1. März ganz schön aussah und unbedeutend oberflächlich eiterte, hat sich bei der gewöhnlichen offenen Behandlung (Carbolöl-auftropfen, ein kleines Stückchen Bleipflaster von der Grösse eines Markstückes, so lange die Eisblase darauf liegt, zum Schutz vor dem Scheuern) jetzt am 9. vollständig geschlossen.

Am 12. hat Patient gar nichts mehr zu klagen, es geht ihm ganz gut, der blutige Auswurf hat aufgehört und die Vergrösserung der Herzdämpfung ist verschwunden.

Eine Revision am 17. ergibt links hinten unten eine Dämpfung und ein systolisches Geräusch an der Mitralis.

Am 30. März ist das Geräusch immer noch vorhanden, der zweite Pulmonalton ist bedeutend verstärkt, die Dämpfung links hinten unten hat bedeutend abgenommen, jedoch ist immer noch das Athmen dort abgeschwächt zu hören. Sonst befindet sich Patient recht gut, die Pulszahl variirt zwischen 60 und 70, die Athemfrequenz zwischen 20 und 25, das Fieber ist verschwunden, Appetit und Schlaf gut, Urin eiweissfrei. Seit dem 11. ist die Temperatur nicht wieder auf 37,8 gestiegen.

Am 15. April ist die Dämpfung links hinten ganz verschwunden, jedoch nicht das systolische Geräusch an der Mitralis. Patient wird heute geheilt entlassen, mit dem Rath, womöglich in der nächsten Zeit die nöthigen Vorsichtsmaassregeln zu beobachten.

Ueber das Verhalten von Temperatur, Puls und Respiration gibt folgende Uebersicht Aufschluss.

Febr.	25.	26.	27.	28.	März 1.	2.	3.	4.	5.	6.	7.	8.	9.	10.
		Temp.												
Morg.	—	37,4	37,4	38,2	37,6	37,8	38,0	38,4	38,0	37,8	38,0	37,6	37,4	37,0
Abds.	37,4	38,2	38,2	38,4	38,4	38,6	38,2	38,6	39,0	38,2	38,0	38,0	38,4	37,8
		Puls												
Morg.	—	102	96	100	78	102	96	92	82	82	64	64	58	60
Abds.	—	110	102	100	100	100	98	96	96	88	68	62	58	62
		Resp.												
Morg.	—	30	32	28	22	24	24	24	22	20	22	20	24	20
Abds.	—	34	36	26	26	24	28	28	26	24	22	22	26	24

Bei diesem Kranken war zunächst die Hauptsorge, wie der kräftige, aber wohl durch den Blutverlust anämische, nicht mehr ganz junge und jedenfalls stark an Alkohol gewöhnte Mann das eben infolge des Blutverlustes ausgebrochene Delirium tremens (mit seinem starken Zungenzittern, seinen Delirien, seiner anhaltenden, vollständigen Schlaflosigkeit und grosser Unruhe) überstehen würde. Es wurde deshalb sofort meine [1]) Morphiumtherapie in grossen Gaben, anfangs freilich ohne Erfolg, eingeführt, wie das auch im Fall Egolf (VII) geschah. Nachdem diese Krise überstanden, machten sich dann die heftigen Schmerzen in der Herzgegend sowie beim Athmen stärker geltend. Dass in der That die Schusswunde das Herz verletzt, ergibt sich ausser ihrer Lage und den heftigen, nach Uebergang der Anästhesie [1]) des Delirium tremens stärker hervortretenden Schmerzen in der Herzgegend demnächst aus dem Eintritt der Pericarditis, wie sie sich im Auftreten und anhaltenden Zunehmen der Reibegeräusche, dem Verschwinden der Herztöne und der Zunahme der Herzgrenzen, in dem Eintritt von Cyanose ausspricht. Unter diesen Verhältnissen sah ich mich veranlasst, trotz des eben überstandenen Delirium tremens local Blutegel zu setzen, mich aber auch in Anbetracht desselben darauf zu beschränken; sie wirkten auch örtlich sehr gut, während sich der Wiederausbruch des Delirium tremens durch den neuen Blutverlust vermeiden liess. Die Verletzung der Lunge, die sich sofort anfangs durch die Hämoptoë aussprach — ein bekanntlich bei Schusswunden der Lunge, wenn sie schonend behandelt werden und sich behandeln lassen, seltenes Ereigniss — und wohl mit bei der trotz des Delirium tremens so hervortretenden Dyspnoe geltend machte, trat dann nach Abnahme der Pericarditis erst später in dem linken Pleuraexsudat stärker hervor. Auch hier erscheint bei fortschreitender Genesung ein systolisches Geräusch an der Mitralis, welches ihm vorläufig keine weitere Störung gemacht hat, ohne dass das natürlich später ganz auszuschliessen ist, wie

1) Vgl. meine Bearbeitung des Delirium tremens in Pitha und Billroth's Handbuch der Chirurgie.

Fall IV lehrt. Die Kugel ist jedenfalls eingeheilt; dass sie den Herzmuskel selbst intensiver getroffen, lässt sich nur aus dem hinterbliebenen Herzgeräusch vermuthen; immerhin hielt sich der Betreffende selbst vorläufig für arbeitsfähig und für ganz gesund.

XII. Stichwunde des Herzens und der linken Lunge. Heilung.

Der 21jährige Schlosser Friedrich Kormann aus Oerlikon erhielt am Sonntag den 19. Mai 1878 Abends spät in Schwerzenbach im Raufhandel einen Messerstich in die Gegend des Herzens; sofort eilte er in die etwa 200 Schritte entfernte Wirthschaft und kleidete sich aus. Die Wunde lag dicht oberhalb der 3. Rippe etwas nach innen von der Brustwarzenlinie, verläuft schräg bei einer Länge von 2 Cm. und blutete stark; man machte ihm kalte Umschläge, holte den Arzt, der ihm dieselbe ohne Weiteres zunähte und damit die Blutung stillte, welche in dieser halben Stunde sehr reichlich gewesen sein soll. Die Schmerzen waren dabei sehr mässig. Nachdem Patient zu Bett gebracht, wurde mit den Kaltwasserumschlägen bis zum Morgen fortgefahren und der Kranke dann auf die chirurgische Klinik (Saal 71, Nr. 19) des Cantonspitals gebracht.

Patient ist mittelgross, sehr kräftig gebaut und gut genährt, unverheirathet, war noch nie krank, bis auf einen kurzen, trockenen Husten im Winter und hatte einen gesunden Vater und gesunde Geschwister, während seine Mutter nach siebenjährigem Leiden an der Auszehrung gestorben ist; es besteht ein starker Kropf. Die Lippen und Wangen sind bläulich verfärbt, ungefähr $1\frac{1}{2}$" oberhalb der linken Brustwarze, etwas nach innen befindet sich die Stichwunde, welche mit einer umschlungenen Naht geschlossen und zum Theil mit einer schon eingetrockneten Kruste von Spinnweben (einem schweizer Volksmittel gegen Blutungen) bedeckt ist. Nach innen von der Wunde ist in der Grösse von ungefähr einem Handteller deutliches Emphysemknistern in der Haut zu fühlen. Bei einer Temperatur von 37,4 und einem Puls von 80 ist die Respiration ruhig 20, nach vorgenommener Untersuchung der Brustorgane 24. Diese Untersuchung ergibt rechts überall Vesiculärathmen, links vorn und seitlich unten sehr abgeschwächtes Athmen; hier und da mit einigen feinen Rasselgeräuschen über der ganzen Lunge sonorer Schall. An Stelle der absoluten Herzdämpfung lässt sich in der Ausdehnung von einem kleinen Handteller nach innen von der Brustwarze nach dem linken Brustbeinrand hin, von der Höhe der Brustwarze bis $1\frac{1}{2}$" unter dieselbe exquisit tympanitischer Schall nachweisen. Diese tympanitische Stelle liegt unterhalb der emphysematösen Hautpartie, der Spitzenstoss ist gerade unterhalb der Brustwarze fühl- und sichtbar. Bei der Auscultation hört man an der Herzspitze zahlreiche, laut klingende, plätschernde Geräusche gleichzeitig mit der Herzbewegung, welche die metallisch klingenden Herztöne beinahe verdecken; kein Auswurf und kein Schmerz; die übrigen Organe normal. Die Verordnung war die übliche: Eisblase auf die Herzgegend, Schreibtafel und Glocke, Morphium mit Bittermandeltropfen (0,1 auf 20,0, stündlich 15 Tropfen), flüssige Nahrung und absolute Ruhe. Offene Wundbehandlung.

Vier Stunden später, um 5 Uhr Abends, war vom Hautemphysem nur noch eine leichte Spur da, auch die klingenden Geräusche bei der Herz-

action haben nachgelassen. Um 8 Uhr waren sie nur noch vereinzelt zu hören und durch ein feines, schabendes Geräusch an der Herzspitze sowohl, als an der Basis circa 1 Zoll nach innen von der Wunde ersetzt. Die Tympanie ist fort. Gegen 9 Uhr Abends leichte Erhöhung der Athemfrequenz und Beengung, darauf ruhiger Schlaf.

Am Morgen des 21. Mai ist das Schaben an der Herzspitze bei der Systole sehr deutlich, an der Basis schwach. Am Morgen war die Temperatur 38,4. Nachmittags um 2 Uhr klagt Patient über Beengung, hustet mehrmals und hat links Seitenstechen.

Man hört nach aussen und unten von der Herzdämpfung in der Ausdehnung von einer kleinen Hand deutliches Reiben bei jeder In- und Exspiration. Das Geräusch an der Herzspitze ist verschwunden und die Herztöne sind rein. Er erhält deshalb zwölf blutige Schröpfköpfe, wonach das Seitenstechen abnimmt und die Temperatur auf 37,8 herabgeht.

Am 22. Mai bleibt die Temperatur auf 37,7. Am 23. dagegen steigt sie wieder auf 38; Patient hustet viel, in den seitlichen Partien findet sich Dämpfung eines Pleuraexsudats.

Am 24. ist von allen Geräuschen nur an der Basis ein leichtes systolisches Blasen übrig geblieben. Am 24. und 25. bleibt die Temperatur 38, während die Respirationsfrequenz von 24 auf 28 steigt.

Am 31. Mai wird die umschlungene Naht entfernt, die Wunde ist in der Tiefe geheilt, wird von jetzt ab täglich mit Carbolöl bepinselt und mit einem kleinen Stückchen Bleipflaster bedeckt, um die Eisblase weiter darauf legen zu können. Der weitere Verlauf ist ganz fieberfrei.

Am 11. Juni ist die Wunde geheilt, die Respiration jedoch immer noch etwas beschleunigt.

Am 15. Juni ist die Herzdämpfung noch ziemlich stark vergrössert in die Quere, an der Basis besteht noch das Geräusch. Patient zum ersten Mal aufgesetzt zeigt ein Pleuraexsudat bis zur Mitte des Schulterblattes.

Am 2. Juli steht der Kranke zum ersten Mal auf, bekommt jedoch sehr starkes Herzklopfen und Beengung. Die Herzdämpfung war vergrössert, an der Basis ein rauhes systolisches Geräusch, der Brustfellerguss noch vorhanden, weshalb er im Juli meist das Bett hütete; dabei verschwand das pleuritische Exsudat und die Herzdämpfung wurde langsam kleiner. Selbst im August klagte Patient aber noch manchmal über Herzklopfen bei sonstigem Wohlbefinden.

Am 14. August wurde er geheilt entlassen; das Geräusch an der Herzbasis, welches so lange Zeit noch sich geltend machte, war wohl ein anämisches, wie aus dem sonstigen Wohlbefinden und der Abnahme es mir zu folgen scheint.

Wie sich unter der anhaltenden Morphiumbehandlung und der absoluten Ruhelage Temperatur und Respirationsfrequenz im Anfang verhielt, gibt folgende Liste an:

	Mai	20.	21.	22.	23.	24.	25.	26.	27.
Morgens	Temp.	38,1	38,4	37,7	38	38	38	37,7	37,3
	Resp.	24	16	16	24	24	28	20	.—
Abends	Temp.	38,1	37,8	37,7	38	38	38	37,4	37,8
	Resp.	22	24	24	24	24	28	16	—

		Mai 28.	29.	30.	31.	Juni 1.	2.	
Morgens	Temp.	37,7	37,2	37,2	37,0	37,2	37,2	u. s. w.
	Resp.	18	20	20	24	24	24	
Abends	Temp.	37,4	37,2	37	37,7	37,2	37,2	
	Resp.	18	20	24	16	24	24	

Wir haben also hier vor uns die Heilung einer Stichwunde in Herz und Lunge. Die Verletzung des Herzens folgt dabei aus der Lage der Wunde, der Stärke der Blutung, dem Auftreten von Luft im Herzbeutel (die Pneumopericardie erwies sich durch das metallische Plätschern bei der Bewegung des Herzens in den Luftblasen des Herzwassers, der Tympanie in der Mitte der Herzdämpfung und dem metallischen Klange der Herztöne) und der nachfolgenden Pericarditis (wie sie sich durch die Reibegeräusche und die Verbreiterung der Herzdämpfung verräth). Die gleichzeitige Verletzung der Lunge ist bewiesen durch die Blutung in das benachbarte Lungengewebe, wie sie sich sofort durch die feinen Rasselgeräusche in der linken Lunge aussprach, durch das Hautemphysem unmittelbar nach der Verletzung, durch die Pneumopericardie und die nachfolgende linksseitige Pleuritis, wie sie sich anfangs durch Seitenstechen und Reibegeräusche, später durch das Pleuraexsudat bemerklich machte.

Für eine tiefer gehende Streifung des Herzmuskels durch den Stich könnte man das lange anhaltende systolische, scharfe Blasen an der Herzbasis anführen, wenn es nicht so misslich wäre, das oft so täuschende Reconvalescentengeräusch davon zu unterscheiden. Für diese Auffassung sprach jedenfalls, dass sich der Verletzte immer mehr erholte.

XIII. Selbstmordversuch durch Schuss in Herz und Lunge. Schussfractur der Rippe. Heilung.

Der Bäckergeselle Albert Rieber, 18 Jahre alt, aus Zürich, schoss sich am 14. Januar 1879 Morgens 4 Uhr mit einem Revolver in die Brust, um sich das Leben zu nehmen, nachdem er schon, wie gewöhnlich, früh Morgens gearbeitet. Als er um 6 Uhr in das Spital getragen war, hatte er trotz ziemlich fortdauernder Blutung das Bewusstsein nicht verloren, sah aber blass im Gesicht aus. Er wurde auf die chirurgische Klinik Saal 28, Nr. 3 aufgenommen.

Patient, der oft etwas melancholisch sein soll, aber nicht den Eindruck eines Geisteskranken macht, ist ein ordentlich genährter, junger Mann. Er sei verrückt gewesen, sonst hätte er es nicht gethan, äusserte er. Aus der stark erbsengrossen, die Brustwand perforirenden Schusswunde, einen Finger breit unterhalb der linken Brustwarze fliesst beim Eintritt ganz wenig Blut. Eine zweite Ausschusswunde oder die Kugel ist nicht zu bemerken, jedoch kann Patient alle vier Gliedmassen bewegen, hat keine Rückenschmerzen, kein Erbrechen, kein Kopfweh. Die Respiration

ist etwas oberflächlich, jedoch schneller als normal (28); das Gesicht ist blass und cyanotisch gefärbt, Ausdruck ängstlich, Wangen und Lippen livid. Um die Schusswunde herum ist Hautemphysem in handgrosser Ausdehnung, die Herzdämpfung ist verschwunden; statt deren ist der Schall tympanitisch und etwas metallisch beim Auscultiren, von Pneumopericardie herrührend. Auch in der linken Seite von der Warzenlinie abwärts tympanitischer Schall. Beim Athmen bleibt die linke Brusthälfte fast ruhig, während die rechte sich übermässig bewegt, selbst mit Betheiligung des rechten Sternocleidomastoideus. Herzshock nur wenig sichtbar in der Warzenlinie im 4. Intercostalraum. Temperatur 36,4, Puls 96, etwas schnellend, ordentlich kräftig; Herztöne etwas leise, aber nicht metallisch klingend. An der Basis ist der zweite Ton mit Knarren verbunden. Um 7 Uhr fing es etwas stärker an zu bluten und sah man sich veranlasst, die Blutung durch einen Salicylwattepfropf zu stillen. Sonst war die Behandlung die übliche, offen, ohne Verband. Um Mittag war die Tympanie der Herzdämpfung verschwunden, dagegen merkt man dort ein systolisches Knistern, während das Hautemphysem fast fort ist. Am Abend ist die Temperatur 38, der Puls 106, regelmässig, ordentlich, kräftig.

Am 15. ist der Patient nach einer ruhigen, aber ziemlich schlaflosen Nacht schmerzlos, Temperatur 38. Der tympanitische Schall ist in der Seite, ebenso in der Herzgegend verschwunden, der Schall ist in der Seite statt dessen jetzt gering gedämpft. Die Herzdämpfung ist nach beiden Dimensionen vergrössert: die rechte Grenze ist einen Finger breit ausserhalb des rechten Sternalrandes, die linke in der Mamillarlinie. Der Herzshock ist diffus im 4. und 5. Intercostalraum in der linken Parasternallinie sichtbar. Die Herztöne sind rein aber leise, das knarrende Geräusch an der Herzbasis von gestern Morgen ist verschwunden, ebenso das systolische Knistern, nur noch an einer kleinen Stelle um die Wunde herum wird eine Spur von Hautemphysem entdeckt. Am Abend ist die Temperatur 38,4.

Am 16. ist nach ruhigem Schlaf die Herzdämpfung wieder etwas kleiner geworden und die Herztöne sind lauter. In der linken Seite hört man leises vesiculäres Athmen, jedoch ist der Schall von der linken verlängerten Intermamillarlinie abwärts ganz gering gedämpft.

An 17. geringe Cyanose, Herztöne rein, der zweite aber gespalten, was mehrere Tage zu bemerken ist (bis 21. incl.), von Hautemphysem keine Spur mehr. Am 18. ist auch der systolische Ton an Mitralis und Tricuspidalis gespalten, was bereits am folgenden Tage nicht mehr vorhanden ist.

Am 20. wird der Salicylwattetampon entfernt, ohne dass aus der Tiefe ein Ausfluss erfolgt. Von jetzt ab wird die Wunde, wie üblich, mit Carbolöl bepinselt, mit einem Bleipflästerchen bedeckt und eine Eisblase darauf gelegt. Relatives Wohlbefinden.

Am 21. etwas Husten mit wenig schleimigem Auswurf.

Am 22. findet sich in der linken Seite von der verlängerten Intermamillarlinie abwärts eine Dämpfung, die bei der Bettlage nach hinten aufsteigt; einige gröbere Rasselgeräusche hörbar, Exsudation in der linken Pleura.

Am 23. findet sich über der Herzdämpfung tympanitischer Schall.

Am 25. steigt das Exsudat links, das Herz etwas nach rechts verdrängt,

ganz schwaches Vesiculärathmen hörbar, an einer Stelle in der linken Seite Compressionsathmen. Die Respiration ist etwas frequenter. Die Nasenflügel spielen stark, die Herztöne sind jetzt rein.

Am 26. ist der Herzshock diffus rechts vom Brustbein im 4. und 5. Intercostalraum sichtbar und die Herzdämpfung geht bis zwei Finger breit ausserhalb des rechten Sternalrandes.

Am 28. ist die Herzdämpfung drei Finger breit rechts vom Sternum. Links vorn Compressionsathmen, überall Dämpfung bis zum Schlüsselbein hinauf, in der Mohrenheim'schen Grube Tympanie, auf der linken Seite ist das Athmungsgeräusch vollständig aufgehoben. Respirationsfrequenz 30, Puls 100, leicht comprimirbar. Wangen und Lippen livid, geringer Husten, wenig schleimig-eiteriger Auswurf.

Am 29. war bei 30 Athemzügen der Puls 90 und die Temperatur 37,4 am Morgen.

Am 30. scheint das Exsudat etwas abzunehmen, die Intercostalräume sind verstrichen.

Am 2. Februar reicht die Dämpfung vorn bis querfingerbreit unter die Mohrenheim'sche Grube, Bronchialathmen oberhalb der linken Mamilla.

Am 4. sieht man den Herzstoss wieder links und nicht mehr rechts vom Sternum. Der Kranke bekommt jetzt Fleisch statt der Milchnahrung und die Morphiumtropfen (0,06 in Aq. Amygd. amar. 20,0 pro die) bleiben jetzt weg.

Am 6. ist das Exsudat mehr und mehr geschwunden und der Herzstoss wieder an seiner alten Stelle; kein Bronchialathmen mehr hörbar, die Wunde hat sich gereinigt.

Am 7. ist der Puls 52 bei einer Respiration von 20 und einer Temperatur von 37 Morgens und 37,2 Abends.

Am 10. bewegt sich die ganze linke Seite beim Athmen wieder ordentlich, ist jedoch noch immer etwas gedämpfter als rechts.

Am 16. findet sich die Kugel auf der linken Seite einen Querfinger breit oberhalb des unteren Schulterblattwinkels unter der Haut sitzend.

Am 25. zeigte die Wunde immer noch einen kleinen Rest des Brandschorfes in der Mitte, der sich auch am 3. März noch vorfindet. Ein unbedeutender Decubitus war um die Zeit geheilt. Der Patient fängt an dicker zu werden, jedoch ist das Vesiculärathmen links noch schwächer als rechts. Auf der ganzen hinteren linken Seite besteht noch eine geringe Dämpfung, welche unterhalb des linken Schulterblattwinkels noch bedeutender ist, was bis gegen Ende des Monats allmählich abnimmt.

Am 31. März wird unter Spray mittelst eines kleinen Hautschnittes die Kugel herausgenommen; in ihr findet sich ein Knochensplitter eingekeilt. Der Lister'sche Verband wird am 3. April entfernt, und da die Schnittwunde geheilt, ein Watteverband angelegt.

Am 13. April wird Patient, der sich jetzt ohne jede subjective Beschwerde befindet, vollständig geheilt entlassen. Die Excursionsfähigkeit der linken Brustseite hat nicht abgenommen, ebenso besteht nirgends an dieser Seite ein Eingesunkensein. Seitwärts und hinten unten ist der Percussionsschall noch nicht von normaler Völle, überall aber vesiculäres Athmen, das über diesen Partien noch leise ist. Die Dyspnoe ist vollständig verschwunden, Athemfrequenz 16; auch lebhaftere Bewegungen im Zimmer machen

keine Beschwerden. Von Seite des Herzens ist jedes Symptom verschwunden, Herzklopfen oder pericarditisches Reiben ist nie bemerkt worden, ebensowenig während des ganzen Spitalaufenthaltes eine Spur von Melancholie oder Hypochondrie.

Ueber den Verlauf gibt folgende Tabelle Aufschluss. Es betrugen

	am 14. Jan.	15.	16.	17.	18.	19.	20.	21.
die Temp. Morg.	36,4	38,0	37,4	38,0	37,6	37,4	37,0	39,0
die Temp. Abds.	38,0	38,4	38,4	38,4	38,0	37,6	39,4	38,4
der Puls Morgens	96	106	96	88	80	78	80	100
Resp.-Freq. Morg.	28	32	28	26	24	22	24	20

	am 22. Jan.	23.	24.	25.	26.	27.	28.	29.
die Temp. Morg.	38,4	38,0	37,8	38,0	37,8	37,7	37,6	37,4
die Temp. Abds.	38,8	38,0	38,0	38,4	37,8	38,0	37,8	38,0
der Puls Morgens	—	90	—	—	80	86	100	90
Resp.-Freq. Morg.	—	20	—	—	20	24	30	30

	am 30. Jan.	31.	1. Febr.	2.	3.	4.	5.	6.
die Temp. Morg.	37,6	37,4	37,6	37,6	37,0	37,2	37,2	37,4
die Temp. Abds.	37,9	37,2	37,8	37,7	37,2	37,6	37,4	37,0
der Puls Morgens	92	72	84	80	80	80	72	72
Resp.-Freq. Morg.	24	—	22	22	20	20	22	24

Bei diesem schweren Falle von versuchtem Selbstmord verrieth sich der Charakter der Schusswunde als eine Schussfractur erst sehr spät bei der Extraction der Kugel dadurch, dass sie in sich einen Knochensplitter enthielt, ein bekanntlich keineswegs seltenes und in der Regel viel zu wenig im Leben gewürdigtes Zeichen einer dabei vorgekommenen Knochenverletzung, so einfach und schonend für den Kranken die Diagnose aus der sorgfältigen Betrachtung der Kugel auch ist. Dem Aussehen nach musste es ein Rippensplitter sein, ohne dass jedoch constatirt wurde, welche Rippe verletzt war.

Merkwürdig ist, welch schweres Krankenlager diese dem Umfange nach so kleine Schusswunde im Verhältniss zu den anderen Herzwunden gemacht hat und kommt dabei wohl der Schuss à bout portant in Betracht, welcher die Vortheile des kleinen Kalibers aufhebt, sowie die muthmaassliche Gegenwart anderer Splitter. Eine Verletzung des Herzens ergab sich von vornherein aus der engen, in die Tiefe gehenden Wunde, aus der Dyspnoe und Cyanose des Patienten bei der Aufnahme in das Spital und der so reichlichen Blutung, die schliesslich den Assistenten zur Tamponade veranlasst hat. Gleichzeitig wurde Luft im Pericard bemerkt, wie sie sich durch Tympanie an Stelle der Herzdämpfung und metallischen Klang der Herztöne verrieth. Die Tamponade hatte scheinbar Erfolg, allein durch den Verschluss des Schusskanals bildete sich eine Tamponade des Herzbeutels. Es entstand Hämopericard, wofür das Schwachwerden der Herztöne bei Zunahme der Herzdämpfung über ihre ge-

wöhnlichen Grenzen hinaus sprach. Zum Glück nahm die Ansammlung alsbald ab, und zwar definitiv, vielleicht mit unter dem Einfluss des Drucks des sich einstellenden mächtigen Pleuraexsudats und der daraus folgenden Verschiebung des Herzens. Jedenfalls hat sich nicht nachweisen lassen, dass eine Pericarditis nachfolgte, wie denn niemals später pericarditisches Reiben bemerkt wurde; im Gegentheil das Herzleiden trat ganz in den Hintergrund, niemals stellten sich weiter Herzklopfen, Schmerzen oder sonstige Beschwerden von Seiten des Herzens ein.

Bedeutend schwerer fiel ins Gewicht die Verletzung der Lunge. Sie liess sich von vornherein erkennen aus dem Hautemphysem um die Wunde, von dem am anderen Tage noch ein Rest nachweisbar war, aus der Pneumopericardie, welche durch die Tamponade des Schusskanals zum Verschwinden gebracht wurde, aus dem Emphysem des Mediastinums, welches sich wie gewöhnlich durch sein bestes Zeichen, das systolische, mit der Herzbewegung synchronische Knistern auf der Herzdämpfung aussprach und bald verschwand, endlich durch den Pneumothorax, der von vornherein sich durch die Tympanie der linken Seite verrieth. Die Folge war zum Theil mit die in diesem Falle so grosse Dyspnoe und die Aufhebung der Athembewegung auf der ganzen linken Seite. Während das Pneumopericard und Hämopericard zur schnellen Resorption kamen, schloss sich an den Pneumothorax ein die ganze Brusthälfte einnehmendes Pleuraexsudat, welches fast ein Vierteljahr zu seiner Resorption brauchte.

XIV. Zerreissung von Herz und Lunge durch Rippenbrüche mit Delirium tremens und Fettembolie. Tod am 4. Tage.

Jakob Gloor, 46 Jahre alt, Barbier von Dürenäsch, Canton Aargau, jetzt Fabrikarbeiter in Niederuster, wurde am 6. Mai 1879 wegen einer schweren Verletzung auf der chirurgischen Klinik in Zürich (Saal 71, Nr. 23) aufgenommen.

In anamnestischer Beziehung ist zu erwähnen, dass Patient ein starker Potator, auch Schnapstrinker ist und schon zweimal das Delirium tremens überstanden hat. Das erste Mal im Jahre 1876, als er mit einem Knebel sehr stark im Gesicht und Kopf zerschlagen, musste er etwa 3 Wochen im Bett liegen und delirirte 4 Tage lang. Das zweite Mal im Jahre 1877 brach Patient den linken Vorderarm dicht über dem Handgelenk, weshalb er 7 Wochen im Bett liegen musste und 12 Wochen arbeitsunfähig war. Er soll damals etwa 14 Tage delirirt haben und sehr unruhig gewesen sein. Er ist zum zweiten Mal verheirathet und hat zwei von seinen sechs Kindern verloren.

Am 5. Mai fuhr Gloor mit zwei schwer mit Holz beladenen, aneinander gehängten Wagen, wobei er auf der Deichsel des hinteren sass. Beim Bergabfahren wollte er vom Wagen springen und die Mechanik des hinteren

Wagens spannen; weil der Fuhrmann aber etwas schnell fuhr, fiel er in seinem betrunkenen Zustande (Abends 1/2 6 Uhr) und kam unter die Räder des hinteren Wagens, wobei das vordere und hintere linke Rad über ihn weggegangen sein sollen. Die Strasse, auf der das Unglück passirte, war die gewöhnliche fest chaussirte Landstrasse, nicht frisch bekiest. Als man den Patienten fand, lag er auf dem Rücken; aus der Beschmutzung der Kleider schloss die Frau, dass der Wagen ihm quer über die Brust gegangen sei. Dabei stöhnte er sehr stark und soll die Augen geschlossen gehalten haben; eine Blutung fand nur aus einer Stelle über dem linken Ohre statt. Nach einer Viertelstunde sprach er wieder, klagte über colossale Schmerzen auf der linken Brustseite und wurde sofort in ein benachbartes Haus in Gutensweil gebracht, wo ihn der Arzt 2 Stunden darauf traf und ihm zu dem Transport in das Spital um den zerbrochenen linken Oberarm einen Schindelverband anlegte; ausserdem bekam er noch kalte Umschläge um Kopf und Brust. In der Nacht schlief er anfangs 1 bis 2 Stunden. Nachher soll er etliche Male fortgewollt haben, Delirien anderer Art sind nicht beobachtet worden. Ohne dass er gerade erbrechen musste, klagte er hier und da über Uebelkeit, besonders gegen Morgen und während der Fahrt, als man ihn Morgens zwischens 8 und 10 Uhr auf dem Krankenwagen nach Zürich brachte; er schwitzte dabei auch viel und warf einige Male mit Blut streifig gefärbten Schleim aus.

Bei seiner Aufnahme fand sich ein gut gebauter, ordentlich genährter Mann, der sehr angestrengt unter stetem Stöhnen athmet (32 mal in der Minute). Hinter und über dem linken Ohr ist ein frisch eingetrockneter Blutschorf.

Der Thorax ist gut gebaut, seine linke Seite ist vom Schlüsselbein bis zur Brustwarze flacher und bleibt beim Athmen etwas zurück gegenüber der rechten. Von der Herzbewegung ist nichts zu sehen, zu fühlen oder zu hören; auf der 2., 3., 4., 5. und 6. Rippe ist Druckschmerz unweit des Brustbeins. Die 5. und 6. Rippe crepitiren sowohl bei jeder Berührung, als auch bei jeder Respirationsbewegung, das aufgelegte Ohr hört das sehr laute Crepitiren der Rippen, deren Knattern das Respirationsgeräusch stark verdeckt; man glaubt dahinter bronchiales Athmen zu hören, hier und da mit Giemen und keuchenden Geräuschen, rechts ist das Athmen vesiculär. Bei ganz leiser Percussion zeigt sich rechts vorn normaler sonorer Lungenschall mit normalen Grenzen, links vorn, unterhalb des Schlüsselbeins ist leise Dämpfung, in der linken Seite Tympanie. Von weiterer Percussion in der Gegend der Rippenbrüche wird abstrahirt.

Auf der rechten Seite sind die 6. und 7. Rippe auf Druck ebenfalls schmerzhaft; ungefähr an der Stelle ihrer schärfsten Biegung befindet sich eine leichte Geschwulst und vorn über der 2. Rippe eine leichte Abschürfung. In der Mitte des linken Oberarms bemerkt man starke Crepitation schon beim leichten Zufühlen, ohne eine Bewegung zu machen. Der Oberarm ist ödematös geschwollen, theilweise sugillirt, wie auch die obere Hälfte des Unterarms. Puls ziemlich kräftig. Patient wirft ziemlich viel klumpige, schleimig-eiterige, oft blutig gestreifte Sputa aus durch leichtes Räuspern, da er wegen der starken Schmerzen nicht husten kann, und hat hier und da leichtes Trachealrasseln. Nachdem Patient vorsichtig ins Bett gebracht, bekommt er eine Eisblase auf den in eine Schiene gelagerten Arm an der

Brustseite, Schreibtafel, flüssige Nahrung und Delirantentherapie (1 Liter Wein, Spir. cerasorum 200,0, Morph. mur. 0,03, sechsstündlich).

Am Morgen des 7. befindet sich Patient subjectiv etwas besser als gestern, die flach angelegte Hand spürt die Herzbewegung, und zwar mit Reiben, die Herztöne werden durch das immer noch hörbare Rippenknarren leise gehört, sind dumpf, geräuschartig verändert. Es lässt sich eine Herzdämpfung leise percutiren vom unteren Rand der 3. bis zur 6. Rippe, nach links etwas ausserhalb der Mamillarlinie. Zwischen Medianlinie und Mamillarlinie liegt ein ungefähr viereckiger Raum von 5 Cm. Höhe und 4 Cm. Breite, der sich von der 4. Rippe bis zum oberen Rand der 6. erstreckt und bei jeder Percussion tympanitisch schallt. Das Athemgeräusch hat auf der linken Seite einen eigenthümlich bronchialen Charakter, ganz oben ist es vesiculär, von Crepitationsgeräuschen fast ganz verdeckt. Der Puls ist ziemlich kräftig, die Respiration nicht mehr so stöhnend wie gestern, Patient hat leichte Cyanose der Lippen. Die Urinsecretion und -Excretion ist normal.

Um 11 Uhr in der Klinik wurde bei der Vorstellung an der schon bezeichneten Stelle metallisch klingender Percussionsschall und mit der Herzbewegung synchronisches, metallisch klingendes Plätschern gehört. Die seitlichen Partien der linken Thoraxhälfte schallen voll und tief, nach unten tympanitisch ohne Athemgeräusch.

Am Abend ist das Plätschern noch deutlicher zu hören, ebenso ein scharfes Blasen in der Umgebung der Mamilla, dagegen der laute, helltympanitische Ton oberhalb der 6. Rippe nicht mehr nachweisbar. Auf dem Ansatz der 4. und 5. Rippe am Brustbein, nahe demselben, eine ziemlich intensive, aber sehr kleine 3 Cm. breite Dämpfung, nach links davon hellt sich der Schall immer mehr auf. In der linken Seite heute Abend eine ungefähr handbreit unterhalb der Achsel beginnende, zur Milzgegend aufsteigende intensive Dämpfung. Auf der fünften rechten Rippe diesen Abend ebenfalls eine Dämpfung, deren Grenze schräg nach unten und hinten verläuft. Puls etwas schlechter als heute Morgen, Cyanose stärker, beginnendes Trachealrasseln, Hautemphysem unterhalb der linken Achsel, Klage über sehr starke Schmerzen.

Am 8. sind die Phänomene etwas gleichmässiger als gestern, zu verschiedenen Malen wird das metallische Plätschern in der Herzgegend constatirt. Der metallische Klang des Percussionsschalles ist ebenfalls an derselben Stelle wie gestern nachweisbar, aber nicht so hell und laut wie gestern. Das Blutspucken dauert fort, die Sputa sind blutiger als gestern, einzelne ganz blutig, andere schmutzig gefärbt. Der rechte untere Lungenrand wird heute Morgen auf der 5. Rippe in der Mamillarlinie gefunden. Der Kranke ist stärker cyanotisch als gestern, der Puls ist schlechter.

Am Abend ist Patient soporös und bekommt Lungenödem; ein Versuch des Assistenten, um 1/2 6 Uhr mit einer Venaesection anzukämpfen, bleibt fruchtlos, der Kranke stirbt um 8 Uhr Abends.

		6. Mai	7.	8.
Temp.	Morgens	38,0	38,0	38,4
	Abends	38,6	38,8	39,4
Puls	Morgens	86	92	104
	Abends	90	116	112
Resp.	Morgens	32	34	16
	Abends	34	38	12

Ehe die Nekroskopie am 9. gegen Mittag vorgenommen, constatirte ich, wie gewöhnlich, zunächst die Gegenwart eines linksseitigen Pneumothorax, indem nach Ablösung der Hautdecken in die Falte zwischen Haut und Brustkorb Wasser gegossen wurde. Bei jeder Punction des Brustkorbes mit dem Messer durch das Wasser hindurch entleerten sich zahlreiche Luftblasen. Herr Professor Eberth machte dann die Section und dictirte folgendes Protocoll: „Kräftiger Körper. Rigor. Subcutanes Emphysem der linken Achselgegend und nach unten, Abdomen ziemlich stark gespannt, etwas ausgedehnt. Die Gedärme ziemlich meteoristisch, Bauch- und Beckenhöhle frei. 1. Rippe verknöchert, im Mediastinum anticum Emphysem, die linke Lunge an verschiedenen Rippenfracturen angespiesst und theilweise mit der Pleura verklebt. Im linken Pleurasack 300 Ccm. flüssiges Blut; die Lungen hinten und unten durch einige Stränge verwachsen, ein circa 6 Cm. langer, 2 Cm. breiter, scharfkantiger Riss der vorderen Fläche der linken Lunge an der Grenze des unteren Dritttheils nach oben, ein etwas kleinerer an der unteren Spitze hart am Rande. Fibrinöser Belag auf der Pleura des oberen Lappens, flache Ekchymosen in der Pleura, kleine stecknadelkopfgrosse in der Pleura des unteren Lappens, die unterste Partie des unteren Lappens noch etwas lufthaltig und ödematös. Fast der ganze Lappen luftleer, dunkelroth auf der Schnittfläche glänzend, nur hier und dort entleeren sich einige kleine Luftbläschen. In den gröberen und mittleren Bronchien mässige Mengen Schleim, die Schleimhaut violett injicirt. Der obere Lappen lufthaltig, mässig ödematös, vorn blass, hinten etwas hyperämisch.

Das Epicard und Pericard mit dünnem, fibrinösem Belag bedeckt. Der linke Ventrikel an einer Stelle nahe an der Spitze mit dem Pericard lose adhärent. Kleine Ekchymosen in dem Herzbeutel. Im Pericard des linken Herzens trifft man nach der Entfernung der trockenen, sowohl an der inneren, wie äusseren Fläche aufsitzenden Fibrinschichten auf ein etwas längliches, über linsengrosses, von etwas fetzigen Rändern begrenztes Loch.

An dieser Verwachsungsstelle zwischen Herz und Pericard ist das Herz oberflächlich in einer Breite von 3 Mm. und einer Länge von 5 Mm. verletzt, wie angefressen, ungefähr auf die Tiefe von 1 Mm. Die Partie ist mit trockenem Fibrin bedeckt und war mit dem Pericardriss verklebt. Der Conus der Pulmonalis etwas erweitert, Klappen frei, Endocard ebenfalls, Musculatur blass.

Die rechte Lunge hinten verwachsen, zahlreiche Ekchymosen in der Pleura rechts, Randemphysem der Lunge, viel dünner schleimiger Inhalt in den Bronchien, zarte Fibrinanflüge auf der unteren Fläche des mittleren Lappens, hochgradiges Oedem, Luftgehalt, mässige Hyperämie. Luftgehalt des unteren Lappens vermindert, starke Hyperämie. An der Oberfläche ist ein ungefähr halbaprikosengrosser Bezirk der Lunge hämorrhagisch infiltrirt, Schleimhaut der Bronchien etwas verdickt, grauviolett.

Milz klein, blass, grauviolett. Leber im Dickendurchmesser vergrössert, blass, grauviolett. Linke Niere löst sich leicht aus der Kapsel, normale Grösse, Parenchym blass, Farbe grauröthlich; rechte Niere ebenso.

Links 3., 4. und 5. Rippe fracturirt, alle drei mit Zerreissung der Pleura. Rechts wurde keine Rippenfractur gefunden.

Gehirn nichts Besonderes.

Schräg von aussen oben nach unten innen verlaufende Fractur des Humerus links mit Splittern, Extravasat auf der dorsalen Fläche des linken Unterarms.

Die mikroskopische Untersuchung der Lungen ergab zahlreiche Fettembolien.

Dieser Fall ist in mehrfacher Beziehung merkwürdig, schon deshalb, weil der Kranke trotz aller Leiden sich bis zum 4. Tage gehalten hat, dann weil sich bei der Obduction ausgiebige Fettembolie der Lunge fand, wie mir das schon oft aufgefallen ist, dass häufig Säufer mit Knochenbrüchen und langem Lungenödem Fettembolie zeigen. Ich bin dabei oft unsicher, ob die Fettembolie das Lungenödem oder das Lungenödem die Fettembolie erst hervorgerufen haben mag. Ferner findet sich auch in diesem Fall eine oberflächliche Verletzung des Herzmuskels unter dem Loch im Herzbeutel, wie ich das schon so oft betont habe.

Da der Kranke sich bis zum 4. Tage hielt, zeigt uns die Section eine Art, wie Herzrupturen ausheilen können. Der Muskel ist an der durchlöcherten Beutelstelle angelöthet, vorläufig durch Fibrin, welches aber in dem Substanzverlust des Herzmuskels selbst und um die Lochstelle des Herzbeutels schon ganz derb und trocken war. Nach diesem Abschluss — das zeigte die klinische Beobachtung — kam es dann zur allmählichen Resorption der Luft. Einige fibrinöse Beläge auf den serösen Blättern des Herzens waren die letzten Folgen der Verletzung neben den restirenden Blutaustritten im Herzbeutel, die sich sicher noch ohne Weiteres resorbirt hätten. Das Ende wäre wohl schliesslich eine fibröse Verwachsung an Ort und Stelle gewesen.

Wenn unsere sonstigen Fälle uns gezeigt, wie leicht Herzrupturen mit und ohne Pneumopericardie bei Rippenbrüchen übersehen werden können, falls man nicht besonders darauf zu achten gewohnt ist, so erklärt sich darnach, wie leicht es vorkommen kann, dass Kranke ohne Wissen und ohne Folgen Adhäsionen des Herzmuskels besitzen. Macht man beim Arbeiterstand als Chirurg seine Sectionen regelmässig, so trifft man ja darauf relativ häufig genug, ohne dass die Besitzer über ihr Herz zu klagen hatten. Als ich das erste Mal als Assistent sogar eine totale Obliteration des Herzbeutels unerwartet bei der Section eines Beinkranken fand, dem ich nichts angemerkt, aber auch sonst genug gefehlt hatte, jedoch niemals eine Klage über das Herz in den langen Monaten meiner Behandlung entschlüpft war, schämte ich mich sehr, dass ich auch objectiv nichts wahrgenommen. War doch Skoda's Arbeit über die Herzbeutelverwachsung

eben erschienen! Es ward mir dabei jedoch ein sonderbarer Trost; gleichzeitig wurde an demselben Tisch eine Leiche von der inneren Station geöffnet, bei der sich ebenso eine totale Obliteration des Herzbeutels vorfand, die beiläufig auch neben anderen Leiden unerkannt geblieben war, so dass sie wohl nicht immer klare Zeichen geben wird.[1]) Solche Erfahrungen zeigen so recht, dass Herzrupturen bis zu ihrem Ende, ja auch nach der Heilung durch Verwachsung gar leicht entgehen können, wie gut man deshalb thut, bei Gelegenheitsursachen doppelt darauf zu achten, da ja unerwartete Folgen für die Gesammtcirculation und die Ernährung nicht immer ausbleiben und jederzeit, zumal bei sonstigen Verletzungen leicht eintreten können. Man vergleiche nur die warnenden Beispiele des vierten Falles von dem Kuhjungen mit nachträglicher Wassersucht und den letzten Fall (Fehr 17) mit Brand beider Beine, wo eine Doppelamputation beider Oberschenkel stattfinden musste.

Uebrigens muss gewiss nicht jede Herzruptur im Fall der Heilung zur partiellen Adhäsion führen, sondern wie bei Pleuritis adhaesiva werden gewiss manche Stränge sich ausziehen, verdünnen, durchreissen und schliesslich ganz verschwinden. Auf diese Möglichkeit weist bei dieser Section schon der Umstand hin, dass hier die Adhäsion in der Mitte locker und nur in den beiden Anheftungsstellen hart und trocken war.

Ein alter Säufer erkrankt hier also zum dritten Mal an Delirium tremens, nachdem er im Rausch auf harter Landstrasse von einem schweren Lastwagen quer über die Brust überfahren und nächst einem Oberarmbruch und einer Kopfwunde mit leichter Gehirnerschütterung einen Bruch der Herzrippen mit Zerreissung von Herz und Lunge davongetragen. Die Hirnerschütterung war eine leichte und erholte sich Patient schon nach einer Viertelstunde. Der Oberarmbruch war ein comminutiver, zwar nicht complicirt, ob er aber nicht indirect den Tod herbeigeführt, mag bei der starken Fettembolie nicht entschieden werden. Die Brüche der Rippen waren sehr beweglich, so dass sie ein starkes Knarren bei der Berührung und Knattern bei der Auscultation ergaben; da auch die sie bedeckende Pleura zerrissen, haben sie jedenfalls Herz und Lunge darunter direct verletzt. Die durch die Section nachgewiesene Zerreissung der linken und Quetschung (Blutinfiltration) der rechten Lunge äusserten

1) Während dies geschrieben, stirbt eine Kranke 5 Wochen nach der Herniotomie an Peritonitis perforativa auf meiner Abtheilung. Der ganze Herzbeutel war obliterirt, ohne subjective oder objective Symptome bei Lebzeiten zu verrathen.

sich bei Lebzeiten durch Hämoptoë, Dyspnoe (bis 34 Respirationen in der Minute), Pneumothorax (Tympanie bei vollem und tiefem Schall), Hämatothorax links und Hautemphysem in der linken Achsel. Die Herzverletzung wurde vermuthet, da anfangs das Herz ganz durch Luft ersetzt und wie verschwunden war, so dass mit Pneumothorax volle Pneumopericardie verbunden sein musste. Dann ergab sich später mit Auftreten einer Herzdämpfung unter Reiben Tympanie in ihrer Mitte mit metallisch klingendem synchronischem Plätschern, welches auffallend lange Zeit anhielt bei allmählich fortschreitender Abnahme des Luftgehalts.

Zuletzt trat wieder ein scharfes Blasen hinter der Mamilla auf.

XV. Zerreissung von Herz und Lunge durch Rippenbrüche mit Delirium tremens chronicum. Heilung.

Der 56 Jahre alte Maurer Ulrich Lehmberger aus Wetzikon wurde am 7. Juli 1879 auf der chirurgischen Klinik (Saal 71, Nr. 33) in Zürich aufgenommen. Bereits am 4. Juli war er zwei Stock hoch von einem Gerüst auf Kiesboden gestürzt, wobei er im Fall noch auf vorstehende Balken des Gerüstes aufschlug. Er wurde nicht bewusstlos, sondern verspürte sofort starke Schmerzen in der Herzgegend und im linken Oberschenkel, auch konnte er sich nicht erheben. Er blutete aus einer kleinen Schürfwunde am Kopf, sonst nirgends, weder aus Nase, noch Ohr, noch Mund, noch Harnröhre. Patient wurde sofort in ein benachbartes Haus getragen und blieb dort bis zu seinem Transport ins Spital liegen. Es stellte sich starke Beengung ein, Stechen beim Husten in der Herzgegend, am folgenden Tage blutiger Auswurf, welcher am 6. aufhörte. Die Schmerzen im linken Oberschenkel und in der Herzgegend hielten an, dort wird er besonders stark, sowie Patient das Bein zu rühren versucht. Nirgends bestanden Verlust der Empfindlichkeit, ebensowenig abnorme Gefühle in den Füssen. Patient konnte seit dem Falle immer ohne Beschwerden Urin lassen, Stuhlgang- und Bauchschmerzen traten nicht ein. Er ist Potator und hat seit dem Falle kein Auge zugethan; sonst war er stets gesund, mit Ausnahme, dass er im 11. Jahre den Typhus ohne weitere Folgen durchgemacht und vor 25 Jahren, in Indien als Soldat angeworben, 8 Tage an der Ruhr gelitten hat. Als seine 6 Jahre abgelaufen, wurde er nicht wieder genommen, angeblich wegen Herzklopfen und Dyspnoe. An Gelenkrheumatismus hat er niemals gelitten, dagegen besteht etwas Emphysem. Hereditäre Anlagen in der Familie sind nicht vorhanden. Bei der Aufnahme fand sich ein sehr kräftig gebauter, gut genährter Mann, im Gesicht die Zeichen einer mässigen Dyspnoe, auf der linken Seite des Kopfes, an der hinteren Hälfte, eine kleine, mit Schorf bedeckte Risswunde, an dem sehr kräftigen Thorax, in der Gegend der rechten Brustwarze, Schwellung und Sugillation in Handgrösse und oberhalb und innerhalb der linken Brustwarze diffuse Schwellung ohne Sugillation, mit Druckschmerz auf der 4. und 5. Rippe und Hautemphysem. Der Herzstoss ist nicht sichtbar, die Herzdämpfung war am Tage des Eintritts vorhanden, die Herztöne an der Mitralis gar nicht hörbar, an der

Tricuspidalis und Basis schwach. Ueber die vorderen Partien der rechten Lunge starkes Vesiculärathmen, links unterhalb der Clavicula zahlreiche Rasselgeräusche und gerade oberhalb der Brustwarze ganz aufgehobenes Athmungsgeräusch. Patient klagt viel über Eingeschlafensein des linken Beins und beständigen Schmerz im oberen Drittel des Oberschenkels, welchen er im Hüftgelenk leicht flectirt hält. Fuss und Zehen können gut bewegt werden, Bewegung im Kniegelenk frei, jeder Versuch einer activen oder passiven Bewegung im Hüftgelenk äusserst schmerzhaft. Der Oberschenkel ist nicht verletzt, Druck auf den Trochanter gegen das Hüftgelenk ist sehr schmerzhaft, die Compression des Beckens von den beiden Cristen aus schmerzhaft und ebenso wackelnde Bewegungen an der linken Spina ant. sup. oss. il.; Urin ohne Blut und ohne Eiweiss. Die Diagnose war also: Rippenbruch mit Lungenverletzung, Beckenbruch und Delirium tremens. Fieber bestand nicht, der Puls variirte um 100 und die Respiration um 26. Die Behandlung bestand in horizontaler Lage mit Eisblasen, sechsstündlich $^1/_2$ Gran Morphium hydrochloratum und täglich 1 — 1 $^1/_2$ Liter Wein nebst 100 Grm. Spiritus cerasorum (i. e. vulgo „Kirschwasser") bis zum 19., wo die Erscheinungen sich besserten; von da ab erhielt er täglich blos $^1/_2$ Gran Morphium.

Am 11. Abends hat Patient leichtes Fieber, 38,2, sonst war er stets fieberlos, die ganze Zeit, wo er im Hause war.

Am 12. haben Puls und Dyspnoe zugenommen, das Hautemphysem ist verschwunden, in der Gegend der linken Brustwarze hört man hier und da eigenthümlich klingende Ronchie und Respirationsgeräusche.

Am 15. im Ganzen der gleiche Befund. Die Zeichen des Pneumothorax, Tympanie auf der linken Seite und fehlendes oder metallisch klingendes, keuchendes Athmungsgeräusch dauern fort. Herztöne an der Mitralis nicht hörbar; kein Fieber, Pulsfrequenz sehr vermehrt, Respiration zwischen 24 und 28, welche Erscheinungen am 17. und 21. Juli und am 2. August anhalten, nur hat allmählich die subjective Dyspnoe nachgelassen.

Am 4. August hat der Druckschmerz an den Rippen und am Becken aufgehört.

Am 11. bekam Patient blutiges Sputum und Stechen auf der rechten Brustseite; er musste häufig husten und hatte dabei stark eng. Die Herztöne sind sehr dumpf und leise, der Puls wie bisher über 140, ohne dass die physikalische Untersuchung etwas Neues ergab.

Am 12. hatte er den ganzen Tag ziemlich häufigen Husten mit zähem, blutig gefärbtem, schleimigem Sputum; dabei hatte Patient stechende Schmerzen in der linken Brustseite, welche am 13. nachliessen. Puls 140, Temperatur 35,8. Das Blut hat aufgehört, wogegen die Dyspnoe und Husten anhalten. Mochte es nun Folge dieser Erscheinungen sein, oder eines vom Hauspersonal ohne jede Erlaubniss vorgenommenen Transportes in einen entfernten Saal, am 14. August trat eine wesentliche Verschlimmerung ein. Ueber den fracturirten Rippen ist wieder deutliche Crepitation zu fühlen, dabei hat der Patient in der rechten Seite stechende Schmerzen und pleuritisches Reiben. Ueber der Mitralis hört man leise, undeutliche Herztöne, die von einem kurzen, undeutlichen, schabenden Geräusch begleitet sind. Ebendaselbst hört man bei In- und Exspiration ein schabendes Geräusch.

Puls 140, Respiration angestrengt, 24. Orthopnoe. Er bekommt deshalb wieder etwas mehr Morphium (0,09 täglich nebst ½ Liter Wein und 100,0 Spir. cerasorum), mit welcher Medication bis zum 23. fortgefahren wird, um dann allmählich herunter zu gehen.

Am 16. hat Patient immer noch etwas Husten, weniger Enge, die Herzdämpfung hat sich etwas nach links vergrössert. Ueber der Mitralis hört man ein stark schabendes, systolisches Geräusch. Da von einem Pneumothorax nichts mehr nachzuweisen ist, wird die starke Athemnoth auf eine beginnende Herzaffection bezogen, zumal in der Pleura kein Exsudat bemerkt werden konnte.

Am 17. August wird ein pericarditisches Geräusch deutlicher, auch in der linken Seite pleuritisches Reiben und hinten unten ein mässiges Exsudat.

Am 19. ist das Pleuraexsudat grösser geworden. Mittags bemerkt man im Bereich der ganzen Herzgegend, mit Ausnahme des inneren unteren Theils, einen abnormen sonoren Schall mit tympanitischem Beiklang, gelegentlich bei etwas stärkerer Percussion mit dem Geräusch eines zersprungenen Topfes. Beim Aufsitzen stellt sich statt dessen eine Dämpfung ein, die Herztöne sind auf einen Fuss Distanz hörbar, beim Aufsetzen des Stethoskops hört man am ganzen Herzen deutlich metallisches Reiben und metallisch klingendes Brodeln im Liegen. Puls 148, kaum zählbar, klein. Das Pleuraexsudat geht bis zum unteren Drittel des Schulterblatts. In der linken Infraclaviculargrube ist Vesiculärathmen zu hören, ebenso drei Querfinger breit ausserhalb der linken Brustwarze. Diese Erscheinungen des Pneumopericards halten in voller Pracht bis zum 22. August an, um bei der Unruhe des Kranken, der immer aufstehen will und weniger Dyspnoe hat, am Morgen des 23. noch einmal wiederzukehren.

Am 25. August ist statt dessen der Herzbeutel mächtig mit Flüssigkeit ausgedehnt. Von der dreieckigen Herzdämpfung verlässt die rechte Grenze das Brustbein an der 3. Rippe und erreicht die Leber zwischen rechter Mamillar- und Parasternallinie. Die linke Grenze durchschneidet die Mamillarlinie 1½ Cm. oberhalb der Mamilla und stösst circa 5 Cm. ausserhalb der verlängerten Mamillarlinie mit dem linksseitigen kleinen Pleuraexsudat an der 6. Rippe zusammen. Der rechte Lungenrand verlässt das Sternum an der rechten 4. Rippe und erreicht unten die Parasternallinie. Der linke Lungenrand geht vom oberen Rand der 4. Rippe ab und hart unter die Brustwarze nach links. Die grösste Breite der Herzdämpfung beträgt unten circa 25 Cm., links unten ist noch deutlich das pericarditische Reiben; Herztöne dumpf, etwas unrein; Puls sehr unregelmässig, sehr frequent und ziemlich klein, wogegen das Subjectivbefinden ganz gut ist, so dass Patient mit seinem Bettliegen sehr unzufrieden wird und erst durch heimliche Gehversuche merkt, wie schlecht es steht.

Am 2. September hat die Breite der Herzdämpfung bis auf 22 Cm. abgenommen, man hört jedoch noch immer links unten neben dem Sternum das pericarditische Reiben.

Am 8. hat die Herzdämpfung wieder bedeutend abgenommen, das pericarditische Reiben ist verschwunden; auch das Pleuraexsudat hat merklich abgenommen, die Dämpfung geht nur noch bis zum unteren Winkel der Scapula; über der Dämpfung abgeschwächtes Athmen und Knistern,

dabei ohne Fieber Husten und blutige Sputa, die am 10. wieder aufhören, während die Herzdämpfung regelmässig abnimmt.

Am 13. geht die Herzdämpfung nur noch vom rechten Sternalrand bis 2 Cm. ausserhalb der linken Mamillarlinie, die Töne sind dumpf, leicht streifend, der Puls sehr klein, unregelmässig, an der Radialis nicht zählbar, am Herzen 144. Das Pleuraexsudat ist bis auf einen kleinen Rest resorbirt.

Am 20. September ist immer noch etwas Dyspnoe vorhanden, namentlich beim Reden und bei Anstrengungen. Die Herzthätigkeit ist noch sehr unregelmässig; in der ruhigen Rückenlage ist der Puls 80—100, steigt jedoch sofort beim Aufrichten oder bei der leisesten Bewegung und wird unregelmässig.

Am 26. geht die Herzdämpfung immer noch bis 1 Cm. ausserhalb der linken Mamillarlinie und rechts unten bis zur Parasternallinie, obgleich Patient nicht unbedeutendes Emphysem hat; Puls immer noch sehr unregelmässig und beschleunigt (120—150). Das pleuritische Exsudat ist beinahe nicht mehr nachzuweisen, Patient ist fieberfrei und befindet sich wohl, abgesehen von Herzklopfen und etwas Dyspnoe.

Am 16. October reicht die relative Herzdämpfung bis 1 Cm. ausserhalb der Mamillarlinie, der Puls blieb noch lange sehr unregelmässig und aufgeregt.

Am 20. November wird ein Versuch mit Digitalis (Infus von 5 auf 200) gemacht, wonach der Puls am 20. auf 108, am 24. auf 68 hinabging; es wurde deshalb die Digitalis ausgesetzt.

Am 8. December darf der Patient zum ersten Mal aufstehen, nachdem der Puls in der letzten Zeit langsamer und ruhig geworden.

Am 31. December wird Patient geheilt entlassen.

Die Auffassung dieses Krankheitsfalles ist etwas durch den späten Transport in das Spital erschwert worden und wurden wir seiner ganzen Bedeutung erst nach einiger Zeit inne. Abgesehen von einer, höchstens wegen des Blutverlustes in Bezug auf den sofortigen Ausbruch des Delirium tremens chronicum wichtigen, sonst nicht bedeutenden Kopfwunde hatte Lehmberger zunächst einen Beckenbruch, der sich durch seine charakteristischen, anderweitig von mir besprochenen[1]) Zeichen verrieth. Es bestand Compressionsschmerz der Cristae und „Schmerzlähmung des Iliopsoas"; der Kranke konnte das linke Bein in der Hüfte nicht heben, obgleich es weder verletzt, noch gelähmt war, weil ihm der leiseste Versuch, es zu rühren, Schmerz machte. Blasenlähmung existirte nicht, da der Spaltbruch im Becken mehr auswärts lag und wohl durch die linke Pfanne ging, wofür der starke Schmerz sprach bei Compression der Tronchanteren und bei Druck auf den linken Trochanter in der Richtung des Schenkelhalses.

1) Vgl. „Die Diagnostik der einfachen Beckenfracturen" von E. Rose. Charité-Annalen. Bd. 13. Heft 2. 1865.

Die Fractur heilte in gewöhnlicher Weise bei einfacher rigoroser Rückenlage, die hier schon wegen der schwereren Brustverletzung nothwendig wurde.

Der Kranke hatte ferner einen Bruch der 4. und 5. Rippe, woher der heftige Schmerz nach dem Fall und der locale Druckschmerz in der Herzgegend kam. Durch diese Brüche ist eine Zerreissung der Lunge in der Nachbarschaft entstanden; Dyspnoe, Stechen beim Husten und blutiger Auswurf traten infolge dessen schon vor seiner Aufnahme in das Krankenhaus ein. Als Zeichen der Lungenverletzung zeigte sich dann hier das Rasseln an der vorderen Seite oberhalb des Bruchs, das Hautemphysem und Zeichen eines anfangs umschriebenen Pneumothorax oberhalb des Herzens. (Aufgehobenes Athemgeräusch mit Tympanie, gelegentlich mit metallisch klingendem Athemgeräusch aus der Nachbarschaft.) Nach wiederholtem Eintritt von Bluthusten führte die Verletzung der Lunge noch schliesslich bei einem Rückfall im ganzen Befinden zu einem nicht unbedeutenden Pleuraexsudat, welches über ein Vierteljahr zu seiner vollständigen Resorption brauchte.

Nach der Lage der Rippenbrüche, der schnellen Beschaffenheit des Pulses, der Schwäche der Herztöne konnte man von Anfang an eine Mitverletzung des Herzens befürchten; es mochte auch wohl anfangs Pneumopericardie bestanden haben, wie sie ja oft schnell vergeht. Es liess sich aber bei der so späten Aufnahme die erste Zeit nichts weiter nachweisen, nur blieb eben der Herzschlag sehr auffallend. Obgleich alle anderen Verletzungen fast ohne Fieber heilten, waren die Pulse andauernd äusserst frequent, meist über 140 und die Herztöne fast nie hörbar. Wir suchten uns das möglichst gut durch das Emphysem zu erklären, welches seine Entlassung als Soldat herbeigeführt haben mochte, und durch die lange Dauer des Delirium tremens, welches ja auch nicht fördersam für die Herzthätigkeit zu sein pflegt. Klarer wurde uns jedoch das Bild erst am 14. August. Nachdem der Kranke schon am 12. Husten und Blutspeien bekommen, trat am 14., vielleicht mit durch einen ungeschickten, wenn auch gewiss möglichst vorsichtigen Transport durchs Haus hervorgerufen, Orthopnoe mit pleuritischem und pericarditischem Reiben auf. Am 17. gesellte sich ein Pleuraexsudat, am 19. plötzlich Pneumopericardie mit allen ihren Erscheinungen dazu (voller tympanitischer Klang bei der Percussion fast über die ganze Herzdämpfung, welcher beim Aufsitzen einer vollen Dämpfung Platz macht, gelegentlich mit dem Geräusch des zersprungenen Topfes, von Weitem hörbare Herztöne, prachtvoll metallisches Reiben und metallisch klingendes Brodeln beim Auscultiren). Diese Erscheinungen der

Pneumopericardie halten vom 19. bis 22. an und treten am 23. noch einmal auf, um von da ab einem immer mächtiger werdenden Pericardialexsudat Platz zu machen, welches erst Anfang September langsam abnahm und noch geraume Zeit bestand. Der Kranke hielt sich für vollständig geheilt, als er den 31. December das Haus verliess; in der That hatten sich alle objectiven Erscheinungen mehr, als zu hoffen war, zurückgebildet.

Die Erklärung aller anfangs so dunkeln Erscheinungen am Herzen und dieses plötzlichen Eintritts von Pneumopericardie lässt sich wohl am einfachsten dahin machen, dass von vornherein Pneumopericardie durch Ruptura cordis et pulmonis bestanden haben wird. In den drei Tagen vor der Aufnahme ist muthmaasslich der Luftgehalt verschwunden, wie wir das ja gewöhnlich so schnell eintreten sahen; Mangels jeder ärztlichen Behandlung ist das eben nicht weiter constatirt worden. Immerhin mögen die anfangs trotz dem Delirium tremens beobachteten Erscheinungen von diesem Pneumopericardium violentum hergerührt haben. Durch den heftigen Husten oder den Transport barst der verklebte Pericardriss am 19. und riss später am 23. nochmals auf. Die Erscheinungen wurden jetzt sicher beobachtet; allein bei der fortgeschrittenen Heilung der übrigen Verletzungen und möglichster Sorgfalt in der Behandlung kam jetzt die erneute und jedenfalls sehr viel ernstere Pneumopericarditis zur ziemlich vollständigen Ausheilung.

Bei der Therapie konnte jedenfalls nur von Ruhe, Morphium und Alkohol die Rede sein; Blutentziehung und Operationen schlossen sich von selbst aus, wenn man das Alter des Patienten (56 Jahre), das Delirium tremens chronicum und die vielfachen, complicirenden Verletzungen und Erkrankungen in Betracht zog.

XVI. Zerreissung von Herz und Lungen durch Rippenbrüche. Tod in wenig Stunden bei mehrfachen anderen schweren Verletzungen.

Der Zimmermann Rudolf Schenkel, 34 Jahre alt, aus Zürich, stürzte am 31. December 1879 um 12 Uhr Mittags etwa 14 Meter hoch, wahrscheinlich rücklings durch einen Fehltritt auf eine Leiter vom Gerüst herunter, blieb sofort bewusstlos liegen und wurde etwa 20 Minuten später ins Spital gebracht (aufgenommen auf die chirurgische Klinik Saal 40, Nr. 62). Ueber seine Antecedenzien ist sonst nichts bekannt. Ein grosser, kräftig gebauter Mann, der soporös und bei jedem Athemzug stöhnend daliegt, reagirt er auf stärkeres Anrufen nur mit unverständlichem Stöhnen. Arme und Beine werden bewegt und zeigen keine Verletzungen. An der Nasenwurzel verläuft schief aufsteigend eine zolllange Risswunde; an derselben Stelle ist das Nasenskelet gebrochen mit starker Verschiebung des

unteren Fragments nach rechts, was sich leicht reponiren lässt. Keine Ohrblutung, Pupillen gleich.

Die linke Brustseite zeigt aussen unten starke Schwellung der Weichtheile, bei der Berührung Emphysemknistern und reichliche Knochencrepitation. Hinten unten ist ein faustgrosses Hämatom zu fühlen, vorn ergibt die Percussion bei der Bettlage abnorme Tympanie bei vollständiger Abwesenheit einer Herzdämpfung, hinten Dämpfung bis zur Schultergräte. Die Auscultation der Herztöne ist wegen des Stöhnens schwierig; doch schallen die Herztöne ziemlich deutlich metallisch. Der Puls ist sehr schwach, unmittelbar nach der Ankunft nur am Oberarm zu fühlen, 80 in der Minute und setzt jeden fünften oder sechsten Schlag aus; nach einiger Zeit lässt er sich an der linken Radialis fühlen. Sämmtliche Rippen von der Höhe des Manubrium bis zum Rippenrand hinunter sind links etwa in der Achsellinie gebrochen. Sonst keine Brüche, kein Erbrechen, kein Auswurf, kein Urin. Bauch nicht aufgetrieben, ohne abnorme Dämpfung.

Der Assistent gab einige Camphertropfen und Wein, der Patient starb jedoch nach wenigen Stunden unter etwas Rasseln, ohne das Bewusstsein wieder gewonnen zu haben.

Das Sectionsprotocoll vom 2. Januar lautet: Kräftiger Körper, Rigor, starke Musculatur. Vom rechten inneren Augenwinkel nach unten und aussen eine gerissene, 1½ Cm. tiefe, mit Blutcoagulis gefüllte Wunde. Bei der Eröffnung des Thorax entweicht Luft aus der linken Pleurahöhle. Im linken Pleurasack 1400 Ccm. blutige Flüssigkeit. Im Herzbeutel circa zwei Esslöffel einer mit Blutcoagulis vermischten blutigen Flüssigkeit. Die linke Wand des Herzbeutels zeigt ein ovales Loch, das parietale Blatt des Pericards von Ekchymosen durchsetzt. Neben dem linken Herzrande in der Nähe der Arteria coronaria sinistra eine 1 Cm. lange Längswunde, die beim Sondiren 1 Cm. tief ist, jedoch das Endocard unverletzt lässt und kein Gerinnsel enthält. Im rechten Herzen wenig flüssiges Blut, kein Gerinnsel.

Linke Lunge zeigt die Bronchialschleimhaut hellroth, aus den Bronchien dringt schäumig-seröse Flüssigkeit. Auf dem unteren Lappen zwei in der Richtung von der Wirbelsäule zum Brustbein verlaufende, circa 4 Cm. lange und 2 Cm. breite, gerissene Lungenwunden. Der untere Lappen im Zustande völliger Compression, der obere Lappen lufthaltig, ödematös.

Rechts Bronchialinhalt wie links, einige bandförmige Adhäsionen. Im rechten Pleurasack ein Esslöffel blutiger Flüssigkeit, im unteren hinteren Theil des oberen Lappens ein kleiner Riss, mit Blutcoagula bedeckt. Oberer Lappen lufthaltig, ödematös, mittlerer und unterer blutreicher.

Im Douglas'schen Raum kein Blut; Lig. gastrolienale, ebenso die Wurzel des Mesenteriums blutig infiltrirt; Leber von normaler Grösse, Parenchym blass, an der Oberfläche in der Höhe der Papillarlinie ein 1 Cm. langer und ½ Cm. tiefer Einriss des Lebergewebes. In der Tasche des Peritoneums zwischen Milz und Magen flüssiges Blut. Milz von normaler Grösse, zeigt zwei querverlaufende, 2 Mm. tiefe, ziemlich klaffende Risse. Das Bindegewebe um die Niere bis in die Fossa iliaca blutig infiltrirt. Linke Niere von normaler Grösse, hat zwei vom Hylus radial gegen die Peripherie verlaufende unregelmässige, zackige Einrisse, von denen der eine bis ins Nierenbecken geht; Parenchym von normaler Farbe. Rechte Niere

von normaler Grösse, Kapsel an einer Stelle blutig infiltrirt. Beim Ablösen zeigt sich ein analoger, flacher Einriss, Parenchym sonst normal. Magenschleimhaut etwas atrophisch, schieferig verfärbt. In der Blase etwas trüber, nicht blutiger Urin.

In der Stirnhöhle flüssiges Blut; Hirn von normaler Consistenz, ziemlich blutreich.

Links Rippenbrüche von der 5. bis 10. Rippe, von denen die 5. und 6., sowie die 7. und 8. die Pleura durchbohren.

In diesem Fall trat der Tod bei der grossen Zahl schwerer Verletzungen (Commotio cerebri gravis, Fractura complicata nasi, Fractura costarum sex, Ruptura cordis et pericardii et pulmonis sin. duplex et pulmonis dext. et lienis duplex et hepatis et renis sin. duplex et renis dext.) ziemlich schnell unter den Erscheinungen der schweren Hirnerschütterung ein, wobei sich auch ein Hämopneumothorax und Hämopneumopericardium vorfanden. Abwesenheit der Herzdämpfung war neben dem metallischen Klang der Herztöne das Zeichen, wonach sich schon bei Lebzeiten die kurze Zeit vor dem Ende eine Zerreissung des Herzens erwarten liess. Merkwürdig war in diesem Fall die grosse Zahl von inneren Rupturen — 11, von denen einige nicht direct den linksseitigen Rippenbrüchen entsprachen, z. B. die Ruptur der rechten Lunge, der Leber und der rechten Niere. Hervorzuheben ist ferner, dass sich auch in diesem Falle bei der Ruptura pericardii eine Betheiligung des Herzmuskels nach dem Tode vorfand, wie ich das bis jetzt in allen Fällen ohne Ausnahme gefunden habe. Die beinahe penetrirende Wunde im Herzfleisch war 1 Cm. lang und tief.

XVII. Brand beider Beine infolge Herzbeutelzerreissung durch Rippenbruch. Heilung nach Amputation beider Oberschenkel.

Heinrich Fehr, 14 Jahre alt, Fabrikarbeiter aus Höngg, wurde am 30. Januar 1880 in das Züricher Cantonspital gebracht und wegen mehrfacher Verletzungen auf die chirurgische Klinik (Saal 36, Nr. 4) aufgenommen. Er war Nachmittags 1/2 3 Uhr in einer Spinnerei verunglückt, als er einen Transmissionsriemen auf ein sich drehendes Rad leiten wollte; er wurde von demselben am linken Arm erfasst, aufgezogen und um einen Wendelbaum herumgeschleudert, was etwa 5 mal geschehen sein soll. So schnell als möglich wurde die Maschine abgestellt und Patient aus seiner Lage befreit. Der grösste Theil seiner Bekleidung war ihm vom Leibe gerissen, seine Stiefeln lagen weit weg; er behauptete jedoch das Bewusstsein keinen Augenblick verloren zu haben. Es bestand keine Blutung aus Nase und Ohren, dagegen kam etwas Blut aus dem Munde und einigen kleinen Hautschürfungen im Gesicht und an den Händen; kein Erbrechen, kein Kopfweh. Der herbeigerufene Arzt constatirte Knochenbrüche und legte ihm am rechten Bein und am linken Arm Gypsverbände an, behufs Transports in das Spital, wo er um 1/2 6 Uhr ankam. In der Kindheit hat er die Masern durchgemacht; sonst war er ebenso gesund und kräftig, wie

seine Eltern und Geschwister, welche sämmtlich leben. Sein Stöhnen und Klagen bei vollem Bewusstsein veranlasste die Abnahme der Gypsverbände und der Schiene am linken Bein. Es ergab sich darnach, dass beide Oberschenkel im unteren Dritttheil, etwa 3 Finger breit oberhalb der Kniegelenksspalte zerbrochen waren; dem Anschein nach handelte es sich um einfache Querfracturen. Es fiel jedoch auf, dass beide Kniegelenke Flüssigkeit enthielten, so dass die beiden Kniescheiben ballotirten. Die Aa. tibial. posticae pulsirten. Am linken Oberarm in der Mitte fand sich eine einfache Querfractur und am linken Vorderarm, an der Grenze des vorderen Drittels, ein Bruch mit Verschiebung der vier Bruchenden gegen einander in den Zwischenknochenraum. Sonst wurden keine Brüche an den Gliedmassen, der Wirbelsäule, den Rippen und dem Becken bemerkt, wohl aber waren am ganzen Körper zerstreut kleine, oberflächliche Hautabschürfungen und auf dem Scheitel des Kopfes ein kleinhandgrosses, fluctuirendes Hämatom.

Die Athmung ist ein wenig beschleunigt, jedoch nicht angestrengt, die Temperatur 37,0, der Puls ist äusserst schwach, kaum zu fühlen, man zählt am Herzen 140 Schläge in der Minute. Die Lungen bieten normalen Befund; eine geringe Vergrösserung der Herzdämpfung nach links scheint vorhanden, lässt sich jedoch mit Sicherheit nicht nachweisen. Der Herzstoss befindet sich im 4. Intercostalraum in der Mamillarlinie, Herztöne sind rein. Nachdem der Kranke aufs Neue an beiden Beinen mit Beckengürtel und ebenso am linken Arm bis zur Achsel eingegypst, bekam er noch eine Eisblase auf den Kopf.

Am folgenden Tage ist der Kranke vollständig bei Bewusstsein, ohne Lähmung, ohne Erbrechen; der Puls 142—148, aber bedeutend stärker, als gestern, die Temperatur Morgens 37,2, steigt Abends auf 38,2.

Am 30. zeigen sich im oberen Lid des linken Auges und ebenso in der Bindehaut desselben Augapfels Sugillationen, jedoch besteht keine Schmerzhaftigkeit bei Druck auf den Schädel, kein Erbrechen, keine Lähmung, keine Delirien, kein Sopor. Die Herzaction ist immer noch stürmisch, 120—130, der Puls gut.

Am 31. ist der Zustand derselbe.

Am 1. Februar bekommt dagegen der Kranke am Abend Fieber, welches noch am 2. steigt. Patient klagt an diesem Tage über brennende Schmerzen in beiden Füssen, deren Zehen bläulich gefärbt erscheinen und Nadelstiche nur undeutlich empfinden; links sind die Erscheinungen nicht so stark als rechts und überhaupt Tags zuvor noch nicht zu bemerken gewesen. Nachdem zwei mächtige Fenster in der ganzen Breite des Gypsverbandes mit Blosslegung der beiden Kniegelenke angelegt, zeigt sich eine geringe ödematöse Schwellung der Kniegelenke und Unterschenkel. Beide Füsse sind etwas bläulich verfärbt und fühlen sich kühl an, das Gefühl ist etwas abgestumpft. Eine Thrombose der Gefässe lässt sich nicht constatiren. Beim Gebrauch von warmen Bleiwasserumschlägen, die mit Watte umwickelt werden, hat sich am 3. Februar der rechte Fuss bedeutend erholt, nur die Zehen sind noch etwas bläulich und im Gefühl abgestumpft. In beiden Füssen ist heftiges Brennen.

Am 4. haben sich rechts an den Zehen mehrere Brandblasen gebildet, welche durch Stiche entleert werden, während die bläuliche Verfärbung des linken Fusses deutlicher ausgesprochen und sein Gefühl noch mehr abge-

stumpft ist. Da ich den Gypsverband nicht selbst gemacht hatte, liess ich ihn jetzt auch an den Oberschenkeln der ganzen Länge nach aufschneiden, um ja vor jeder Compression sicher zu sein; es ergab sich darnach nichts weiter. Der Appetit war ordentlich, keine Hirnsymptome, das Fieber schien abzunehmen (Abends 38,2).

Am 5. stieg die Temperatur am Abend wieder höher, auf 38,6 und am 6. sogar auf 39,0, während der Puls, der immer über 120 gewesen, sich auf 144 erhob.

Am 7. klagt Patient zum ersten Mal über zeitweises Stechen auf der linken Brustseite. Bei der Untersuchung ergibt sich, als Zeichen eines Rippenbruchs, fixer Druckschmerz auf der linken 4. Rippe, etwa in der Mamillarlinie, ohne dass eine Affection der Pleura oder linken Lunge nachzuweisen ist; soweit die grosse Schnelligkeit der Herztöne gestattet sie zu beurtheilen, erscheinen sie rein, zeitweise fühlt die aufgelegte Hand ein Schaben in der Herzgegend, der Herzstoss ist in der Mamillarlinie; an der Herzbasis bemerkte ich ein Reibegeräusch im Pericard, die Herzdämpfung schien mir deutlich etwas vergrössert.

Der linke Fuss war offenbar der Gangrän verfallen und mit vielen Brandblasen bedeckt. Am rechten Fuss werden nur die ersten drei Zehen brandig; die Umschläge werden fortgelassen. Da die Erscheinungen in den nächsten Tagen anhalten, liess ich in der Meinung, eine Ruptur des Pericards infolge Rippenbruchs habe zu Pericarditis geführt, im 4. Intercostalraum in der Herzgegend drei Blutegel setzen und das am nächsten Tage mit acht weiteren wiederholen. Der Puls wurde darnach weicher, die Dämpfung nahm jedenfalls nicht weiter zu. Das Hämatom auf dem Kopfe ist verschwunden, ohne dass an seiner Stelle eine Knochendislocation zu fühlen ist.

Am 12. ist über Nacht die Grenze der Demarcation am linken Unterschenkel um 3 Cm. hinaufgerückt, während sich zugleich an seiner vorderen Seite ein grosser Abscess gebildet hat, der aus einer Incision mit Luftblasen gemischten, stinkenden Eiter entleert.

Am 14. ist die Gangrän links noch höher gestiegen, das Reiben am Pericard nicht mehr hörbar, der Puls zwischen 120 und 130.

Am 18. reicht die Gangrän links bis zur Mitte des Unterschenkels. Rechts wird die Gypsschiene mit einer Blechschiene vertauscht, wobei sich ergibt, dass an der Ferse in einem grossen Substanzverlust die Achillessehne und der äussere Knöchel freigelegt.

Am 20. wird ein nekrotischer Muskelfetzen links im Einschnitt entfernt, wonach sich das Schienbein weithin entblösst zeigt; rechts liegt jetzt der ganze hintere Vorsprung des Calcaneus frei, trocken und schwarz da.

Am 3. März wird der Gypsverband am linken Arm entfernt, wobei sich die Brüche fest geheilt zeigen, am Oberarm mit einer kleinen Knickung.

Am 8. März wird beim Umbetten rechts ein grosser Abscess am Oberschenkel, infolge Perforation des geschwollenen Kniegelenks, bemerkt. Nachdem der Kranke 5 Tage anhaltend gefiebert, ist er am Morgen zum ersten Mal fieberlos, während am Abend das Fieber wieder auf 39,0 steigt.

Am 9. März wird deshalb, nach eingeholter Einwilligung des Vaters, der Junge auf den Operationstisch gebracht und zunächst der ganze, stark mit Watte gepolsterte Gypsverband entfernt. Der ganze rechte Oberschenkel

ist beträchtlich geschwollen und fluctuirt in seiner ganzen Ausdehnung. Bei Eröffnung in der Narkose gelingt es, eine Communication mit dem Kniegelenk zu fühlen neben mehreren, abgesprengten, blossen Knochenstücken. Die Fractur ist nicht geheilt. Auf der linken Seite ist die Fractur auch noch nicht ganz fest; da links wegen der Ausdehnung der Gangrän bis zur Kniekehle und der klaffenden Incision vorn keine genügende Hautbedeckung für eine Unterschenkelamputation vorhanden ist, so muss auch hier wie rechts der Oberschenkel amputirt werden. Beiderseits wird in der Mitte des Oberschenkels die Absetzung vorgenommen, links unter Anwendung der Esmarch'schen Constriction, rechts unter Digitalcompression der Arterie auf dem Schambeinkamm, auf beiden Seiten mit geringem Blutverlust und mittelst mehrzeitigem Zirkelschnitt mit Zurückschieben des Periosts und mit Anlage von Catgutligaturen unter Anwendung des grossen Dampfsprays. Auf der linken Seite wird die Wunde mit Carbolseide zugenäht nach Einlage zweier Drains und ein Lister'scher Verband angelegt. Rechts liess sich das nicht machen, weil selbst am Stumpf die Abscesshöhlen es unmöglich machten, welche innen bis zum Sitzbeinhöcker gingen, aussen sich in ihrem Ende nicht abreichen liessen. Sie wurden deshalb mit einem langen Höllensteinstift möglichst ausgeätzt und auch die ganze Oberfläche der Wunde mit Höllenstein überfahren. Hier wurde die offene Wundbehandlung eingeleitet. Bei der Narkose wurden 1½ Drachmen Chloroform im Junker'schen Apparat verbraucht; sie war sehr ruhig, weder von Erbrechen begleitet, noch gefolgt.

Am 10. befindet sich der Kranke ganz ordentlich, war den ganzen Tag fieberlos; der Puls, welcher nach der ersten Amputation eine Zeit lang kaum zu fühlen und auch nach der Operation nicht besonders war, hat sich wieder gehoben auf seine alte Höhe von 120—130 bei einer Respiration von 16—24.

Am 15. findet links der erste Verbandwechsel statt, während der rechte Stumpf täglich abgespritzt wird. Der Verlauf ist fast vollständig fieberfrei.

Am 19. findet der zweite Verbandwechsel links statt; rechts liegt noch der Höllensteinschorf und besteht geringe Eiterung. Der Puls variirt zwischen 125 und 150, die Herztöne sind laut, an der Herzspitze hört man ein systolisches Geräusch an Stelle des ersten Mitralistons. Schlaf und Appetit gut, Gemüthsstimmung heiter.

Am 24. März werden beim dritten Verbandwechsel alle Nähte links entfernt, nur die zwei Drainstellen eitern. Rechts fängt die Wunde an blass zu granuliren.

Am 25. März lösen sich die Aetzschorfe rechts, so dass am 27. die ganze Wunde granulirt. Seit einigen Tagen ist eine Extensorenlähmung am linken Vorderarm bemerkt worden: Patient kann die Hand nicht activ strecken, nicht ulnar- nicht radialwärts beugen, während Ellbogen und Schultergelenk gut functioniren. Es besteht keine Anästhesie am linken Arm, dagegen kann Patient mit der linken Hand nicht kräftig drücken und behauptet, sie nicht so fest wie die rechte schliessen zu können.

Am 31. sind die Granulationen nicht mehr ganz so blass, wie anfangs. Morgens ist der Puls 120, Abends 140—150. Abends zuweilen Temperaturen bis 38,0 und 38,2. Die Herztöne sind laut und rein, kein Geräusch mehr wahrzunehmen, keine abnorme Form der Herzdämpfung.

Der Listerverband wird entfernt, die Wunde ist geheilt, bis auf einen aus der Tiefe eiternden Stichkanal, weshalb sie mit einem Borsalbeläppchen bedeckt wird.

Am 4. April eitert dieser Stich etwas stärker.

Am 5. wird der Amputationsstumpf rechts mit einem Königssalbeläppchen bedeckt. Drei kleine Decubitusstellchen am Kreuz heilen allmählich.

Mitte April eitert die Fistel links immer noch, rechts ist ein breiter Narbenrand. Abends Temperatur höchstens 38,0 — 38,2. Da der Puls immer noch 110—120 ist, wird das bisher verabreichte Chinadecoct ausgesetzt und ein Digitalisinfus (1 auf 150) gegeben, 5 Tage lang ohne besonderen Erfolg.

Am 17. schliesst sich die Fistel am linken Stumpf vollständig.

Am 20. Mai ist auch der rechte Amputationsstumpf ganz geschlossen, der Kranke wird bei schönem Wetter ins Freie getragen und kann schon am 23. auf seinen Stümpfen gut aufsitzen, am 30. Juni sogar darauf stehen.

Vom 27. Mai bis 10. Juni wurde der linke Arm wegen der anhaltenden Lähmung unter sichtlichem Erfolg täglich galvanisirt, dann mit allem Fleiss von dem Patienten gymnastisch behandelt, so dass er schon Anfang Juli lernt, auf einem Kissen sitzend mit Hülfe der Arme auf dem Boden herumzurutschen; dadurch entwickelt sich grosse Kraft im linken Arm. Das Spreizen der Finger in dorsal-flectirter Handstellung ist links noch nicht vollkommen möglich, allein der Callus am Oberarm verdünnt sich immer mehr, wenn er auch noch sehr deutlich zu fühlen.

Nachdem die Stümpfe allmählich abgeschwollen, macht Patient am 16. October die ersten Gehversuche mit seinen neuen künstlichen Extremitäten und wird am 5. December damit vollständig geheilt entlassen, nachdem er noch am 23. October der Versammlung des ärztlichen Centralvereins in Zürich bei ihrer Visite auf der chirurgischen Klinik[1]) vorgestellt worden war.

Wir sehen hier, wie ein junger, kräftiger Bursche aus gesunder Familie in eine Wellenleitung kommt, und zwar sehr zahlreiche, aber doch auf den ersten Anschein gar nicht so bedenkliche Verletzungen davonträgt. Es zeigten sich, ausser einem Hämatom auf dem Kopfe und zahlreichen Abschürfungen der Haut, eigentlich nur einfache Brüche, von denen auch nicht ein einziger zu den complicirten gehörte. Und dabei geschah eigentlich noch alles Denkbare, um diesen bedauernswerthen, aber scheinbar doch gar nicht ernsten Fall so günstig als möglich zu gestalten. Fast unmittelbar kam er in die Behandlung eines der umsichtigsten Züricher Aerzte, wurde sofort an den Gliedern, deren Brüche beweglich waren, mit Transportverbänden versehen, mit dem linken Schenkel, den er heben konnte, auf eine Schiene gelagert, und so fand der Transport in das eine Stunde auf der Chaussee entfernte Spital mit aller Vorsicht wenige

1) Vergl. das Correspondenzblatt für schweizer Aerzte. Jahrgang 10. 1880. S. 718. Basel.

Stunden nach der Verletzung statt. Wegen des anhaltenden Klagens und verdächtigen Stöhnens werden die Gypsverbände nach der Ankunft entfernt, um der Sache sicher zu sein. Für eine Kopfverletzung — Schädelbasisbruch — findet sich anfangs, ausser dem grossen Hämatom, nichts, als höchstens die Blutung aus dem Munde, jedenfalls kein Zeichen einer Verletzung des Gehirns. Später kamen freilich hinzu die Ekchymosen am linken Auge im oberen Lid und in der Bindehaut des Augapfels, welche das Vorhandensein einer Basisfissur schon eher annehmbar erscheinen lassen. Immerhin sind auch im ganzen Verlauf keine Erscheinungen einer Mitverletzung des Hirns aufgetreten, denn die schliesslichen Lähmungserscheinungen am linken Arm sind gewiss nur Folgen seiner directen Verletzung und gaben sich, je mehr der Callus am Oberarm sich zurückbildete.

Das Schlimmste schienen noch die einfachen Fracturen an den Kniegelenken zu sein, vor denen uns frühere Erfahrung Respect eingeflösst hat; aber hier war weder Nerv, noch Haut, noch Arterie verletzt, denn die Arteriae tibiales post. pulsirten. Freilich mussten die Brüche wohl mit Spalten in die Gelenke gehen, da schon bei der Aufnahme die Kapseln einen Erguss zeigten; das Beste war also, dass der Secundärarzt eine Gypshose anlegte, die so schön wattirt war, dass sie nirgends, wie sich später bei dem Aufschneiden zeigte, hatte drücken können. Allerdings fällt neben dem Stöhnen die Schwäche und Erregung der Circulation auf, allein da die Untersuchung sonst nichts deutlich ergibt, bleibt nichts Anderes übrig, als die Annahme, der junge Bursche sei doch durch die vielen Puffe und Stösse gar zu sehr mitgenommen. Da beginnen am 5. Tage plötzlich beide Beine brandig zu werden. Eine Thrombose bestand nicht im Gefässsystem, das liess sich durch die Gypsfenster mit dem Gefühl constatiren. Durch Erschöpfung konnte der Brand auch nicht verursacht sein, denn Säfteverluste und Eiterungen bestanden sozusagen ja gar nicht; auch war bereits am 2. Tage der Puls kräftig geworden, freilich hielt die enorme Pulsfrequenz immer noch an.

Dass nun in der That der so unerwartet üble Verlauf von einer gleichzeitigen, ursprünglichen Verletzung des Herzens hervorgerufen, sollte sich in aller Deutlichkeit erst am 11. Tage zeigen, wo am Pericard ein Reibegeräusch für Gefühl und Gehör auftrat. Während mittlerweile alle die zahlreichen Hautquetschungen geheilt, trat um so deutlicher der Bruch der 4. Rippe in der Herzgegend hervor. Zu einer grossen Exsudation in den Herzbeutel ist es jedenfalls nicht gekommen; das ausserordentliche lange Bestehen der sehr starken Pulsfrequenz bei einem meist fieberlosen Verlauf sprach schliesslich

noch weiter für die Annahme, dass von vornherein der Wendelbaum das Herz verletzt hatte. Die Dyspnoe im Anfang seines Spitalaufenthaltes, das Geräusch, welches nach 2 Monaten im Verlauf der Heilung der Amputation beider Oberschenkel an der Herzspitze sich hören liess, die auffallende Pulsfrequenz, welche über 3 Monate anhielt, Alles das sind Zeichen, welche unsere Annahme bestätigen, dass auch in diesem Falle von vornherein ein Rippenbruch mit Herzverletzung vorlag und durch seinen Einfluss, trotz der Gunst aller Umstände, die immerhin ernsten Oberschenkelbrüche im Kniegelenk so bös verlaufen liess. Wenn die Annahme von vornherein zwar auftauchte, aber nicht bewiesen werden konnte, so lag das theils an den vielen Quetschungen, die der Bursche sonst erlitten hatte, theils an der Schwierigkeit, Herzverletzungen zu erkennen, wenn sie ohne Hautwunde und ohne gleichzeitige Lungenzerreissung und ohne mächtige Blutung in den Herzbeutel stattfinden.

Gerade aber in dieser Beziehung ist unser Fall lehrreich und ein Gegenstück zum vierten von dem Kuhjungen. Ebenso leicht wie bei diesem hätte hier bei weniger darauf geschärfter Aufmerksamkeit die Herzverletzung neben dem Rippenbruch ganz entgehen können. Dann wären auch hier die unangenehmen Folgen ganz unerwartet als erste Erscheinung von Wichtigkeit aufgetreten. Ebenso wie der nachfolgende Eintritt von Wassersucht bei dem Kuhjungen zeigt endlich hier die durch Brand herbeigeführte Amputation beider Oberschenkel, wie wichtig solche anscheinend ganz leicht verlaufende Herzverletzungen für die Circulation sich geltend machen können. Wir sehen, wie selbst die Herzverletzungen dieser Art, die man am leichtesten übersehen kann, das Leben noch später, und zwar in verschiedener Weise in ernstliche Gefahr setzen können.

XVIII. Stichwunde in Herz und Lunge. Tod an einer Stichwunde des Bauches mit Verletzung der Niere und Abtragung des vorgefallenen Blinddarms infolge wiederholter Selbstmordversuche.

Mittelst Schreiben an die Aufnahmecommission des Cantonspitals in Zürich wurde mir am Freitag, den 13. August 1880 ein Taglöhner Ulrich Schuhmacher, 62 Jahre alt, aus Affoltern bei Höngg angemeldet, welcher an sich Tags zuvor Vormittags, Mittags und zuletzt um 4 Uhr 3 Selbstmordversuche gemacht hatte; sofort einberufen, wurde er noch gegen Mittag gebracht (Saal 36, Nr. 37), starb jedoch schon am anderen Abend um 7 Uhr, so schonend man auch mit ihm umgegangen ist.

Bei seiner Aufnahme fand sich ein kräftig gebauter Mann, der jedoch für seine Jahre zu alt aussah. Sein Sensorium schien intact zu sein, denn Patient benahm sich ganz verständig, durfte jedoch nicht sprechen und sich nicht rühren. Subjectiv und objectiv hatte er Dyspnoe, bei einer

Temperatur von 38,2 war der Puls 132 und die Athemfrequenz 35, die Zunge war trocken, vorn am Thorax fiel der exquisite Schachtelton auf, oben war Vesiculärathmen, eine Herzdämpfung bestand nicht, die Herztöne waren rein, nur an der Herzspitze deutlich zu hören. Im Ganzen fanden sich 9 Schnitte und Stichwunden vor. Zunächst fand sich im fünften linken Intercostalraum in der Mamillarlinie eine 2 Cm. lange, klaffende Stichwunde, welche wenigstens die Intercostalmuskeln noch gespalten hat, dort aber schon verklebt ist und nicht secernirt. Der behandelnde Arzt hat sie nicht tiefer sondirt, auch nicht genäht, sondern mit Klebetaffet bedeckt, machte jedoch in seinem Schreiben darauf aufmerksam, dass die Wunde Blasengeräusch durch Luftaustritt gemacht haben soll. Nichtsdestoweniger konnte man nach der eingetretenen Verklebung die beste Hoffnung haben, vorausgesetzt, dass dieselbe durch Bewegungen nicht gestört wurde.

In der linken Ellbeuge befand sich eine klaffende, quere Hautwunde, in der rechten dagegen entsprechend nur ein oberflächlicher Kratz. Am linken Unterschenkel, 11 Cm. oberhalb des Fussgelenks, etwas nach aussen von der Schienbeinkante findet sich weiter eine quere, 3 Cm. lange, klaffende, die Haut durchdringende Wunde und auf dem linken Fussrücken ebenfalls eine quere 2 Cm. lange, kaum die Haut durchdringende Schnittwunde. An den ganz analogen Stellen und in ganz derselben Weise ist auch der rechte Unterschenkel und Fuss bedacht, nur dass sich auf dem Fussrücken dicht nebeneinander zwei kleine Hautwunden finden. Alle diese Wunden hat er sich in den ersten Stunden Nachmittags zugefügt, mit Ausnahme der Brustwunde, die er sich bereits am Vormittag gemacht hat.

Verhängnissvoll wurden aber die beiden Bauchwunden, die er sich zum Schluss am Nachmittag um 4 Uhr beibrachte. Bei der Aufnahme war der Bauch mässig ausgedehnt und von vermehrter Resistenz, jedoch schon bei leisem Druck überall, besonders in der Iliocöcalgegend sehr schmerzhaft. In der verlängerten rechten Parasternallinie finden sich 6 Cm. von einander getrennt zwei Stichwunden vor, die eine etwas oberhalb, die andere unterhalb der Nabelhöhe, jede etwa circa 4 Cm. lang und durch eine Naht geschlossen. Die obere schien dem ersten Arzte nicht tief zu dringen, die untere dagegen war mit einem dicken Blutklumpen gefüllt und ergab ihm bei der Sonderung mit dem Finger eine abwärts gerichtete, das Bauchfell durchdringende, den ganzen Finger aufnehmende Wunde. Beim Herausziehen sei keine Fäcalmasse, auch kein Fäcalgeruch wahrzunehmen gewesen, weshalb er bei Mangel jeder Reaction, der schmerzlosen Palpation und Percussion eine Naht angelegt und kalte Umschläge darüber habe machen lassen. Den Blutverlust in Beinkleidern, Hemd und Bett taxirt er auf 150 Grm.

Bei der Aufnahme im Spital zeigte sich leider, dass die Angabe des Kranken, es sei etwas Darm herausgetreten, den er abgeschnitten habe, nicht so ganz irrig war; aus der unteren Wunde entleerte sich spontan blutige, intensiv fäculent riechende, Kothpartikelchen und Gasbläschen enthaltende Flüssigkeit. Im Laufe des Tages nahm die Unruhe, der unerträgliche Durst und die Bauchschmerzen zu und der Ausfluss hielt an, trotz eines spontanen Stuhlgangs (Temp. 39,0, Puls 126, Resp. 38). Am nächsten Tage erfolgen zwei Stuhlgänge, der Ausfluss aus der Bauchwunde hört auf, Patient erhält alle 2 Stunden etwas Milch. Urin normal. Um 2 Uhr tritt Erbrechen von Galle ein unter zunehmender Unruhe; er bekommt eine

Morphiuminjection, fängt dann aber bald an zu collabiren und stirbt 1/4 8 Uhr. Die Temperatur war Morgens 38,0, Respiration 36 und Abends Temperatur 38,0 und Respiration 40.

Am 16. Vormittags wurde die etwas eilige[1]) Section gemacht: Nach einem Einstich durch einen Intercostalraum unter Wasser steigen Gasblasen auf und wird damit Pneumothorax constatirt. Das Pericard collabirt beim Einschneiden in einer Weise, dass man annimmt, es habe Luft enthalten; es findet sich weder Blut, noch andere Flüssigkeit darin. Die Herzspitze ist durch frische Verklebungen mit dem Pericard vereinigt, am Pericard finden sich zwei Stichwunden; eine ebensolche am Zwerchfell, unter welcher der Magen dicht anliegt. Die Pleura der linken Lunge hat starken fibrinösen Belag. In der linken Pleurahöhle eine grössere Menge Blut; in den oberen Lappen der beiden Lungen einige haselnussgrosse und mehrere kleinere Cavernen, das Gewebe schiefrig indurirt und mit grösseren und kleineren Tuberkeln durchsetzt. Herz und Lunge zeigen keine gröberen Verletzungen.

Beim Eröffnen der Bauchhöhle findet man unmittelbar hinter der unteren Bauchwunde, mit der Bauchwunde sowohl, als mit den umliegenden Dünndarmschlingen durch fibrinöses Exsudat leicht verklebt, das Coecum; dasselbe kehrt gegen die Wunde ein rundes Loch von etwa einem Decimeter Durchmesser. In einer Tasche des Mesenteriums liegt Darminhalt und Blut, das Coecum selbst enthält viel Blutklumpen. In den Bauchdecken (Muskeln und Peritoneum) finden sich der unteren äusseren Wunde entsprechend zwei Stichwunden. Die rechte Niere liegt in einer circa 1 1/2 Cm. dicken Schicht geronnenen Blutes eingebettet und zeigt selbst eine etwa 2 Cm. lange Stichwunde, die von adhärenten Coagulis ausgefüllt ist.

Als ich den Kranken zuerst sah und bemerkte, wie sich eine Spur Kothflüssigkeit durch die Bauchnaht drängte, habe ich ihn aufgegeben und sah mich nicht veranlasst weiter zu interveniren. In der That war der Fall wohl von vornherein hoffnungslos, nachdem der Kranke einmal ein 4 Zoll langes Stück von seinem Blinddarm abgeschnitten und der Koth sich frei in die Bauchhöhle entleert hatte.

Bemerkenswerth ist, wie unter den 7 Schnitten und 4 Stichen, die er sich eigentlich beigebracht hatte, die Abtragung des Blinddarmvorfalls allein bös ablief, denn der tiefe Stich in die Niere war durch adhärente Coagula geschlossen und hat nicht einmal Einfluss auf die Beschaffenheit des Urins gehabt, und die penetrirende Brustwunde (Pneumothorax und Pneumopericardie mit Aufhebung der Herzdämpfung und Verschwinden der Herztöne) war schon in so fortgeschrittener Heilung, dass die äussere Wunde verklebt und die Verletzung der Lunge nicht mehr gefunden wurde, und das Alles, obgleich der Kranke die Schwindsucht in hohem Grade hatte.

Bemerkenswerth ist, wie hier eine Stichwunde in der Herzgegend sich von vornherein als penetrirend verrieth, indem anfangs Luft dort

1) Das ungeduldige Leichengefolge stand schon vor dem Thor.

unter Blasegeräusch auftrat; dass die Lunge dabei nicht allein verletzt sein konnte, sondern auch das Herz getroffen sein musste, das folgte schon aus der Lage des Stichs, der erst durch das Herzbereich hindurch zur Lunge gelangen konnte. Bei der eiligen Section hat man es zwar nicht weiter nachgewiesen, die Verletzungen hätten sich jedoch gewiss noch nach sorgfältigem Abkratzen der Fibrinschichten vorgefunden; ich selbst hatte leider nicht Zeit, bis zum Schluss bei der Section zu bleiben.

XIX. Ruptur von Herz und Lunge durch Rippenfractur. Heilung.

Der 28 Jahre alte Kutscher Heinrich Scheibel in Berlin wurde am 28. Juli 1883 auf die chirurgische Abtheilung in Bethanien aufgenommen (Saal 59, Nr. 903), weil ihm Tags zuvor ein Pferd einen solchen Schlag mit dem Huf gegen die linke Brustwand versetzt hatte, dass er auf den Rücken fiel, ohne jedoch das Bewusstsein zu verlieren. Bald stellten sich heftige Schmerzen und Athemnoth ein. Der mittelgrosse, ziemlich kräftig gebaute, leidlich gut genährte Mann mit etwas blasser Hautfarbe und leicht cyanotischen Lippen bot äusserlich keine Verletzung dar, ausser leichter Schwellung über dem 5. und 6. linken Intercostalraum, wo der Druck auf die Rippen sehr empfindlich war. Patient, aus gesunder Familie, war ausser Masern und Scharlach in der Kindheit stets gesund. Während an den Lungen nichts Besonderes nachzuweisen, findet sich als Grund der Luftbeklemmung am Herzen Pneumopericardie vor: ein überall synchronisch mit den Herztönen, diese übertönendes musikalisches Geräusch und Tympanie mitten in der verbreiterten Herzdämpfung bei der Rückenlage. Die Grenze lag aussen einen Finger breit ausserhalb der Mamillarlinie, innen einen Finger breit rechts vom rechten Sternalrand. Da sonst nichts Abweichendes zu bemerken war, wurde die übliche Therapie wie in den früheren Fällen eingeschlagen. (Eisblasen, Schreibtafel, Morphium, absolute Ruhelage.)

Am 29. hatte Patient eine Temperatur von 37,8 und Abends von 37,9, bei einem Puls von 88 resp. 64 und einer Respirationsfrequenz von 34.

Am folgenden Tage war die Temperatur 37,6 und 37,4, wie überhaupt der Kranke in dem Monat seines Hierseins nur noch am Abend des 1. Juli und am Morgen des 2. eine Temperatur von 37,8 erreicht hat. Der Puls am 30. war Morgens 96 und Abends 104, am Morgen des 1. Juli 100 und sank dann allmählich. Die Respiration war am 30. Morgens 32, Abends 28, am 1. Juli wieder 32 und sank allmählich auf 20 herab.

Am 30. waren die Erscheinungen der Pneumopericardie noch deutlicher, am 1. dagegen nahm das Geräusch mehr den Charakter des Reibens an, mit musikalischem Beiklang.

Am 3. Juli wurde Patient, da er sich etwas wohler fühlte, die Respirationsfrequenz etwas abgenommen hatte, vorsichtig am Rücken untersucht, wobei sich pleuritisches Reiben auf der unteren hinteren linken Seite vorfindet.

Am 5. ist das Reibegeräusch am Herzen rein, aber immer noch etwas Tympanie in der Mitte der Herzdämpfung.

Am 8. war Puls und Respiration ziemlich normal (88 und 20), es bestanden aber noch Klagen über leichten Druck in der Herzgegend. Links hinten unten fand sich deutlich eine handbreite Dämpfung mit sehr abgeschwächtem Fremitus und ebenso schwachem Vesiculärathem.

Am 12. bestand immer noch das pericarditische Reiben und die pleuritische Dämpfung.

Am 18. war das Allgemeinbefinden gut, nur bei tiefen Respirationen leichtes Stechen in der Herzgegend. Während sich die Tympanie verloren hat, bestand am 25. kaum noch eine Verbreiterung der Herzdämpfung, dagegen ein sehr deutliches Reibegeräusch, welches die Herztöne verdeckte. Die Dämpfung links hinten unten ist fast verschwunden, nur bei tiefen Inspirationen hört man dort undeutlich Knarren. Der ungeduldige Patient, welcher sich schon längst nicht mehr für krank hielt, verliess am 28. das Haus.

Dieser Fall Scheibel ist einer der leichtesten von Zerreissung von Herz und Lunge durch Rippenbruch und erinnert deshalb an den zuerst, 21 Jahre früher von mir beobachteten Fall des Kuhjungen (IV). Nur das tägliche Aufpassen, welches ich im Rückblick darauf seit Jahren bei Rippenfracturen in der Herzgegend meinen Assistenten warm an das Herz lege, hat hier die Beachtung der auffallenden Erscheinung von Pneumopericardie und damit die strenge Therapie veranlasst; sonst verlief der Fall so einfach, dass sein ganzer Ernst, wie bei jenem Kuhjungen, hätte entgehen können. Ob darnach die Zukunft für ihn besser ablaufen wird, kann freilich nicht versichert werden; immerhin ist der Kranke jedenfalls dementsprechend behütet und möglichst gewarnt worden.

Eine Blutung in den Herzbeutel machte sich durch die Verbreiterung der Herzdämpfung, Lufteintritt durch die synchronischen klingenden Geräusche am Herzen bei seiner Bewegung, die Tympanie in der Mitte der Herzdämpfung bei der flachen Rückenlage geltend. Stiche in der Herzgegend und anhaltendes Reiben traten nach der Resorption ein, eine Hämopneumopericarditis einfachster Art, die fast ohne Fieber verlief. Die höchste Temperatur dieser subcutanen Verletzung war 37,9. Desto stärker war die Athemnoth (Respiration 36). Dass eine Verletzung der Lunge, wenn auch geringsten Grades, dabei sein musste, verrieth schon von vornherein die Pneumopericardie, wie denn auch die Dyspnoe für die geringe Verletzung des Herzens ungewöhnlich stark sich geltend machte. In der That fand sich dann auch bei der ersten Untersuchung der Rückseite links hinten unten pleuritisches Reiben und darunter ein Pleuraexsudat, dessen leise Spuren sogar noch bei der Entlassung nach einem Monat zu bemerken waren.

XX. Stichwunde in Herz und Lunge. Heilung der nachfolgenden Herzfistel.

Der Tischlergeselle Anton Thom aus Berlin, 20 Jahre alt, wurde am 11. September 1883 auf die chirurgische Abtheilung in Bethanien (Saal 59, Nr. 1244) aufgenommen, weil er am Abend spät des 10. mit einem Bekannten in Streit gerathen und mehrere Stiche in die Brust und in den Oberschenkel erhalten hatte. Bei seiner Aufnahme in Bethanien in der Nacht wurden die Wunden genäht und antiseptisch verbunden. Bei Tage fiel die Athemnoth des Kranken auf, so dass der Fall sehr ernst genommen wurde, zumal gleich den ersten Tag fieberhafte Bewegungen eintraten. Der Patient, von mittlerer Körpergrösse, starker Musculatur und mässigem Fettpolster, stammt aus gesunder Familie und will, abgesehen von Masern und Scharlach in der Kindheit, nie krank gewesen sein. Jetzt macht er einen anämischen Eindruck und zeigt Blässe der sichtbaren Schleimhäute. Von seinen fünf Messerstichwunden findet sich jederseits eine in der Gegend des Schultergelenks, die dritte etwas mehr nach innen, entsprechend der Claviculoacromialverbindung, die vierte im 4. Intercostalraum nach innen von der Brustwarze etwa 3 Cm., von oben innen nach unten aussen in einer Länge von etwa 2 1/2 Cm. verlaufend. Eine fünfte Wunde findet sich an der Vorderfläche des rechten Oberschenkels im oberen Drittel und ist 1 1/2 Cm. tief. In der grossen Brustwunde wurden drei Suturen, an den anderen Wunden je eine, am Oberschenkel gar keine angelegt. Die Percussion des Herzens ergibt am 11. September gar keine Vergrösserung der Dämpfung, die Herztöne sind schwach, an der Spitze lässt sich ein systolisches Schwirren wahrnehmen. Die Percussion der Lunge zeigt links vorn und hinten Dämpfung, ausser in der Supraclaviculargegend, rechts normalen Lungenschall; im oberen Theil der linken Lunge verschärftes Athmen vorn wie hinten. Unterhalb der Scapula ist kein Athmungsgeräusch und kein Stimmfremitus wahrzunehmen. Die rechte Lunge zeigt überall verschärftes Athmen; der Puls ist unregelmässig und aussetzend, die Respiration erschwert, 33.

Beim Verbandwechsel am 12. secerniren sämmtliche Wunden reichlich, namentlich die perforirende Wunde am Sternum, die allein von Wichtigkeit war; aus ihr entleert sich sowohl Eiter, als darnach reichlich eine seröse, gelbliche Flüssigkeit, welche aus der Tiefe kommt und auf pericardialen Ursprung hinweist, auch wohl vorzugsweise den Verband so stark durchtränkt hat. Wegen des anhaltenden Fiebers wird am 13. aufs Neue der Verband gewechselt, alle Suturen werden entfernt. Ausser der Wunde im 4. Intercostalraum sind alle Wunden in der Tiefe verklebt, sie allein klafft und entleert wieder eine dünnflüssige, gelbliche Masse in geringerer Menge; dabei ist die Haut blass und nirgends eine Entzündung in den Weichtheilen. Die Athembeschwerden sind derartig, dass Patient nur in sitzender Stellung aushalten kann. Die Dämpfung links hinten ist unverändert, Herztöne sind rein und weniger dumpf, als am ersten Tage, das Schwirren ist nicht mehr bemerkbar. Puls unregelmässig, 88, Respiration 23. Am 15. hört das Fieber auf.

Am 21. sind unter zweitägigem Verbandwechsel sämmtliche Thoraxwunden völlig verklebt und die Secretion der granulirenden Wundfläche im 4. Intercostalraum ist mässig. Die Dämpfung links hinten ist nur noch

3 Cm. hoch; darüber hört man leicht schabende Geräusche. Die Respiration ist schmerzlos.

Am 26. ist die Wunde in der Herzgegend völlig vernarbt, Puls und Temperatur normal. Nachdem die Wunde in der Herzgegend oberflächlich noch einmal aufgebrochen und mit Höllensteinsalbe geheilt, die Brustwand in der Gegend der leichten Dämpfung hinten unten mit Jod bepinselt war, wird der Kranke am 5. November vollständig geheilt entlassen.

Die Herztöne waren laut und rein, nur an der Herzspitze war der erste Ton gespalten; von dem Hämatothorax nichts mehr nachweisbar.

Es betrugen in diesem Falle

		am 11. Sept.	12.	13.	14.	15.	16.	17.
die Temp.	Morgens	37,7	39,2	38,1	37,6	37,7	37,0	37,3
	Mittags	38,4	39,3	38,6	37,9	37,8	37,3	37,4
	Abends	38.2	39,4	38,8	38,2	37,8	37,1	37,5
	Nachts	38,3	39,3	38,9	38,8	37,8	37,6	37,4
der Puls	Morgens	—	—	76	78	72	68	76
	Abends	—	88	88	76	72	76	64
die Resp.	Morgens	—	—	23	24	22	22	23
	Abends	—	—	—	—	20	—	—

		am 18. Sept.	19.	20.	21.	22.	23.
die Temp.	Morgens	36,9	37,5	36,9	37,3	37,5	37,2
	Mittags	37,3	37,4	37,5	37,8	37,7	37,5
	Abends	37,3	37,4	38,1	37,7	37,8	37,6
	Nachts	37,3	37,3	37,9	37,3	37,7	—
der Puls	Morgens	72	84	72	—	—	84
	Abends	—	72	80	84	84	—
die Resp.	Morgens	21	21	24	25	25	24
	Abends	—	23	—	—	26	25

Dass unter den Wunden dieses Kranken Thom eine penetrirend war, ging sofort aus der starken Athemnoth gleich nach der Verletzung hervor. Der Lage nach musste es die vierte sein, welche sich im 4. Intercostalraum gerade in der Herzgegend befand. Die anderen vier waren oberflächlich und heilten schnell. Gerade dieser ihrer Lage und Richtung nach konnte dabei zuerst nur das Herz und erst später die Lunge vom Stahl getroffen sein. Dass in der That das Herz verletzt war, verrieth sich sofort durch den unregelmässig aussetzenden Puls, die schwachen Herztöne und das systolische Schwirren an der Herzspitze. Aber auch die Lunge war sofort getroffen, denn noch in derselben Nacht der Verletzung und Aufnahme wurde auch ein Erguss in den linken Pleurasack constatirt, welcher sich durch Fehlen des Athemgeräusches, durch Mangel des Fremitus hinten unten und durch Dämpfung auf der ganzen linken Seite verrieth. Wo die obere Grenze des Ergusses lag, ob sie allmählich stieg, Alles das liess sich durch den antiseptischen Verband hindurch nicht weiter verfolgen. Nach dem schnellen Eintritt der grossen Dämpfung muss wohl mit ziemlicher Sicherheit auf einen Bluterguss (Hämatothorax) geschlossen werden. Ob er blos aus der

Lungenwunde oder mehr noch aus der Wunde des Herzmuskels kam, kann man sich fragen. Der Verlauf spricht mehr für ersteres, wenn es auch schwer zu begreifen, wie ein Stich mitten in der Herzdämpfung, der die Lunge verletzt, so wenig Schaden am Herz anrichten konnte, allein das Beispiel von Richter (V) ist ja in dieser Beziehung ganz klassisch. Dass in der That nennenswerth Blut im Herzbeutel nicht blieb, sondern alles ausfloss, dafür spricht nicht blos der Mangel von Verbreiterung der Herzdämpfung, sondern mehr noch die Entstehung dieser so sehr merkwürdigen Herzfistel. Denn anders wäre ich nicht im Stande, den Verlauf dieser Herzwunde aufzufassen. Das hintere Herzbeutelloch war wohl zuerst verklebt. Die Masse Serum, die beim Verbandwechsel ausfloss, liess auf die Eröffnung eines grösseren Hohlraums mit Sicherheit schliessen. Nach Lage und Richtung des Stichs und dem vollständigen Unbetheiligtsein der Hautdecken muss man zunächst an den Herzbeutel denken, für dessen Cavum auch die Menge des Ausflusses am meisten sprach. Der Pleuraerguss wurde dadurch in seinem Umfang nicht verändert, wie er ja nach unserer Ueberzeugung im Gegensatz zu dem eitrigserösen Herzwasser wohl hämorrhagischer Natur war. Unter streng Lister'scher Behandlung wiederholte sich dieser Erguss von Herzwasser bei jedem Verband, welcher wegen der Durchtränkung erst täglich, dann zweitägig stattfinden musste, zwar immer wieder, nahm jedoch dabei stets ab, bis zuletzt der Kanal erst in der Tiefe am 10. Tage verklebte und zuletzt am 14. Tage auch äusserlich völlig vernarbte. Nach Allem dem haben wir es wohl infolge traumatischer Pericarditis (für welche das mit dem Verlauf der Fistel variirende Fieber und die so starke Orthopnoe spricht) mit einer Herzbeutelfistel zu thun, welche, wie die analogen Fälle von frischen Parotisfisteln meist zeigen, unter zweckmässigem Verband von selbst sich schloss. Charakteristisch für diese Pericarditis traumatica, die Pericarditis bei offenem Herzbeutel, ist wohl der Umstand, dass, wenn auch der Puls aussetzend, frequent und unregelmässig, die Herztöne schwach, dumpf, an der Spitze schwirrend waren, die Pericarditis doch ohne Ausdehnung des Herzbeutels verlief, gerade wie wir dasselbe bei traumatischen Entzündungen der Gelenke, d. h. also bei frischer Eröffnung gesunder Gelenke erlebt, solange die Wunde offen ist. Es blieb dann nach der Heilung des Herzstichs noch der Hämatothorax, der aber auch in 3 Wochen verschwand. Abgesehen von einem gespaltenen Herzton liess sich dann nichts weiter mehr nachweisen.

Nach Allem dem handelt es sich also hier um einen penetrirenden Herz- und Lungenstich, welcher zu Hämatothorax und Pericar-

ditis traumatica, zur Bildung einer Herzfistel führte und doch heilte. Ein gewiss ebenso seltener, als bemerkenswerth glücklicher Ausgang! Das Gewöhnliche wird wohl sonst sein, dass, heilt die Wunde nicht, der Ausfluss bei den vielen Buchten jauchig-eitrig wird, wie das bei Bossard (Fall VII) geschah. Auffallen möchte es vielleicht, dass diese Wunde unter allen Herzwunden, die ich behandelte, allein in ganzer Tiefe zur Eiterung kam, trotzdem gerade sie allein gelistert wurde; alle anderen wurden grundsätzlich offen behandelt. Allein das lag wohl daran, dass der Verletzte bei Nacht kam und die Verwundung nicht in ihrer ganzen Schwere von dem wachehabenden Arzt aufgefasst sein mag; vielleicht war auch das Taschenmesser nicht ganz sauber. Um so sorgfältiger geschah der Verband dann später, so dass es nicht zu weiterem Schaden gekommen ist, wie ich sehr besorgte.

Andererseits, muss man freilich gestehen, die Messer und Kugeln waren auch in den anderen 4 Fällen von Herzwunden, die bei offener Wundbehandlung allesammt geheilt sind, nicht nach Lister antiseptisch vorbereitet. In diesen Fällen hatten eben die Secrete freien Abfluss und deshalb hörte die Secretion sehr bald auf, hier fand infolge der Nähte Verhaltung statt; obgleich sich schon das Secret zwischendurch drängte, kam doch ein Schuss noch nachträglich bei ihrer Entfernung und die Wunde klaffte bald ganz.

Wenig angenehm war es, dass man bei Durchführung des Listern noch mehr in der Beobachtung der Vorgänge in der Brusthöhle behindert war; das dabei nothwendige Aufsetzen konnte beim Ausbleiben einer festen Verklebung nicht so gar viel Schaden mehr bringen, wurde jedoch nach Möglichkeit beschränkt.

Das Weitere stellte dann eine Paracentesis pericardii durch den Schnitt dar und zeigte ihren Nutzen für die Ausheilung eines solchen fibrinös-eitrigen, stark serösen Pericardialexsudats unter den gewöhnlichen, erschwerenden Umständen, wie sie ein gleichzeitiges Pleuraexsudat so oft dabei zu bieten pflegt. In dieser Beziehung war der trotz der Antiseptik eingetretene Misserfolg recht lehrreich für die Beurtheilung dieser Operation.

Hiermit (siehe nebenstehende Tabelle) habe ich 20 Fälle von Herzverletzung aus meiner Praxis mitgetheilt, von denen ich vier gerichtsärztliche Leichenbefunde meiner Stellung als ehemaliges Mitglied des Medicinalrathes im Canton Zürich verdanke und 16 Krankheitsfälle meiner Praxis in Berlin, in Zürich und wieder in Berlin entnehme. Da ich im Felde keinen derartigen Fall beobachtet habe, sind diese 16 Fälle, soviel ich weiss, alle die, welche mir bis jetzt vorgekommen

Uebersicht der von mir behandelten Herzverletzungen.

1. In Folge von Rippenbruch.

a) Mit gleichzeitiger Lungenverletzung.

Laufende Nummer	Ausgang	Gleichzeitige anderweitige Verletzungen	Zeichen und Folgen der Herzverletzung, soweit sie Beachtung gefunden haben	Zeichen u. Folgen der Lungenverletzung, soweit sie bei dem befolgten Regime auffielen	Complicationen des Verlaufs
8	Heilung.	Vulnus labii sup. et linguae. Fract. max. sup.	Metallischer Klang der Herztöne 2 Tage lang und Dyspnoe, dann Pericarditis.	Vielleicht leichtesten Grades, aus dem metall. Klang d. Herztöne und der anhaltenden Dyspnoe zu vermuthen.	—
9	Heilung.	Fractur. clavicularum duarum.	Erst Reiben, dann Pneumopericardium partiale. (Metall. synchronisches Brodeln und Tymp. der Herzdämpfung), darnach Pericarditis, zuletzt Schaben unter dem Brustbein.	Emphysema cutaneum. Pneumopericardie. Pleuritis exsud.	—
14	Tod.	Vulnus capitis. Fract. humeri comm. simp. Commotio cerebri. Cont. pulm. dextr. et antibr. sin.	Pneumopericardium totale (Fehlen jeder Herzdämpfung, später Tympanie mit metall. synchron. Plätschern); Pericard. plast. Adhäsion des verletzten Herzens am Loch des Pericards.	Hämoptoe, Dyspnoe, Pneumothorax, Hämothorax, Emphysema cut.	Delirium tremens zum dritten Mal. Fettembolie.
15	Heilung.	Vulnus capitis. Fract. pelvis.	Herztöne kaum hörbar. Aeusserst frequent anhaltender Puls. Pneumopericardium part. recurrens (Tymp., Bruit du pot felé, synchron. metall. Brodeln, metall. Herztöne, metall. Reiben). Pericarditis exsudativa.	Hämoptoe, Orthopnoe, Contus. pulmon., Pneumothorax, Emphysema cutaneum — Pleuritis exsud.	Delirium trem. chron.
16	Tod.	Comm. cer. gravis. Fract. complic. nasi. Rupturae intestinorum 11.	Pneumopericardium total. (Metall. Herztöne und Puls irreg.). Hämopericardium.	Hämopneumothorax. Emphysema cutan.	—
19	Heilung.	—	Pneumopericardium part. (Tymp., synchron. musik. Geräusch). Hämopericardium. Pericardit.	Pneumopericardium. Pleuritis exsudativa.	—

b) Ohne gleichzeitige Lungenverletzung.

4	Heilung.	—	Keine beobachtet.	—	Tod nachträgl. an Endocarditis und Wassersucht.
17	Heilung.	Fract. comm. fem. duor. Fract. bas. cranii. Fract. hum. sin.	Puls anhaltend sehr frequent und unregelmässig. Pericarditis. Gangraena crurum.	—	Doppelamputation der Oberschenkel. Heilung.

2. Bei Stichwunden.

a) Mit Lungenverletzungen.

Laufende Nummer	Ausgang	Gleichzeitige anderweitige Verletzungen	Zeichen und Folgen der Herzverletzung, soweit sie Beachtung gefunden haben	Zeichen u. Folgen der Lungenverletzung, soweit sie bei dem befolgten Regime auffielen	Complicationen des Verlaufs
12	Heilung.	—	Starke Blutung. Livor. Pneumopericard. part. (Tymp. Metall. synchron. Plätschern, metall. klingende Herztöne). Pericarditis.	Emphysema cutan. Haemorrhagica parenchym. pulmonis. Pleuritis exsudativa.	—
18	Tod.	Vulnus renis et coeci amputatio.	Pneumopericardium totale (Verschwinden der Dämpfung und der Töne). Pericarditis plastica.	Luftaustritt aus der Wunde. Pneumothorax und Pneumopericardie.	Wiederholte tödtl. Selbstmordversuche. Tuberculöse Cavernen in den Lungen.
20	Heilung.	—	Puls irreg. Herztöne schwach. Syst. Schwirren an der Herzspitze. Pericarditis mit Bildung einer Herzfistel.	Hämatothorax.	—

b) Ohne Lungenverletzung.

10	Heilung.	—	Asphyktischer Anfall durch Herztamponade.	—	—

3. Bei Schusswunden, stets mit Lungenverletzung.

a) Ohne Schussfractur.

6	Tod.	—	Hämopericardium.	Hämatothorax.	Kugeln in der Lunge.
11	Heilung.	—	Reiben, dann Pericarditis. Zurückbleibendes Geräusch in der Gegend der Mitralis.	Hämoptoe. Emphys. cutan. Pleuritis exsud.	Delir. trem. Einheilung der Kugel in der Lunge.

b) Mit Schussfractur.

5	Tod.	—	Starke Blutung nach Sondiren. Herzperforation beim Tode am 13. Tage geheilt. Pericarditis plastica.	Infiltration der ganzen Lunge um die Kugeln.	Kugeln in der Lunge.
13	Heilung.	—	Starke Blutung von selbst. Pneumopericard. (Tymp. mit metall. Klang der Herztöne). Hämopericard.	Dyspnoe. Emph. cutis et mediastin. Pneumothorax. Pleur. exsud. tot.	Excision der Kugel nach Durchdringung d. Lunge.

sind. Wie gestalten sich darnach für mich die Verhältnisse und Resultate der Herzchirurgie?

Alle diese 20 Herzverletzungen sind entweder bei Rippenbrüchen in der Herzgegend vorgekommen, wo sie dann insgesammt subcutaner Natur waren, oder bei Stichen oder Schusswunden in der Herzgegend. Und zwar verhielten sich jene subcutanen Rupturen des Herzens zu den Herzstichen und zu den Schusswunden in diesen 20 Fällen wie 8 (mit einer Mortalität von 25 Proc.) zu 7 (mit einer Mortalität von 57 Proc.) und zu 5 (mit einer Mortalität von 60 Proc.) Wenn wir aber nur die 16 Fälle nehmen, deren Behandlung mir selbst oblag, so verhalten sich die Resultate noch günstiger.

Bei	8	Rupturen	war die Mortalität	25	Proc.,
„	4	Stichwunden	„ „	25	„
„	4	Schuss	„ „	50	„
In Summa bei	16	Fällen	„ „	31	„

Wenn schon hierbei auffällt, wie wenig bei Herzverletzungen, welche überhaupt den Gewaltact überstehen und in Behandlung kommen, von absoluter Letalität die Rede ist, so gestalten sich bei näherer Betrachtung die Mortalitätsverhältnisse noch günstiger. Wir haben zunächst unter den 5 Todesfällen zwei bei einfachen Herzrippenbrüchen zu betrachten. Im 14. Falle trat bei einem Kranken, der gleichzeitig neben anderen unbedeutenden Verletzungen einen Splitterbruch des linken Oberarms davongetragen, das Delirium tremens zum 3. Mal und in demselben der Tod durch Lungenödem infolge Fettembolie ein; der Herzriss dagegen war trotz Verletzung des Muskels in voller Heilung, indem eine plastische Pericarditis den Substanzverlust bedeckt und einen Verschluss des Herzbeutelloches durch eine abschliessende Verwachsung mit dem Muskel zu Stande gebracht hatte. Im 16. Falle bestand eine schwere Hirnerschütterung neben 11 Zerreissungen von Eingeweiden, so dass der Kranke in wenig Stunden starb, ohne wieder zum Bewusstsein zu kommen. Die anderen 3 Fälle betrafen Herzwunden. Bei dem Selbstmörder (18) mit der Stichwunde des Herzens trat der Tod ein, weil er sich Nachmittags bei einem dritten Selbstmordversuch den Bauch öffnete und ein grosses Stück vom Blinddarm abtrug, so dass sich der Koth frei in die Bauchhöhle ergiessen konnte; die Herzwunde war anscheinend in voller Heilung durch eine plastische Pericarditis begriffen. Aehnlich verhielt es sich bei der ersten Schusswunde des Herzens, die ich beobachtete; als der Kranke am 14. Tage an der gleichzeitigen Verletzung der Lunge — sie enthielt 2 Kugeln und 2 Rippen waren zerschmettert — zu Grunde ging, war die Herzwunde, obgleich die

Kugel durch die ganze Scheidewand der Herzkammern hindurchgegangen, ganz geheilt, sogar ein Papierpfropf abgekapselt. Nur der schnelle Tod im 6. Fall, über den ich nicht mehr sehr eingehende Notizen habe, muss wohl direct der Schusswunde zugeschrieben werden; die Kugel ging eben quer durchs Herz. Man kann also sagen, von den 16 Herzverletzungen, die in meine Behandlung gekommen, sind drei unabhängig davon, an Fettembolie, an schwerer Hirnerschütterung und an Kotherguss in die Bauchhöhle gestorben. Und darunter sind allein die zwei Schusswunden den Folgen ihrer Verletzung erlegen, wobei auch noch in dem einen Falle, einer Schussfractur, der Tod sichtlich infolge der gleichzeitigen Lungenverletzung eingetreten ist, während der Schuss durch die Länge des Herzens ganz geheilt war. Es starb also von diesen 5 Todesfällen einer sofort, vier später; bei diesen vieren war dreimal die Herzverletzung erweislich in mehr oder weniger weit fortgeschrittener Ausheilung durch Verklebung begriffen (durch eine plastische, fibrinöse, adhäsive Pericarditis).

Werfen wir zum Vergleich noch einen Blick auf die vier gerichtlichen Befunde von Herzwunden, die ich ausführlicher mitgetheilt habe. Davon verblutete sich ein Mann (1) unmittelbar in der Schlägerei, ein zweiter (2) starb ohne äussere Blutung sofort durch einen mächtigen Bluterguss in den Herzbeutel, an Herztamponade. Beim dritten trat die Herztamponade erst ein, nachdem sich durch Erweichung ein Tunnel in die Herzkammer gebildet und sich das Blut durch ihn ergossen. Es bleibt der vierte Fall, in dem auch erst nach 11 Tagen der Tod eintrat. Hier war die Wunde nicht verklebt und unter den jedenfalls sehr mangelhaften häuslichen Verhältnissen eine blutige, jauchig-eitrige Entzündung des Herzbeutels und des Brustfells erfolgt. Rechnen wir diese Fälle mit, so fand also bei den 9 Todesfällen 3 mal der Tod statt infolge anderweitiger schwerer Verletzungen, ganz unabhängig von der Herzverletzung, 1 mal sofort durch Verblutung nach aussen, 2 mal durch Erstickung infolge Herztamponade (1 mal bei primärem und 1 mal bei secundärem Bluterguss). In den 3 anderen Fällen trat der Tod durch die Folge der Verletzung ein, 1 mal freilich erst nach vollendeter Heilung der Herzwunde. Die Herzverletzungen selbst wurden also tödtlich in diesen 20 Fällen nur 5 mal (= 25 Proc.). Auch in dieser Betrachtung von allen mitgetheilten Fällen ergibt sich, dass von den Herzverletzungen, die in Behandlung kamen, nur einer an einem Fremdkörper im Herzen und drei an secundären Zufällen zu Grunde gingen (also vier von achtzehn = 22 Proc.) und dabei war bei einem noch die Herz-

wunde geheilt, so dass auf Rechnung des Herzens bei den 18 behandelteten Herzwunden nur 3 Todesfälle (III, VI, VII = 16 Proc.) kamen. Beiläufig wurde einer von diesen 3 Fällen (III) sozusagen gar nicht behandelt, der zweite (VII) anscheinend in ziemlich traurigen Privatverhältnissen und nur der dritte (VI) ist aus meiner eigenen Beobachtung, datirt jedoch aus meiner allerfrühesten Assistentenzeit. Bei regelrechter Behandlung käme also 1 Todesfall auf 18 (= 5,5 Proc.).

Bei solchen Todesfällen aus anderen, mehr oder weniger entfernten Ursachen zeigt sich zugleich, wie die Herzverletzungen heilen. Während die Hautwunde, wenn sie besteht, verklebt oder ihren Substanzverlust durch einfache Granulation verschliesst, bildet sich eine plastische Pericarditis, die mit festem, sich organisirendem Fibrin den Muskeldefect deckt und durch Adhäsion des Herzens die Herzbeutellöcher schliesst. Solche plastische Pericarditiden haben wir nun bei allen Sectionen gefunden, mit Ausnahme des sechsten Falles aus dem Jahre 1864, bei dem mich des Alters wegen Notizen und Gedächtniss etwas im Stich lassen, und des siebenten, wo die Verklebung misslang, die Wunde eiterte und die eitrige Pericarditis wegen der vielen Buchten des Herzbeutels und den ungünstigen Verhältnissen jauchig wurde. Solch Misslingen einer Verklebung habe ich nur 1 mal, bei diesem gerichtsärztlichen Falle aufzuführen, in allen meinen Fällen ist sie zu Stande gekommen, wenn auch 1 mal (XX) erst nachträglich. Vergleichen wir damit die Behandlung und sehen wir, wie sich jener misslungene Fall 11 Tage in der wohl wenig geeigneten Pflege und Lage gehalten hat, so spricht mir das auch dafür, wie viel hierbei auf eine sorgfältige Behandlung ankommt.

Es liegt mir fern, anzunehmen, es kämen im Ganzen 5—25 Proc. aller Fälle je nach der Auffassung nur zum Tode. Ich übersehe nicht, dass bei Zermalmungen des Brustkorbes und bei Schüssen mit grobem Kaliber Herzverletzungen wohl stets gleich zum Tode durch Verblutung führen. Alle 5 Schusswunden, die wir mittheilen, waren blinde Schüsse. Bei den 3 berichteten gerichtlichen Fällen von Stichwunden und einem eigenen Fall von Schusswunde, welche am schnellsten starben, ohne andere schwere Verletzungen zu haben, war stets die Wunde eine in die Herzkammer — und zwar die rechte — penetrirende; im letzten Fall waren sogar beide Herzkammern eröffnet. Allein, warum ich diese ganze Auseinandersetzung gemacht habe, ist das: *Es bleiben trotz ihrer Gefahr noch genug Herzverletzungen, die in Behandlung kommen, und es verlohnt sich, diese ernsthaft zu behandeln; denn von 16 solchen Fällen habe ich eigentlich nur einen an*

dieser Verletzung selbst zu Grunde gehen sehen. Dazu gehört aber, dass man sie vor Allem nicht übersieht.

Werfen wir deshalb jetzt einen Blick auf die Möglichkeit, die Herzverletzungen zu erkennen! Oft ein recht schwieriger Punkt, der aber bei der Wichtigkeit zweckmässiger Behandlung uns doppelt interessirt. Einen Anhalt dafür, dass möglicherweise das Herz betheiligt, gibt oft schon der Angriffspunkt der ursächlichen Verletzung, wenn in der Haut eine Wunde sich findet, die in den Bereich oder in die nächste Nähe der Herzdämpfung fällt, oder Symptome darauf hindeuten, dass gerade dort ein Rippenbruch stattgefunden. Es geht aber damit, wie bei den traumatischen Aneurysmen[1]); auch hier haben wir einen tödtlichen Fall mitgetheilt (III), wo die Wunde bei Lebzeiten entging, noch dazu, obgleich sie einen Fremdkörper enthielt — wegen ihrer Kleinheit, da dieser tödtliche Körper nur in einer Nähnadel bestand. Und ebenso werden Rippenbrüche leicht übersehen, wenigstens anfangs, wenn der Verletzte sonst sehr gelitten hat, betäubt ist, oder an der Oberfläche seines Körpers sonst viele schmerzhafte Spuren der Verletzung davongetragen hat. Jedenfalls habe ich schon seit Jahrzehnten, seit dem vierten Fall, es mir zur Regel gemacht, bei jedem Rippenbruch in der Herzgegend doppelt auf die Zeichen von Herzruptur aufpassen zu lassen.

In diagnostischer Beziehung kann man die offenen und die subcutanen Verletzungen, die Wunden und die Rupturen unterscheiden, ein Unterschied, der nicht so wichtig ist, als es scheint, da doch wohl nur die engen Wunden in unsere Behandlung kommen. Hier liegt nun alles daran, die Verklebung der Wunde und ihre schnelle Heilung zu befördern; dazu gehört nun auch, dass man sich jedes Eingehens und Einführens in die Wunde möglichst enthält.

Die Wunde nützt uns zur Diagnose, abgesehen von den wichtigen Schlüssen, die uns ihre Lage und ihre sichtliche Richtung gibt, nur selten, z. B. dadurch, dass so viel Blut austritt, wie es bei keiner Verletzung der Brustwand an der vorderen Seite sonst vorkommt — die Thoracica longa an der Seite kann ja beträchtlich bluten, so dass man unter Umständen an eine Blutung der Axillaris denken muss. Die Grösse des Blutverlustes kann so die Diagnose auf Herzverletzung sichern (Fall V, XII, XIII), wie ein ähnliches Vorkommniss[2]) ja bei

1) Vergl. meine Arbeit über „Stichwunden der Oberschenkelgefässe und ihre sicherste Behandlung". S. 8. Vortrag im cantonalen Verein Zürcher Aerzte in Zürich am 9. Nov. 1874 in Sammlung klin. Vorträge Nr. 92. (Chir. Nr. 29.). 2) ibidem S. 17.

engen Arterienstammstichen oft das beste und einzige Erkennungszeichen ist. In einem anderen geheilten Falle (XX) bildete sich eine Herzbeutelfistel aus, die sich durch permanenten Ausfluss von heller Flüssigkeit verrieth, während das Niveau eines Hämothorax daneben gleich blieb, so dass man daraus, wie aus dem Ort der Wunde auf Herzwasser schliessen musste. (Etwas Aehnliches geschah in dem einen gerichtlichen Falle, den ich mittheilte, wo der Tod erst nach 10 Tagen eintrat [VII.]) Schade, dass wir an ihm bis jetzt keine specifischen Eigenschaften kennen. Endlich in einem Falle (XVIII) verrieth sich eine Wunde in der Herzgegend als Herzwunde durch Luftaustritt in Blasenform, indem gleichzeitig die Lunge verletzt war.

Wichtiger als dieser Unterschied der offenen und subcutanen Verletzungen ist es, ob die Herzverletzung einfach ist oder mit gleichzeitiger Verletzung der linken Lunge nach oder vor Durchdringung des Herzens einhergeht. Die Verletzung der linken Lunge erleichtert die Diagnose ausserordentlich, da dafür so viel deutlichere und bekanntere Zeichen vorhanden sind, wie z. B. das Herausbrodeln der Luft aus der Wunde (XIX), das Hautemphysem (VII, IX, XI, XII, XIII, XIV, XV, XVI) und der Pneumothorax (XIII, XIV, XV, XVI) durch Luftaustritt nach aussen, in die Haut und in den Pleuraraum, das feinblasige Rasseln (XII, XV), das Blutspeien (V, XI, XIV, XV) und die sofortige, oft steigende Dämpfung des Hämatothorax (VI, XIV, XVI, XX) durch Blutaustritt in das Lungengewebe, auf die Lungenschleimhaut oder in den Brustfellraum, endlich als Folge die Pleuraexsudate und Pneumonien, welche auch, ohne tödtlich zu werden (V, VI, VII), die ganze linke Seite zur vollen Dämpfung (XIII) bringen können. Ein pathognomisches Zeichen von Lungenverletzung sichert die Diagnose einer Herzverletzung schon allein, wenn die Lage der Wunde so ist, dass das Herz an ihrem Ort die Lunge deckt. Gerade aber in diesen Fällen findet sich oft ein directes Zeichen, welches uns ohne Mühe und ohne Beschädigung des Kranken nachweist, dass Herz und Lunge gleichzeitig verletzt; ich meine die Pneumopericardie mit ihren vielen charakteristischen Zeichen, dem Uebertritt von Luft aus der mitverletzten Lunge in den Herzbeutel.

Wir können dabei unterscheiden ein Pneumopericardium totale, wo die ganze Herzdämpfung verschwunden und durch vollen Schall ersetzt ist, die Herztöne oft gar nicht zu hören sind, wie im vierzehnten, sechszehnten und achtzehnten Falle und erst bei Abnahme des Luftgehalts in einem Dämpfungsrand die gewöhnlichen Erscheinungen des Pneumopericardiums eintreten (XIV, XIV). Gewöhnlich wurden nur diese Erscheinungen des Pneumopericardium partiale be-

merkt, wobei daran zu erinnern, dass nach unserem Regime bei der gleichmässig anhaltenden horizontalen Lage und absoluten Ruhe die physikalische Untersuchung möglichst eingeschränkt wurde, wie denn auch die charakteristischen Veränderungen der pneumopericardischen Erscheinungen beim Sitzen und Liegen nie aufgesucht werden sollten. Es war besonders die Tympanie mitten in der Herzdämpfung, welche beachtet wurde und selbst bei leiser Percussion auffiel, und der metallische Klang, der im Herzwasser durch den Herzschlag bei Bewegung der Luftblasen entsteht. Dieses Geräusch, welches als Mühlradgeräusch beschrieben ist und als metallisch klingendes Plätschern und Brodeln, als musikalisches Geräusch oft wahrgenommen wurde, ist besonders charakteristisch und hervorzuheben. Man muss sich dabei nur in Acht nehmen vor Verwechselungen mit Magengeräuschen; es verdient deshalb Beachtung, dass dies metallische Brodeln synchronisch mit den Herzbewegungen sein muss, wenn es etwas beweisen soll. Wie das Brodeln haben dann auch die Herztöne metallischen Klang, nur sind diese oft durch das Brodeln ganz verdeckt und schwer daneben zu unterscheiden. Oft scheint es, dass die metallisch klingenden Herztöne erst dann zur Geltung kommen und deutlicher werden, wenn mit der Abnahme der Blasen das Brodeln schwächer wird; in einem Falle (VIII) ist nur noch der metallische Klang der Herztöne bemerkt worden, wo aus anderen Gründen Herz und Lunge zweifellos verletzt waren. Manchmal (XIII) prävalirt der metallische Klang der Herztöne über das Brodeln, muthmaasslich bei grösserem Luftgehalt und geringeren Flüssigkeitsmengen. Uebrigens verschwinden diese Zeichen oft schnell. Es kann dies um so leichter sein, als der Luftgehalt im Herzbeutel oft noch mehr vergänglich zu sein scheint, als im Brustfell beim Pneumothorax traumaticus. Beim Pneumopericardium geschieht diese Resorption wohl, nachdem eine plastische Pericarditis die Herzbeutellöcher verschlossen hat. Bei sehr unruhigen Kranken und sehr häufigen Untersuchungen kann es wohl wieder zur Trennung der zarten Adhäsionen an solchem Verschluss und zum Rückfall der Pneumopericardie kommen (XV); also ein Pneumopericardium recurrens. Während das Pneumopericardium totale 3 mal (XIV, XVI, XVIII) zur Beobachtung kam, wurde das gewöhnliche Pneumopericardium partiale 7 mal (IX, XII, XIII, XIV, XV, XVI, XIX) bemerkt. 1 mal verrieth es blos der metallische Klang der Herztöne (VIII), im Ganzen wurde es also 9 mal beobachtet.

Uebrigens bleibt es nicht immer bei der gleichzeitigen Verletzung der linken Lunge. Wir haben 2 gerichtliche Fälle mitgetheilt, in denen ein Stich und eine Schusswunde sogar in die Bauchhöhle eindrangen,

1 mal dort mit Vorfall des Netzes durch die Herzwunde (I) und Verwundung von Leber und Magen, dann hier mit Einkapselung von Kugel und Tuch in der Leber (VII).

Schlimmer sind wir mit den einfachen Verletzungen des Herzens ohne Mitverletzung der Lunge daran, soweit es die Diagnose betrifft; am schlimmsten, wenn dabei nicht einmal eine Wunde mit den wenigen Zeichen, welche sie uns manchmal gibt, vorhanden ist. Directe Zeichen von einiger Sicherheit für eine Verletzung von Herzbeutel oder Herzmuskel haben wir nicht. Beide Verletzungen lassen sich ja nicht von einander trennen, und haben wir uns schon früher dahin ausgesprochen, dass eine isolirte Herzbeutelverletzung beim Gesunden wohl schwerlich vorkommt. Nach meiner Erfahrung findet sich bei jeder derartigen Nekroskopie der Muskel, wenn auch noch so minimal, mitverletzt, sowie man sich nur gewöhnt, überall die Fibrinbeschläge mit dem Messerrücken, besonders an den Adhäsionen zwischen Beutel und Muskel sorgfältig abzustreifen. Infolge der Retraction bilden die Muskelverletzungen Gruben und Defecte; schon dadurch, ebenso durch die folgenden Auflagerungen entstehen Rauhigkeiten, oder wenigstens Unebenheiten, welche auf den Gang des Herzens, wenigstens zeitweilig, Einfluss haben werden. Die unmittelbare Blutung und die Secretion der Wunden kann den Inhalt des Herzbeutels vermehren. Verklebungen, Verwachsungen, Narbenverziehungen werden schliesslich auf die Kraft des Herzens, die Schlussfähigkeit der Klappen und ihre Töne Einfluss gelegentlich äussern, selbst dann, wenn nicht weiter ernste Störungen des Kreislaufes in Aussicht stehen. Erwarten kann man demnach durch solche Verletzungen Abweichungen in den Herztönen, der Herzdämpfung und dem Pulse.

Ich will nicht leugnen, dass in der That oft Geräusche in solchen Fällen auftreten, die man deshalb geneigt sein kann, auf diese Verletzungen zu beziehen. (So wurde [IX, XII, XIII] ein systolisches Schaben in der Mitte des Brustbeins, [XI] ein systolisches Geräusch an der Mitralis oder der Herzspitze [XX] bemerkt.) Und das um so mehr, wenn sie vergänglicher Natur sind, wobei man an die Ausfüllung der Substanzverluste und die Verklebung denken kann. Allein irgend eine Sicherheit habe ich nicht dafür, zumal wenn ich mich daran erinnere, wie grosse Täuschungen selbst den ausgezeichnetsten Fachmännern schon durch die bekannten anämischen Geräusche vorgekommen sind.

In manchen Fällen (XV, XVII) ist eine anhaltende grosse Frequenz der Herzschläge, zu der sich in der sonstigen (fieberlosen)

Lage des Kranken keine rechte Erklärung ergab, manchmal Unregelmässigkeit (XVII, XX) und grosse Weichheit des Pulses, neben Schwäche des Herzschlags (XV, XX) aufgefallen, lange Zeit bevor, und lange Zeit nachdem andere Erscheinungen von mechanischer Pericarditis zu bemerken waren, die es einfacher erklärt hätten. Einher damit ging manchmal ein sonst nicht genügend sich erklärender Grad von Dyspnoe (VIII).

So bleibt uns bei der Seltenheit und Unsicherheit dieser Zeichen primär in diesen Fällen eigentlich nur die Blutung übrig, die entweder durch ihre Grösse aus einer Wunde (V, XII, XIII) für ein Hervorquellen aus dem Herzen imponirt, oder bei ihrer Stauung im Herzbeutel sich durch Dämpfungszunahme und den Eintritt der Erscheinungen von Herztamponade geltend macht (VI, X). Einmal (V) trat diese Blutung erst ein infolge nutzlosen Sondirens, wurde dann fast unstillbar, hörte aber infolge eines sehr reichlichen Aderlasses auf. In geringeren Fällen griffen die ersten Aerzte oder meine Assistenten zur Tamponade (XIII) der äusseren Wunde und zu ihrer Naht (XII, XX), wo sich dann eine Ansammlung im Herzbeutel einstellte (XX), falls nicht bei gleichzeitiger Lungenverletzung ein Herzbeutelloch als Ventil gewirkt haben wird (XIII).

Am wenigsten macht sich bei Herzwunden die Schmerzhaftigkeit geltend, wie ja das Herz bei der Eröffnung des Herzbeutels sich wenig empfindlich, ausser an der Spitze, zeigt.

Wenn nicht durch solche Zeichen bei einfachen Herzverletzungen, ohne Mitverletzung der Lunge, der Verdacht erregt wird, sind es oft erst die Folgezustände manchmal recht bedenklicher Art, die darauf aufmerksam machen. Sehr gewöhnlich tritt uns ein Pericarditis mechanica plastica mit Reibegeräuschen, Exsudation und der allmählichen Ausbildung der Herztamponade, manchmal eine Endocarditis mit Ausgang in tödtliche Wassersucht (IV), gelegentlich mal eine Herzfistel (XX, VII) oder Brand beider Beine (XIII) in dieser Weise entgegen, um uns in der richtigen Diagnose zu bestärken.

Unter 16 Fällen, die ich selbst behandelt habe, war nur 3 mal die Lunge nicht mitverletzt. Diese relative Seltenheit erkläre ich mir aus der Unsicherheit der directen Zeichen einer Herzverletzung und vermuthe, dass einfache Herzverletzungen recht oft übersehen werden; ich schliesse das daraus, dass man doch gar nicht so selten in chirurgischen Abtheilungen partielle und totale Verwachsungen des Herzbeutels bei Nekroskopien findet, von denen die Kranken im Verlauf der Beobachtungen weder etwas wussten, noch zu leiden hatten.

Im Verlaufe der bisherigen Erörterungen haben wir gesehen, dass die Hauptgefahr aller Herzverletzungen in der Blutung besteht, und zwar in der Blutung in den Herzbeutel, sobald sie einigermaassen von Belang ist. Kann sich dieses Blut frei nach aussen oder in den Brustfellsack ergiessen, so ist meist von einer Gefahr nicht mehr die Rede, der Kranke verblutet sich zu plötzlich, weil wohl immer, wenn der Ausfluss der Gestalt und Grösse seiner Oeffnung nach ganz frei ist, sich entsprechend auch in Form und Grösse die Herzverletzung gestaltet und der Blutverlust für ein Weiterleben zu massenhaft wird. Um die Gefahr der unmittelbaren Verblutung hat sich der Arzt meist nicht erst zu sorgen. Anders steht es, wenn die Verletzung des Herzens sich nicht frei ausbluten kann, mag eine äussere Wunde überhaupt nicht bestehen, oder mag sie nach der schlitzförmigen Gestalt eines Messerstichs oder bei dem engen Kaliber der Schusswaffe zu schnell durch Schwellung sich aneinanderlegen und verkleben, oder mag endlich durch künstliche Maassnahmen, wie die Anlegung von Nähten und Tampons Aehnliches hervorgerufen sein. Die Rettung des Kranken beruht ja wesentlich auf diesem Abschluss für den ferneren Verlauf. Zunächst hängt die Gefahr dieser Fälle aber dann von der Ansammlung und Stauung ab, die bei anhaltendem Fortbluten und wachsender Grösse immer strotzender den Herzbeutel anfüllt und so das Herz in seiner Mechanik verhindert; zuletzt wird der Herzbeutel tamponirt und das Herz zusammengedrückt. Um diese Herztamponade dreht sich die ganze Herzchirurgie, nicht blos die der Verletzungen, denn in der That finden sich ähnliche Vorgänge auch bei inneren Erkrankungen vor, wovon ich selbst zwei lehrreiche Fälle erlebt habe.

XXI. Tod durch Herztamponade nach Platzen eines Aneurysma der Aorta ascendens.

Am 25. Juni 1861 wurde in Bethanien auf ein Privatzimmer der chirurgischen Abtheilung der Kaufmann Gumpel Warburg (unter Nr. 581) wegen Harnverhaltung aufgenommen. Bei dem früher stets gesunden Manne wurde es Herrn Dr. Wilms nicht möglich, den Katheter einzuführen, als bis der Kranke in eine tiefe Narkose versetzt war. Als Grund der Verhaltung ergab sich eine stattliche Vergrösserung der Prostata ohne anderweitige Complication. Der Kranke, der Sohn eines Kaufmanns in Zehden, war dort am 6. März 1796 geboren, jedoch über seine Jahre gealtert, ohne dass ein besonderer Grund dafür bekannt. Die Narkose musste jetzt alle Tage zweimal wiederholt werden, anders war es nicht möglich, ihn von seinen Beschwerden zu befreien. Infolge der Versuche, welche ausserhalb der Anstalt vergeblich angestellt, brachte er einen starken Blasenkatarrh mit, zu dem sich eine Empfindlichkeit bei Berührung der Nierengegenden ge-

sellt hatte, und ein leichtes Erysipel in der Umgebung. Nachdem 14 Tage lang dies Verfahren innegehalten war, hatte sich der Zustand so gebessert, dass er wieder, wenn auch mit einiger Schwierigkeit, Urin lassen konnte.

Es war am 17. Juli Morgens 3/4 11 Uhr, dass ich plötzlich in aller Eile von einem Wärter aus der Poliklinik hinaufgeholt wurde: es sei mit dem Kranken ein Unglück passirt, der doch schon in den nächsten Tagen das Haus geheilt verlassen wollte. Wie ich sofort die eine Treppe hinaufgeeilt war, finde ich bereits eine Leiche. Der Kranke hatte im Bett den Nachttopf genommen, im Sitzen darauf etwas gepresst und war plötzlich todt hintenüber gefallen.

Die Section ergab als einzige Todesursache das Platzen eines Aneurysma, welches sich in der Grösse einer halben Pflaume seitlich an der Aorta ascendens im Herzbeutel befunden hatte. Das Aneurysma beruhte auf Arteriosklerose der Wandung und war jetzt ziemlich ausgiebig geplatzt, wobei seine einzelnen Wandschichten in der Umgebung des Risses von einander getrennt waren. Der ganze Herzbeutel war prall mit Blut gefüllt.

Ich habe mich dieses Falles oft erinnert, wenn ich mich in meinen Vorlesungen über die Gefahren der Narkose auslassen musste. Betrachten doch Viele Herzkrankheiten als eine Contraindication der Narkose, und dieser Kranke mit seinem Aneurysma des Aortenanfangs im Herzbeutel musste von mir täglich zweimal chloroformirt werden, um ihn bei seinem Leiden zu erhalten. Ein Beispiel, dass Herzaffectionen nicht die schlimmste Complication für die Narkose darstellen, und ferner ein Beispiel, wie wenig man sich davon behindern lassen darf, wenn der Zustand des Kranken sie sonst erfordert. Ausserdem fanden sich noch in den Nierenrinden einige minimale Abscesse vor, wie sie Prostatakranke bei solchen stürmischen Krisen leicht davontragen.

Einen in Bezug auf die Plötzlichkeit des Todes recht ähnlichen Fall habe ich später in Zürich erlebt. Nur handelt es sich hier gar nicht um einen plötzlichen Erguss von Blut, sondern um eine ganz schleichende und deshalb unter den Verhältnissen nicht zu controlirende Ansammlung seröser Flüssigkeit.

XXII. Tod durch Herztamponade im Verlaufe einer Hüftgelenkresection.

Am 16. Januar 1873 wurde ich von einem Collegen, Herrn Professor F., eingeladen, mit dem Hausarzt, Herrn Professor O. W., über seinen Neffen, den kgl. pr. Porte-épée-Fähnrich Herrn M. F., zu consultiren wegen eines Leidens am rechten Bein. Herr M. F. (geb. 28. Novbr. 1853 in Kassel) stammt aus einer hereditär schwer belasteten Familie. Die ersten Schmerzen im Knie hatte er schon im Sommer 1869 im Vorcorps in Oranienstein gehabt; er war damals 14 Tage im Lazareth bettlägerig und mit spanischen Fliegen behandelt worden, ohne dass sich jedoch eine Geschwulst am Knie habe bemerken lassen. Dann habe er wieder in Berlin im Cadettencorps Schonung wegen Knieschmerz bekommen und eine wollene Binde um das

Knie erhalten, die er noch in Rendsburg im Regiment weitergetragen habe. Auf der Kriegsschule in Metz wurde er dann vom praktischen Dienst befreit, weil er über arge Schmerzen in der Hüfte, die etwas geschwollen, zu klagen gehabt habe. Jetzt beim Besuch in Zürich wurden die Beschwerden aber so arg, dass man sich zu einer Consultation und andauernden Behandlung entschloss. Es handelte sich um eine Hüftgelenkentzündung, die besonders vom Knochen ausging, wie die grosse Empfindlichkeit bei Compression der Trochanteren und bei Stoss des Beins gegen die Pfanne verrieth. Nachdem er einige Jodanstriche bekommen, machte sich vor Allem den häuslichen Verhältnissen nach das Bedürfniss der Immobilisation geltend und machte ich ihm deshalb am 12. Februar einen Gypsverband mit Beckengürtel, den ich am 26. März, 17. Mai und 7. Juli wiederholte. Die Erscheinungen verschlimmerten sich trotzdem so, dass der Hüftabscess aufzubrechen drohte; es wurde deshalb rathsam, ihn in ein Privatkrankenhaus in meiner nächsten Nähe zu bringen, wo am 30. August die Hüftgelenkresection horizontal zwischen den Trochanteren vorgenommen werden musste. Es fand sich Caries vorzugsweise am Kopf, die Pfanne dagegen war bedeckt mit Granulationen, nur an ihrem Rande war ein kleiner lockerer Sequester. Es wurden dabei dreissig Ligaturen und aufs Neue ein Gypsverband mit Beckengürtel angelegt. Am nächsten Tage wurde das Befinden durch anhaltendes Erbrechen sehr gestört, aber schon nach wenigen Tagen war der Kranke Morgens fieberlos, wie vor der Operation. Am 14. September gingen die letzten Seidenligaturen ab, jedoch schon Mitte September traten hier und da Abends höhere Temperaturen ein und gleichzeitig wurde an der Pfanne eine unbedeckte Stelle gefunden. Am 27. September wurde ein neuer Gypsverband gemacht, ohne dass sich jedoch die Situation dadurch verbesserte. Morgens war der Kranke fieberfrei, Abends stieg die Temperatur bis 38,5—39,5°; obgleich die Wunde schön aussah und gut heilte, eiterte es doch fortwährend aus der Tiefe von der Pfanne her. Nachdem am 23. October der Verband nochmals erneut, verbesserte sich das Befinden insofern, als Abends die Temperaturen sehr abnahmen und vom 29. an ganz fieberlose Tage eintraten; nur am 31. October und 2. und 3. November Abends stieg die Temperatur noch auf 38,1°. Desto auffallender war die seit dem 28. October Abends eingetretene Vermehrung der Respirationszüge, deren Frequenz oft 40 in der Minute, bisweilen sogar 47—55 betrug. Da ich gewohnt bin, Hüftgelenkresectionen mit einem Beckengürtel einzugypsen, welcher bis zu den Rippenpfeilern geht, so war die Beurtheilung etwas erschwert und schien es uns bei einer Consultation mit Herrn Professor O. W., dass, soweit man entnehmen könne, es sich um eine linksseitige hypostatische Pneumonie handle, dem entsprechend, dass der Kranke meist etwas mehr auf die linke Seite gelagert wurde. Uebrigens war der Appetit des Kranken und das Allgemeinbefinden nicht übel. Am 7. November Morgens 1 Uhr ist Herr M. F. ganz plötzlich gestorben, eine halbe Stunde, nachdem er von der Wärterin noch Milch auf seinen Wunsch erhalten und ein Wasserglas voll ausgetrunken hatte. Als ich den Kranken in aller Eile sah, war er bereits leblos.

Bei der am 8. November in unserer Gegenwart vorgenommenen Section des Herrn Professor Eberth fanden sich in der Lunge zwar keine Cavernen, aber zahlreiche bis kleinerbsengrosse Tuberkel über ihr ganzes

Gewebe, besonders aber rechts vorn oben, zerstreut. Links hinten unten fand sich Atelektase mit Oedem ausserdem vor. Das Ueberraschendste war der colossale Herzbeutel, welcher mannskopfgross war, auf seinen fingerdicken Schwarten einen villösen Ueberzug hatte und voll blutig-serösen Exsudats war. Nach dem Abstreifen der dicken Auflagerung zeigen sich im Pericard zahlreiche kleine Tuberkel, wie sich dergleichen auch im Endocard vorfinden. Käsige Tuberkel von derselben Grösse finden sich auch in den Nieren, miliare im Netz und in der Leber. Ergüsse in den übrigen serösen Höhlen waren nicht vorhanden.

Wir haben hier einen Fall von Hüftgelenkresection, der mitten in voller Heilung, wie es mit solchen Resectionen wegen Caries bei hereditärer Belastung leider nur zu oft geschieht, Rückschritte macht durch Ausbruch neuer Caries (hier an der Pfanne) und dann plötzlich zu Grunde geht unter den Erscheinungen allgemeiner Miliartuberculose. Ungewöhnlich ist dieser Fall nur deshalb, weil hier der Tod eintrat ganz momentan durch plötzliche Erstickung. Der Kranke war schon fieberfrei geworden, als sich verdächtige Athemnoth einstellte, bei der allerdings der breite Beckengurt recht störend war, den wir aber bei der Beweglichkeit der Resection und den langen Extremitäten des Kranken kaum entbehren zu können meinten. Wir erklärten uns diese Athemnoth, da sich die Tuberkel in den Lungen wegen ihrer gleichmässigen Vertheilung nicht nachweisen liessen, durch eine jedenfalls unbedeutende Lungenhypostase, die sich ja dann auch in der That und von nicht grosser Bedeutung vorgefunden hat, aber weder den Tod, noch seine Plötzlichkeit eigentlich bei sonstigem Wohlbefinden erklärte. Das Räthsel wurde erst durch die Section aufgeklärt. Es konnte Niemand zweifelhaft sein, dass das Pericardialexsudat von nie gesehener Grösse durch Druck der Herzthätigkeit ein Ende gemacht hatte; auffallend waren nur die geringen Symptome, allein solche schleichende Formen kommen ja auf tuberculöser Basis — hier fanden sich eben Tuberkel im Pericard — auch sonst wohl nicht gar so selten vor. Ganz erschreckend war die merkwürdige Plötzlichkeit, mit der der Tod eintrat. Es geschah dies unmittelbar nach Genuss eines Wasserglases voll Milch, wobei sich der Kranke, soweit der Beckengurt es erlaubte, hatte aufrichten lassen. Man kann wohl annehmen, dass durch diese gezwungene Lage und die gleichzeitige Anfüllung des Magens der Druck im Herzbeutel so wuchs, dass er jetzt nicht mehr für die Herzthätigkeit erträglich war. Vielleicht deutet auch die blutige Beimischung im Pericardialexsudat darauf hin, dass es letzthin noch zugenommen hatte; ob auch noch unmittelbar vor dem Tode, muss wohl dahingestellt bleiben. Jedenfalls war allen Betheiligten der plötzliche Tod

bei scheinbarer Reconvalescenz ein wahres Räthsel und die Aufklärung durch die Section eine ebenso merkwürdige Ueberraschung.

So momentan wie hier tritt wohl selten die Herztamponade ein. Ohne alle diese complicirenden Verhältnisse, besonders den für die Brustuntersuchung so hinderlichen Gypsverband, wäre wohl auch schwerlich das ganze Grundleiden so völlig allen Betheiligten entgangen. Immerhin sieht man daraus, wie ausserordentlich schnell bei der Herztamponade, sehen wir auch ganz vom Grundleiden ab, sich der Zustand von ganz leidlichem Befinden und scheinbarem Wohlsein zum Tod durch Erstickung steigern kann. Je schneller die Herztamponade eintritt, desto mehr wird der Erstickungsanfall das Zeichen dafür sein; je langsamer sie sich ausbildet, desto deutlicher wird bei beschleunigter Respiration der ganze Symptomencomplex hervortreten, der uns sonst als Hintergrund für den Erstickungsanfall die Erklärung geben muss. Es fällt dabei vor Allem der Ausschluss eines sonstigen Grundes für solche Athemnoth in Betracht, also z. B. aller Arten von Bronchostenose, wie sie sich bei Glottisödem, Croup und Kropf schon durch Stridor und die inspiratorischen acht Einziehungen am Brustkorb verrathen. Dann kommt hier hinzu die Cyanose im Gesicht, der Livor der Lippen, die sich wohl mit einer Eiskälte der Extremitäten verbinden, ärger als bei der acuten Brucheinklemmung und der asphyktischen Cholera. Ferner haben wir die Beschaffenheit des Pulses, welcher so klein und fadenförmig, dabei so frequent wird, dass es auffällt; in dem allerhöchsten Grade wird er unregelmässig und verlangsamt. Man wird dadurch veranlasst, das Herz zu examiniren, und findet eine Abnahme der Herzkraft, die sich nicht durch die Gegenwart von Geräuschen erklärt; die Herztöne sind schwach, dumpf oder ganz unhörbar und der Spitzenstoss schwach oder kaum zu fühlen. Den Grund von allen diesen Leiden ergibt dann die Percussion, die uns durch die Zunahme und die Form der Herzdämpfung einen Erguss verräth. Je grösser er ist, desto weniger werden auch Rauhigkeiten im Herzbeutel durch Reiben sich für Gefühl und Gehör geltend machen.

Schon die Percussion allein wird uns davor bewahren, Verwechselungen so ernster Art, wie es früher geschehen, anheimzufallen. Es ist das besonders einmal mit der Herzbeutelverwachsung der Fall gewesen, wodurch manchmal die Herzthätigkeit so geschwächt ist, dass man schon ein Hydropericardium und damit einen Gegenstand der Operation vor sich zu haben geglaubt hat. Noch eher ist es dann ferner die Dilatation mit Verdünnung der Herzwandung (eine

Art excentrischer Atrophie), die ähnliche Erscheinungen der Herzschwäche mit Dämpfungszunahme darbietet. Aber weder die Herzschwäche allein, noch die Dämpfungszunahme dabei machen die Erscheinungen, durch welche uns die Herztamponade für das Leben so wichtig ist; dazu gehören eben die acuten Erstickungserscheinungen. Erst ihretwegen legen wir der Herztamponade solchen Werth bei. Ist doch ihr ganzes Bild so charakteristisch, dass der Kenner des Falles schon von Weitem ahnt, was die nähere Untersuchung ihm dann zeigt.

Die Erfahrung lehrt, dass wir die Herztamponade in dreifacher Weise beherrschen können. Einmal können wir schon bis zu einem gewissen Grade vorbeugen durch das Regime, wie wir es vorhin bei den Herzverletzungen geschildert haben (absolut unbewegliche, horizontale Lage, Eisblase, Schreibtafel, flüssige Nahrung, Morphium etc.), und dann bei voller Entwickelung zweitens durch starke Aderlässe eingreifen, die durch Druckherabsetzung und Resorptionsanregung geradezu das Leben retten können. Als Ultimum bleibt drittens die directe Entlastung, die operative Eröffnung des Herzbeutels, sei es durch Einstich und Aspiration oder Drainage und Incision. Ihre lebensrettende Macht verräth sich unmittelbar, wie in einem Experiment, durch das sofortige Verschwinden aller Zeichen von Herztamponade und das merkwürdige subjective Wohlbefinden darnach, gerade wie bei der Tracheotomie. Gerade wie diese hebt sie bei vergänglicher Grundursache an sich mit der Lebensgefahr das Leiden; anderenfalls lindert sie wenigstens mit Beseitigung der unmittelbaren Lebensgefahr die Qualen und ermöglicht erst einen directen Kampf mit dem Grundleiden.

Wenn ich deshalb nun ähnliche Erscheinungen der Herztamponade bei sogenannten inneren Fällen, also bei Pericarditis tuberculosa und rheumatica, sehe, so erinnere ich mich all dieser Erfahrungen und dringe gern auf eine Lebensrettung des Kranken, ohne immer damit durchzudringen. Es liegt mir fern, gegen jedes Pericardialexsudat die Operation zu empfehlen, allein man sollte doch die Aermsten in ihren oft so langen und entsetzlichen Nöthen nicht sterben lassen, ohne einen Rettungsversuch zu machen oder ihnen wenigstens Linderung von den Erstickungsqualen zu verschaffen. Dass heutzutage die Gefahren der Technik nicht mehr von Belang, liegt auf der Hand; dafür bürgt die Chirurgie. Es kann uns nur erwünscht sein und muss im Interesse der Kranken liegen, wenn die Vertreter der inneren Medicin mit ihrer grösseren Uebung uns die physikalische Diagnose sichern helfen und garantiren.

Wenn Sie mich nun ausdrücklich fragen, worauf ich in Bezug auf die Technik Werth lege, so wird wohl bei der ersten mehr probeweisen Eröffnung der Hauptwerth der Methode in der Vermeidung von Nebenverletzungen liegen. Dass man bei noch nicht verificirter Natur des Exsudats den Einstich vorziehen wird, bei eitrigem Inhalt von wiederholten Abzapfungen, selbst mit nachfolgender Ausspülung, nicht zu viel erwarten darf und lieber bei sich wiederholenden Eiterentleerungen oder ja bei jauchigem Inhalt einer breiten Eröffnung zuwenden wird, dafür spricht die Erfahrung an anderen Körperhöhlen.

Bei allen Stichoperationen mache ich Operation und Verband mit den von Lister empfohlenen Vorsichtsmaassregeln. Bei diesen an sich unbedeutenden und oft so wenig nöthigen Operationen, wie die Tenotomien und Punctionen sich oft darstellen, scheinen sie mir besonders segensreich und wünschenswerth; wenn ich auch niemals selbst Schaden dabei früher erlebt habe, versäume ich diese Vorsicht doch nie. Wie viele Eiterungen ohne Ende nach der so dankbaren Tenotomie der Fusssohle habe ich früher eintreten sehen, wo sie doch von Meisterhänden gemacht war; wie viel einfache Pleuraexsudate habe ich eitrig, ja jauchig werden sehen, wo doch vor diesen Vorsichtsmaassregeln Autoritäten des Fachs die Punction selbst machten! Auch nehme ich dazu keine stärkeren Instrumente, als sie etwa in dem bekannten Dieulafoy'schen Apparat sich befinden. Ein gewöhnlicher Troicart mit Canüle ist natürlich bequemer und unschuldiger, als die spitze, mit dem Schlangenzahn versehene Hohlnadel dieses Apparats, allein auch bei ihrer Anwendung lässt sich jede Spur Blut vermeiden, wenn man auch öfter in der manchmal etwas langen Zeit des Ausflusses das Herz damit streift.

Vor der Punction, scheint es mir am sichersten, legt man in einer breiten horizontalen Incision die Fascia endothoracica bloss, um durch den Widerstand der durchschnittenen Gewebe nicht unnütz das Gefühl der einstossenden Hand zu stören; die Eröffnung findet erst statt nach vollständiger Stillung der Blutung, wobei die Gefässe mit Catgut unterbunden werden. Nach Entfernung der Instrumente wird die Hautwunde zugenäht.

Was den Ort der Eröffnung betrifft, so ist bei diesem Vorgehen wohl die Mitte der vollen Herzdämpfung die sicherste Stelle, um die schon öfter vorgekommene unbeabsichtigte Eröffnung der Nachbarhöhlen (Pleura und Peritoneum) zu vermeiden. Als äussere Grenze der Hautwunde habe ich im 4. Intercostalraum eine Linie etwa 1 Cm. innerhalb der Mamillarlinie genommen. Geht man bei der Rippen-

resection wegen Empyem mit dem Finger ein, so bemerkt man, dass das Pleuropericardialblatt sowohl in seinem vorderen Ansatz, als in seiner Fläche nicht unbedeutenden Schwankungen ausgesetzt ist, so dass ich nicht zu nahe an die Mamillarlinie gehen möchte. Der Einstich wird in der Mitte der Hautwunde gemacht und die Hohlnadel oder der Troicart sofort flach nach abwärts geführt, um nicht unnütz den Herzmuskel zu verletzen.

Während des Ausflusses halte ich die spitze Hohlnadel selbst mit der einen Hand, mit der anderen zur Controle den Puls.

Dabei habe ich zwei Bemerkungen zu machen Gelegenheit gehabt. Einmal ist es ganz auffallend, wie während des Abflusses mit Abnahme der Herztamponade sich der Puls unter dem tastenden Finger hebt, regelmässig und voller wird. Wenn man nicht aspirirt, sondern einen gewöhnlichen Troicart benutzt, so lässt allmählich der Strahl nach und der Abfluss wird schwächer. Durch stärkere Athembewegungen und Drehen des Körpers, damit die Stichstelle die tiefste Lage bekommt, kann der Kranke den Ausfluss beschleunigen. Ich habe es auch dadurch zu erreichen versucht, dass ich die Canüle um die Herzspitze herum mit ihrem Ende aus der inneren unteren Ecke in die äussere untere, oder umgekehrt, bringen wollte. Allein das war jedesmal dem Kranken ausserordentlich empfindlich und unangenehm, so dass ich davon abstand. Ich habe dadurch den Eindruck gewonnen, als ob die Oberfläche des Herzens, wenigstens an der rechten Herzkammer, ziemlich unempfindlich ist, mit Ausnahme der Herzspitze, die mir sehr empfindlich scheint. Ich bemerke dabei, dass ich alle Stich- und Schnittoperationen ohne Narkose beim Sitzen des Kranken gemacht habe, da seine Orthopnoe keine andere Lage gestattete und bei der Grösse des Leidens der Schmerz des Hautschnittes gar nicht in Betracht fällt. Durch Fortlassen der Narkose kann man sich bei verständigen Kranken dann zugleich, wie bei einem Experiment, von dem Erfolg des mechanischen Eingriffs unmittelbar überzeugen.

Ich will meine Betrachtungen schliessen mit einem Falle, in dem ich jüngst wiederholt die Eröffnung des Herzbeutels vorgenommen habe. Die sofortige Erleichterung war jedesmal so auffallend, dass der Kranke selbst wiederholt dazu aufforderte und den Ausfluss auf alle Weise unterstützte. Während der Kranke nach seinem subjectiven Gefühl die Operation als eine Wohlthat ansah und reclamirte, machte sich objectiv ihr Einfluss ebenso schlagend für den Finger geltend, welcher in der Zeit tastend den Puls des Kranken beobachtete.

Wenn trotz aller Vorsichten der definitive Erfolg unseren Wünschen nicht entsprach, so lag das an dem ganz räthselhaften Ursprung des Leidens, welches sich der Sache nach stetig verschlechtern musste. Auch schon deshalb wird, denke ich, das hier vorliegende Präparat Ihr Interesse erregen.

XXIII. Ein Fall von palliativer Drainage und Incision des Herzbeutels.

Der Knabe Hermann Hetzel, 13 Jahre alt, aus Berlin, wurde am 4. Juni 1883 Abends 4 Uhr auf die chirurgische Abtheilung in Bethanien, Saal 35, Nr. 791, aufgenommen. Mutter, Geschwister und er selbst seien stets gesund gewesen, seinen Vater habe er vor mehreren Jahren verloren. Zu Hause muss er es sehr schlecht gehabt haben, obgleich er sich schon selbst etwas verdiente, wenigstens hat ihm der Stiefvater trotz seines schweren Leidens wenige Tage vor seinem Tode im Spitale eine grosse Scene gemacht.

Zu Pfingsten des Jahres erkrankte Patient angeblich nach einer Erkältung mit Fieber ohne Schüttelfrost, Stichen in der Brust, geringem Husten und zeitweisen Schmerzen in den Armen. Er wurde dabei bis jetzt zu Hause behandelt, wobei sich das Befinden allmählich verschlechterte. Am Morgen des 5. wurde ich von seiner Aufnahme in Kenntniss gesetzt, mit dem Bemerken, dass es aber schon mit ihm zu Ende zu gehen scheine. Ich fand einen grossen, kräftigen Knaben mit starkem Fettpolster und ordentlicher Musculatur, ohne Fieber, mit starker Orthopnoe und ausgeprägter Herztamponade vor. Lippen, Conjunctiva und Backen waren bläulich, Extremitäten kalt, Puls sehr klein, bis auf 52 verlangsamt, Herzstoss rechts von der Linea mamillaris schwach fühlbar zwischen 5. und 6. Rippe. Geringe Pulsation in der Regio epigastrica sichtbar, die Herzdämpfung reicht einen Finger breit über den rechten Sternalrand und links unterhalb der Brustwarze über die Mamillarlinie weit hinaus, die Herztöne sind rein und schwach; beiderseits findet sich hinten eine Dämpfung, von der Mitte der Scapula bogenförmig nach vorne und aussen gehend, mit aufgehobenem Stimmfremitus und Athemgeräusch. Vorne normaler Lungenschall bis zum unteren Rande der 5. Rippe rechts und links zwischen den beiden Dämpfungen. Druck auf die Rippeninterstitien schmerzhaft, Husten unbedeutend. Ich liess ihn deshalb sofort auf den Operationssaal bringen und machte ihm unter allen Lister'schen Cautelen einen 6 Cm. langen Schnitt, einen Finger breit unterhalb der Brustwarze, mitten auf der Herzdämpfung, parallel dem Rippenrand durch Haut und Musculatur und stiess dann, nach Stillung der Blutung, den Troicart eines Dieulafoy'schen Apparates flach abwärts in das Pericard. Nachdem ich mich durch Drehbewegungen überzeugt, in einer Höhle zu sein, liess ich den Aspirator in Gang setzen. Es wurden im Ganzen 177 Ccm. klarer, seröser Flüssigkeit entleert, welche beim Stehen ein ganz kleines Fibringerinnsel liefert, dagegen so starken Eiweissgehalt hat, dass aus dem Reagensglas nichts nach dem Kochen ausfliesst; sie enthält keinen Zucker, dagegen rothe und weisse Blutkörperchen. Nach der Entleerung fühlt sich der Junge wohl, der Puls ist voll und die Athmung leicht. Nachdem vier Nähte angelegt, wird ein grosser Verband

nach Lister gemacht und innerlich Liq. kal. acetici (30 auf 200) der Pleuraexsudate wegen gegeben. Am Abend ging es gut, der Kranke war fieberfrei.

Am 6. Juni war jedoch der Zustand fast wieder derselbe, der Puls schwach und unregelmässig, die Herzdämpfung wieder von gleicher Grösse, die Dyspnoe sehr gross; leider bestand bereits Carbolurin, jedoch ohne Eiweiss. Ich öffnete deshalb die Wunde und machte eine zweite Aspiration, wieder unter dem Dampfspray und mit allen Lister'schen Cautelen. Es wurden diesmal 374 Ccm. seröser Flüssigkeit entleert, welche keine struirten Bestandtheile, mit Ausnahme eines vereinzelten Micrococcus, bemerken liess. Der Erfolg war ebenso überraschend, sowohl für den Beobachter, der den Puls in der Hand hatte, als für den Kranken, der auf jede Weise die Entleerung unterstützte.

Am 7. wurde der Verbandwechsel des Carbolurins wegen mit Chlorzink ausgeführt, wobei sich die Pleuraexsudate gleich umfangreich wie zuvor erwiesen. Der Puls war voll und regelmässig, aber Morgens und Abends 120; die Athmung geschieht leicht, ist aber frequent, Morgens 68, Abends 56. Zum ersten Mal hat sich Fieber im Spital eingestellt, Morgens 38,1, Abends 38,4°.

Am 8. Juni war die Nacht bei ziemlich starkem Schwitzen fast schlaflos vergangen, der Urin fast tintenartig, der Puls unregelmässig, etwa 140, bei einer Temperatur von 38,3°.

Als sich am Abend dieselbe Temperatur fand, der Puls aber kaum fühlbar und unregelmässig geworden, blieb mir doch nichts Anderes übrig, als den Bitten des Kranken nachzugeben und die Operation zu wiederholen. Nach Entfernung des Verbandes überragte die Herzdämpfung wieder weit den rechten Sternalrand. Ich entfernte die Nähte und punctirte abermals mit einem gewöhnlichen feinen Troicart. Ich entfernte im Ganzen 503 Ccm. eitrigen Exsudats, wobei der Kranke durch alle möglichen Wendungen bemüht war, auch ja den letzten Rest herauszubefördern. Die Wunde wurde dann mit Chlorzinklösung ausgespült und mit Salicylgaze verbunden. Die Herzdämpfung hatte nach der Entleerung bedeutend abgenommen, rechts unten bis fast zur Mitte des Brustbeins; die Pleuraexsudate haben sich jedoch nicht geändert, zwischen dem linken und der Herzdämpfung ist wie stets ein Zwischenraum mit vollem Ton und Vesiculärathmen. Der Erfolg für den Kranken ist wieder ein sehr befriedigender. Puls voll und regelmässig, Athmen leicht, kurz das Allgemeinbefinden augenscheinlich sehr erträglich. Von dem entleerten Exsudat bilden nach einiger Zeit 10 Cm. einen 3 Cm. hohen Bodensatz. Mit Methylenblau angefertigte Trockenpräparate ergeben ausser den Eiterkörperchen Coccen, und zwar Diplo- und Triplococcen und Coccenhaufen. Der Eiweissgehalt ist derselbe. Abends ist der Urin heller, ohne Eiweiss.

Am 9. war das Allgemeinbefinden leidlich, der Urin hell, der Puls auch am Abend regelmässig und voll und die Klagen über Dyspnoe gering.

Morgens	Temp. 38,1	Puls 116	Resp. 52
Abends	" 39,0	" 128	" 52.

Der Liq. kal. acetici wird weitergegeben.

Am Morgen des 10. (Temp. 38,0°, Puls 80, Resp. 48) bestand ziemlich grosse Dyspnoe und unregelmässiger Puls. Dieser Zustand hat sich gegen Abend (Temp. 38,0°, Puls 88, Resp. 52) so vermehrt, dass ich mich entschloss, den Verband wechseln zu lassen. Es ergab sich, dass die Pleuraexsudate nicht zugenommen, die Herzdämpfung dagegen beträchtlich unten rechts fast drei Finger breit über das Sternum gewachsen sei; auch schien mir der Klang in der Mitte etwas tympanitisch zu sein. Es blieb nichts Anderes übrig, als nochmals den Herzbeutel zu öffnen: es drängten mit brodelnden Gasblasen vermischt 420 Ccm. eines entsetzlich stinkenden Eiters hervor. Ich entschloss mich deshalb, durch die beiden Enden derselben, immer wieder geöffneten Wunde ein Chassaignac'sches Drainagerohr zu ziehen und mittelst desselben den Herzbeutel mit (½proc.) Chlorzinklösung auszuspülen. Zum Auffangen des etwaigen Secretes wurde ein Lister'scher Verband angelegt. Die Nacht war darnach ziemlich ruhig. Es wurde von jetzt ab täglich der Verband gewechselt, und zwar stets mit Chlorzinkgaze, weil schon am 11. die Carbolgaze wieder Carbolurin gemacht hatte; der Puls bleibt dabei voll und regelmässig, die Dyspnoe mässig.

Am 13. findet sich die Gaze sehr von stinkendem Eiter durchtränkt. Als der Herzbeutel mittelst des Drainagerohrs mit Chlorzinklösung ausgespült wird, findet sich nur etwas flockiger, stinkender Eiter; es wird deshalb am Abend der Verband noch einmal gewechselt und die Wunde abgerieselt, jedoch ohne Ausspülung des Pericards. In dieser Weise wird jetzt täglich der Verband zweimal gewechselt, jedesmal mit Abrieseln der Wunde und des Morgens mit Ausspülen des Herzbeutels. Es hilft aber alles nichts, der grosse, sonst nach Lister's Art angelegte Verband, über den noch Watte festgebunden wird, ist immer wieder mit stinkendem Eiter durchtränkt, ohne dass man im Stande ist, beim Ausspülen des Herzbeutels etwas Sonderliches herauszubefördern; man hat den Eindruck, dass der Abfluss vollständig, aber die Desinfection nicht zu erreichen. Dabei wurden die Pleuraexsudate am 14. Juni geringer.

Am 15. war der Puls vorübergehend unregelmässig.

Am 16. die Secretion stinkenden Eiters mässig, die Dyspnoe am Abend ziemlich stark.

Am 17. ist durch die Chlorzinkgaze auf der Brust ein Bläschenausschlag entstanden. Der Puls ist mässig voll, das pleuritische Exsudat anscheinend wieder geringer.

Am 18. ist die Secretion etwas geringer, aber arg stinkend, weshalb von jetzt ab die Wunde nach der Ausspülung mit einer dünnen Schicht Naphthalin bestreut wird. Der Kranke hat jetzt täglich etwa drei dünne Stuhlgänge, wohl infolge des essigsauren Kalis, welches im Anfang etwas mehr auf den Schweiss gewirkt hatte; sonst ist das Allgemeinbefinden erträglich und der Kranke am Abend fieberfrei.

Am 19. fühlt sich der Kranke leidlich und ist den ganzen Tag ohne Fieber geblieben.

Am 20. dagegen wird der Kranke hinfällig, der Puls schwach und unregelmässig.

Am 21. wird trotz mässiger Secretion der Puls Abends sehr schwach, kaum zu fühlen.

Am 22. fällt es beim Verbandwechsel auf, dass neben dem Drain Eiter bei fast jeder Exspiration ausfliesst, jedoch nichts aus den beiden Drainenden. Es schien darnach möglich, dass der Drain verstopft, zumal die Herzdämpfung, besonders oben, trotz des Abflusses nicht weiter abzunehmen schien. Es wurde deshalb am Mittag das Drainrohr entfernt und sicherheitshalber eine Verbindung zwischen den beiden Drainlöchern durch einen kaum blutenden Schnitt im Pericard hergestellt. Allein es hatte keine Verhaltung stattgefunden, wie ich besorgte. Eingehen mit dem Finger zeigte es. Nachdem das Pericard mit schwacher Carbollösung ausgespült, bedeckte ich die mannigfach excoriirte Brusthaut mit Zinksalbe und liess die Wunde offen, um bei der grossen Prostration der Kräfte den Kranken nicht mehr unnütz zu quälen. Woher der Gestank kam, blieb räthselhaft. Die Behandlung bestand jetzt nur noch in Portwein, allein bei zunehmender Prostration und Dyspnoe betrug Nachmittags die Temperatur nur noch 34,0° und der Tod trat unter zunehmender Schwäche um ½5 Uhr ein.

Die Section ergab Folgendes:

In der rechten Pleurahöhle etwa ein Liter klarer, seröser Flüssigkeit mit Atelektase der ganzen Lunge, ein terminaler Hydrothorax. Das Pericard war absolut leer und zu einer etwa 1 Cm. starken, elephantiasisartigen Schwarte verdickt. Der Herzmuskel zeigt nirgends Adhäsion mit dem Beutel, dagegen mässige Fibrinauflagerungen an der Oberfläche. Im rechten oberen Winkel des Herzbeutels findet sich ein mit stinkendem, schwarzbraunem Detritus angefüllter Abscess, der nach unten durch einen geschwürsartigen Defect sich in den Herzbeutel öffnet. Nach oben setzt sich der Abscess mit fetziger Wandung durch das Mediastinum fort; führt man den Finger hinein, so kommt er zuletzt durch ein rund ausgekleidetes, zwanzigmarkstückgrosses Loch in die Speiseröhre. Nach rechts und hinten kommt der Finger bis dicht an die Stelle der Pleura, welche hinten die rechte Lungenwurzel überzieht und in dieser Gegend einige Fibrinauflagerungen trägt. In dem mediastinalen Theil des Abscesses finden sich in den fetzigen Wandungen etwa ein Dutzend hirsekorngrosser, loser, fester, runder Concremente eingebettet. Vom pericardialen Theil des Abscesses wird die linke Aussenwand gebildet von dem rechten Herzohr, welches in toto nekrotisch, grünschwarz gefärbt erscheint; auf seiner geschwürsartigen Oberfläche finden sich zwei spaltförmige Oeffnungen, welche in die Lichtung des Herzohrs perforiren. Beim Einschneiden zeigt sich jedoch, dass die nekrotische Herzohrwand innen mit einem sehr compacten und festen, an der Oberfläche zum Theil auch schon grünlich verfärbten, fingerdicken Thrombus besetzt ist, so dass jede Communication des inneren Herzraumes mit dem Abscess des Herzbeutels sicher verhindert ist. Nach Entfernung dieses Thrombus zeigt sich die grünschwarze Herzohrwand so mürbe, dass fast von selbst der Finger an Stelle der zwei Spältchen aus dem Herzinneren in die Abscesshöhle dringt. Der übrige Herzmuskel ist fest, aber trüb, der Klappenapparat ist in Ordnung.

Am Gehirn und den übrigen Organen ist nichts Pathologisches nachweisbar.

Zum Schluss gebe ich noch folgende Uebersicht. Es betrugen am

		4. Juni	5.	6.	7.	8.	9.	10.	11.	12.	13.
Temp.	Morg.	—	37,5	37,7	38,1	38,3	38,1	38,0	38,3	38,8	39,3
	Mittgs.	37,4	—	—	—	—	—	—	—	—	—
	Abds.	37,7	37,8	36,5	38,4	38,3	39,0	38,0	38,1	39,7	39,6
Puls	Morg.	—	56	—	120	140	116	80	124	124	140
	Abds.	—	106	—	120	—	128	88	124	132	158
Resp.	Morg.	—	—	—	68	—	52	48	68	48	68
	Abds.	—	68	—	56	—	52	52	60	60	66

		14. Juni	15.	16.	17.	18.	19.	20.	21.	22.
Temp.	Morg.	39,4	39,8	39,2	39,0	38,2	36,9	38,3	38,7	37,8
	Mittgs.	—	—	—	—	—	—	—	—	34,0
	Abds.	39,6	39,6	39,8	39,0	37,4	37,7	39,0	38,4	—
Puls	Morg.	132	136	140	128	128	120	132	124	—
	Abds.	140	140	160	132	124	128	150	—	—
Resp.	Morg.	92	60	52	60	56	52	60	66	64
	Abds.	88	60	68	60	56	60	76	60	—

Das Präparat, welches ich Ihnen hier vorgezeigt habe, ist in verschiedener Beziehung von rechtem Interesse.

Zunächst fällt die perforirende Nekrose des Herzohrs auf, deren Möglichkeit nur dadurch zu Stande gekommen ist, dass ein fester Thrombus jegliche Communication mit der Herzlichtung verhinderte, wie denn auch bei Lebzeiten nie ein Tropfen Blut aus dem Herzbeutel gekommen ist. Ohne diesen soliden Herzthrombus würde ja unfehlbar eine maasslose Blutung durch die Operationswunde und die Speiseröhre zu Stande gekommen sein, wie wir es gelegentlich bei Aortenrupturen im Verlauf des geschwürigen Speiseröhrenkrebses zu sehen bekommen. Der Solidität des Thrombus entspricht es, dass trotz der Schwäche des Kranken kein Zerbröckeln und keine Verschwemmung von Theilchen im Kreislauf stattgefunden hat.

Ueber die Entstehung des ganzen Falles kann man den ersten Augenblick stutzen. Was war das Primäre? Eine Vereiterung einer Bronchialdrüse? Allein von einer solchen ist nichts zu bemerken. Eine Fremdkörperverletzung in der Speiseröhre? Nirgends in der Anamnese findet sich irgend ein Anhalt dafür und andererseits pflegt eine Perforation der Speiseröhre ganz andere Reaction im Nachbargewebe hervorzubringen. Bethanien besitzt aus Wilms Zeit ein Präparat, wo ein verschlucktes Gebiss an gleicher Stelle perforirt hat. Ein fester Abscess von der Grösse einer Wallnuss hat sich darum gebildet, hier flottirt die ganze fetzige, stinkende Wand unter Wasser ohne eine feste Begrenzung. Den ersten Widerstand bietet die blossgelegte Pleura, das verdickte Pericard und der solide Thrombus im Herzohr, abgesehen von der festen Umrandung des Lochs in der Speiseröhre. Die Festigkeit des Thrombus, diese ulcerative Wandung des ganzen Abscesses und die allmähliche Vereiterung und

Verjauchung des Herzwassers sprechen für das Herabfliessen jauchig ätzender Massen. Das Primäre war wohl ein latentes, rundes Oesophagusgeschwür.

Dass nach Art der runden Magengeschwüre auch im Thoraxtheil des Oesophagus runde Geschwüre vorkommen, habe ich bereits mehrfach Gelegenheit gehabt, neben chirurgischen Verletzungen zu beobachten, wo sie mir theils entgangen sind, theils durch ihre Combination selbst sehr gewiegten inneren Klinikern zu recht merkwürdigen Irrthümern Anlass gaben.

Bei einem älteren Manne, dem ich wegen Zerschmetterung infolge Dampfkesselexplosion den rechten Oberschenkel amputirt, wurde bei einem lauten Geräusche am Herzen und unbestimmten leisen Schmerzen in der Gegend die Diagnose auf Endocarditis gestellt; am Tage darnach trat der Tod durch Erschöpfung ein; das Herz war tadellos, statt der Endocarditis fand sich ein rundes Oesophagusgeschwür.

In keinem der Fälle habe ich etwas von Erbrechen erlebt; hier hat es auch nicht stattgefunden, so dass uns kein Gedanke an ein Leiden dieser Theile aufstiess. Erst hinterher ist uns sein anscheinender Mangel von Appetit, besonders gegen feste Sachen, in der Erinnerung aufgefallen. Notorisch hat er aber niemals hier Erbrechen gehabt.

Der ganze Verlauf und Befund spricht dafür, dass es sich um Perforation eines latenten, runden Oesophagusgeschwürs gehandelt hat mit Bildung eines Senkungsabscesses, welcher bei seinem Vorrücken Brustfell und Herzbeutel nach ihrer Entblössung entzündete. Nach Perforation in den Herzbeutel wurde das Exsudat natürlich jauchig und deshalb half eine äussere Antisepsis gar nichts; diese Jauchung von innen heraus wurde immer schlimmer.

Am meisten Aehnlichkeit mit unserem Falle hat wohl noch der von Säxinger[1]), welcher Pneumopericardie nach Perforation eines Magengeschwürs beobachtete, während nach Perforation eines Oesophaguscarcinoms Chambers[2]) und Tütel[3]) Pneumopericardie bemerkt haben.

Andere Fälle der Art sind mir nicht bekannt geworden.

1) Prager med. Wochenschrift. 1865.
2) London. Journ. 1852. Juli.
3) Deutsche Klinik. 1860. Nr. 37.

Rückblick.

Ueberblicken wir nach allen diesen Studien noch einmal das Gesagte, so möchte ich meine eigene Erfahrung in Folgendem zusammenfassen.

Die Herzchirurgie verdient mehr Beachtung, als ihr in Deutschland meist zu Theil wird, sowohl was die Verletzungen betrifft, die der Zufall uns bietet, als auch die, welche von unserer Hand in Frage kommen.

Trotzdem, dass Wunden des Herzens meist momentan durch Blutverlust tödten, kommen doch mehr, als man meist denkt, in wirkliche ärztliche Behandlung, wie ich im Vorausgegangenen 16 Fälle von Herzverletzungen aus meiner, 2 gerichtliche aus fremder Behandlung, neben 2 weiteren gerichtlichen, also zusammen 20 neue Fälle aus meinem Wirkungskreise mittheilen konnte. Die Herzverletzungen sind also nichts weniger als insgesammt unmittelbar tödtlich. Sie sind auch nicht undankbar zu behandeln; denn von meinen 16 Fällen ist eigentlich nur einer dieser Verletzung erlegen, drei andere starben unabhängig davon an gleichzeitigen schweren Verletzungen und Erkrankungen, und einer erst nach 14 Tagen an der gleichzeitigen Lungenschusswunde. Bei diesen letzten 4 Fällen war 3 mal die Herzverletzung zur Zeit des Todes so gut wie geheilt.

Ebenso unrichtig wie die Annahme der Undankbarkeit ist das Vorurtheil, Herzverletzungen seien nicht zu übersehen. Im Gegentheil! Unsere Hauptsorge muss sein, die heilbaren Herzverletzungen im Anfang ja nicht zu übersehen, wie es gerade die erste Zeit so leicht geschieht.

In diagnostischer Beziehung sind, wenn man darauf zu achten gewöhnt, am leichtesten zu erkennen die Herzverletzungen mit gleichzeitiger Verletzung der linken Lunge, weil die Zeichen der Lungenverletzung und die Pneumopericardie so sehr charakteristisch.

Eine zweite Gruppe bilden die Herzwunden ohne Mitverletzung der Lunge, aber mit starker Blutung, die an sich charakteristisch.

Am leichtesten übersieht und unterschätzt man die dritte Gruppe, die Herzverletzung ohne oder mit schnell verklebter Wunde, wie das sich bei Herzrupturen durch Bruch der Herzrippen, bei Stichwunden mit Taschenmessern und Schusswunden aus Revolvern in der Herzgegend leicht ereignet. Das sind deshalb die bedenklichsten Fälle, nicht blos wegen der späteren Folgen, welche die Vernachlässigung für die Circulation durch Verjauchung der Wunde, allgemeine Wassersucht oder Brand der Gliedmassen mit sich führt, sondern wegen

der Gefahr, welche sofort bei unruhigem Verhalten durch die primäre und secundäre Nachblutung in den Herzbeutel entstehen kann. Man thut deshalb gut, bei dieser Gruppe geflissentlich auf das Verhalten des Herzens täglich zu achten. Zu ihrer Erkenntniss muss besonders die von mir constatirte Thatsache verhelfen, dass bei Gesunden schwerlich eine Verletzung des Herzbeutels ohne Verletzung des Herzmuskels vorkommt.

Die Heilung sehen wir eintreten unmittelbar nach Verklebung tiefgehender Muskelwunden, Ausfüllung oberflächlicher, breit sich retrahirender durch eine fibrinartige Masse und Verschluss der Herzbeutellöcher durch Anlöthung des Herzmuskels, auch secundär durch Verklebung der Wunden in der Granulation. Kurz und gut zunächst stets durch Verklebungen zartester Natur. Zur Unterstützung dieser Verklebungsprocesse habe ich meine Kranken consequent einem sehr strengen Regime unterworfen, bei dem dieser Vorgang einfach ablief, wie man denn als Chirurg gar nicht so selten durch zufällige Sectionen Gelegenheit hat, zu constatiren, dass partielle oder totale Obliterationen des Herzbeutels gerade wie die Sehnenflecke des Muskels von Kranken ohne ihr Wissen und ohne jede Spur einer Störung getragen werden. Es sind dies ziemlich häufige, rein zufällige Befunde.

Anders gestaltet sich die Sache, wenn der Kranke Mangels einer Diagnose in keiner Weise geschont wird. Bei den Kranken, welche bei Kleinheit oder Mangel einer Wunde der unmittelbaren Verblutung nach aussen entgehen, tritt uns also demnächst bei etwaiger Nachblutung nach innen als Hauptgefahr die pralle Ausfüllung des Herzbeutels mit Blut entgegen, die Herztamponade, die oft sehr schnell durch Erstickung unter dem Bilde äusserster Cyanose und Herzschwäche den Tod herbeiführt, um so mehr, wenn kein Loch im Pleuropericardialblatt vorliegt, wodurch das Blut in den geräumigen und nachgiebigen Pleurasack abfliessen könnte.

Als Waffe dagegen haben wir nächst dem sehr strengen Regime, welches ich geschildert, den Aderlass und endlich die directe Entlastung des Herzbeutels durch seine operative Eröffnung.

Dieser traumatischen Herztamponade analoge Vorgänge können auch bei inneren Affectionen, wie mich die Erfahrung lehrte, ganz ebenso plötzlich den Tod herbeiführen, sowohl durch Bluterguss, als durch Exsudation in den Herzbeutel, dessen Dehnbarkeit selbst im krankhaften Zustande seine Grenzen hat.

Die Eröffnung des Herzbeutels mit ihrer sofortigen mechanischen Wirkung durch Beseitigung der Herztamponade verdient denselben Rang in der chirurgischen Praxis, wie die Tracheotomie. Wir haben

darin eine plötzliche Rettung bei der äussersten Todesgefahr, eine radicale, wenn das Grundleiden, wie beim Croup, von selbst ablaufen kann, eine vorübergehende und palliative zur Behebung der augenblicklichen Erstickungsqualen, wenn an und für sich unheilbare Vorgänge die Herztamponade veranlassten.

Die Technik an sich bietet keine Schwierigkeit, weder bei der vorübergehenden Abzapfung, wie sie sich zunächst schon zur Probe empfiehlt, noch bei der dauernden Eröffnung, wie sie wohl bei eitrigen und jauchigen Exsudaten am Platz ist, wenigstens bei einiger Vorsicht, da ja der Herzbeutel durch die Herztamponade von dem Herzmuskel abgehoben ist.

Uebersicht der casuistischen Grundlage.

Seite

1. Verblutung durch eine perforirende Stichwunde des Herzens mit Netzvorfall 331
2. Messerstich in die rechte Herzkammer. Sofortiger Tod durch Herztamponade 333
3. Latente Perforation der rechten Herzkammer durch eine Nadel mit Tod durch secundäre Herztamponade 333
4. Latente Herzverletzung durch Rippenbruch mit nachträglichem Tod . 334
5. Schussperforation des Herzens. Heilung. Doppelte Schussfractur der Rippen mit Perforation der Lunge. Tod durch Lungenentzündung . 335
6. Tödtliche Schussperforation des Herzens und der Lunge 338
7. Penetrirende Schusswunde von Herz, Lunge und Leber. Tod durch hämorrhagische Pleuritis 340
8. Herzriss durch Rippenbrüche. Heilung 340
9. Zerreissung des Herzens und der Lunge durch Rippenbruch. Heilung 344
10. Stichwunde des Herzens. Herztamponade höchsten Grades. Heilung 345
11. Schusswunde des Herzens und der Lunge mit Delirium tremens. Einheilung der Kugel in der Lunge 346
12. Stichwunde des Herzens und der linken Lunge. Heilung 349
13. Selbstmordversuch durch Schuss in Herz und Lunge. Schussfractur der Rippe. Heilung 351
14. Tod durch Zerreissung des Herzens und der Lunge durch Rippenbrüche 355
15. Zerreissung von Herz und Lunge durch Rippenbrüche mit Delirium tremens chronicum. Heilung 361
16. Zerreissung von Herz und Lungen durch Rippenbrüche. Tod binnen Kurzem bei mehrfachen anderen schweren Verletzungen 366
17. Zerreissung des Herzbeutels durch Rippenbruch mit Brand beider Beine. Heilung nach Amputation beider Oberschenkel 368
18. Stichwunde in Herz und Lunge. Tod an einer Stichwunde des Bauches mit Verletzung der Niere und Abschneiden des vorgefallenen Blinddarms infolge wiederholter Selbstmordversuche 374

Seite

19. Zerreissung von Herz und Lunge durch Rippenbruch. Heilung . . 377
20. Stichwunde in Herz und Lunge. Heilung trotz Entstehung einer Herzbeutelfistel 379
21. Unvermutheter und plötzlicher Tod durch Herztamponade infolge Berstens eines Aneurysmas 393
22. Unvermutheter plötzlicher Tod durch Herztamponade nach Hüftgelenkresection 394
23. Ein Fall von palliativer Drainage und Incision des Herzbeutels . . . 401

XVII.

Eine halbseitige Stichverletzung des Rückenmarks.

Von

Dr. Georg Fischer
in Hannover.

Ein 18jähriger kräftiger Arbeiter erhielt mehrere Messerstiche, brach zusammen und konnte sich nicht wieder erheben. Seitdem war er gelähmt. Nach 24 Stunden wurde er auf die chirurgische Abtheilung des Stadtkrankenhauses gebracht (15. Juni 1883).

Im Nacken befanden sich links neben dem 6. und 7. Halswirbel zwei Stichwunden, von denen die obere 2 Cm., die untere 5 Cm. weit vom Dornfortsatz jener Wirbel entfernt lagen. Die Wunden waren 10 und 12 Mm. lang. Die Sonde drang in beide nicht tief ein, Cerebrospinalflüssigkeit floss nicht aus. Sie waren mit einem gewöhnlichen Taschenmesser beigebracht, dessen Klinge 7 Cm. lang und 12 Mm. breit war. Ausserdem fanden sich noch zwei unbedeutende Stichwunden am Hinterkopf und an der rechten Schulter.

Lähmungserscheinungen bestanden folgende: Rechts, Motilität: Das rechte Bein war ganz bewegungslos. Sensibilität: Es bestand Hyperästhesie; jede passive Bewegung, jedes Hochheben des Beins war schmerzhaft. — Links, Motilität: Der Kranke konnte zwar Zehen und Fuss bewegen, auch in der Seitenlage den Unterschenkel gegen den Oberschenkel schleifend beugen, vermochte jedoch nicht das linke Bein vom Bette zu erheben. Sensibilität: Das ganze linke Bein war gefühllos. Weder Nadelstiche, noch Eisstücke und kochendes Wasser wurden gefühlt. Vorne erstreckte sich die Anästhesie bis hinauf zur Brustwarze, hinten bis zur Crista scapulae. Genau in der Mittellinie des Körpers lag die Grenze der Sensibilität. Links unmittelbar neben der Linea alba wurde der Nadelstich nicht wahrgenommen, während derselbe rechts dicht neben dieser Linie ganz präcise empfunden wurde. Desgleichen war die linke Seite des Penis und des Hodensacks gefühllos, und ein Druck auf den linken Hoden wurde nicht gespürt. Reflexe: Dieselben waren gut erhalten. Das linke Bein zuckte auf Nadelstiche und Kitzeln in der Fusssohle, obschon Patient von den Bewegungen und Stichen nichts spürte. Auch der Patellarreflex war deutlich ausgesprochen. Zuckungen und stärkere unwillkürliche Bewegungen wurden am linken Bein häufig wahrgenommen. — Blase, Penis, Mastdarm: Der Kranke konnte den Urin nicht spontan entleeren. Der Penis war in den ersten 24 Stunden etwas erigirt; der Stuhl-

gang (in der nächsten Zeit) retardirt. — Schmerzen: Bei ruhiger Lage hatte Patient keine Schmerzen, dagegen war jede Bewegung schmerzhaft. Ein Druck auf die Dornfortsätze der Wirbelsäule wurde überall als geringer Schmerz empfunden. Die Drehung des Kopfes war möglich, eine Beugung wegen starker Schmerzen unmöglich. — An den Armen nichts Abnormes, Herz und Lungen gesund; Abends 38,5°.

Die Wunden wurden genäht und mit einer Carbolcompresse bedeckt. Der Kranke erhielt längs der Wirbelsäule einen langen Eisbeutel und wurde auf ein Wasserkissen gelagert.

1. Woche. Patient blieb nach dem zweiten Tage (Abends 38,4°) fieberfrei, hatte 60 regelmässige Pulse, 24 Respirationen. Er lag oft sehr unruhig. Die Zuckungen im linken Bein waren stark; dasselbe fiel oft über den Bettrand hinaus, ohne dass Patient es bemerkte. Er musste von Anfang an täglich zwei-, auch dreimal catheterisirt werden; der Urin war schwach sauer. Vom 8. Tage an urinirte Patient von selbst. Ausspülungen wegen anhaltender Stuhlverstopfung. Entfernung der Nähte, Heilung der Wunden.

2. Woche. Am 8. Tage wurden die ersten Spuren wiederkehrender Sensibilität im linken Bein bemerkt: der Kranke fühlte die Bewegungen desselben. Die Zuckungen hatten fast ganz nachgelassen, der Kopf konnte schmerzfrei gebeugt werden. Bei den auf Ricinusöl erfolgenden Stuhlgängen wurden die Fäces einige Mal unbewusst ins Bett entleert. Am Ende der 2. Woche konnte Patient sich freier bewegen, ohne Hülfe sich im Bett aufrichten und hatte fast keine Schmerzen. Allgemeinbefinden sehr gut, Entfernung des Eisbeutels.

3. Woche. Das rechte Bein konnte etwas bewegt werden. Normale Stuhlentleerungen.

4. Woche. Keine Veränderungen der Sensibilitätsstörungen, dagegen Besserung der Motilität.

6. Woche. Patient bekam 4 Wochen lang täglich ein warmes Bad. Hinterher wurden die Beine mit einer scharfen Bürste frottirt.

7. Woche. Die Motilität war an beiden Beinen so weit wieder hergestellt, dass Patient mit Unterstützung gehen konnte. Auch eine geringe Besserung der Sensibilität war zu constatiren, indem links mitunter einige Nadelstiche empfunden wurden.

8. Woche. Der Gang war noch sehr unsicher. Patient machte mit dem rechten Bein Schleuderbewegungen, wie bei Tabes. Muskelgefühl intact: er ging mit geschlossenen Augen nicht schlechter.

9. Woche. Fortschritte in der Sensibilität kaum merklich. Wegen Furunkelbildung am linken Bein wurde das Bürsten ausgesetzt.

10. bis 12. Woche. An einigen Stellen des linken Beins wurden Nadelstiche mit Bestimmtheit angegeben: am besten am Fuss und Unterschenkel, weniger am Oberschenkel, gar nicht am Rumpf.

13. Woche. Es begann die Behandlung mit dem constanten Strom. Zunächst wurde die Kathode oberhalb der Stichwunden, die Anode darunter aufgesetzt; dann kam die Anode darüber und die Kathode auf die anästhetischen Stellen. Der aus 15 Elementen bestehende Strom wurde 3 Minuten lang und zwar in der 1. Woche einen um den anderen Tag, dann täglich angewendet.

he. 20 Elemente wurden angewendet und die gefühllosen dem elektrischen Pinsel behandelt. Patient fühlte denselben ellen, aber ohne besondere Empfindlichkeit.

Unter Fieber entwickelte sich eine entzündliche An- e an der linken Halsseite, welche binnen 8 Tagen

r elektrischen Behandlung, welche in der vorigen le ebenso wie früher täglich fortgefahren. Der ssert, als Patient ohne Stock gehen r mit dem rechten Bein noch stark. Beim e Veranlassung an zu zittern.

nsibilität hatte sich etwas gebessert: es lt, aber nicht immer richtig localisirt. acht richtig angegeben. Am besten schenkel, am schlechtesten an der h.

sicherer. Patient konnte längere Zeit ung im Garten umhergehen und schleuderte n Bein. Elektrische Behandlung ausgesetzt.

(10. November). Die Sensibilität war überall an n Körperseite vorhanden, wennschon an einigen Stellen etwas unsicher. Wurde indessen der Nadelstich an derselben Stelle wiederholt, so wurde derselbe regelmässig wahrgenommen; auch an den Theilen, welche vor 2 Wochen als die am undeutlichsten fühlenden angegeben wurden. Hob der Kranke in horizontaler Rückenlage das rechte Bein und beugte es im Knie- und Hüftgelenk, dann machte dasselbe eine starke Schleuderbewegung nach aussen. Auch beim Gehen schleuderte er dasselbe noch etwas, aber weniger als vor 8 Tagen; dabei schleifte der rechte Fuss mitunter auf der Erde. Patient ging mit geschlossenen Augen ebenso gut als mit sehenden. Atrophie von Muskeln war nicht vorhanden.

Der Kranke wurde entlassen. 7 Monate nach der Verletzung konnte er ziemlich rasch gehen; doch schleifte der rechte Fuss wie früher.

Diagnose. Mir war bei dieser Stichverletzung des Rückenmarks Manches unklar, und vergeblich suchte ich in unseren gebräuchlichsten chirurgischen Schriften nach Belehrung. Es ist doch auffallend, dass eine schwere Verletzung, welche das so interessante und complicirte Krankheitsbild der Brown-Séquard'schen Halbseitenläsion des Rückenmarks (1863) zur Folge hat, von den Chirurgen wenig oder gar nicht beachtet wird und der Mediciner sich derselben warm annimmt. Vermuthlich liegt der Grund darin, dass jenes Krankheitsbild aus der experimentellen Physiologie des Rückenmarks heraus- und in die Neuropathologie hineingewachsen ist, und dass anfangs das Hauptinteresse sich auf die zuerst von Brown-Séquard mit Entschiedenheit aufgestellte Behauptung concentrirte, dass alle sensiblen Fasern sich innerhalb des Rückenmarks bald nach ihrem Eintritt kreuzen, die motorischen jedoch nicht. Seitdem man hierüber

einig geworden und dadurch die Beobachtung am Krankenbette verständlich geworden ist, müssen auch die Chirurgen von der Halbseitenläsion des Rückenmarks als eine Folge äusserer Verletzungen desselben (Stich, Fractur, Erschütterung) vollen Besitz ergreifen, mag jene Erkrankung auch durch andere Ursachen, wie Hämorrhagien des Marks, Geschwülste, Syphilis u. s. w. bedingt werden können.

Ich fand Hülfe bei Herrn Professor Erb in Heidelberg, welcher so ausserordentlich liebenswürdig war, mir über obigen Fall Folgendes zu schreiben:

„Es liegt unzweifelhaft eine Halbseitenläsion des Rückenmarks, etwa in der Höhe des obersten Brustmarks, vor, und zwar ist die rechte Hälfte des Rückenmarks zum grössten Theil durchtrennt; daher die complete motorische Lähmung des rechten Beins und die complete halbseitige Anästhesie links bis herauf zur Brustwarze. Die gleichzeitig beobachtete Parese des linken Beins ist wahrscheinlich bedingt durch die bereits eingetretene traumatische Myelitis (Temp. 38,5, Muskelzuckungen u. s. w.), vielleicht auch durch mechanische Quetschung der linksseitigen Pyramidenbahnen bei der Verletzung oder durch Bluterguss. Ob die zweite, weiter nach aussen eindringende Stichverletzung dieselbe etwa verschuldet hat, ist kaum zu sagen. Bemerkenswerth ist in diesem Fall noch die ziemlich rasche und vollständige Wiederherstellung des Kranken (sollte es sich vielleicht doch nur um eine Quetschung der rechten Rückenmarkshälfte gehandelt haben?) und ferner das Auftreten der Ataxie in dem niemals anästhetischen rechten Bein im Verlaufe der Reconvalescenz." (Vergl. Erb's Handbuch der Krankheiten des Nervensystems. Krankheiten des Rückenmarks. 2. Abth. S. 243. 1878.)

Symptome. Zunächst ist bemerkenswerth, dass die beiden äusseren Wunden auf der linken Körperseite lagen und dabei doch die rechte Rückenmarkshälfte durchtrennt ist. Das kann jedoch leicht geschehen, wie aus der schematischen Zeichnung hervorgeht. Sehr wahrscheinlich ist die obere Wunde, welche 2 Cm. vom Dornfortsatz des 6. Halswirbels lag, die wichtigste.

Prüfen wir nun unsere Beobachtung an dem für die Halbseitenläsion des Rückenmarks charakteristischen Symptomencomplex. Derselbe zeigt

a) auf der Seite der Läsion:

1. Motorische Lähmung, welche entweder nur das eine Bein, oder bei höherem Sitz der Verletzung auch den gleichseitigen Arm befällt. Bei uns war das rechte Bein ganz bewegungslos. — 2. Vaso-

motorische Lähmung, bestehend in Temperaturerhöhung der gelähmten Glieder. — 3. Hyperästhesie der gelähmten Seite. Das rechte Bein war bei jeder Berührung, beim Hochheben schmerzhaft. — 4. Anästhetischer Gürtel oberhalb des hyperästhetischen Hautgebietes in vielen Fällen. — 5. Schmale hyperästhetische Zone oberhalb des anästhetischen Gürtels in einzelnen Fällen. — 6. Reflexe entweder gesteigert, oder vermindert. Es ist sehr zu bedauern, dass die Krankengeschichte über 2, 4, 5, 6 keine Auskunft gibt.

b) Auf der dem Sitze der Läsion entgegengesetzten Seite.

1. Keine motorische Lähmung. Nach Erb sollen alle Bewegungen leicht, kräftig und sicher auszuführen sein, die entgegengesetzte Seite von motorischer Lähmung entweder vollständig frei, oder nur in leichter und untergeordneter Weise betroffen sein. Hierin soll ein scharfer Contrast zur verletzten Seite bestehen. In unserem Falle bestand dagegen eine Parese des linken Beins, welche in das Schema nicht hineinpasst: der Kranke konnte das linke Bein nicht vom Bett erheben, nur in der Seitenlage den Unterschenkel gegen den Oberschenkel schleifend beugen, Fuss und Zehen bewegen. — 2. Vollständige Anästhesie bis hinauf zur Höhe der Läsion und genau bis zur Mittellinie des Körpers. Das ganze linke Bein war gefühllos; weder Nadelstiche, noch Eisstückchen und kochendes Wasser wurden gefühlt. Die Anästhesie erstreckte sich vorne hinauf bis zur Brustwarze, hinten bis zur Crista scapulae. Die Grenze derselben lag genau in der Mittellinie des Körpers. Links dicht neben der Linea alba wurde kein einziger Nadelstich wahrgenommen, rechts neben dieser Linie sehr präcis. Ausserdem war die linke Seite des Penis und Scrotum gefühllos, und ein Druck auf den linken Hoden wurde nicht gefühlt. — 3. Leicht hyperästhetische Zone an der oberen Grenze des anästhetischen Bezirks bisweilen. Angaben darüber fehlen. — 4. Reflexe meist erhalten und normal. Das linke Bein zuckte auf Nadelstiche und Kitzeln in der Fusssohle. Der Patellarreflex war deutlich ausgesprochen. Muskelzuckungen wurden oft wahrgenommen.

c) Weniger charakteristische Symptome.

1. Schmerzhafte Gefühle. Der Kranke hatte bei jeder Körperbewegung Schmerzen; ein Druck auf die Dornfortsätze der Wirbelsäule wurde überall als geringer Schmerz empfunden. In der Ruhe fehlten die Schmerzen. — 2. Störungen der Harn- und Stuhl-

entleerung meist vorhanden. Im Anfang bestand völlige Retentio urinae, welche sich jedoch nach 8 Tagen ganz verlor. Desgleichen waren anfangs Stuhlverstopfung und in der 2. Woche einige unwillkürliche Stuhlentleerungen vorhanden. In der 3. Woche wurde der Stuhlgang normal. — 3. Geschlechtliche Potenz. In den ersten 24 Stunden war der Penis etwas erigirt.

Sitz und Ausdehnung der Rückenmarksverletzung. Da unser Fall zur Heilung gelangte, so lässt sich über den Sitz und zumal über die Ausdehnung der Läsion im Rückenmark nichts Sicheres sagen. Man wird den Sitz der Verletzung im obersten Brustmark annehmen müssen, da die Anästhesie der linken Seite sich bis zur Brustwarze hinauf erstreckte. Bei einer Läsion in der Mitte des Brustmarks geht die Anästhesie nicht über die untere Rumpfhälfte nach oben, während bei Verletzung des Halsmarks auch die obere Extremität in Mitleidenschaft gezogen ist. In unserem Falle waren aber beide Arme ganz frei. — Ueber die Ausdehnung der Rückenmarksverletzung würde man ganz im Dunkeln tappen, wenn nicht eine dem unserigen Falle analoge Beobachtung mit genauem Sectionsbefund von W. Müller veröffentlicht worden wäre (Beiträge zur pathol. Anatomie und Physiologie des menschlichen Rückenmarks. Leipzig 1871. Beob. I).

Dabei handelte es sich um einen Stich durch den 4. Dorsalwirbel mit Abbrechen der Messerklinge, Anästhesie und freie Beweglichkeit der rechten, Hyperästhesie und Paralyse der linken Körperhälfte vom 4. Intercostalraum nach abwärts; Tod am 43. Tage. Das Rückenmark war 2 Mm. unterhalb des 3. Dorsalnervenpaares quer von hinten rechts nach vorne links durchschnitten. Der Schnitt trennte die ganze linke Hälfte und ging hinten 0,5 Mm. über die Abgangsstelle der hinteren Wurzeln hinaus; vorne entsprach seine Begrenzung dem vorderen Längsspalt. Bei einer Nachahmung dieses Schnitts an drei Rückenmarkspräparaten ergab sich, dass durch den Schnitt ursprünglich getrennt waren die ganze linke Hälfte, der rechte Hinterstrang und die rechte Hälfte der Commissur, während unverletzt blieben die graue Substanz, der Seitenstrang und der Vorderstrang der rechten Seite.

Analog dieser Beobachtung müsste in unserem Falle durchtrennt sein die ganze rechte Hälfte des Rückenmarks, der linke Hinterstrang und die linke Hälfte der Commissur, während unverletzt blieben die graue Substanz, der Seitenstrang und der Vorderstrang der linken Seite. Beifolgende schematische Skizze (S. 417) soll Richtung und Ausdehnung der Verletzung des Rückenmarks veranschaulichen. Was vom Messer getroffen ist, ist schraffirt.

Verlauf. Eine Verletzung als Ursache der Halbseitenläsion musste in unserem Falle das Symptomenbild natürlich auf der Stelle

hervorrufen. Die Weiterentwickelung desselben erfolgte anfangs rasch. Wenigstens ist Erb der Ansicht, dass die schon 24 Stunden nach der Verletzung beobachtete Parese des linken Beins wahrscheinlich durch eine bereits eingetretene traumatische Myelitis (Temp. 38,5, Muskelzuckungen) bedingt sei; allerdings vielleicht auch durch mechanische Quetschung der linksseitigen Pyramidenbahnen. Letztere Vermuthung ist wohl deshalb nicht von der Hand zu weisen, da ja bekanntlich das Fieber nichts Charakteristisches für die acute Myelitis hat und der Kranke schon nach dem zweiten Tage fieberfrei blieb. —

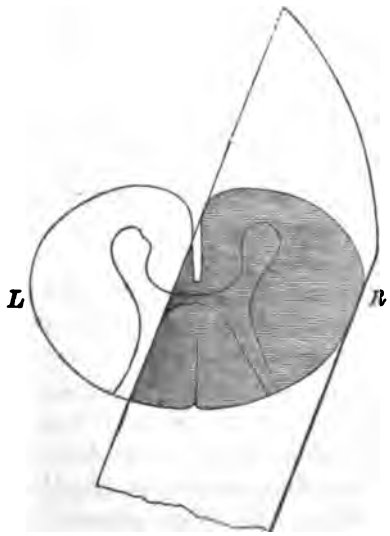

Die Motilitätsstörung bildete sich früher und vollständiger zurück als die Sensibilitätsstörung. Diese auffallende Erscheinung stimmt mit den Angaben Brown-Séquard's überein. Schon in der 7. Woche konnte Patient mit Unterstützung gehen, während damals am linken Bein erst einige Nadelstiche empfunden wurden. In der 16. Woche ging er ohne Stock; und wenn zu jener Zeit auch die meisten Nadelstiche gefühlt wurden, so wurden sie doch nicht immer richtig localisirt. Auch in der 22. Woche, wo die Motilität so weit hergestellt war, dass der Kranke längere Zeit ohne Ermüdung gehen konnte, war die Sensibilität zwar überall an der linken Seite vorhanden, aber an einigen Stellen doch noch unsicher. — Bemerkenswerth war das Auftreten der Ataxie im rechten Bein während der Reconvalescenz. In der 8. Woche zeigte sich, dass Patient mit dem rechten Bein starke Schleuderbewegungen nach aussen machte. Auch Joffroy und Solmon haben in ihrem Falle mit der Wiederkehr der Motilität

das Auftreten von deutlicher Ataxie constatirt. — Eine besondere Abmagerung auf der gelähmten Seite, welche meistens bald eingetreten ist, war in unserem Falle nicht wahrzunehmen.

Ausgang. Der Kranke konnte in der 22. Woche geheilt entlassen werden. (7 Monate nach der Verletzung sah ich ihn ziemlich rasch gehen, doch schleifte der rechte Fuss wie früher.) Diese rasche Wiederherstellung ist selten, da oft erst nach Monaten eine allmähliche Besserung beginnt, ja die Halbseitenläsion viele Jahre unverändert fortbestehen kann.

Prognose. Die Heilung unseres Kranken hat nichts Auffallendes, da die traumatischen Fälle von Halbseitenläsion eine ziemlich günstige Prognose haben. Auch Thiere ertragen ja den einfachen partiellen Schnitt durch das Rückenmark im Ganzen leicht. H. Köbner hat 50 Fälle von spinaler Hemiplegie bis zum Jahre 1877 zusammengestellt (Deutsches Archiv für klin. Med. XIX. S. 169. 1877). Unter diesen sind 13 durch Stichverletzungen des Rückenmarks herbeigeführt. 12 Kranke blieben am Leben, und nur 1 (Fall von W. Müller) ging zu Grunde.

Behandlung. Eine besondere Therapie der Halbseitenläsion existirt nicht. In unserem Falle waren die allgemeinen Grundsätze für Rückenmarkswunden maassgebend (Naht der äusseren Wunden, langer Eisbeutel auf die Wirbelsäule, Schutz vor Decubitus durch Wasserkissen, Catheterismus der Blase). Die in der 6. Woche begonnene Anwendung warmer Bäder 4 Wochen lang täglich mit nachfolgendem Frottiren der Beine wird dem Kranken gut gethan haben. Ob die in der 13. Woche ins Werk gesetzte Behandlung mit dem constanten Strom, welche 2 Monate lang fortgesetzt wurde, einen wesentlichen Antheil an der raschen Genesung gehabt hat, möchte ich glauben, wage es aber nicht zu behaupten.

XVIII.

Neue Fälle von Schädelverletzungen.

Von

Dr. B. von Beck,
Generalarzt des 14. Armeecorps.

Da ich von jeher dem Kapitel von den Schädelverletzungen ganz besondere Aufmerksamkeit geschenkt, auf dem Gebiete derselben zahlreiche Erfahrungen gesammelt, mir auch über verschiedene Vorgänge dabei eigene Ansichten gebildet habe, welche in einer Reihe von Arbeiten [1]), darunter auch solche, die in dieser Zeitschrift erschienen sind, veröffentlicht wurden, so kann es nicht auffallen, wenn ich wiederum neue instructive Beobachtungen mittheile und durch dieselben die Richtigkeit meiner Anschauungen weiter klar zu sichern suche. Es war mein Bestreben hierbei, von dem mir zu Gebote stehenden Materiale nur die in ätiologischer, diagnostischer, physiologischer, nosologischer und therapeutischer Beziehung wichtigsten und lehrreichsten Fälle in geeigneter Weise zu schildern und kritisch zu beleuchten, wobei ich, um Wiederholungen zu vermeiden und nicht zu ermüden, hin und wieder an entsprechendem Orte, behufs besseren Verständnisses, auf meine früheren Schriften zu verweisen mir gestattete.

Beinahe im gleichen Verhältnisse wie früher gestaltete sich auch jetzt wieder die Zahl der während der letzten 22 Monate im 14. Armeecorps behandelten Schädelverletzungen; dieselbe beläuft sich nämlich auf 172; ausserdem 1 Fall aus dem 8. Armeecorps und 1 Fall aus dem 11. Armeecorps. Zu den beim Militär vorgekommenen Fällen treten noch weitere 5 hinzu, bei welchen die Patienten der Civilbevölkerung angehörten. Die Gesammtsumme beträgt somit 179.

---

1) Entsprechende Kapitel in meinen grösseren kriegschirurgischen Werken, 1858, 1867, 1872; Monographie über die Schädelverletzung 1865; Aufsätze in Langenbeck's Archiv für klin. Chirurgie 1862 und 1865, in der Deutschen Klinik 1863 und 1864, in den Memorabilien 1865, sowie in dieser Zeitschrift 1877, 1880 und 1882

Die äusseren Veranlassungen zu den mannigfachen Beschädigungen waren so ziemlich die nämlichen, wie sie in meinen früheren Zusammenstellungen aufgeführt sind. Alle mögliche Gattungen von Insulten, von äusseren Gewalten, die bald mittelst scharfer, bald stumpfer Instrumente, Waffen und Werkzeugen, oft auch durch Sturz, Schlag, Stoss, Wurf u. s. w. ihren Einfluss äusserten, kamen dabei zur Geltung. Die verschiedensten Arten und Formen von Wunden (Schnitt-, Hieb-, Stich-, Quetsch- und Risswunden), überhaupt von Verletzungen, wie Quetschungen, Zerreissungen, Knochenbrüche, gaben zu Beobachtungen Veranlassung. Es beschränkten sich die Trennungen und Beschädigungen nicht auf die äusseren Weichtheile allein, sondern sie betrafen öfters auch die harten (Theile) in mannigfacher Weise. In 124 Fällen machten sich keine Cerebralerscheinungen bemerkbar, in 55 dagegen betheiligte sich das Gehirn an der Verletzung und stellten sich deshalb auch die entsprechenden charakteristischen Symptome ein.

Tödtlichen Ausgang beobachtete man in 12 Fällen, eingerechnet des aus dem 11. Armeecorps stammenden Falles; unter diesen 12 erlagen 4 Selbstmörder sofort dem äusseren Insulte; 4 Patienten waren derart beschädigt worden, dass ihre Verletzungen alsogleich als absolut letal bezeichnet werden mussten und deshalb auch der Tod nicht lange auf sich warten liess. Von den übrigen 4 verliefen 2, darunter der aus dem 11. Armeecorps, nach mehrtägiger Behandlung in Militärlazarethen, tödtlich, die anderen 2, welche Patienten aus dem Civilstande betrafen, entbehrten eigentlich jeglicher ärztlicher Besorgung.

Blutungen waren hin und wieder zugegen; sie liessen sich immer leicht stillen. In einem Falle bietet die Veranlassung hierzu einiges Interesse. Es stürzte nämlich ein Unterofficierschüler beim Exerciren mit voller Wucht zu Boden, wobei sich ihm eine Helmschraube in die rechte Schläfengegend einbohrte, abbrach und stecken blieb. Beim Herausziehen entstand eine heftige Blutung aus der Temporalis, die aber durch einen festanliegenden Verband gestillt wurde. Der weitere Verlauf war trotz Auftrittes von Cerebralerscheinungen ein ungestörter.

Von accidentellen Wundkrankheiten kam nur in 3 Fällen Erysipelas vor. Einmal bestand eine Quetschwunde, mit welcher Patient in Urlaub ging. Bei der Rückkehr zeigte sich eine beträchtliche Kopfrose in Entwickelung, weil die Wunde gar nicht besorgt worden war. Trotz gehöriger Ausbreitung des Erysipels u. s. w. verlief der Fall gut. Bei zwei anderen Patienten waren Quetschwunden, die nicht

vollkommen desinficirt und von fremden Körpern gereinigt waren, genäht worden; es entwickelte sich in der Tiefe Eiterung, die alsdann, weil ihr Product zurückgehalten war, leichte Erysipele verursachte. Der rationellen Besorgung der Wunden, der richtigen Behandlung der Verletzten, die sich bei uns allgemein geltend machte, ist deshalb allein das günstige Resultat, welches trotz mancher schweren Fälle erzielt wurde, zu verdanken.

Ich trete nun in medias res ein und beginne sofort mit der Casuistik. Jeder Krankengeschichte habe ich eine von mir selbst herrührende, entsprechend eingehende kritische Beurtheilung des Falles beigefügt, wobei mir natürlich hinreichend Gelegenheit geboten wurde, die verschiedensten wichtigen Vorgänge bei Schädelverletzungen zu berühren und über dieselben meine Ansichten zu äussern.

Casuistik.

I. Gehirnerschütterung.

A. Reine Hirnerschütterung.

Nr. 1. *Reine Gehirnerweiterung.*

Secondelieutenant Cr. vom 4. bad. Infanteriereg. Nr. 112 war am 27. April 1883 Mittags ausgeritten; da die Sattelgurten nicht fest genug angezogen waren, verlor Patient das Gleichgewicht und schlug zunächst mit dem rechten Ellbogen, sodann mit dem rechten Seitenwandbein auf den Boden auf. Es befand sich Niemand in der Nähe und so blieb er zunächst eine unbestimmte Zeit, wahrscheinlich wohl 1 Stunde, bewusstlos liegen. Als er aufgefunden wurde, kehrte alsbald das Bewusstsein zurück. Er wurde darauf sofort dem Lazareth überwiesen.

Status praesens. Klagen über heftige Kopfschmerzen rechterseits und „Sausen" im rechten Ohr; dabei wiederholtes Erbrechen. Parese im Gesicht nicht vorhanden, Pupillen gleich weit und auf Licht normal reagirend. Sehen und Hören unverändert. Urin wird willkürlich gelassen. Die Extremitäten alle frei beweglich. Hinter dem rechten Ohr eine etwa wallnussgrosse Anschwellung von praller Consistenz; auf Druck ist dieselbe schmerzhaft. Schädelbruch nicht zu constatiren. Temp. 37,4, Puls 84, Resp. 20. Therapie: Eisblase; innerlich Calomel 2 Pulver.

28. April Vormittags. Auf der rechten Seite noch starke Kopfschmerzen. Das Sausen im Ohr hat etwas nachgelassen. Stuhlgang zweimal; Brechreiz vorhanden, Appetit keiner. Temp. 37,0, Puls 76, Resp. 20. Abends haben die Kopfschmerzen nachgelassen, wie auch das Sausen im Ohr. Etwas Appetit. Einige mit Blut gemischte Schleimpartikelchen wurden ausgehustet.

29. April. Der Schlaf in der Nacht ziemlich gut. Die Kopfschmerzen sind geringer und das Sausen im Ohr nur noch beim Aufrichten vorhanden; Brechreiz existirt nicht mehr. Appetit besser. Temp. 37,2, Puls 72, Resp. 18.

Im Laufe von weiteren 10—14 Tagen verlieren sich allmählich die Kopfschmerzen, wie auch das Sausen. Patient fühlt sich subjectiv völlig wohl, auch die Geschwulst hinter dem rechten Ohr ist verschwunden. Am Ende der 4. Woche wird Patient völlig geheilt aus dem Lazareth entlassen.

Epikrise. Die einfachen Erscheinungen einer mässigen reinen Gehirnerschütterung, die Abwesenheit anderer beunruhigender Symptome sicherten sofort hier die Diagnose. Der Verlauf war ein ganz normaler, ungestörter, weshalb auch die Therapie sich nur anfänglich auf Application der Kälte und innerliche Gaben von Calomel, später auf eine fürsorgliche Ueberwachung der Diät und der Lebensweise zu beschränken hatte.

Nr. 2. *Reine Hirnerschütterung.*

Füsilier Ulrich vom Grenadierreg. Nr. 109 stürzte am 1. August 1883 beim Turnen vom Querbaum und fiel dabei direct auf den Kopf. Er soll zunächst bewusstlos geblieben sein; nach ungefähr 5 Minuten kehrte das Bewusstsein wieder. Erbrechen hatte er nicht. Bei der Aufnahme in das Lazareth war er aber wieder in bewusstlosem Zustande. Die Untersuchung des Kopfes ergab am Hinterhaupt in der Gegend der Lambdanaht eine bläulich verfärbte Stelle; eine offene Wunde existirte nicht. Bei Druck auf diese Stelle tritt lebhafte Reaction ein, während auf Anrufen nicht reagirt wird. Oefteres Stöhnen. Augen geschlossen, Pupillen mässig weit, gleichmässig und gut reagirend. Oefteres Zittern der Lippen zu constatiren. Auf Stiche reagirt Patient überall, wenn auch etwas spät. Puls 72, weich, Resp. 18.

2. August. Das Bewusstsein ist in der Nacht zurückgekehrt und hat Patient nach der Urinflasche verlangt. Am Morgen ist er noch somnolent, gibt indess ziemlich rasch Antworten und klagt über Sausen im Kopf und Schmerzen im Kreuz. Er erinnert sich bis jetzt nicht, was mit ihm vorgegangen, wie die Verletzung passirt ist. Puls am Morgen 72, am Abend 54; es besteht ziemliche Abgeschlagenheit, verbunden mit häufigem Stöhnen.

3. August. Die Nacht ist ruhig verlaufen; Puls 49. Patient liegt mit geschlossenen Augen da, stöhnt seltener wie bisher. Die Antworten erfolgen immer noch langsam und schläfrig. Es bestehen noch Schmerzen am Hinterkopf, die oberen Lendenwirbel sind auf Druck empfindlich, die Bewegungen sämmtlich frei. Kein Fieber; die Functionen des Unterleibs in Ordnung.

Nach weiteren 4 Tagen klärt sich das Sensorium auf, kehrt das Gedächtniss zurück, stellt sich wieder normaler Puls ein. In fürsorglicher Weise wird erst gegen Ende der 2. Woche dem Patienten gestattet, das Bett für einige Stunden zu verlassen. Da die Wiedergenesung stets entsprechende Fortschritte machte, so wurde p. Ulrich am 20. Tage nach der Verletzung, natürlich mit Schonung für einige Zeit, aus dem Lazareth geheilt entlassen.

Epikrise. Da sich die Erscheinungen der nicht unbedeutenden Gehirnerschütterung verhältnissmässig rasch zurückbildeten, der

Puls, infolge von Reizung der Vaguswurzeln, sich allein für einige Tage verlangsamt erwies, was ja zuweilen auch bei reiner Hirnerschütterung zu beobachten ist, alle übrigen Störungen, als solche mehr nervöser Natur, in den Leitungsbahnen, auch des vasomotorischen Systems, zu betrachten waren, so konnte an eine Commotion mit gleichzeitiger materieller Schädigung der Hirnrinde und ihrer Hüllen nicht wohl gedacht werden.

Nr. 3. *Reine Hirnerschütterung hohen Grades.*

Kanonier Wolff (1. bad. Feldartilleriereg. Nr. 14) stürzte in der Nacht vom 7. zum 8. Februar 1883 in schwer betrunkenem Zustande, als er durchs Fenster seiner im 2. Stocke gelegenen Stube urinirte, auf den gepflasterten Hof. Bei seiner Auffindung am frühen Morgen war derselbe vollständig bewusstlos; von stattgehabtem Erbrechen war nichts zu constatiren. Nach sofortiger Verbringung ins Lazareth kam W. etwas zu sich, reagirte auf lautes Anrufen, versuchte in lallender unverständlicher Sprache Antwort zu geben, verfällt aber alsbald wieder in somnolenten Zustand. An äusseren Verletzungen ist mit Ausnahme einer unbedeutenden Quetschwunde am Hinterkopf nichts zu finden. Etwa 2 Stunden nach der Aufnahme heftiges Erbrechen blutiger Massen. Blutung aus Ohr und Nase hat nicht stattgefunden. Physikalisch sind weder an Brust, noch Unterleib Störungen nachweisbar. Als Hirnerscheinungen bestehen Somnolenz, Pupillenerweiterung, beschleunigte unregelmässige Respiration. Keine Verlangsamung oder Unregelmässigkeit des Pulses. Keine Störungen der Motilität oder Sensibilität nachweisbar. — Ordination: Eisbeutel, antiseptischer Verband.

Am Abend ist Patient etwas besinnlicher. Von seinem Fall durchs Fenster und was nachher mit ihm vorgegangen, weiss er nichts; er klagt über heftige Stirn- und Kreuzschmerzen (Kreuzbein, soweit zu constatiren, intact), grosse Unruhe. Der spontan gelassene Urin ist stark bluthaltig, Druck auf die Blasengegend nicht schmerzhaft. Stuhl erfolgt auf Klysma. Mässiger Husten mit blutigem Auswurf. Leichte Temperatursteigerungen, Puls wie am Morgen. In den nächsten Tagen macht sich Unruhe, eine leicht erhöhte Reflexerregbarkeit, starker Kopfschmerz, Schwindel, Langsamkeit der Antworten, Lichtscheue, Schwerfälligkeit und Unsicherheit der unteren Extremitäten bemerkbar. Auch bestehen noch blutiger Auswurf ohne nachweisbare Veränderungen der Brustorgane und blutiger Urin fort. Die leichte Kopfwunde ist in wenigen Tagen vernarbt. Ende der 2. Woche waren die Cerebralerscheinungen bis auf leichten Schwindel beim Aufsitzen beseitigt, die sonstigen Störungen ganz verschwunden.

Vorsichtshalber bleibt Patient noch längere Zeit im Lazareth, wird aber aus demselben vollkommen geheilt entlassen.

Epikrise. Die Differentialdiagnose dieses Falles, ob nur eine reine Hirnerschütterung oder eine unreine mit Zerreisung von Gefässen der Pia an der Hirnrinde vorliege, war bei dem vorhandenen, acuten Alkoholismus anfangs schwierig. Nach dem weiteren Verlaufe

zu schliessen, waren keine besonderen Zusammenhangsstörungen im Bereiche der weichen Haut und der Hirnoberfläche gesetzt, was sich bei der Höhe des Sturzes aufs Steinpflaster nur dadurch erklären lässt, dass die Wucht des Falles sich auf den ganzen Körper vertheilte (deshalb blutiges Erbrechen, blutiger Urin, Schmerzen im Verlaufe des Rückenmarkes, Schwäche der Beine), sondern nur secundäre Störungen in Nervenleitung und in der Blutcirculation im Gehirn, wodurch, wie bei den reinen Commotionen häufig, die andauernde Benommenheit, Apathie, Schwindel und erhöhte Reflexerregbarkeit bedingt wurden.

Nr. 4. *Reine Hirnerschütterung mit gleichzeitiger Commotion des verlängerten Marks und des Rückenmarks, auf indirecte Art bewirkt.*

Dragoner Hummel von der 5. Escadron des 2. bad. Dragonerreg. Nr. 21 wurde von einem Pferde, als er dessen Stand betreten wollte, gegen die Herzgegend geschlagen. Es erfolgte sofort Besinnungslosigkeit, Contraction und Trägheit der Pupillen, starke Erschütterungen des ganzen Körpers, hervorgerufen durch heftige, unregelmässig wiederkehrende Contractionen aller Rumpf- und Extremitätenmuskeln, so dass der Stamm sich rechtsseitig und nach hinten bog, unregelmässige und sehr schwache Herzthätigkeit, unregelmässige, seufzende Respiration; Knochenbruch oder Bluterguss an oder in der Brusthöhle sind nicht zu constatiren.

Am 11. November 1883 (Tag des Unfalls, Morgens 8 Uhr) kehrten bis Nachts 2 Uhr die tetanischen Zuckungen der ganzen Körpermusculatur in kleinen Pausen und mit solcher Heftigkeit wieder, dass Patient im Bett gehalten werden musste, um nicht herauszufallen. Dieselben traten nachher in längeren Zwischenräumen auf, wurden allmählich schwächer und blieben nach einigen Tagen ganz aus. Das Bewusstsein kehrte erst nach 24 Stunden wieder, wobei über Brummen im Kopf, viel Durst und Schmerzen in der linken vorderen Brusthälfte geklagt wurde. — Die Pupillen, welche immer klein und beweglich waren, erschienen am 14. bedeutend grösser und beweglicher wie bisher. Der Urin musste wegen Krampf anfänglich mittelst Katheter abgelassen werden, war immer klar, hellgelb und ohne fremde Bestandtheile. Der Leib war mehr eingezogen und wenig weich. Trotz mehrfacher Klystiere erfolgte erst nach 3 Calomelpulvern am 14. Stuhlgang. Die Respiration und Herzthätigkeit am 2. Tage ruhiger und regelmässiger geworden. Die Untersuchung der Weichtheile ergibt keine Verfärbungen. Druck auf die 2. und 3. linke Rippe nahe dem Brustbein, Umfassen des grossen und kleinen Brustmuskels derselben Seite, Druck auf die Dornfortsätze der unteren Brust- und oberen Lendenwirbel sind gestern noch deutlich, heute, am 15., weniger empfindlich. Weiterer Verlauf ungestört, vollständige Wiederherstellung des Patienten nach kurzer Zeit.

Die Behandlung bestand in wiederholten subcutanen Injectionen von Morphium, wovon bis 13. November Morgens 0,126 Grm. verbraucht wurden, in Eisblasen auf den Kopf und im Nacken und trockenen Schröpfköpfen seitlich und längs der unteren Brustwirbel.

Epikrise. In meiner Arbeit über Schädelverletzungen, welche im Jahrgang 1877 dieser Zeitschrift erschienen ist, habe ich bei Besprechung der wahren, reinen Gehirnerschütterung einige Fälle mitgetheilt, bei welchen durch Hufschlag auf die Herzgegend sofort der Tod durch Lähmung des hoch insultirten verlängerten Markes erfolgte; diese Fälle dienten als weiteres Beweismittel, dass die Hirncommotion, beziehungsweise jene der Medulla oblongata, nicht durch den Druck des Schädelgehäuses auf seinen Inhalt bewirkt, sondern auch durch Fortpflanzung der Stosswellen von verschiedenen Körpertheilen aus auf das Centralnervensystem hervorgerufen werde. Es würde zu weit führen, wollte ich hier, wie in meinen anderen Schriften, auf dieses Thema näher eingehen, weshalb ich auf jene verweisen muss. Bei dem vorliegenden Falle darf man annehmen, dass der Schlag, welcher von links her die Brust traf, in seiner directen Wirkung durch die Elasticität der Rippen gemildert wurde, dass aber eine starke indirecte Einwirkung durch die Fortpflanzung des Schlages, Stosses auf die Wirbelsäule und von hier auf das Rückenmark und namentlich die Medulla oblongata, sowie auf das Gehirn selbst zu Stande kam, dass also die Commotion, welche die Wirbelsäule erlitten, sich auch auf das in ihr geborgene Rückenmark und auf die weiteren Theile des Centralorgans des Nervensystems namentlich nach aufwärts fortgepflanzt und bei bestehender völliger Bewusstlosigkeit (Affection der Hirnrinde) eine hochgradige, starrkrampfähnliche Erregung im Bereiche der Krampfcentren, überhaupt des motorischen Gebietes verursacht habe. Die sich kundgebenden Störungen waren nur functioneller Natur, da keine gröberen, organischen Läsionen bestanden, sie verschwanden auch bald wieder, wie durch Ruhe eine normale Leitung ermöglicht war, was gewiss nicht hätte geschehen können, wenn wesentlichere Verletzungen den Grund hierzu abgegeben. Die Erschütterung des Gehirns und des Markes war also hier eine ganz reine und zwar indirect verursachte.[1])

1) „Vor einigen Wochen trug sich beim gleichen Regiment wiederum ein Fall von indirecter reiner Hirnerschütterung zu. — Bei Fechtübungen erhielt der Dragoner Städele einen Hieb in die rechte Hals- und Nackengegend, so dass er sofort bewusstlos unter lautem Aufschrei rücklings zusammenstürzte. Es traten darauf starke klonische und tonische Krämpfe der Glieder und rückwärtiges krampfartiges Beugen der Wirbelsäule auf, so dass sich der mittlere Theil des Rumpfes vom Boden hob. Dabei war der Puls klein, jagend, aussetzend, die Respiration nach Tiefe und Zeitfolge unregelmässig, die Pupillen beweglich und gleichgross. — Nach dem sofortigen Transport ins Lazareth wurde langsam wiederkehrendes Bewusstsein, richtige Antworten, deutliche Sprache, langsamer und aussetzender Puls, regelmässige Respiration, ausserdem einmal kurzes heftiges Schütteln der unteren Hälften der oberen und mehr noch der unteren Glieder beobachtet. Der Urin wurde mittelst Katheter entleert. Andere Störungen waren nicht vorhanden. Es wurden Eisblasen auf Stirn und Nacken und subcutan Morphium verabreicht.

B. Unreine Gehirnerschütterung.

Nr. 1. *Unreine Gehirnerschütterung.*

Gefreiter Willmann vom bad. Trainbataillon Nr. 14 stürzte am 3. Februar 1882, beim Anzünden einer Stalllaterne sich seitwärts überbiegend, von einer Leiter etwa 4—5 Meter tief herab und fiel dabei mit dem Kopfe auf das rechte Scheitelbein. Er blieb sofort bewusstlos liegen und trat bald öfteres Erbrechen ein. Ins Lazareth gebracht, bot er am rechten Seitenwandbein eine klaffende Wunde dar, die, 3—4 Cm. lang, noch stark blutete und zerquetschte Ränder hatte. Der Knochen lag nicht bloss, auch war weder Fractur, noch Fissur des Schädels zu constatiren. Die Blutung wurde durch Compression gestillt und dann antiseptischer Verband angelegt. Patient ist noch ohne Bewusstsein, Puls 64, regelmässig, Respiration 24, tief. Pupillen reagiren. Eisblasen auf den Kopf.

4. Februar. Während der Nacht hat Patient noch 5 mal erbrochen; auf Anrufen schwache Reaction, Augen werden etwas geöffnet; Klage über Kopfschmerz. Urin wurde spontan entleert. Abends steigt die Temperatur auf 38,6; Patient wirft sich viel im Bette auf und ab, verweigert jegliche Nahrung. Hin und wieder treten Zuckungen im Gesichte und in den Füssen auf. Urin vermittelst Katheter entleert.

5. Februar. Nacht verlief gut. Nur selten wälzte sich Patient im Bette. Temperatur 38,8. Puls regelmässig 72, Respiration 24. Sensorium noch immer benommen; Patient spuckt jede Nahrung aus. Erbrechen ist nicht mehr erfolgt; Urin durch den Katheter entleert. Zuckungen in den Beinen wiederholen sich zuweilen. Abendtemperatur 39,2, Puls 88, Respiration 18. Kopf ist geröthet, Unruhe vermehrt, Nahrung verweigert. Therapie: Ableitungen auf den Darm, Essigklystiere, selbst mit Magnesia sulfurica, locale Application der Kälte.

6. Februar. Der Verletzte hat viel geschlafen, Sensorium aber immer noch benommen; bei der geringsten Berührung heftige Reaction. Patient nimmt etwas Milch zu sich. Temperatur 38,6.

Im weiteren Verlaufe fängt nach einigen Tagen das Sensorium an sich aufzuhellen, doch ist der Blick unstät und wirr. Urin musste noch immer mittelst des Katheters entleert werden; Stuhl noch nicht erfolgt trotz der eröffnenden Lavements. Allmähliche Besserung. Urin wird auf Auffordern spontan entleert; Patient nimmt auch etwas flüssige Nahrung zu sich. Blick noch immer unstät; es werden einige bestimmte Antworten gegeben. Nach und nach kehrt das Bewusstsein mehr zurück. Patient streckt auf Wunsch die Zunge heraus, auch erfolgt Stuhl.

In der 3. Woche erfolgen Antworten und Bewegungen schneller, jedoch ist das Gedächtniss noch immer lückenhaft. Die Pupillen reagiren gleichmässig, doch träge. Kopfschmerzen lassen nach, so dass die Eisblase fortgelassen werden kann. Temperatur normal, Puls, Respiration regelmässig. Stuhl noch immer träge. Die Kopfwunde sieht gut aus, Granulationen frisch, Wunde wird kleiner.

Nach 24 Stunden war der Zustand ein ganz befriedigender, auch stellte sich nach kurzer Zeit völlige Genesung ein.“ — Im vorliegenden Falle setzte sich die Commotion des Rückenmarks auf das verlängerte Mark und das Gehirn fort und bewirkte dementsprechend die beschriebenen, rasch vorübergehenden Störungen.

Nach Ablauf von 4 Wochen kann Patient ohne Schwindelgefühl aufsitzen und sich mit seinen Nachbarn unterhalten, doch bleibt das Gedächtniss noch lückenhaft. Allmählich bessert sich das letztere; die ersten Reminiscenzen an seinen Unglücksfall treten auf. Sonstiges Benehmen in Allem noch träge und langsam. Bei sitzender Stellung geringes Zittern des Kopfes. Erst nach 6 Wochen kann Patient das Bett verlassen, was ihm gut bekommt. Der psychische Zustand jetzt normal, auch hat das Zittern des Kopfes fast aufgehört. Wunde geheilt.

Patient wurde behufs Schonung noch für längere Zeit in die Heimath beurlaubt und erholte sich daselbst vollkommen.

Epikrise. Die Zeichen einer beträchtlichen Hirnerschütterung, über welchen Vorgang man Näheres in meinen speciellen Arbeiten findet, dauerten hier recht lange an, so dass angenommen werden musste, es handele sich in dem vorliegenden Falle nicht um eine reine Commotion ohne materielle Störungen, sondern um eine sogenannte unreine, nämlich mit gleichzeitiger Beschädigung der Hirnrinde, mit Anwesenheit oberflächlicher Läsionen, hämorrhagischer Herde infolge von Zerreissung einzelner Piagefässe, weil das Sensorium, das Gedächtniss wochenlang wesentlich beeinträchtigt war, zeitweise Convulsionen in den Gliedmassen, Zittern der Nackenmusculatur u. s. w. auftraten, die Functionen der Blase und des Darmes sich auffallend gestört erwiesen, anfänglich auch der Puls verlangsamt war. Kurz es bestanden neben den eigentlichen Symptomen der Erschütterung noch solche von Hirndruck und Reizung, die abwechselnd mehr oder weniger in den Vordergrund traten.

Nr. 2. *Unreine Gehirnerschütterung.*

Der Secondelieutenant v. R., 1. bad. Leibdragonerreg. Nr. 20, stürzte am 8. Mai 1883 beim Setzen über einen Graben vom Pferde auf den Kopf.

Status praesens bei der Aufnahme in das Lazareth: Temperatur normal, Puls 72. Die linke Gesichtshälfte ist angeschwollen, besonders die Oberlippe; am linken Mundwinkel ist eine kleine Abschürfung. Auf der Stirn verläuft direct über dem Arcus superciliaris eine braunrothe Furche quer bis zur Glabella (Eindruck des Helms); die linke Stirnhälfte angeschwollen und deutlich in der Furche über dem linken Auge eine ½ Cm. tiefe Einsenkung zu fühlen. Patient, der früher bewusstlos war, ist wieder bei sich, gibt auf alle Fragen richtige Antworten, fällt aber dann gleich wieder in einen soporösen Halbschlummer, aus dem er nach einiger Zeit aufwacht. Kein Erbrechen. Therapie: Eisblase, Eislimonade, Eispillen, Schleimsuppen, Milch.

9. Mai. Gestern Abend stieg die Temperatur auf 38,6. Patient liegt beinahe immer im Halbschlummer. Respiration 16, Puls sank auf 62. Da Patient keinen Stuhl gehabt, so werden zwei Essigklystiere gesetzt, welche gute Wirkung haben. Patient gibt klare Antworten, kennt auch die ihm bekannten Personen.

10. Mai. Abends beinahe normale Temperatur, Puls 52. Benommenheit

hat etwas abgenommen; Stuhl 2 mal spontan eingetreten. Die Schwellung des Gesichts geht langsam zurück, ebenso auf der Stirn. Therapie die gleiche.

12. Mai. Gestern Abend betrug die Temperatur 39,6, Puls plötzlich 86, Athmung 17—18 in der Minute; Zunge etwas mehr angeschwollen, Spitze geröthet. In der Frühe die Temperatur etwas niedriger. Pupillenreaction gut, nicht verengt. Schwellung an der Stirn ganz geschwunden; leichte Impression über dem linken Auge in den Weichtheilen noch nachweisbar. Die Blutunterlaufung an der linken Sklera entschieden zurückgegangen. Patient erhält zur Ausspülung des Mundes eine Lösung von Kal. hypermanganic.

13. Mai. Gestern Abend abermals 39,6, Puls 94, Athmung normal. Zunge schmerzt immer noch, ebenso ist das Zahnfleisch links empfindlich. Patient delirirte etwas während der Nacht. Am Morgen niederere Temperatur und etwas Druckpuls, 66. Bewusstsein klar. Ableitungen auf den Darm.

14. Mai. Gestern Abend Temperatur 38,5, heute Morgen 36°; Puls auf 54 herabgesunken, Respiration 20—22 in der Minute. Haut und Skleren sehen etwas icterisch aus, Zunge nicht mehr stark belegt und deren Spitze abgeschwollen. Völliges Bewusstsein, keinerlei Druckempfindlichkeit; die Anschwellungen des Gesichts sind verschwunden, auch die Vertiefung an der Stirn. Bis gegen 11 Uhr Nachts phantasirte Patient wieder etwas; dann nach Mitternacht ruhiger Schlaf.

15. Mai. Temperatursteigerung gestern nur gering, heute 36,5; Puls 54, Athmung normal. Patient hatte eine ruhige Nacht. Freies Sensorium, Stuhl regelmässig. Therapie und Kost noch immer die gleiche reizlose.

18. Mai. Temperatur beinahe normal; Puls Morgens 50—52, Abends 58—60, Athmung regelmässig. Zunge hat sich gereinigt, nur noch ganz geringe Schmerzen im Munde. Appetit bessert sich; Schlaf gut, frei von Delirien.

21. Mai. Temperatur jetzt normal; Puls zwischen 58—60, Abends etwas höher; keinerlei Erscheinungen einer wesentlichen Hirnläsion. Patient kann nun für kurze Zeit das Bett verlassen, was ihm gut bekommt. Er schläft die ganze Nacht sehr ruhig, nimmt Mittags etwas Fleisch zu sich. Unterleibsverrichtungen geordnet.

24. Mai. Patient erholt sich immer mehr. Temperatur bleibt normal, der Puls hebt sich mehr, 66—72 Schläge. Einige Tage nachher kann der Verletzte ausfahren, was ihm gut bekommt. Gegen Ende des Monats verlässt Patient das Lazareth, um in seiner Wohnung weiter behandelt zu werden. Es zeigten sich von dieser Zeit an keinerlei Symptome, welche auf ein tieferes Erkranktsein des Gehirns infolge des Sturzes hätten schliessen lassen. Die in den ersten Tagen fast beständig anhaltende Schlummersucht war vollständig verschwunden, statt dessen war des Nachts ein guter, erquickender Schlaf eingetreten, während am Tage keine Neigung zum Schlafe mehr verspürt wurde.

Bis zum 6. Juni verblieb Patient meist noch im kühlen Zimmer, möglichst geschützt gegen Sonnenstrahlen, dann machte er Spaziergänge und Fahrten nur des Morgens und Abends. In Bezug auf seine Diät wurde auch ferner die grösste Sorgfalt beobachtet. Alkoholische Getränke wurden in den ersten 2 Monaten nach seiner Entlassung fast ganz vermieden. Die Nahrung war eine leicht verdauliche, animalische. Für tägliche Leibesöffnung wurde gesorgt. Später begab sich Patient zu seinen Eltern auf

das Land, wo in Bälde das Aussehen ein frisches und gesundes wurde, auch die Unterhaltung eine lebhaftere, die Bewegungen elastischer geworden waren. Ein längerer Urlaub gestattete dem Patienten eine vollständige Erholung und Wiedergenesung, so dass derselbe jetzt wieder seinem Dienste vorsteht und sowohl den Druck des Helms, als die Erschütterungen beim Reiten gut verträgt.

Epikrise. Die nach dem Sturze eingetretene Bewusstlosigkeit, der nachher lange anhaltende somnolente, soporöse Zustand (Schlummersucht), die lange andauernde und hochgradige Verlangsamung des Pulses bei zeitweiser beträchtlicher Steigerung der Temperatur und Auftritt von Delirien u. s. w. liessen von vornherein annehmen, dass die durch den Fall stattgehabte Gehirnerschütterung keine reine, sondern eine sogenannte unreine gewesen ist, wie solche von mir zuerst geschildert wurde, d. h. dass ausser der Erschütterung der Nervenelemente eine partielle Zerreissung der kleineren Blutgefässe, welche die weiche Haut mit dem Gehirn verbinden, zu Stande kam, dass nämlich hämorrhagische Infarcte, circumscripte Blutextravasate oder auch solche von etwas grösserer Ausdehnung an und in der Hirnrinde bewirkt waren, durch welche im weiteren Verlaufe das abwechselnde Bild bald eines leichten Hirndrucks, bald einer vorübergehenden Hirnreizung geliefert wurde. Eine wesentliche Beschädigung des knöchernen Schädels, wie eine solche des Gehirns selbst, konnte von Anfang an nicht wahrgenommen werden; die Impression an der linken Stirn erwies sich nur als eine solche im Bereiche der geschwollenen Weichtheile, aber nicht als eine mit dem Knochen zusammenhängende. Da von vornherein die Diagnose sicher gestellt und das ärztliche Verfahren nach allen Richtungen hin derart eingeleitet war und consequent für längere Zeit durchgeführt wurde, dass die schädlichen Einflüsse abgehalten und der Auftritt von bedenklichen Complicationen verhindert werden konnten (absolute Ruhe, Verdunkelung des Zimmers, Eisbeutel, Essigklystiere, ableitende innerliche Mittel, kühle, erfrischende Getränke, blande, flüssige Kost), so verlief auch der anfänglich etwas dubiöse Fall ohne weitere Störungen und trat vollkommene Heilung, ohne Zurückbleiben irgend eines Defectes, ein.

Nr. 3. *Unreine Hirnerschütterung, wahrscheinlich mit Fissuren der Schädelbasis.*

Der Füsilier der Unterofficierschule Rüstig war am 11. September 1883 mit dem Tünchen einer Kasernenstube beschäftigt, als ihm, während er in gebückter Stellung auf dem Fussboden stand, von dem in einer Höhe von 8 Fuss angebrachten Gerüste ein Bret auf den Hinterkopf fiel. Er taumelte, wurde halb besinnungslos, erholte sich aber nach einiger Zeit, um

auf seine Stube gehen zu können. Heftige Kopfschmerzen, Uebelkeit traten sofort, Erbrechen während der Nacht auf; erst am folgenden Morgen meldete er sich revierkrank. Sofortige Aufnahme in das Lazareth.

Status praesens. Gesichtsfarbe blass, krankhaft, Augen trübe, Stirn gerunzelt wegen der heftigen Kopfschmerzen. Patient klagt über letztere, die sich namentlich auf den Hinterkopf localisiren, ferner über Uebelkeit, Benommenheit, grosse Hinfälligkeit. Die Untersuchung des Kopfes ergibt oberflächliche Hautabschürfung auf der rechten Hinterkopfhälfte, ödematöse circumscripte kinderhandgrosse Anschwellung der Kopfhaut, Schmerzen beim Betasten. Fractur nicht zu constatiren. Gehör gut, Sensibilität und Motilität nicht gestört; sonstige krankhafte Erscheinungen fehlen. Puls voll, regelmässig, 76 in der Minute.

Therapie: Absolute Bettruhe, Eisblase, Bestreichen der Hautwunde mit Jodoform-Vaseline, Klystiere und Infus. sennae compos.

Verlauf. In den nächsten Tagen veränderte sich das Befinden nicht wesentlich, Erbrechen trat wiederholt auf, die Kopfschmerzen minderten sich zwar, verloren sich aber nicht vollständig. Die Defäcation war angehalten, der Appetit verlor sich gänzlich, der Schlaf war unruhig, kurz und erquickte den Kranken nicht im Mindesten. Puls und Athmung normal. 8 Tage später trat Besserung ein, Patient konnte schlafen, ass mit grösserem Appetit, auch die Kopfschmerzen verloren sich allmählich, wenngleich die getroffene Kopfpartie noch immer schmerzte. Patient verliess das Bett und wurde nach 8tägiger Beobachtung am 28. in Schonung entlassen, angeblich vollständig von seinen Schmerzen befreit. Am 1. October meldete er sich jedoch wiederum krank und wurde auch sofort von Neuem dem Lazareth überwiesen, in dem er sich zur Zeit noch befindet. In den ersten 8 Tagen konnten objectiv keine Veränderungen nachgewiesen werden, ausser der specifisch schmerzhaften Kopfpartie. Der Kranke selbst klagte über permanente Kopfschmerzen; fast jeden Tag, meistens in der Nacht, trat Erbrechen auf; die Schlaflosigkeit bestand fortwährend, auch sind seit 2 Tagen heftige reissende Schmerzen im linken Knie aufgetreten, ohne dass hier Schwellung oder eine sonstige Veränderung aufzufinden gewesen wäre. Der Puls verlangsamte sich allmählich von 76 Schlägen auf 50—56 in der Minute; während die Temperatur früher stets normal war, trat vom 4. bis 19. October ein auffallendes Sinken derselben ein, sie betrug:

4. Oct. Abends 35, Puls 60.

Morgens 8 Uhr	Mittags 2 Uhr	Abends 7 Uhr
5. Oct. 35,0	36	35,8
6. " 36,8	35,8	36
7. " 35,6	35,8	36
8. " 35,8	36,2	36,2
9. " 36,0	35,2	35,8
10. " 37,0	36,6	36,8
11. " 36,6	36	36,2
12. " 36,6	36,8	35,8
13. " 36,2	37,0	36,8
14. " 36,0	36,0	36,6
15. " 36,2	37,0	37,0
16. " 36,0	36,8	37,0
17. " 37	37,0	37,2
18. " 36,8	37,0	37,0

Vom 19. an dauernd über 36,6. Trat während dieser Zeit eine Steigerung bis 37,0 auf, so war Patient vollständig mit Schweiss bedeckt und schwitzte wiederholt mehrere Hemden nass; nach jedesmaligem Schwitzen fühlte sich der Kranke ungemein erleichtert.

Der Appetit lag während dieser Zeit fast vollständig darnieder, Stuhlgang wurde nur durch Abführmittel oder Klystiere erzielt. Patient erhielt eine leichte reizlose Diät, Salzsäure nach den Mahlzeiten, Eisblase auf den Kopf und jeden zweiten Tag ein Bad mit Douche; gegen die Schlaflosigkeit Chloralhydrat mit Morphium, ferner in der letzten Zeit Bromkali mit Jodkali. Mit dem 20. ist erhebliche Besserung eingetreten; der Puls ist regelmässig, der Appetit gut, Schlaf tritt ohne Hypnotica ein, die Schmerzen im Bein verlieren sich, der kranke Gesichtsausdruck schwindet, überhaupt fühlt sich der Kranke als ein anderer Mensch.

Epikrise. Der Insult hatte hier gewiss eine sogenannte unreine Hirnerschütterung, wahrscheinlich mit Betheiligung des getroffenen Knochens — Spaltbildung im Hinterhauptsbein gegen das Foramen magnum hin, deshalb andauernde specifische Schmerzhaftigkeit in der getroffenen Kopfgegend — herbeigeführt, denn für das Bestehen von Läsionen, umschriebenen Blutergüssen an der Oberfläche des Kleinhirns, selbst in der Substanz desselben, spricht ziemlich bestimmt das lange andauernde, so häufige Erbrechen, ferner für jenes von hämorrhagischen Herden im Bereiche der Hirnhüllen des Hinterhirns, wahrscheinlich auch solche in der Nähe der Brücke und der Medulla oblongata (überhaupt in der hinteren Schädelgrube) der verlangsamte Puls, die völlige Appetitlosigkeit, die angehaltene Defäcation, die Schlaflosigkeit, die grosse Schmerzhaftigkeit, das Sinken der Temperatur, das zeitweise heftige Schwitzen, welche Erscheinungen gewiss nicht als rein nervöse angesehen werden können. Diese Beschädigungen, allem Anschein nach mit Vorhandensein von Fissuren complicirt, gaben sich anfänglich nicht in so hohem Grade durch prägnante Symptome zu erkennen, sie machten sich erst später recht bemerkbar, als Patient zum zweiten Mal in das Lazareth aufgenommen werden musste, weil sich nach seiner Entlassung infolge veränderter Lebensweise eine Steigerung des schleichenden Reizungszustandes eingestellt hatte, die ohne Temperaturerhöhung, eher mit einem Sinken derselben verbunden, recht beunruhigende Erscheinungen verursachte, indem sich die Reizung in den Hirnhüllen auch auf einzelne Hirnbezirke scheinbar übertragen hatte.

Wenn auch der gegenwärtige Zustand ein zufriedenstellender ist, so kann doch noch nicht vorausgesagt werden, wie sich schliesslich der Verlauf gestaltet, da nach solchen Insulten auch später leicht wesentliche Veränderungen in der feinen Structur der getroffenen Gewebe zu Stande kommen, die oft schwere Schädigungen nach sich

ziehen. — Der Fall ist geeignet, von Neuem darauf aufmerksam zu machen, dass man Schädelverletzte nie frühzeitig aus der ärztlichen Behandlung entlassen soll, da solche stets eine längere Beobachtung und Beaufsichtigung, wie einen entsprechenden Schutz vor allen schädlichen Einflüssen benöthigen, so lange nämlich, bis man mit einer gewissen Sicherheit eine völlige Rückbildung der gesetzten Störungen annehmen kann.

Nr. 4. *Unreine Hirnerschütterung mit Quetschung des Gehirns verbunden.*

Der Dragoner Eckert vom 1. bad. Leibdragonerreg. Nr. 20 erlitt in der Nacht vom 29. auf 30. Mai 1882 bei dem Heidelberger Eisenbahnunfall auf der Rückkehr vom Urlaub eine erhebliche Erschütterung und Quetschung des Kopfes. Nachdem p. Eckert infolge des Zusammenstosses der Züge aus dem Waggon auf den Boden geschleudert worden war, trat bei ihm sofort Bewusstlosigkeit auf und konnte sich Patient auch nach seiner Aufnahme in das Garnisonlazareth zu Mannheim am 30. Mai noch nicht erinnern, was sich mit ihm zugetragen habe.

Die im Lazareth angestellte Untersuchung ergab eine Schwellung der weichen Kopfbedeckungen oberhalb der linken Seite des Stirnbeins, des linken Schläfen- und des linken Seitenwandbeins; auch zeigte sich die Haut hier theilweise abgeschürft. Gleich bei seiner Aufnahme ins Lazareth klagte der p. E. über bohrende Kopfschmerzen, welche hauptsächlich ihren Sitz in der Gegend der linken Schläfe hätten und nach dem Hinterhauptsbein zu ausstrahlten. Nach Abnahme der Geschwulst der contundirten weichen Kopfschwarte constatirte man eine ganz schmale, etwa 2 Linien breite und 4 Cm. lange Diastase an der Verbindungsstelle des vorderen oberen Randes des Schuppentheils des linken Schläfenbeins und des entsprechenden unteren Randes des linken Seitenwand-, resp. Scheitelbeins. Da die Kopfschmerzen Anfang Juli nur noch sehr selten und dann auch nur bald vorübergehend auftraten, so wurde p. E. den 11. Juli 1882 aus dem Lazareth als Schonungskranker zur Truppe entlassen.

Der p. Eckert wurde in Anbetracht der vorausgegangenen schweren Kopfverletzung nur zu ganz leichten Verrichtungen verwandt, indem ihm sowohl die Beschäftigung, als auch das Quantum der zu leistenden Arbeit ganz überlassen blieb. Bald zeigte sich jedoch, dass oft schon geringe Körperanstrengungen, leichte Bewegungen, sowie ein leichter Druck auf die Schläfe genügten, um Kopfschmerzen und Schwindelanfälle hervorzurufen, und wurde p. E. behufs weiterer ärztlicher Beobachtung am 24. Juli wieder in das Lazareth aufgenommen.

Während seines abermaligen Aufenthaltes vom 24. Juli bis 7. August 1882 traten die Kopfschmerzen wie früher periodisch, wenn auch gemildert auf; man constatirte aber ausserdem eine beträchtliche Schwerhörigkeit auf dem linken Ohr, sowie eine Abnahme des Gedächtnisses. Nach seiner zweiten Entlassung aus dem Lazareth wurde Patient zu keinem weiteren Dienst mehr verwandt, da man die volle Ueberzeugung gewonnen hatte, dass bei dem Fortbestehen des Kopfleidens jede körperliche, wie geistige Anstrengung das vorhandene Uebel nur verschlimmern würde. Kurz vor

der Entlassung in die Heimath constatirte man in dem Vereinigungswinkel zwischen Stirn-, Scheitel- und Schläfenbein eine deutlich ausgesprochene Impression in der Grösse eines Zwanzigpfennigstücks. Ein Druck auf diese Stelle, resp. nächste Umgebung verursachte dumpfe Schmerzen, welche nach dem linken Auge und Hinterkopfe ausstrahlten; das Schütteln des Kopfes, sowie rasche plötzliche Bewegungen riefen sofort vorübergehenden Schwindel und Kopfschmerz hervor; das Gehörvermögen zeigte sich linkerseits bedeutend herabgesetzt. Eckert hörte das Ticken der Uhr nur, wenn letztere dicht ans Ohr gehalten wurde. Der geistige Gesichtsausdruck ist ein blöder, das Gedächtniss und die Intelligenz erschienen auch herabgesetzt; das Sprechen geschieht gegenwärtig langsamer und schwerfälliger als vor dem Heidelberger Eisenbahnunfall. Die Kopfschmerzen treten noch immer, vorzüglich bei Witterungswechsel, periodisch auf. Die Gesichtsfarbe des früher blühend aussehenden Patienten ist blass geworden, auch ist die Ernährung heruntergegangen. Der Brustumfang hat um 2 Cm. abgenommen. Die Bewegungen, beziehungsweise die Verrichtungen gehen nur sehr langsam und bedächtig vor sich und merkt man dem Dragoner p. E. stets an, dass er rasche Bewegungen seines Kopfleidens wegen vorzunehmen scheut.

Da nun die Militärdienstuntauglichkeit zweifellos war, auch die Erwerbsfähigkeit für die nächste Zeit wesentlich beeinträchtigt erschien, der Heidelberger Eisenbahnunfall einzig und allein als das ursächliche Moment für das Leiden anzusehen war, dem Patienten Invalidenbeneficien von Seite der Bahnverwaltung zustanden, so wurde Eckert als dauernd ganz invalid und temporär grösstentheils erwerbsunfähig anerkannt. Als nach einem Jahre Erkundigungen in der Heimath eingezogen wurden, erfuhr man, dass Eckert sich im Allgemeinen wohler fühle, dass er auch zu Hause bei den Eltern in entsprechender Weise Verwendung finde, dass er aber noch immer an periodischen Kopfschmerzen leide. Ueber den geistigen Zustand konnte keine maassgebende Auskunft ertheilt werden; jedenfalls scheint in jeder Beziehung eine Besserung eingetreten zu sein.

Epikrise. Die beträchtliche Gewalt, welche in ziemlichem Umfange auf den Schädel ihren Einfluss äusserte, zog vorzüglich eine beträchtliche Gehirnerschütterung, aber auch zugleich eine oberflächliche Quetschung des Hirns infolge der Nahtdiastase und der Impression nach sich. Anfänglich bestanden, wie dies bei hämorrhagischen Infarcten öfters vorkommt, keine Erscheinungen von Läsion des Gehirns, erst im weiteren Verlaufe stellte sich solche als Folge der capillären Apoplexien, die an der Hirnrinde bestanden, scheinbar durch verminderte Ernährung einzelner Stellen oder durch schleichende Reizzustände im Laufe der Hirnhäute verursacht, ein. Abgesehen der häufigen und heftigen dumpfen Kopfschmerzen bemerkte man nun auch eine auffallende Gehörsschwäche auf der verletzten Seite, sowie eine Abnahme des Gedächtnisses, überhaupt der geistigen Thätigkeit.

Ob nun durch die im Laufe der Zeit entstandenen Veränderungen an den Hirnhäuten und der Hirnrinde im Bereiche des Schläfen-

lappens, in welchen Munk das Rindenfeld des Ohres verlegt, die Beeinträchtigung des Gehörganges linkerseits allein verursacht wurde, oder ob sich nicht gleichzeitig auch ein Process im Inneren des Organs, am Hörnerv selbst, entwickelte, lässt sich gegenwärtig schwer bestimmen, weil diesen Vorgängen während des Lazarethaufenthaltes nicht volle Rechnung getragen wurde. Jedenfalls steht fest, dass der Insult momentan das Gehör nicht schädigte, dass überhaupt keine Erscheinungen von Functionsstörungen irgend eines sogenannten Rindenfeldes wahrgenommen werden konnten, und dass erst allmählich durch die Nutritionsbeeinträchtigung, durch Umwandlung der hämorrhagischen Herde u. s. w. die Hirnrinde, namentlich in psychischer Beziehung, ein pathologisches Verhalten zu erkennen gab.

Nr. 5. *Unreine Gehirnerschütterung mit gleichzeitiger Infraction einer Partie des linken Seitenwandbeins. Aphasie. — Trepanation. — Heilung.*

Kaufmann E. K., 60 Jahre alt, wurde den 4. September 1882 beim Eisenbahnunglück in der Nähe von Hugstetten verletzt. Nachdem die Erscheinungen der Erschütterung vorbei waren, wurde Patient in die chirurgische Klinik zu Freiburg verbracht.[1]) Bei der Untersuchung ergibt sich: Auf dem linken Seitenwandbein sind die weichen Bedeckungen in Lappenform abgehoben, der Stiel nach der Schläfe hin, die Trennungsfläche auf dem Tuber parietale. An einer Stelle ist der Knochen seines Periostes beraubt. Der Lappen wird so nach oben geschoben, dass die Ränder sich berühren; gegen die Tiefe der Wunde wird ein kleines Drainrohr eingeführt. Antiseptischer Verband. Ordination: Eisblase, Einlauf. — Der Puls zeigt sich etwas verlangsamt.

8. September. Verbandwechsel. Patient kann nur einige unarticulirte Laute von sich geben. Die Wunde sieht gut aus, hat sich zum grössten Theil aneinandergelegt. Schwellung in der Umgebung ziemlich bedeutend.

15. September. Verbandwechsel. Wenig Veränderung. Patient kann einige Worte sprechen, ist jedoch im Zusammenhang nicht zu verstehen.

20. September. Eine genauere Untersuchung zeigt, dass man von der Wunde aus auf einen rauhen Knochen gelangt, der im Niveau tiefer liegt wie die Umgebung, eine Erscheinung, die sich noch durch die Palpation bei den geschwollenen Weichtheilen bestätigen lässt. Da möglicherweise durch die comprimirten Knochenstücke ein stärkerer Druck auf das Gehirn ausgeübt wurde, so wird die Trepanation von Prof. Maas beschlossen.

21. September. In der Narkose wird die bestehende Wunde nach beiden Seiten hin erweitert, so dass ein etwa 7 Cm. langer, schräg nach vorne und oben gerichteter Schnitt entsteht. Nach Zurückpräparirung der Weichtheile werden mit einem Elevatorium die eingedrückten Stücke zu heben versucht. Es ergibt sich, dass dieselben aus einem grösseren und

1) Die Krankengeschichte des Patienten, welchen ich nach dem Eisenbahnunfall mehrmals gesehen habe, wurde mir von Seite der chirurgischen Klinik gütigst zugestellt.

mehreren (3—4) kleineren Splittern bestehen. Dieselben werden mit der Kornzange gefasst und entfernt. Die Dura liegt frei, ist nicht verletzt, wölbt sich pulsirend in die Oeffnung vor. Die Wunde wird gereinigt, offen gelassen und mit Sublimatgaze verbunden.

30. September. Reactionsloser Verlauf; kein Fieber. Sprache noch immer nicht gebessert.

14. October. Die Eiterung ist etwas stärker. Es stossen sich einzelne Gewebsfetzen ab; von der Dura aus wachsen Granulationen in die Höhe, die Pulsation und die Athmung erkennen lassen. Sprache etwas besser.

2. November. Wunde verkleinert sich langsam. Der Defect im Schädel verringert sich. Wenn Patient etwas spricht, so wiederholt er oft dasselbe Wort; sehr häufig bleibt er stecken, kann nicht weiter, weil ihm der Ausdruck, das Wort für einen Begriff, für einen Gegenstand fehlt. Sagt man ihm denselben, so kann er das Wort aussprechen und zeigt, dass er dasselbe gemeint hat. Die Stimmung des Patienten ist jetzt etwas besser; früher war er melancholisch, etwas weinerlich, da er fürchtete, dass er die Sprache nicht wieder erhalten würde.

21. November. Ein kleines Stückchen Knochen hat sich abgestossen. Die Wunde hat sich fest zusammengezogen. An einer Stelle kommt die Sonde etwas in der Tiefe auf rauhen Knochen. Patient steht bereits für kurze Zeit auf. Die Deutlichkeit der Sprache bessert sich. Immerhin tritt noch häufig das Fehlen eines Wortes im Gespräche ein. Im Gesicht ist eine ganz geringe Verziehung nach links zu bemerken.

6. December. Als Patient schreiben wollte (französisch oder deutsch), war er nicht im Stande, einen ganzen Satz fertig zu bringen, weil ihm immerwährend die Worte für den zu schreibenden Gegenstand fehlten, also dasselbe wie beim Sprechen. Er wird nun angehalten, zur Uebung und Erlernung des Wortschatzes fleissig abzuschreiben.

28. December. Wunde fast geheilt bis auf eine Fistel. Grund der Wunde durch straffes Gewebe ausgefüllt.

Im Laufe des Monats Januar wurde Patient mit geheilter Wunde entlassen. Da sich derselbe nicht mehr vorstellte, kann bezüglich des Sprachdefectes nichts Näheres mitgetheilt werden.

Epikrise. Als ich den Patienten sah, waren alle Cerebralerscheinungen bis auf den geschilderten aphasischen Zustand geschwunden. Das Sensorium erwies sich sonst als ganz frei, eigentliche Drucksymptome, abgesehen eines etwas verlangsamten Pulses, waren nicht vorhanden, denn es liessen sich weder in der sensiblen, als motorischen Sphäre u. s. w. irgend welche Störungen nachweisen. Ich nahm deshalb an, dass der Defect der Sprache nicht Folge eines Druckes von Seite der beschädigten Knochenpartie sei, weil sonst, wenn der Druck nur einigermaassen seinen Einfluss ausübte, er denselben nicht allein auf die Hirnrinde, sondern auch auf die Markleiste, das Lager und die Basalganglien, überhaupt auf tiefer gelegene Punkte äussern würde, auch anderweitige Symptome, wie Lähmungen, sich bemerkbar machen müssten, sondern dass bei dem Insulte

derselbe durch hämorrhagische Infarcte, durch Blutextravasate, bei der Hirnerschütterung zwischen Pia und Hirnrinde bewirkt, durch Läsionen der letzteren vielleicht im Bereiche der Reil'schen Insel und Umgebung, wohin das Sprachcentrum ja verlegt wird, wenn diese Stelle auch nach meiner Erfahrung nicht als absolutes Rindenfeld, überhaupt nicht als einzige Region hierfür angesehen werden darf, verursacht worden sei, zumal die Verletzung sich auf der linken Seite befand. An welchem Orte sich die Hirnbeschädigung befand, kann natürlich nicht mit Bestimmtheit behauptet werden.

Meine Anschauung erwies sich jedenfalls insofern als die richtige, als trotz der Trepanation, trotz der Entfernung der nur schwach eingedrückten Knochensplitter, wobei sich die Dura ganz gesund und mit dicht unterliegendem pulsirenden Gehirn völlig intact zeigte — es konnte an dieser Stelle also kein Blutextravasat bestanden haben — die Aphasie noch lange nachher mehr oder minder fortdauerte, erst im Laufe von Monaten sich nach und nach besserte, wozu natürlich der operative Eingriff nicht wesentlich beitragen konnte, sondern nur die allmähliche Rückbildung der gesetzten hämorrhagischen Herde den günstigen Verlauf bewirkte.

Nr. 6. *Unreine Gehirnerschütterung mit gleichzeitiger Impression des linken Scheitelbeins.*[1])

Der Gefreite H. Oettinger der 4. Escadron westphälischen Dragonerreg. Nr. 7 stürzte im Monat September während des Manövers, aus der Schwemme zurückreitend, mit dem Pferde und will dabei mit dem Huf gegen den Schädel geschlagen worden sein. Er wurde später, nach einer nicht zu bestimmenden Zeit, bewusstlos aufgehoben und am nächsten Tage in bewusstlosem Zustande in das Lazareth transportirt.

Status praesens: Auf dem linken Scheitelbein neben der Pfeilnaht, in der Nähe seines hinteren Randes, befindet sich eine 2 Cm. lange, 1 Cm. breite, die ganze Kopfhaut durchdringende gequetschte Wunde und daneben nach aussen eine fünfmarkstückgrosse runde Impression des hintersten Theiles des Seitenwandbeins in Gestalt einer runden, glatten, flachen Grube. Die Pupillen sind weit und reagiren träge; der Puls ist gespannt, verlangsamt, 52 Schläge, doch regelmässig. Im Urin ist weder Zucker, noch Eiweiss; kein Erbrechen, das den Tag vorher vorhanden gewesen sein soll. Er liegt in einem stark komatösen Zustande, bei lautem Anreden erwacht er aus demselben und gibt eine lallende, unverständliche Antwort, immer ohne einen Satz zu vollenden; weitere Lähmungserscheinungen sind nicht nachzuweisen. Nach mehreren Tagen hört plötzlich der komatöse Zustand auf, der Patient gibt richtige Antworten, doch stellt sich ein Verschwinden des Gedächtnisses heraus und das Unvermögen, ihm bekannte

1) Die Mittheilung dieses Falles verdanke ich der Güte des Stabsarztes Dr. Schmelzkopf in Saarlouis.

vorgezeigte Gegenstände zu benennen. Dieser Zustand hält 6 Tage an und 3 Tage später kann er über den Unfall bis zum Eintritt der Bewusstlosigkeit richtige Angaben machen. Der Puls hat sich an Frequenz gehoben und die Pupillen sind weniger weit und reagiren besser. Appetit und Verdauung gut. Die Quetschwunde ist gut vernarbt, doch hat sich in den Verhältnissen des Schädeleindruckes nichts geändert; derselbe ist übrigens auf Druck nicht schmerzhaft. Das Befinden ist andauernd gut, der Puls noch immer gespannt und wenig verlangsamt, nimmt aber an Frequenz sehr zu, wenn Patient im Aufsein, das ihm von Anfang October allmählich gestattet wird, unvorsichtig ist, besonders wenn er das Bett früh verlässt. Die rechte Pupille ist ein wenig weiter als die linke, doch reagiren beide normal.

Patient wird am 29. October 1883 mit unveränderter Impression nach beendeter 3jähriger Dienstzeit in die Heimath entlassen, ohne dass er in Anbetracht seines guten Befindens irgend welche Ansprüche erheben will.

Die Behandlung bestand in 16tägiger unausgesetzter Eisbehandlung und wiederholter Darreichung von Calomeldosen à 0,3 gegen die 8 Tage lang bestehende hartnäckige Obstipation. Während der Behandlungszeit wurde ein Aderlass von 150 Grm. mit sehr gutem Erfolge ausgeführt, da Patient infolge von Nachlässigkeit der Wärter Besuch von zwei Kameraden bekommen hatte, welcher ihn in grosse Aufregung versetzt hatte, die sich durch lebhaftes Agiren der Hände und Füsse kund that.

Epikrise. In vorliegendem Falle war es nicht mit Schwierigkeiten verbunden, die gesetzten Störungen richtig zu beurtheilen. Die einige Zeit andauernden Cerebralerscheinungen, mehr allgemeiner diffuser Natur, liessen auf einen hohen Grad von Gehirnerschütterung, und zwar einer sogenannten unreinen mit hämorrhagischen Ergüssen an der Hirnoberfläche (längere Zeit andauernde Bewusstlosigkeit, Druckpuls, anhaltende Constipation bei Fehlen von Lähmungen) schliessen. Die Impression des Scheitelbeins hatte keine Symptome localer Functionsbeeinträchtigungen, weder eines Druckes in der sensoriellen wie motorischen Sphäre, noch irgend einer besonderen Reizung u. s. w. verursacht.

Als durch die geeignete rationelle Behandlung, bei Abhaltung schädlicher Einflüsse, der Natur die Möglichkeit geboten ward, die veranlassten Beschädigungen möglichst zur Rückbildung zu bringen, so stellte sich auch der angestrebte günstige Verlauf ein, und zwar damit, dass Patient ohne bleibenden Schaden geheilt entlassen werden konnte.

Wie erfolgreich mitunter ein kleiner Aderlass, im richtigen Momente instituirt, wirken kann, lehrt auch dieser Fall, weil durch einen solchen der stürmisch auftretende Congestionszustand nach dem Gehirn sofort beseitigt wurde.

Hätte der behandelnde Arzt nicht zureichende Erfahrungen be-

züglich richtiger Beurtheilung der Schädelverletzungen besessen, so würde er wahrscheinlich mehr Gewicht auf die Impression des Knochens, als auf die Folgen der diffusen Läsion des Gehirns, in specie der Hirnrinde, auf die unreine Hirncommotion gelegt und dementsprechend eventuell nicht so zweckmässig gehandelt haben, wie dies leider nicht selten vorkommt.

Nr. 6. *Hochgradige unreine Hirnerschütterung nebst localem Gehirndruck infolge eines beträchtlichen Blutextravasates. Tod.*

Secondelieutenant G., vom 1. bad. Leibdragonerreg. Nr. 20, wurde beim Spazierenreiten, resp. beim Durchgehen des Pferdes von demselben, und zwar über dessen Hals gegen einen Prellstein mit seinem Kopfe geschleudert und so in vollständig bewusstlosem Zustande in einer ziemlich bedeutenden Blutlache liegend von einem Civilisten sofort aufgefunden und auf dem Schoosse desselben gelagert in das Garnisonlazareth per Droschke gebracht. Der betreffende Civilist gibt an, dass während der Fahrt Blut aus dem linken Ohr geflossen sei und dass der Verletzte während der Fahrt fast beständig sauerriechende Massen erbrochen habe. Nachdem der p. G. unter möglichster Schonung vorsichtig entkleidet und gelagert war, wurde er behufs seiner Verletzung näher untersucht.

6. April 1883 Nachmittags 4½ Uhr. Patient liegt vollständig bewusstlos in Rückenlage ausgestreckt im Bett, die rechte Körperseite erscheint vollständig gelähmt, mit der linken Hand jedoch griff er wiederholt nach dem Kopf. Alle 5—10 Minuten erfolgen noch Brechbewegungen und werden auch wiederholt Speisereste ausgebrochen. Das linke Ohr ist stark geschwollen infolge von Sugillationen, an einzelnen Stellen seiner Epidermis beraubt. Aus dem linken Ohr fliesst dünnflüssiges Blut, jedoch nur in geringer Menge. Auch oberhalb des linken Stirnbeins constatirt man eine bläulichroth verfärbte, teigige, wallnussgrosse Geschwulst, welche durch Sugillation entstanden ist. An der linken Wange zeigt sich eine oberflächliche Hautabschürfung, das ganze Gesicht gedunsen. Während das rechte Auge vollkommen geschlossen bleibt, öffnen sich die Lider am linken zeitweise von selbst und zeigt sich auch hier die Pupillenreaction noch nicht vollständig erloschen. Die Augenlider rechts geschwollen und bläulich verfärbt. An dem rechten oberen Augenlid constatirt man ferner eine 3 Cm. lange, horizontal verlaufende oberflächliche Quetschwunde. Die Pupille reagirt hier nicht mehr auf Lichtreiz, auch ruft die Berührung des Augapfels mit dem Finger keine Reaction mehr hervor. Der rechte Mundwinkel zeigt sich etwas nach rechts und oben verzogen; am Kinn Quetschwunde und Hautabschürfung. Die Pulsfrequenz betrug anfangs 80 in der Minute bei voller Blutwelle. Die Respiration 20 in der Minute, zeigt sich ungleichmässig ergiebig; oft wird nach einer tiefen Inspiration die Athmung sehr oberflächlich, während sie dann wieder beschleunigt und verstärkt auftritt. Während die rechte Körperhälfte vollständig regungslos daliegt, arbeitet Patient oft mit dem linken Arme und auch mit dem linken Beine bei voller Bewusstlosigkeit hin und her. Gegen 5½ Uhr wird in Zwischenräumen von 5 Minuten ein zweimaliges convulsivisches Zittern in der linken Ober-

extremität beobachtet, welches jedoch jedesmal nur 20 Secunden etwa anhält; gegen 6 Uhr Abends stellt sich kein Erbrechen mehr ein, auch haben die Brechbewegungen vollständig aufgehört. Während anfangs einige ganz kleine Eisstückchen noch heruntergeschluckt wurden, ist das Schlucken um diese Zeit, auch selbst von Flüssigkeiten, nicht mehr möglich. Der Puls hat an Frequenz zugenommen, 100 in der Minute, jedoch wird er zeitweise aussetzend und erweist sich nicht mehr so voll wie früher. Die Hauttemperatur erscheint nicht mehr so herabgesetzt wie bei der Aufnahme des Patienten. Die Respiration wird immer beschleunigter, jedoch zugleich oberflächlicher und weniger ergiebig. Zeitweise erfolgt eine tiefe Inspiration und zeitweise scheint dann die Respiration vollständig aufhören zu wollen. Gegen 6½ Uhr constatirt man bei hochgradiger Athemnoth ausgesprochenes Trachealrasseln, auch hört man zahlreiche, grossblasige Rasselgeräusche oberhalb beider Lungen. Während der Puls an Frequenz von Minute zu Minute zunimmt, so dass gegen 8 Uhr mit Mühe 120 Pulsschläge constatirt werden können, wobei der Puls selbst sehr klein, weich und leicht unterdrückbar ist, wird die sehr oberflächliche Respiration nunmehr fast jagend. Die Haut fühlt sich glühend heiss an und ist mit einem klebrigen Schweisse bedeckt. Von dem Munde muss von Zeit zu Zeit Schaum entfernt werden. Die Berührung beider Augäpfel mit dem Finger ruft keine Reaction hervor; auch haben die automatischen Bewegungen der linken Körperseite vollständig aufgehört. Patient liegt, nur noch stertorös athmend, regungslos ausgestreckt im Bett. Am anderen Morgen erfolgt der Tod (7. April).

Therapie: Eisblase auf den Kopf, stetes Reinhalten der Mund- und Nasenhöhlen sowie des linken Ohres; versuchsweises Darreichen von kleinen Eispillen und von zwei Theelöffel voll Champagner. In der Nacht Application von drei Blutegeln hinter das linke Ohr; kleiner Aderlass, Aetherinjectionen.

Auszug aus dem Sectionsprotocoll; Eröffnung der Schädelhöhle.

In dem vorderen Abschnitte auf der Galea sieht man auf der Innenfläche oberhalb der Supraorbitalränder je rechts und links faustgrosse, stark blutig suffundirte Stellen. Auf dem Einschnitt zeigen sich hier die Blutgefässe dicht gefüllt. Nach Abnahme des Schädeldaches zeigt sich der Knochen an einzelnen Stellen kaum 3 Mm. dick. Man bemerkt nirgends einen Sprung. Die harte Hirnhaut ist überall dünn und durchscheinend, sowie vollständig intact. Ein Bluterguss zwischen harter Hirnhaut und Knochen ist nicht vorhanden. Die grossen Blutleiter sind fast ganz leer, nur hinten sind sie mässig mit theils geronnenem Blute angefüllt. Auf der linken Seite ist die harte Hirnhaut fast in ihrer ganzen Ausdehnung durch eine bläulich durchschimmernde Masse etwas hervorgehoben. Nach Durchtrennung der harten Haut, die auf ihrer inneren Fläche glatt und glänzend ist, findet sich oberhalb der ganzen linken Halbkugel des Gehirns ein etwa 7 Mm. dickes cohärentes Blutextravasat, das sich namentlich in den Sulcis cerebr. deutlich zeigt, das glänzend und sehr feucht ist und wegen der Schwere seiner Masse zum Theil von selbst heruntergleitet. Die Hirnoberfläche zeigt sich links in ihren Windungen etwas gedrückt und abgeflacht.

Beim Herausnehmen des Gehirns sieht man in den hinteren Gehirngruben eine etwa sechs Löffel betragende dünnblutige Flüssigkeit, vermischt mit Blutgerinnsel. Nach Entfernung derselben sieht man links die ovale Oeffnung, die in den inneren Gehörgang führt, mit festem und feuchtem Blutgerinnsel verstopft und lässt sich das Blutgerinnsel mittelst einer Pincette als eine taubenfederkieldicke cohärente Masse herausheben, die sich als geronnenes Blut erweist. Beim Abziehen der harten Hirnhaut von dem Felsentheile des linken Schläfenbeins ergibt sich ein linearer Spaltbruch, welcher auf der oberen Fläche des Felsentheils als eine scharfe, dunkelrothe Linie von der inneren Oeffnung des carotischen Kanales bis zum beginnenden Sulcus transversus sinister verläuft und in der Mitte auf der oberen Fläche des Felsentheils in zwei nach innen und hinten verlaufenden Verzweigungen ausstrahlt. In der ganzen Umgebung dieses Spaltbruches sieht man deutlich Blut bläulich durch die obere Lamelle durchschimmern. Im Uebrigen trennt sich die Dura schwer von der Basis und den hinteren Theilen, und ist eine weitere Verletzung der Knochen des Schädelgrundes nicht aufzufinden.

Die weiche Gehirnhaut ist zart, an einzelnen Stellen derselben oberhalb der linken Gehirnhemisphäre sieht man einzelne schwarze, linsengrosse Punkte. Das Gehirn selbst ist in seiner Consistenz ganz auffallend weich und feucht; die Blutgefässe sind fast völlig leer, desgleichen die Hirnhöhlen; die Adergeflechte blassröthlich. Die Seh- und Streifenhügel feucht und blass. Die weisse Substanz der Hemisphären ist durchweg feucht und glänzend, äusserst blass; fast nirgends bemerkt man Blut aus den durchschnittenen Gefässen austreten, ebenso zeigt sich auch die graue Substanz meist blass. Vierhügel, Zirbel, Pons und Medulla oblongata desgleichen. Das Kleinhirn ist im Ganzen, sowohl in seiner Rinde als Marksubstanz, weniger blass. Die Querblutleiter fast völlig blutleer, sonst von richtiger Beschaffenheit.

Epikrise. Der Tod wurde hier durch eine hochgradige Gehirnerschütterung, verbunden mit einem beträchtlichen Blutextravasat, welches die ganze linke Hirnhemisphäre überzog, bewirkt. Der Bluterguss, aus Gefässen ziemlichen Kalibers stammend, verursachte sofort durch den localen Druck eine völlige Hemiplegie, eine Lähmung der rechten Körperseite. Die in der hinteren Schädelgrube vorgefundene blutige Flüssigkeit, welche sich erst allmählich daselbst angesammelt hatte (vielleicht auch theilweise bei der Obduction dahin gelangte), hat keinenfalls von vornherein einen directen stärkeren Druck auf das verlängerte Mark ausgeübt, da weder eine beträchtliche Verlangsamung des Pulses, sogenannter Druckpuls, noch eine starke Dyspnoe zu beobachten war; im Gegentheil der Puls anfangs gute Verhältnisse, desgleichen auch die Athmung bot. Erst im weiteren Verlaufe, als das durch die heftige Erschütterung in seinen feinsten Cohäsionsverhältnissen gestörte Gehirn (Erweichung der Substanz, Durchfeuchtung derselben, Blutleere der Gefässe) sich nicht

mehr zu erholen im Stande war, die Anämie desselben mehr zunahm, dessen Functionen zu sistiren begannen, stellten sich einige Zeit vor dem Abschlusse Symptome ein, welche jenem durch die in der Umgebung ergossene Flüssigkeit begünstigten Erregungszustande im Bereiche des anämischen verlängerten Markes nach meinem Dafürhalten zugeschrieben werden müssen. Der Puls gewinnt nämlich immer mehr an Frequenz, wird dabei kleiner, selbst aussetzend, ist später nicht mehr zu zählen; in gleichem Grade wird die Respiration, welche, wie bei Erschütterung, sehr oberflächlich ist, beschleunigter. Erst später zeigen sich die Vorboten des Lungenödems. In ganz auffallender Weise steigert sich die Temperatur des Körpers, welche anfänglich sehr herabgesetzt war; die Haut fühlt sich glühend an und ist mit klebrigem Schweisse bedeckt. Auch wurde in Zwischenräumen convulsivisches Zittern in der linken Oberextremität beobachtet, welches als Folge der Anämie des Krampfcentrums im Bereiche der Medulla oblongata (Sitz in der Verbindung des verlängerten Markes mit der Brücke, nach Heubel 1,5 Mm. unter die Spitze des Calamus scriptorius reichend) zu betrachten ist, wie die beschleunigte Athmung als Folge jener der Athmungscentren in der Gegend des vorderen Theils der Ala cinerea und der jagende kleine Puls als Effect des erregten Hauptgefässcentrums im mittleren Theil des verlängerten Markes. Die hohe Temperatur und der klebrige Schweiss sprachen gleichfalls dafür, dass ein nervöser Erregungsvorgang in der Medulla oblongata, vielleicht auch noch im Pons, statthatte, da wir wissen, dass solche Temperatursteigerungen von dem Centralorgan des Nervensystems selbständig ausgehen können und dass namentlich bei acuten Processen des Pons und der Medulla Temperaturen von 40—41 mit reichlicher Schweisssecretion bestehen.

Bei sehr hochgradiger Gehirnerschütterung tritt bei Durchtränkung der Hirnmasse Erweichung derselben, ein anämischer Zustand des Gehirns ein, der allmählich eine Paralyse der Nervenelemente nach sich zieht und auf diese Art entweder für sich allein, oder verbunden mit Druck des ausgetretenen Blutes den Tod herbeiführt. Ein solcher Vorgang dürfte bei unserem Verletzten stattgefunden haben.

Nr. 7. *Hochgradigste unreine Hirnerschütterung infolge eines Hufschlages. Tod.*

Dragoner Fleuchhaus, 1. bad. Dragonerreg. Nr. 20, erhielt von einem an Kolik erkrankten Pferde am 8. October 1882 Abends einen Hufschlag gegen die linke Gesichtshälfte, so dass er todt zusammenstürzte.

Auszug aus dem Obductionsprotocoll.

Aeussere Besichtigung.

Die Augenlider halb geöffnet, Augäpfel ziemlich prall, Hornhäute durchsichtig, Pupillen mittelweit. Nase bis zur Wurzel stark plattgedrückt und etwas aus der Mittellinie nach links verschoben, die Weichtheile bis zur Wurzel mässig angeschwollen, und fühlt man schon äusserlich unter ihnen auf der linken Seite die knöchernen und knorpeligen Nasenwände in mehrere Stücke zerbrochen und bei Bewegungen der Nase aneinander mit rauhen Flächen reibend, einzelne Knochenstücke in den knöchernen Seitenwänden der Nase mehr oder weniger festhaftend, einzelne von ihnen vollständig gelockert. Auf dem rechten Seitenwandknorpel der Nase befindet sich eine $^1/_2$ Cm. breite, 3 Cm. lange, in einem nach der Mittellinie hin convexen Bogen verlaufende, die knorpelige Seitenwand der Nase vollständig durchdringende Wunde mit grösseren und gezackten Rändern, aus deren Tiefe der rechte Seitenwandknorpel, mannigfach gequetscht und zerdrückt, hervorsteht. Dieselbe führt durch die vorn schlitzartig durchlöcherte Nasenscheidewand in die linke Nasenhöhle. Aus den oberen und unteren Rändern der Wunde, sowie aus dem rechten Nasenloch ziehen sich gänsefederkieldicke Streifen von eingetrocknetem Blute über die rechte Wange nach dem Ohr hin. Das linke Nasenloch klafft, ist durch eine 4 Cm. lange, nach abwärts ziehende Wunde erweitert, so dass man bequem zwei Finger in die linke Nasenhöhle einführen kann; man fühlt in dem unteren Theil derselben den Nasenfortsatz des linken Oberkiefers blossliegend, mit scharfer Kante in die Höhle hineinragend und von dem Körper in grosser Ausdehnung losgetrennt. Das linke Nasenbein zeigt sich sehr beweglich. Verschiedene abgesprengte Knorpel- und Knochenstücke finden sich in der Tiefe vor. Am Hinterkopf, zwei Finger breit unter dem Hinterhauptstachel, verläuft geradlinig in horizontaler Richtung von links nach rechts eine 2 Cm. breite, $^1/_2$ Cm. tiefe Wunde mit gerissenen Rändern, die nur die Weichtheile der Kopfschwarte durchdringt. Aeussere Gehöröffnungen frei von ausgetretenem Blut.

Innere Besichtigung.

Kopfhöhle. Nach Ablösung der Kopfschwarte zeigt sich am Hinterkopf eine handtellergrosse Blutunterlaufung; auf dem Höcker des linken Scheitelbeins findet sich eine runde markstückgrosse blutige Durchtränkung der Knochenhaut und ist auch die Umgebung dieser Stelle drei Finger breit hellroth gefärbt. Durch Abschabung der Knochenhaut findet sich in der Mitte der Blutunterlaufung ein 2 Cm. langer, quer von links nach rechts verlaufender, nur die äussere Tafel der Hirnschale durchsetzender Knochenspalt. Am Schädeldach ist die Diploë spärlich entwickelt, hellroth gefärbt.

Der obere Längsblutleiter ist in seiner vorderen Hälfte leer, in seiner hinteren erweitert und durch dunkles Blut ausgedehnt. Die harte Hirnhaut liegt dem Gehirn ziemlich prall an, lässt sich besonders hinten links schwer zu einer Falte erheben; ihre Innenfläche ist glatt. Auf der convexen Oberfläche des Grosshirns zeigt sich die weiche Hirnhaut an einzelnen Windungen der beiden Stirnlappen (besonders links) sowie des linken Schläfen- und Hinterhauptslappens blutig unterlaufen. Dieselbe ist sehr dünn und lässt sich deshalb nicht ohne grossen Substanzverlust von der Hirnhaut ab-

ziehen. Einzelne Windungen an der Spitze der Stirnlappen sind auffallend grauröthlich gefärbt und mit mehreren dunkelrothen, nicht abzuspülenden Blutpunkten besetzt. Nach Herausnahme des Gehirns fliessen aus der Schädelhöhle und aus jener des Rückenmarks etwa 100 Grm. dunkelrothen flüssigen Blutes ab.

Die Gehirnbasis ist mit einer dünnen Schicht flüssigen dunkelrothen Blutes belegt; nach Abspülung desselben erscheinen auf und zwischen den Hirnwindungen einige feine, mehr hellrothe Blutunterlaufungen, im Gewebe der weichen Hirnhaut festsitzend. Die obere und untere Fläche des Kleinhirns ist ebenfalls mit einer dünnen Blutschicht bedeckt und vielfach blutig unterlaufen; zugleich zeigt sich die Gegend des unteren Wurms breiig erweicht.

Jede Seitenhöhle ist von gewöhnlicher Weite und enthält beiderseits in ihrem vorderen und hinteren Abschnitte etwa einen halben Fingerhut voll blutwasserähnliche Flüssigkeit. Ependym nicht getrübt, glänzend. Adergeflechte von mittlerer Füllung, hellroth, Gefässplatte blass. In der 3. Hirnhöhle nichts Besonderes. Grosshirn auf dem Durchschnitt spiegelnd, ziemlich trocken, aber von gewöhnlicher Consistenz; weisse Substanz zeigt wenige Blutpunkte, graue Substanz ziemlich schmal und wenig bluthaltig. An der Spitze beider Stirnlappen, entsprechend den grauroth gefärbten Windungen, zeigt sich die graue und angrenzende weisse Hirnsubstanz auf dem Durchschnitt weissgrauroth verfärbt und mit einzelnen hellrothen, nicht abzuspülenden punktförmigen Blutergüssen. Die 4. Hirnhöhle enthält etwas dunkles flüssiges Blut; nach Abspülung desselben erscheinen auf ihrem Boden mehrere zarte hellrothe Blutunterlaufungen. Der untere Abschnitt des Wurms und die daran grenzenden Schichten des Kleinhirns zeigen auch auf dem Durchschnitte einzelne kleine Blutunterlaufungen, sind grauroth verfärbt und zum Theil erweicht. Auf Durchschnitten der grossen Hirnganglien, sowie der Brücke und des verlängerten Markes, mit Ausnahme eines linsengrossen Blutergusses in der linken Hälfte des Pons, nichts Besonderes.

Nach Eröffnung der harten Hirnhaut am Schädelgrunde erscheint ein 6 Cm. langer Knochenspalt, welcher vom hinteren Rande des grossen Loches geradlinig längs des inneren Hinterhauptskammes bis zu zwei Finger breit nach hinten über den inneren Hinterhauptsstachel hinaus hinzieht, am grossen Loch etwas klafft, sich in seinem weiteren Verlaufe aber allmählich zu einer feinen Linie schliesst.

Vom linken Rand des grossen Loches verläuft ein 4 Cm. langer zweiter Knochenspalt in einem nach aussen convexen Bogen zuerst nach vorn und aussen, sodann nach innen und hinten; auch hier klafft der Spalt an seinem Ursprunge ein wenig, um sich immer mehr zu verengern. Am grossen Loche steht der hintere Rand des Knochenspaltes über den vorderen ein wenig vor. Zwei Finger breit hinter dem Hahnenkamm zieht ein dritter 3½ Cm. langer Riss vom rechten Sehloch quer zum linken, um von hier noch 2 Cm. weiter nach hinten über dem Keilbein zum grossen linken Keilbeinflügel zu verlaufen. — Der in das grosse Loch eingeführte Finger findet den 1. und 2. Halswirbel unverletzt.

Bei der Eröffnung der Brust- und Bauchhöhle ergab sich nichts Pathologisches. Sämmtliche Organe von normaler Beschaffenheit.

Epikrise. Der sofortige Tod erfolgte hier allein durch die enorme Hirnerschütterung, durch die momentane Durchwirkung, Lähmung des verlängerten Markes (der Stoss setzte sich an der Basis cranii nach rückwärts gegen den Pons und die Medulla fort; deshalb Bluterguss im Pons und in der 4. Hirnkammer), über welchen Vorgang ich in meinen letzten Arbeiten — siehe diese Zeitschrift Jahrgang 1877 und 1882; namentlich XVI. Bd. S. 559—575 — in ausführlicher Weise meine Ansicht erörtert habe, da die aufgefundenen unbedeutenden Blutergüsse, desgleichen die drei Spaltbrüche im Bereiche der Schädelbasis eine derartige Wirkung an und für sich nicht verursachen konnten. Der Hufschlag bewirkte direct durch den heftigen Anprall, abgesehen der Continuitätsstörungen im Gesicht, eine Fissur in der Pars orbitalis des Stirnbeins zwischen den beiden Sehlöchern u. s. w., sowie Zerreissungen von Piagefässen und solche ganz beschränkte einzelner im Laufe des Gehirns. Da nun der Schlag ein solch gewaltiger war, dass Patient mit vollster Macht zu Boden auf feste Unterlage geschleudert wurde, so erlitt er beim Aufschlagen Zusammenhangstrennungen im Bereiche des Hinterhauptbeins in der Nähe des Foramen magnum, sowie einzelne apoplektische Herde am kleinen Gehirn. Die Fissuren am Hinterhaupt sind keine sogenannten indirecten, par contrecoup entstandene, sondern unmittelbar durch den Anprall des Schädels auf dem Pflaster entstandene, deshalb sich, diesen beiden Vorgängen der Einwirkung der Gewalten entsprechend, sowohl im vorderen Abschnitte des Schädels, als auch im hinteren Störungen wahrnehmen liessen.

Der augenblickliche Tod hatte somit seinen einzigen Grund in der directen Fortpflanzung der Stosswellenschwingungen von der Nasengegend aus auf die Medulla oblongata, deren wichtige Centren hierdurch sofort ausser Thätigkeit gesetzt wurden.

Nr. 8. *Heftigste unreine Hirnerschütterung infolge eines Schusses mit einer Platzpatrone; sofortiger Tod.*

Der Musketier des 5. bad. Infanteriereg. Nr. 113 F. Blum entleibte sich durch einen Schuss mit einer Platzpatrone. Derselbe zeigte seit einiger Zeit ein verschlossenes, mürrisches Wesen und war dem Branntweintrunke sehr ergeben. Der Schuss, aus einem Mausergewehr vermittelst Abdrückens mit der grossen Zehe abgefeuert, war in die Nackengegend dicht unterhalb des unteren Hinterhauptthöckers eingedrungen, hatte die Weichtheile des Nackens und des Hinterhaupts zerfetzt und eine momentan tödtliche Gehirnerschütterung bewirkt.

Auszug aus dem Obductionsprotocoll.

Am Hinterkopf findet sich die Haut in grosser Ausdehnung mit Blut bedeckt und die Weichtheile in folgender Weise zerstört:

Von der Mittellinie dicht unterhalb des unteren Hinterhauptböckers, 3 Cm. nach links, findet sich eine 2½ Cm. tiefe, einen flachen Grund zeigende Grube, von der nach links eine in der Richtung auf die Schuppennaht zeigende Spalte in der Haut ausstrahlt, welche 3 Cm. lang, spitzwinklig und an der Basis 3 Cm. breit ist. In der Mittellinie, senkrecht nach oben, über den spitzen Winkel der Lambdanaht sich erstreckend, zieht eine zweite Hautspalte, von dem Hinterhauptshöcker nach oben 7 Cm. messend. Eine dritte Hautspalte erstreckt sich von der vorbeschriebenen Grube aus, auf den Seitenwandbeinhöcker zu verlaufend, in einer Länge von 8 Cm. nach oben. Die Ränder der zwei letzten Spalten sind mehrfach eingerissen; eine vierte Spalte erstreckt sich nach aussen und unten in der Richtung auf den Ohrzipfel in einer Länge von 3 Cm. Die durch die Spalten eins bis vier gebildeten drei grossen Hautlappen, in Zipfelform, sind von der Knochenhaut des Schädels abgelöst, lassen sich nach oben und zur Seite schlagen und bilden nunmehr mit der erst beschriebenen Grube ein Loch, auf dessen Grund unterhalb des Hinterhauptshöckers die Nackenmusculatur als schwarze, fetzige und buchtige Masse, nach oben vom Hinterhauptshöcker, von der Knochenhaut bedeckt, zu Tage tritt.

Der Durchmesser des eben beschriebenen Loches beträgt in der Mittellinie 12 Cm., in einer von einer Ohrenspitze bis zur anderen gezogenen queren Linie 11 Cm., vom rechten Warzenfortsatz gegen den linken Scheitelbeinhöcker hin 9½ und in der Richtung vom linken zum rechten 11 Cm. — Die Musculatur ist von der unteren halbkreisförmigen Linie 1—2 Cm. weit abgelöst, so dass der Knochen nackt zu Tage tritt. Das Muskelgewebe des Kapuzenmuskels und die darunter liegende Nackenmusculatur ist zerfetzt und zeigt tiefe Risse und Spalten. Der Knochen selbst, soweit er entweder völlig frei oder nur von der Beinhaut bedeckt zu Tage liegt, zeigt keine sichtbaren oder fühlbaren Spalten, noch sonstige Verletzungen.

Kopfhöhle und Wirbelkanal. Das Schädeldach ist im Allgemeinen sehr dünn, Zwischensubstanz nur hier und da vorhanden, Innen- und Aussenblatt im Durchschnitt gleich hart. An der Innenfläche sind die fingerförmigen Eindrücke nur wenig scharf ausgeprägt, die Gefässräume flach. Gegen das Licht gehalten, scheinen die Hinterhauptsgruben hell durch und ist der Schädel daselbst papierdünn. In der rechten Hinterhauptsgegend, 3 Cm. von der Mittellinie entfernt, auf der oberen halbkreisförmigen Linie des Hinterhaupts beginnend, die Lambdanaht in der Richtung auf den rechten Seitenwandhöcker kreuzend, im Ganzen 7 Cm. lang, einen nach oben leicht convexen Bogen beschreibend, findet sich eine haarfeine, etwas flach-zackig verlaufende Spalte, welche auch auf der Innenfläche zu sehen ist, also den Schädel in seiner ganzen Dicke durchsetzt.

Nach Entfernung der harten Hirnhaut zeigt sich in der Umgebung des grossen Hinterhauptsloches in der hinteren Hälfte, ungefähr 1 Cm. von der Contour des letzteren entfernt, ein theils bogenförmig, theils unregelmässig gestalteter Riss im Knochen von beinahe 5 Cm. Länge; von der grössten Convexität desselben geht ein Ausläufer von 2 Cm. Länge in der Richtung des inneren Hinterhauptbeinkammes nach oben. — Die harte Hirnhaut sieht mattweiss aus; ihre Gefässe sind theilweise leer, theilweise gering mit Blut gefüllt; die Dura fühlt sich namentlich in der Nähe des leeren Längsblutleiters schwammig-lederartig an, ist daselbst von rosarother

Farbe mit unregelmässig vertheilten tiefblauen Flecken, welche auf dem Durchschnitt nur noch intensiver blaugrau aussehen. Blut tritt beim Durchschnitt aus denselben nicht hervor. Auf der Innenfläche der Dura rechterseits findet sich in der Höhe der zweiten Stirnwindung eine tiefblaue bis hellroth, scharf und dicht gesprenkelte Stelle, welche an der Aussenfläche nicht sichtbar ist. In der Nähe des Längsblutleiters, in der Gegend der Kronennaht ist die harte Hirnhaut mit der weichen durch Verlöthungen verbunden. Dasselbe Verhältniss, weniger scharf, findet sich auf der linken Seite.

Die weiche Hirnhaut, in den Seitenpartien durchsichtig, gewinnt gegen die sichelförmige Grube in zunehmendem Maasse ein trübweisses, matt durchsichtiges Aussehen; sie ist hier und da von einem flockigen Belage bedeckt. Das Grosshirn erscheint regelmässig gebildet, die Windungen und Furchen gut ausgeprägt. In der Gegend des Hinterhauptlappens ist die weiche Hirnhaut mit Blut durchtränkt, namentlich in den Hirnfurchen; in dem übrigen Theile erscheint unter der Haut eine mehr oder weniger intensive, blutigroth aussehende wässrige Flüssigkeit.

Die Windungen des von der Hirnhaut entblössten Grosshirns, namentlich des rechten Stirnlappens sehen auf ihrer Oberfläche rosaroth aus mit einer dunkelrothen Punctirung. Beim Eröffnen der Seitenkammern ergiessen sich aus beiden jederseits etwa 10—15 Ccm. wässrige, hellrothe Flüssigkeit. Die Hirnmasse ist weich, stark feuchtglänzend, sehr blass, besonders in der Stirngegend. Die graue Substanz grenzt sich sehr scharf von der weissen ab. Die Auskleidung der Kammern blass; die Substanz der grossen Ganglien, besonders nach vorn, sehr weich. Die Scheidewand ist so weich, dass sie fast zwischen den Fingern zerfällt. Die obere Gefässplatte von körnigem Aussehen. Zirbeldrüse feucht und weich. Bei Einschnitten in das Gehirn nirgends ein Defect oder eine deutliche Substanzwundung.

Im Wirbelkanale sowie in der Hinterhauptsgrube findet sich eine grosse Menge dick geronnenen schwarzen Blutes. Die harte Haut des Schädelgrundes und die sämmtlichen Auskleidungen des Halswirbelkanales sehen schwarzglänzend aus, von Blut durchdrungen; gegen den unteren Theil des Halswirbelkanales verringert sich die Blutmenge allmählich und geht in ein schwarzroth gesprenkeltes Aussehen der Auskleidungen über.

Das Gewebe des Kleinhirns ist in seiner Structur kaum noch erkennbar, von Blut durchdrungen; unter der weichen Haut hier und da dunkle, schiefergrau blaue Flecke, welche auf dem Durchschnitt in das Gewebe ausgetretenes Blut aufweisen. In der Nähe der Mandeln und zu beiden Seiten des verlängerten Markes finden sich unter der harten Hirnhaut einige linsengrosse, festsitzende, schwarze Blutgerinnsel. Einschnitte in die Hirnmasse ergeben an der hinteren Circumferenz der rechten Seite fast vollständige Zertrümmerung der grauen Substanz. Das ausgetretene Blut durchsetzt dieselbe fast vollständig.]

Epikrise. Hier haben wir einen sehr lehrreichen Fall, in welchem durch die enorme Erschütterung des Gehirns, beziehungsweise des verlängerten Markes, verbunden mit Gefässzerreissung, Blutung und partieller Zertrümmerung von Hirnmasse, der Tod sofort eintrat. Die Hauptwirkung äusserte natürlich die Commotion, denn die Blu-

tung und die Läsionen im Bereiche des Kleinhirns konnten zwar momentan die bedenklichsten Erscheinungen hervorrufen, aber ein augenblickliches Erlöschen des Lebens nicht bewirken. Der Schuss mittelst einer Platzpatrone hat, abgesehen einer feinen Fissur und eines Risses im papierdünnen Hinterhauptsbein (Folge der starken Zerrung und Dehnung der Knochensubstanz beim Anschlagen der Pulvergase), keine wesentlichen Continuitätsstörungen der selbst dünnen Knochen veranlasst; die harte Hirnhaut überkleidete im Innern in vollständiger Weite, ohne Aufhebung des Zusammenhangs das Schädelgehäuse, — und dennoch fanden sich im Innern gerade da, wo der Anprall der äusseren Gewalt der heftigste war, beträchtliche Gefässzerreissungen im Bereiche der weichen Hirnhäute und der Rinde der entsprechenden Hirnpartien selbst.

In überzeugender Weise lieferte somit das Sectionsergebniss den Beweis für die Richtigkeit meiner Ansicht vom Zustandekommen der von mir als „unreine Hirnerschütterung" bezeichneten Commotion, bei welcher nämlich die Extravasate verschiedenen Grades, die hämorrhagischen Infarcte und charakteristischen Blutherde im Bereiche der Hirnoberfläche nicht, wie von Manchem fälschlich angenommen wird, durch Quetschung, sondern durch Ruptur der Gefässe, deren Wandungen weniger Widerstand als andere Gebilde der stattfindenden Streckung und Zerrung leisten können, infolge der heftigen Durchbebung, des vehementen Anpralles u. s. w. erzeugt werden. (Näheres hierüber in meinen verschiedenen, dieses Thema behandelnden Schriften.)

Da nämlich im vorliegenden Falle das Schädelgehäuse durch den Schuss nicht derart Noth gelitten hatte, dass eine Knochenverschiebung, eine Eindrückung u. s. w. möglich gewesen, so kann auch hier die Zerreissung der Gefässe und die nachfolgende Blutung zwischen die Hirnwindungen und in die graue Substanz des Kleinhirns selbst nicht durch eine directe Contusion der Hirnmasse mittelst eines eingesenkten Knochens verursacht worden sein; es kann ebenfalls die Gefässruptur nicht durch ein Anschlagen, Anprallen, Anstossen des Gehirns an die Innenfläche des Schädels und durch eine Abquetschung auf diese Weise erklärt werden, weil unter den gegebenen Verhältnissen alsdann die beträchtliche Störung nicht an der Stelle der directen Einwirkung der Pulvergase, also rückwärts, sondern im Bereiche des Vorderhirns, wohin der Schädelinhalt eventuell geschleudert worden wäre, hätte entstehen müssen, was aber durchaus nicht der Fall war. Die dunklere Verfärbung der Dura an einer Stelle rechts vorn war eine Folge der Lage des Entleibten, der nach vorwärts fiel.

In ganz ähnlicher, auch belehrender Weise konnte im verflossenen Jahre an der Leiche eines durch Hufschlag Verunglückten (der Fall ist bereits von mir veröffentlicht) das Zustandekommen der hämorrhagischen Herde, der Extravasate an der Hirnrinde mit umfangreicher Läsion der letzteren beobachtet werden. Es liessen sich nämlich die Zerreissungen der Gefässe, sowohl bei ihrem Abgehen in die Tiefe gegen das Hirn hin, als im Bereiche ihrer Verästelungen in der Rinde und die dadurch bewirkten blutigen Ergüsse wie Gewebszertrümmerungen deutlicher nachweisen und verfolgen. Bei dem Insulte erlitt der Betroffene als directe Folge des Hufschlags gegen das Keilbein hin ausser der Gehirnerschütterung u. s. w. feine Fissuren im Bereiche der vorderen und mittleren Schädelgrube, durch den Sturz auf das Pflaster aber auch gleichzeitig als directes Ergebniss dieses ursächlichen Momentes einen Spaltbruch des dünnen Hinterhauptbeins, wie in einem Falle, der in die gegenwärtige Zusammenstellung aufgenommen ist.

Nr. 9. *Hochgradige unreine Hirnerschütterung mit Schädelfractur und Quetschwunde des Gehirns complicirt. Tod.*

Füsilier F. Berger, 4. westphälisches Infanteriereg. Nr. 17, wurde den 8. April 1883 Nachts $^3/_4$12 Uhr bewusstlos ins Lazareth per Tragkorb eingeliefert. Derselbe hatte sich zwischen Rinheim und Habsheim absichtlich von der Eisenbahn überfahren lassen. Berger ist bewusstlos, reagirt auf Anrufen nicht mehr. Haare durch Blutmengen verklebt, Gesicht und Brust mit Blut bedeckt, im Gesicht zahlreiche Contusionen. Am Hinterkopf 3 Cm. unter dem Wirbel zwei grosse Risswunden, die eine gerade vom Wirbel von links oben und innen nach aussen und unten verlaufend, 6 Cm. lang, die andere sternförmig, von 3—6 Cm. Länge. Im Mittelpunkt der dreistrahligen Wunde ein circa silbernes fünfmarkstückgrosses Knochenstück gegen die Gehirnmasse eingedrückt; aus diesem Loche ragen mit Blut und Sand untermischte Gehirnmassen hervor. In der vorderen Pfeilnaht eine circa 4 Cm. lange Risswunde, die bis auf den Knochen reicht, in der Mitte des linken Schläfenbeins eine 3 Cm. lange. Linkes Augenlid stark geschwollen und mit Blut unterlaufen. Pupillen reagiren kaum noch, rechte Pupille ziemlich verengt, linke normal. Rechtes Ohrläppchen eingerissen, aus dem rechten Ohr sickert flüssiges Blut. Rechter Oberarm etwas oberhalb der Mitte fracturirt, keine Quetschung, keine Sugillation an dieser Stelle. Am rechten Oberschenkel, an der äusseren Mitte eine circa 2 Cm. lange, 1 Cm. tiefe Wunde, aus der Blut sickert. Linke grosse Zehe gespalten bis zum ersten Phalangengelenk, letzte Phalange zum Theil zertrümmert. Patient ist nicht gelähmt; es werden mittelst aller Gliedmassen u. s. w. automatische Bewegungen ausgeführt. Urin und Fäces gingen nicht unwillkürlich ab. Puls nicht fühlbar, Herzaction noch thätig, circa 100 Schläge, Respiration 14, etwas stertorös; Extremitäten kühl, Temperatur 37. — Therapie: Sublimatverband nach Desinficirung der Wunde, Eisblase, subcutane Injectionen von Aether. sulf.

Am folgenden Morgen werden mit verhältnissmässiger Leichtigkeit aus dem Loche im Hinterhauptsbein zwei eingedrückte Knochenstücke, das eine von 3 Cm. Länge und 1 Cm. Breite, das andere, 5 Cm. lang und 2,5 Cm. breite, ohne nennenswerthe Blutung entfernt. Bald nachher (Morgens 9 1/2 Uhr) Exitus letalis.

Auszug aus dem Obductionsprotocoll.

Am Hinterhaupte 4 Cm. unterhalb des Wirbels finden sich, wahrscheinlich durch den Stoss der Schaufel der Locomotive veranlasst, zwei grosse gerissene Wunden mit ziemlich unregelmässigen Rändern; die eine ist 6 Cm. lang, verläuft von links oben und innen nach rechts unten und aussen, durchtrennt noch die Knochenhaut, lässt den Knochen selbst intact; die andere ist sternförmig, und zwar ist der Verlauf des einen Strahles, unterhalb des Wirbels beginnend, 6 Cm. lang, gegen die Nackenfurche gerichtet, die beiden anderen Strahlen, 3—5 Cm. lang, gehen schräg nach aussen und unten. Werden die Wundränder zurückgelegt, so wird in dem knöchernen Theile des Schädels ein Substanzverlust von der Grösse eines silbernen Fünfmarkstückes und von halbmondförmiger Gestalt, dessen Convexität nach unten gerichtet ist, wahrgenommen. Der Convexität des Knochendefectes entsprechend, an der linken Seite desselben, findet sich ein Knochensplitter von etwa 4 Cm. Länge und 2,5 Cm. Breite, der in seinem unteren Theile ungefähr 1/2 Cm. tief gegen die Gehirnmasse eingedrückt erscheint. In der Tiefe des Knochendefectes sieht eine blutig gefärbte, zum Theil auch mit Blutgerinnsel durchsetzte Masse hervor, die sich feucht und weich anfühlt. Ueber dem vorderen Theile der Pfeilnaht, in der gleichen Richtung mit dieser verlaufend, findet sich eine 2 Cm. lange Hautwunde mit ziemlich scharfen Rändern; dieselbe führt nicht auf den Knochen. In der Mitte des linken Schläfenbeins zeigt sich eine 1,5 Cm. lange scharfrandige Wunde, welche das Periost nicht durchdringt. Die beiden Augenlider sind geschlossen; das rechte obere Lid stark geschwollen und braunroth gefärbt. Die Hirnhäute sind prall und leicht getrübt, die beiden Pupillen stark erweitert, beiderseits gleichmässig. — Die Verletzungen an den Gliedmassen, welche eigentlich ohne Belang sind, übergehe ich.

Innere Besichtigung.

Kopfhöhle. Nach Durchsägung des Schädeldaches lässt sich dasselbe leicht von der harten Hirnhaut abheben und erweist sich nach dem Abnehmen an den meisten Stellen als fast aus ganz compacter Substanz bestehend, es ist durchschnittlich 6—8 Mm. dick und wenig durchsichtig; die Fingereindrücke treten deutlich hervor. Das schon beschriebene Loch im Schädeldach zeigt, von innen gesehen, dieselbe Gestalt und Grösse. Am linken Seitenwandbein, da wo die Pfeilnaht mit der Lambdanaht zusammenstösst, ist die innere Glaslamelle auf eine Länge von etwa 1,5 Cm. und eine Breite von 1 Cm. abgesprengt. An der Innenfläche der Ränder des Loches haften breiige Massen, die zum Theil mit Sandkörnern und kleinen Knochenstückchen, zum Theil mit Blut durchsetzt sind und sich leicht abspülen lassen; Sprünge (Fissuren) gehen nicht ab.

Die harte Hirnhaut ist überall dünn und durchsichtig, die kleinen Gefässe sind mässig gefüllt. Entsprechend dem Knochendefecte findet sich

auch in der Dura ein Loch von gleicher Grösse, aus welchem weiche, zertrümmerte Gehirnmassen sich hervordrängen.

Der grosse Längsblutleiter ist blutleer und öffnet sich nach hinten in das grosse Loch der harten Hirnhaut. Nach Abnahme der harten Haut zeigen sich zwischen derselben und der weichen Hirnhaut, um das Loch herum gelegen, einzelne Blutgerinnsel, die sich abspülen lassen.

Zwischen der weichen Haut und der Gehirnmasse finden sich, vom rechten Stirnlappen beginnend und sich über die Convexfläche des ganzen rechten Hinterlappens erstreckend, die Gehirnwindungen zum Theil verdeckende Mengen von dunklem flüssigen Blute, die linke Gehirnhälfte ist ziemlich frei.

Beim Herausnehmen des Gehirns zeigt sich eine blutige Tränkung am Grunde des rechten Hinterlappens. Ein Blutgerinnsel von ungefähr 3 Cm. Länge und 0,5 Cm. Breite findet sich zwischen dem verlängerten Marke und Kleinhirn. Die weiche Haut ist zart, deren Gefässe wenig gefüllt; dieselbe ist an der gleichen Stelle wie die harte im gleichen Umfange durchlöchert.

Nach vorsichtigem Abspülen der aus dem Loche hervorragenden breiigen Hirnmassen ergibt sich am linken Hinterlappen an der Convexität ein Substanzverlust, der 1 Cm. lang, 1,5 Cm. breit und 1 Cm. tief ist. Die linke Seiten-, sowie die 3. und 4. Hirnkammer sind leer; in der rechten Seitenkammer finden sich im Hinterhorn etwa 3 Ccm. dunklen flüssigen Blutes. Die Adergeflechte sind stark mit Blut gefüllt, speciell das linke.

Seh- und Streifenhügel stark bluthaltig; beim Einschneiden zeigen sich punktförmige blutrothe Stellen. Die weisse Substanz des Grosshirns ist ziemlich blass, jedoch feucht. Die graue Substanz ist in dem Vorderlappen blass, in den Schläfen- und Hinterhauptslappen, speciell der rechten Seite bis in die Tiefe hinein geröthet. Das Kleinhirn ist stark mit Blut durchtränkt. Die Brücke sowie das verlängerte Mark sind blass. Die Querblutleiter leer. Beim Ablösen der harten Hirnhaut von dem Schädelgrunde lassen sich keine Sprünge (Fissuren) nachweisen.

Epikrise. Der tödtliche Ausgang erfolgte bei dieser schweren Schädelverletzung einerseits durch die gesammte Erschütterung, welche das Gehirn erlitt, andererseits durch die gleichzeitige starke Blutung aus dem zerrissenen Längsblutleiter u. s. w., wodurch eine Veränderung des Zustandes zum Besseren nicht mehr möglich ward. Die Fractur allein, wie die Hirnwunde an und für sich, hätten den Tod nicht so rasch bewirken können, wenn sich nicht die anderen Umstände mit ihren schweren Folgen in erster Linie bemerkbar gemacht hätten.

Da der Puls nicht mehr fühlbar, überhaupt das Bild des hochgradigsten Collapses vollständig ausgeprägt war, so liess sich von einer ärztlichen Anordnung, von einem operativen Eingriff, von Extraction der Knochensplitter nichts mehr erwarten; unter solchen Verhältnissen scheitern leider alle Bemühungen der Kunst.

(Fortsetzung folgt.)

XIX.

Kleinere Mittheilungen.

1.

Zwei Fälle von Darmverletzung.

Von

Dr. A. Schreiber.

(Hierzu Tafel XVI.)

Im Anschluss an die Fälle von Beck im XIX. Bande dieser Zeitschrift dürften die beiden folgenden Fälle gewisses Interesse beanspruchen.

1. Fall vom Dach. Darmruptur. Tod.

W. D., 9jähriger Bäckerssohn, wollte einen Ball aus einer Dachrinne herabholen, als er, von anderen Knaben erschreckt, rasch sich zurückziehend ausrutschte und etwa 12′ hoch vom Dach herabstürzte; sofort, ins Hospital gebracht, antwortet er auf Fragen, man constatirt eine rechtsseitige Oberschenkelfractur mit starker Dislocation, beiderseitige Vorderarmfractur, blutig sugillirte Augenlider, eine mässig blutende, gerissene Wunde in der linken Stirngegend, in deren Grund der Nervus frontalis in grösserer Ausdehnung frei blossliegt, der Schädel in etwa Thalergrösse vom Periost entblösst, aber nicht fracturirt ist — keine Blutung aus Nase oder Ohr; Patient, bei gutem Bewusstsein, klagt über stechenden Schmerz in der linken Seite, ohne dass sich daselbst eine Rippenfractur fühlen liess. Die Temperatur war beträchtlich erhöht und stellte sich mehrmals heftiges Erbrechen ein. Am nächsten Tag zeigte sich der Leib geschwollen und schmerzhaft, das Erbrechen wiederholte sich einige Mal und Patient erlag am gleichen Tage einem plötzlichen Collaps. Bei der Section zeigte sich leichter Bluterguss in den Meningen und Hirnventrikeln, die Hirnsubstanz weich und nirgends verletzt; an dem linken Stirnbein fand sich eine feine, durch das Siebbein nach der rechten Seite verlaufende und im Türkensattel endende Fissur, von der jedoch an der äusseren Knochenfläche nichts zu sehen ist. Eine Rippenfractur war nicht vorhanden, doch war die Pleura costalis an einzelnen Stellen links etwas abnorm injicirt. Der Leib war stark gespannt und entleerten sich beim Eröffnen viel stinkende Gase und eiterige Flüssigkeit. Die Darmschlingen fanden sich an zahlreichen Stellen durch dicke eiterig-fibrinöse Massen verklebt, an zwei Stellen ein fast pfenniggrosses Loch mit vorgestülpten Schleimhauträndern im Jejunum

und eines im Verlaufe des Ileum, die sämmtlich durch anliegende Darmschlingen leicht verklebt waren, durch die jedoch evident ziemlich viel Koth ausgetreten war. Die Oberschenkelfractur war insofern von besonderem Interesse, als sich trotz starker Extension keine völlige Einrichtung bewerkstelligen liess, was in einer partiellen Losreissung und bandartig gespannten Retraction des Periosts seinen Grund hatte, so dass sich erst nach Durchschneidung dieses Hindernisses die Einrichtung an der Leiche bewerkstelligen liess.

Der zweite Fall erregte deshalb besonderes Interesse, als meines Wissens ein einschlägiger Befund bisher nicht beobachtet wurde.

2. *Ueberfahrung. Abreissung des Peritonealüberzuges einer Darmschlinge. Tod.*

Ein 12jähriger, frischer Knabe wurde von einem mittelgrossen Wagen (quer über den Leib) überfahren und sofort ins Hospital gebracht, woselbst ausser hochgradiger Schmerzhaftigkeit des Leibes und Shockerscheinungen keine auf tiefere Läsion deutende Störungen constatirt werden konnten. Da kurz vorher einige Fälle von Darmrupturen nach Hufschlag auf den Bauch im Hospital letal verlaufen waren und die Absicht bestand, in einem nächsten derartigen Fall operativ vorzugehen, resp. das rupturirte Stück aufzusuchen und zu nähen, wenn sich dazu Gelegenheit bieten sollte, so wurde besonders genau auf alle Anzeichen von Luftaustritt u. s. w. geachtet, der Kranke mit Stimulantien behandelt und Eisblase aufs Abdomen applicirt. Der Kranke erholte sich jedoch nicht von dem Shock und erlag am gleichen Tage noch. Bei der Section ergab sich keine Ruptur eines inneren Organs[1]); im Becken und der Bauchhöhle fanden sich grössere Blutcoagula und theilweise flüssiges Blut in mässiger Menge, und an einer Stelle einer Darmschlinge der Peritonealüberzug abgerissen und so retrahirt, dass an beiden Seiten der Darmschlinge der Darm 2—3 Finger breit seines Ueberzugs entblösst war und die streifige Oberfläche der Muscularis zeigte, während in das retrahirte Peritonealgewebe klumpige Blutextravasate erfolgt waren. Es war der Darm zur Zeit der Ueberfahrung wohl leer und wurde so der Peritonealüberzug gewissermaassen abgequetscht, während bei luftgefülltem Zustand desselben wohl eine totale Ruptur erfolgt wäre.

Erklärung der Abbildung.

(Tafel XVI.)

Partielle Darmruptur.
Vom Peritoneum entblösste Partie.
Streifige Muscularis.

---

1) Abgesehen von den drei fensterartigen Rupturen des Gekröses, welche die Abbildung zeigt.

2.

Extraction eines Nélaton-Katheters aus der Harnblase.

Von

Dr. v. Fillenbaum,
k. k. Regimentsarzt in Wien.

(Hierzu Tafel XVII.)

Die Literatur der Fremdkörper in der Harnblase ist bekanntlich eine ungemein reichhaltige, wenngleich die einzelnen Fälle naturgemäss relativ selten sind; es wird eben nahezu jeder Fall veröffentlicht. So sind in dem Billroth'schen Bericht über die Züricher Klinik (1860—1867) blos vier Fälle notirt, hierunter einer, in dem eine ganze Bougie (englische oder Wachsbougie?) aus der Blase extrahirt worden war; in einem zweiten Falle war die Bougie spontan wieder in die Harnröhre hineingetrieben worden und wurde nahe der Urethralmündung gefasst und extrahirt; gewiss ein selten glücklicher Fall. — In dem Billroth'schen Bericht über die Wiener Klinik (1871—1876) sind blos zwei Fälle (Nadel und Katheterstück), in dem Krönlein'schen Bericht über die Langenbeck'sche Klinik (1875—1876) nur ein Fall (Haarnadel bei einem Mädchen) angeführt, bei dem enormen Material, über welches die genannten Kliniken verfügen, gewiss auffallend kleine Zahlen.

In einem älteren Bericht[1]) wird von Civiale erzählt, dass er 24 mal Katheter aus der Harnblase entfernt habe, doch waren es in allen Fällen lediglich Katheterfragmente, und zwar sowohl metallene als elastische.

In dem nachstehenden Falle handelt es sich um einen ganzen Nélaton-Katheter, der in die Blase geschlüpft war; es war ferner möglich, den Fremdkörper, dessen Vorhandensein in der Blase anamnestisch nicht vollkommen sichergestellt war, mittelst des Nitze-Leiter'schen Apparates nachzuweisen, sich über die Lage desselben genau zu orientiren und, daraufhin basirt, die Extraction desselben mit ziemlicher Sicherheit durchzuführen, und erscheint mir aus diesen Gründen dieser Fall der Mittheilung werth.

Herr Franz R., ein 54jähriger Stabsofficier, leidet seit mehreren Jahren an Erscheinungen von Tabes dorsualis mit theilweiser Lähmung der unteren Extremitäten und Parese der Harnblase, derart, dass er spontan nur mühsam und tropfenweise Harn entleeren kann und daher seit Langem gewohnt ist, sich 3—4 mal während des Tages und 1—2 mal während der Nacht den Harn mit einem Nélaton-Katheter abzulassen. — In der Nacht vom 12. auf den 13. December 1883 (1 Uhr Morgens) führte er wie gewöhnlich, ohne Licht zu machen, einen dünnen Nélaton-Katheter, der an seiner Mündung keinerlei Anschwellung besass, in die Urethra ein, entleerte den Urin und mochte dabei eingeschlafen sein, als er zu seinem Erschrecken das Katheterende an der Harnröhrenmündung nicht mehr vorfand; hierdurch beängstigt, that er das unzweckmässigste, was er thun konnte:

1) Gurlt, Jahresbericht für 1860—1861. Langenbeck's Archiv für klin. Chirurgie. 3. Bd.

er stieg aus dem Bette, was bei der Parese der unteren Extremitäten mit vielfachen Muskelanstrengungen verbunden war und suchte durch Zerren am Gliede, natürlich vergeblich, den Katheter zum Vorschein zu bringen; dabei glitt dieser vielmehr immer tiefer gegen die Blase zu, und als nach einer Stunde Aerzte den Kranken untersuchten, konnte man nur undeutlich am Bulbus urethrae einen wenig resistenten Körper tasten, der der Kathetermündung entsprechen mochte; ein Versuch, ihn mittelst einer geraden Zange durch die Urethra zu fassen, gelang jedoch nicht, hatte vielmehr eine nicht unbeträchtliche Blutung zur Folge und jedenfalls war nach 3 Stunden der Katheter vollständig aus der Harnröhre in die Blase getreten, da sich um diese Zeit starker Harndrang einstellte und er einen zweiten Nélaton-Katheter anstandslos in die Blase einführen konnte.

Es muss hier bemerkt werden, dass der Kranke vor einigen Jahren an psychischen Störungen mit Wahnvorstellungen gelitten hatte, und dass daher die Angehörigen desselben seine Angaben bezüglich des Katheters von vornherein bezweifelten; es wurden aus diesem Grunde von denselben Nachforschungen im Bett, im Closet u. s. w. vorgenommen, um den fehlenden Katheter aufzufinden, selbstverständlich resultatlos.

Am Abend des 13. December kam er mit der Bahn nach Wien in das k. k. Officiersspital (Garnisonspital Nr. 1); während der 157 Kilometer langen Fahrt hatte er über keinerlei Beschwerden zu klagen.

Bei der Aufnahme am 14. December Morgens fanden wir einen gutgenährten grossen, ziemlich kräftig gebauten Mann, der über gar keine Beschwerden klagte, namentlich weder Harndrang, noch Schmerzen bei der Harnentleerung angab; die unteren Extremitäten paretisch, der Gang stampfend; die Blase ist gelähmt, in Intervallen von 3—4 Stunden entleert er mit einem Nélaton-Katheter einen trüben, flockigen, alkalisch reagirenden Harn, der bei längerem Stehen eiterigen Bodensatz zeigt; doch behaupten er und seine Umgebung, dass der Urin seit Jahren diese Eigenschaften besitze. Die Harnröhre ist ungemein geräumig, für den dicksten Katheter leicht durchgängig; die Blase geräumig, etwa zwei bis drei Civiale'sche Spritzen fassend. Eine Untersuchung derselben mit Katheter, Steinsonde und Brise-pierre, gegen die er sehr tolerant ist, liess einen Fremdkörper nicht nachweisen; an einzelnen Stellen glitt das Instrument über leicht vorspringende, anscheinend der Blasenwand angehörige Trabekeln, bei deren Berührung der Kranke Schmerz angab (Balkenblase).

Aus dem vorhin angeführten Grunde war es nun dringend geboten, sich von dem wirklichen Vorhandensein des Katheters in der Blase auf endoskopischem Wege zu überzeugen, ehe man über das weitere therapeutische Eingreifen schlüssig wurde. — Am 15. December Morgens wurde ein gerades Grünfeld'sches Endoskop mit Glasfenster, darnach auch ein offenes eingeführt; diese Untersuchung ergab jedoch ein vollkommen negatives Resultat: das Bild war recht lichtschwach und undeutlich, die Schleimhaut tief dunkelroth; einen Augenblick schien es, als ob sich ein schwarzer Schatten vor das Fenster legen würde, doch konnten wir dies nicht bestimmt zur Anschauung bringen und überhaupt Klarheit darüber, ob der Fremdkörper in der Blase vorhanden sei oder nicht, in keiner Weise uns verschaffen.

Am 16. December Morgens wurde die Endoskopie der Blase mit dem

Nitze-Leiter'schen Apparat vorgenommen, den Herr Privatdocent Dr. v. Zeissl mit collegialer Liebenswürdigkeit uns zur Verfügung stellte.

Das Nitze-Leiter'sche Kystoskop ist bekanntlich ein katheterförmiges kurzschnabeliges Instrument, das in der Concavität (oder Convexität) ein längliches, durch eine Bergkrystallscheibe geschlossenes Fenster besitzt, unterhalb welchem der Platindraht zum Glühen gebracht wird; in den geraden Theil des Instruments ist ein Vergrösserungsapparat eingeschaltet, an der Krümmungsstelle ein rechtwinkliges Prisma eingekittet, so dass man durch den Kanal hindurch die Partien der Blasenwandung im Spiegel sieht, die dem Fenster gegenüber rechtwinklig zur Längsaxe des Instruments gelegen sind. — Um jede Erwärmung des Instruments durch das Glühlicht zu vermeiden, wird durch ein ingeniös construirtes Röhrensystem, verbunden mit einem Druckapparat, fortwährend kaltes Wasser durch das Instrument geleitet. Der Apparat fungirte vollkommen anstandslos, nur einmal schmolz nach längerem Gebrauche die Platinschlinge ab. — Die Blase wurde vorher mit lauem Wasser ausgespült und mit solchem gefüllt; eine Füllung der Blase mit Luft, wie sie von König und Anderen empfohlen wird, erschien überflüssig; die Bilder waren bei der Wasserfüllung ungemein scharf und deutlich, die einzelnen, in der Flüssigkeit herumschwimmenden Schleimklümpchen vollkommen genau wahrnehmbar; der Blasengrund erschien hellroth, ähnlich der Retina im Augenspiegelbilde, hier und da einzelne dunklere Stellen vorspringend (Trabekeln); plötzlich erschien in der Bildfläche ein leicht gewundener, regelmässig symmetrischer blassgelber Streifen, am ehesten einem Ascaris lumbricoides vergleichbar, offenbar der mit gelbem Harnsediment bedeckte Katheter, der sich von dem hellrothem Blasengrunde scharf abhob; am Rande desselben flottirten einzelne, lose haftende Schleimklümpchen federbuschartig in der Flüssigkeit; das Katheterstück war dabei im vorderen oberen Blasenabschnitte zwischen dem Instrument und der Schamfuge nachweisbar; durch vorsichtige Drehungen des Instruments gelang es nun leicht, verschiedene Partien des Katheters, der beim Anliegen an die Glasplatte vollständig dunkel erschien, in das Gesichtsfeld einzustellen, einmal auch zwei übereinander leicht gekreuzte Schenkel (vgl. Taf. XVII Fig. 1 und 2[1]).

Da der Kranke durch die Untersuchung recht fatiguirt schien, auch etwas Blut aus der Harnröhre abfloss, wurde die Untersuchung abgebrochen und erst am nächsten Morgen (17. December) fortgesetzt. — Die Einstellung des Katheters in die Bildfläche war diesmal etwas schwieriger; erst nach längerem Suchen und nachdem der Schnabel des Instruments um etwa 150° nach rechts gedreht worden war, wurde der schräg verlaufende lineäre Kathetercontour im Bilde sichtbar; er erschien auch nicht so blassgelb wie Tags vorher, sondern dunkelgelb, mit dickem Sediment belegt, das bei Bewegungen des Endoskops in der Flüssigkeit der Blase umherschwamm; das ganze Bild war nicht so klar und deutlich wie Tags vorher. Nun wurde das Kystoskop entfernt und ein kleiner Brise-pierre (nach Leroy d'Etiolles) in die Blase eingeführt und in der Blase um etwa 150° nach rechts gedreht, so dass der Schnabel des Instruments nach rechts und unten sah, hierauf die Blasenwand vorsichtig abgetastet; schon nach wenigen Secunden

1) Dieselben sind von Herrn Dr. v. Hübl angefertigt.

streifte der Schnabel des Instruments einen weichen und doch elastischen Körper, der für den Katheter imponiren konnte und nach vorsichtigem Oeffnen der Branchen zwischen dieselben zu liegen kam, so dass das Instrument nicht mehr vollständig geschlossen werden konnte; nachdem ich mich überzeugt, dass die Blasenwand nicht mitgefasst sei, der Kranke keinerlei Schmerz äusserte, wurde das Instrument zugeschraubt, so dass die Branchen geschlossen waren, und nun langsam extrahirt; hierbei wurde anfänglich deutlich ein elastischer Gegenzug gefühlt, der jedoch bald nachliess und bald erschien der Katheter an der Urethralmündung; er war genau in der Mitte gefasst und wurde gedoppelt extrahirt.

Der extrahirte Nélaton-Katheter war 37 Cm. lang, 5 Mm. im Durchmesser haltend und an der ganzen Oberfläche, besonders an den Mündungen, durch kleine schmutziggelbe, sandartige Auflagerungen rauh und uneben; er hatte 105 Stunden in der Harnblase verweilt.

Ueber den weiteren Verlauf ist nicht viel zu berichten. Nach der Extraction gingen einige Tropfen Blut ab; Nachmittags klagte der Kranke über einen leichten Schauer, doch stieg die Temperatur nicht über 38° C.; bereits Abends befand er sich vollkommen wohl, ebenso in den nächsten Tagen und verliess am 21. December, nach achttägiger Behandlung, das Spital.

Ueber die Art und Weise, wie der elastische Katheter in die Blase gelangt, ist es schwer, sich eine Ansicht zu bilden: es ist denkbar, dass der theilweise in der Blase befindliche Katheter sich hier aufrollt und hierdurch eine Art elastischen Zuges auf das in der Urethra befindliche Segment ausübt, der bei geräumiger Harnröhre stark genug sein könnte, denselben allmählich ganz in die Blase hineinzuziehen; dass dieser Vorgang durch Zerren am Gliede, Bewegungen des Körpers u. s. w. nur befördert werden kann, liegt auf der Hand.

Wie mir mündlich mitgetheilt wurde, hat vor 3 Jahren Regimentsarzt Dr. F. Strejczek im hiesigen Garnisonspitale Nr. 1 ebenfalls einen Nélaton-Katheter aus der Blase entfernt, und zwar bei einem alten Manne, der an Prostatahypertrophie litt; unmittelbar nachdem der Katheter in der Blase verschwunden war, wurde ein Brise-pierre eingeführt und der Fremdkörper noch an der Blasenmündung der Harnröhre gefasst und gleichfalls gedoppelt extrahirt. — Eine Spiegeluntersuchung der Blase hatte nicht stattgefunden und wurde der Fall auch nicht veröffentlicht.

Erklärung der Abbildungen.

(Tafel XVII.)

Fig. 1. Der Nélaton, gesehen bei wenig vorgeschobenem Instrumente; er erscheint scharf beleuchtet und gleicht in Form und Farbe einem Ascaris lumbricoides.

Fig. 2. Derselbe, gesehen an einer Kreuzungsstelle bei stärker vorgeschobenem Endoscop.

XX.

Besprechungen.

1.

G. Joessel, Lehrbuch der topographisch-chirurgischen Anatomie mit Einschluss der Operationsübungen an der Leiche. I. Theil. Die Extremitäten. Bonn, Verlag von Max Cohen u. Sohn. 1884.

Das Bedürfniss eines Lehrbuchs der topographischen Anatomie, bearbeitet von einem Anatomen, welcher auch Beziehungen zur Chirurgie gepflegt hat, besteht in Deutschland schon längere Zeit. Die topographische Anatomie ist ja in der That am wichtigsten für den angehenden Chirurgen; für den Studenten, der ein Verständniss für operative Eingriffe gewinnen soll, und für den jungen Arzt, der diese Eingriffe selbst vornehmen soll, ohne die Hülfe und Aufsicht eines bewährten Meisters, auf eigene Verantwortung hin, ist es besonders wichtig, ein brauchbares Werk zu besitzen, das dem Studenten das Verständniss erleichtert, den jungen Arzt durch Lehre und Anschauung unterstützt. Darum muss ein solches Werk auch Abbildungen bieten, welche den Text erst verständlich machen. Hier stossen wir sofort auf einen grossen Vorzug des Joessel'schen Werkes: die Abbildungen sind so völlig naturwahr, so klar, einfach verständlich und zweckentsprechend, wie wir sie wohl in keinem ähnlichen Werke gefunden haben; dieselben sind völlig im Stande, jeden Atlas zu ersetzen, zumal sie in einer Grösse sind, welche jede Undeutlichkeit ausschliesst, ohne die unbequeme Form der Atlanten anzunehmen.

Der Verfasser schliesst seinen Text den Abbildungen in sehr instructiver Weise so an, wie er etwa in seinen Vorlesungen die topographische Lage der Theile zu demonstriren pflegt, und so, dass in der That der Studirende oder Arzt, welcher ein topographisches Präparat irgend eines Theiles anfertigen möchte, sich nach dieser Beschreibung richten kann. Dem Zweck entsprechend sind die anatomischen Beschreibungen über den Verlauf und Ansatz der Muskeln, den Ursprung und Verlauf von Gefässen und Nerven u. s. w. durchaus kurz gehalten, jedes Eingehen in die feinere und ausgearbeitetere Anatomie, wie sie ja nur in anatomische descriptive Lehrbücher gehört, ist ferne gehalten. Indessen finden wir keine für den Chirurgen wichtigen Dinge übergangen, nicht die häufigsten Anomalien des Gefässverlaufes, nicht die ja besonders wichtige Anatomie der Gelenke.

Die Fracturen und Luxationen hat der Verfasser etwas ungleichmässig berücksichtigt und es könnte ja überhaupt die Frage entstehen, ob Verletzungen und Erkrankungen der Extremitäten in den Rahmen eines topographisch-chirurgischen Lehrbuches gehören. Nach unserer Meinung dürften sie wegbleiben; es ist indessen verständlich, dass der Verfasser, welcher früher selbst Chirurgie getrieben hat, gewissen Affectionen eine Vorliebe entgegenbringt, mit denen er sich selbst eingehender beschäftigt hat und über welche er selbst schon literarisch gearbeitet hat; wir meinen hier be-

sonders die Schultergelenksluxationen, in welchen der Verfasser bedeutende anatomische Erfahrungen hat. Diese Kapitel sind deshalb auch nicht ohne Interesse; ein weiteres Eingehen auf die Pathologie würde indessen dem Zweck des Buches Eintrag thun, und Bemerkungen, wie S. 257 über den Plattfuss, dürften wohl besser wegbleiben.

Der topographischen Anatomie schliesst sich der Leitfaden für Operationen an der Leiche an, welche ja bis zu einem gewissen Punkt maassgebend sein sollen für die Ausführung derselben am Krankenbett. Auch hier geben Text und Abbildungen zusammen einen vollkommen klaren Begriff von dem, was gemacht werden soll und wie es gemacht werden soll. Besonders gelungen erscheinen uns die Durchschnitte durch die Extremitäten in verschiedenen Höhen; heute, wo wir bei der künstlichen Blutleere der Glieder nicht mehr die blutenden, sondern die leeren Gefässe zu unterbinden haben, kann das Studium dieser Durchschnitte ganz besonders empfohlen werden; sie bei einer Amputation zur Hand zu haben, könnte für manchen Anfänger wohl zweckmässig sein, zumal es sich hier um völlig anatomisch richtige und naturgetreue Abbildungen handelt.

Dass Verfasser auch chirurgisch aus französischer Schule hervorgegangen ist, blickt unzweifelhaft durch; um so mehr ist es anzuerkennen, dass er im Stande gewesen ist, den deutschen Methoden und Anschauungen sich völlig anzubequemen und so in jeder Beziehung den deutschen Studenten und Aerzten gerecht zu werden. Wir zweifeln auch durchaus nicht, dass das so vortrefflich ausgestattete Buch sich in weiten Kreisen die Anerkennung erobern wird, welche es verdient. Lücke.

2.

Holl, M. (Innsbruck), Die Operationen an der Leiche. Ein Leitfaden für Operationsübungen mit besonderer Berücksichtigung der Anatomie. Stuttgart, Enke 1883.

Dass ein Bedürfniss für einen derartigen Leitfaden, wenigstens bei uns, vorliegt, möchte ich nicht gerade behaupten. Vorwiegend scheint derselbe für Anfänger bestimmt zu sein. Daher sind auch nur eine kleinere Anzahl von Operationen berücksichtigt worden, die Operationen am Kopf, Thorax, Mastdarm, Hals und viele andere sind nicht erwähnt. Dennoch scheinen mir diese ebenso wichtig und deren Einübung an Leichenmaterial absolut geboten. Ebenso ist bei den einzelnen Operationen, z. B. der Kniegelenksresection, immer nur ein Verfahren angegeben worden. Auch vermisse ich Angaben über Schliessung der Wunden durch die Naht u. s. w., Anlegung von Gegenöffnungen zum Wundabfluss, Verhältnisse, die sehr wohl bei den Operationsübungen Erwähnung finden dürften. Verf. wollte bei seinem Buche der Anatomie die führende Rolle einräumen und in der Art und Weise, wie es geschehen ist, können wir uns im Allgemeinen damit einverstanden erklären. Manche Zeichnungen sind recht gut, andere meiner Meinung nach nicht absolut nothwendig, so Fig. 14 und 21, in denen die Schnittführung bei Resection der Hüfte und des Ellenbogens durch eine gerade Linie angegeben wird.

Berlin, März 1884. Sonnenburg.

3.

Laache, S., Die Anämie. Universitätsprogramm für das 2. Semester 1883. 8. 276 Seiten. 21 Curventafeln. Christiania 1883.

Das vorliegende Werk ist das Resultat einer grossen Zahl von Blutuntersuchungen, welche Verf. auf Veranlassung von Prof. Worm-Müller in dessen physiologischem Laboratorium angestellt hat. Das Untersuchungsmaterial lieferten ihm mehrere Aerzte, theils aus den Krankenhäusern, theils aus ihrer Privatpraxis. Ausser der Zahl und der Färbungskraft der Blutkörperchen war auch deren Grösse zu berücksichtigen, und Verf. hat sich, um den individuellen Fehler möglichst zu eliminiren, zur Regel gemacht, stets Doppeluntersuchungen auszuführen und das Mittel derselben als Resultat gelten zu lassen. Aber auch allen Apparaten haften gewisse, schwer zu beseitigende Fehler an und deshalb betont Verf. wiederholentlich, dass alle gefundenen Werthe nicht als absolute, sondern als relative betrachtet werden müssen.

Die Zahl der Blutkörperchen und die Färbungskraft des Blutes (gleichwerthig mit dem Hämoglobingehalt desselben) stehen in der Norm in einem geraden Verhältniss. Gegenüber diesen beiden Factoren ist die Untersuchung der Grösse der Blutkörperchen von untergeordneter Bedeutung. Die hierbei zu beobachtenden Cautelen werden angegeben. Für die Zählung der Blutkörperchen wurde der Malassez'sche Apparat benutzt und als brauchbar befunden. Die Färbekraft des Blutes wurde mit dem ebenfalls von Malassez angegebenen Hämochromometer, dessen Beschreibung und Abbildung beigefügt wird, vorgenommen.

Es ist selbstverständlich, dass zuvor eine grössere Reihe von Controlversuchen an Gesunden (30 Männer und 30 Weiber) angestellt wurde. Die gefundenen Durchschnittswerthe sind etwas höher bei dem männlichen Geschlecht, als bei dem weiblichen. Im Durchschnitt ist pro Cubikmillimeter für Männer die Anzahl der rothen Blutkörperchen = 4,97 Millionen und der Hämoglobingehalt = 0,112 Mgrm., für Frauen 4,43 Mill. und 0,099 Mgrm., jedoch finden sich bei verschiedenen Individuen sehr erhebliche Differenzen. „Die Abweichung zwischen dem (gesunden) blutreichsten und blutärmsten Individuum (ohne die Geschlechter zu scheiden) ergibt sich in Bezug auf die Anzahl zu 29,1, in Bezug auf den Hämoglobingehalt zu 32,8 Proc." Aber auch diese blutärmsten der normalen Personen übertreffen an Zahl der Blutkörperchen und an Färbekraft des Blutes immer noch ganz erheblich die eigentlich Anämischen.

Der Collectivbegriff der Anämie lässt sich in die Hypalbuminose und die Hypocytose trennen. Erstere, die Verminderung der Blutalbuminate ist bei der Anämie nicht unumstösslich dargethan. Daher muss man die Hypocytose als das Charakteristische der Anämie betrachten und die Hypalbuminose unberücksichtigt lassen. Verf. theilt die Anämie in zwei Hauptgruppen, in die primäre und die secundäre Anämie; anhangsweise behandelt er dann noch die Leukämie und die Pseudoleukämie. Der secundären Anämie rechnet er diejenigen Fälle zu, „wo eine bestimmte Ursache vorhanden ist und dieselbe in einem einigermaassen rationellen Verhältniss zur Intensität der Anämie steht." Sie sondert sich naturgemäss

in die Anämie nach Blutungen, die Anämie nach acuten Krankheiten und die Anämie nach chronischen Krankheiten.

Bei Blutungen kann die Anzahl der Blutkörperchen tief unter 50 Proc. sinken, ohne dass der Tod die unmittelbare Folge ist. In dem Regenerationsprocess zeigt sich bei vorher gesunden und vorher kranken Personen ein sehr deutlicher Unterschied. Bei ersteren schreitet die Neubildung rasch fort, aber die Bildung der Blutkörperchen geht rascher vor sich, als diejenige des Hämoglobins. Bei vorher bereits kranken Individuen verläuft die Regeneration, obgleich stetig fortschreitend, doch erheblich langsamer. Von Beobachtungen bei Spontanblutungen gaben Scorbut und Hämophilie ein negatives Resultat; bei Purpura haemorrhagica zeigte sich schon im Anfange eine auffallende relative Vermehrung der weissen Blutkörperchen, die allmählich noch zunahm, mit der Reconvalescenz aber verschwand. Der Hämoglobingehalt blieb in einem Falle hinter der Neubildung der rothen Blutkörperchen zurück, in einem anderen ging er voran, vielleicht infolge des gebrauchten Eisenpräparates. Ein Fall von periodischer Hämoglobinurie zeigte während des Anfalls die Zahl der Blutkörperchen auf 46 Proc., den Hämoglobingehalt auf 52 Proc. herabgedrückt. In der freien Zeit war der Werth der Blutkörperchen zwar ein hoher, überschritt aber nicht die Norm. Als Beispiele secundärer Anämie nach acuten Krankheiten ist der Typhus abdominalis und die Syphilis gewählt, letztere, „da sie in gewissen Beziehungen den acuten exanthematischen Fiebern gleicht, und da speciell die syphilitische Anämie von nur vorübergehender Natur zu sein scheint."

Bei dem Abdominaltyphus findet man in der fieberfreien Zeit der Reconvalescenz „eine constante Herabdrückung der Anzahl der Blutkörperchen und des Hämoglobingehaltes, mag dies auch in etwas geringerem Grade stattfinden, als man a priori erwarten würde." „Es scheint weiter aus diesen Untersuchungen zu erhellen, dass beim Typhus abdominalis nicht nur eine numerische Herabsetzung der Blutkörperchen eintritt, sondern dass letztere auch eine qualitative Veränderung erleiden, insofern der Hämoglobingehalt in noch stärkerem Grade abnimmt als die Zahl." Aber schon im Beginn der Krankheit findet man eine gradweise Abnahme der rothen Blutkörperchen und des Hämoglobins bis zu einem gewissen Minimum, das noch innerhalb der fieberhaften Periode erreicht wird. Von da ab tritt wieder eine allmähliche Zunahme beider ein. Wie lange die typhöse Anämie andauert, konnte nicht festgestellt werden, da die Patienten inzwischen das Hospital verliessen.

Bei der syphilitischen Roseola scheint, wenn auch nicht in allen Fällen, so doch meist eine allerdings geringe Verminderung der Anzahl der Blutkörperchen und des Hämoglobingehaltes unter das physiologische Mittel stattzufinden, und dieser, als syphilitische Chlorose bezeichnete Zustand scheint ungefähr gleichen Schritt zu halten mit der Roseola.

Als Beispiele für die Anämie bei chronischen Krankheiten sind Morbus Brightii, Carcinom und Phthisis gewählt. Bei Morbus Brightii war die Anzahl der Blutkörperchen um 19 Proc., der Hämoglobingehalt um 26 Proc. der Norm herabgesetzt. „Der hydrämische Zustand, den man als ein ziemlich charakteristisches Symptom des Morbus Brightii ansieht, scheint sich demnach nicht durch irgend welche bedeu-

tendere Herabsetzung in der Anzahl der Blutkörperchen zu erkennen zu geben." Bei Carcinom waren die Resultate überraschend ungleiche: „Bei einigen kann die Anzahl der Blutkörperchen und der Hämoglobingehalt des Blutes fast normal verbleiben, anscheinend sogar die Norm überschreiten, während bei anderen entweder der eine, oder der andere der beiden Factoren, oder beide zusammen eine bedeutende Herabdrückung nachweisen." Bei Phthise erscheint der Hämoglobingehalt in noch höherem Grade herabgesetzt, als die Menge der Blutkörperchen. Aber auch diese sinken um 10 Proc. unter die Norm, sind aber von normaler Grösse und Gestalt. Hierdurch erklären sich die rothen Lippen der Phthisiker gegenüber den bleichen der Chlorotischen.

Unter dem Namen der primären Anämie begreift Verf. diejenigen Krankheitsformen, „für welche man entweder keine Ursache nachweisen kann, oder wo die Ursache erfahrungsgemäss nicht in einem directen Verhältniss zur vorhandenen Anämie steht." Im Speciellen sind es die Chlorose, die einfache Anämie und die perniciöse Anämie. Bei 24 chlorotischen Patientinnen zeigte sich der Durchschnittswerth der Blutkörperchenanzahl und des Hämoglobingehaltes allerdings vermindert, aber durchaus nicht in dem Grade, wie man es a priori erwartet hätte. Ganz anders gestaltet sich aber das Verhältniss bei der Einzelbetrachtung der Fälle und da hält sich Verf. für berechtigt, zwei Formen von Chlorose zu unterscheiden. In der einen, die er Pseudochlorose nennt, sind trotz aller klinischen Symptome der Chlorose die färbenden Bestandtheile des Blutes nicht im wesentlichen Grade afficirt, auch die Form, Grösse und Farbe der rothen Blutkörperchen ist dabei nicht verändert. Die zweite Form, die Chlorose im eigentlichen Sinne, zeigt eine starke Herabsetzung des Hämoglobingehaltes und der Anzahl der Blutkörperchen und letztere von auffallend blasser Farbe und neben solchen von normaler Grösse zahlreiche auffallend kleine und bisweilen einzelne vergrösserte. Das Alles reicht aber nicht aus, um aus dem Blutbefunde allein die Diagnose zu stellen. Unter dem Gebrauch von Eisen (meist Blaud'sche Pillen) findet sehr schnell eine Zunahme der Blutkörperchen statt, aber noch schneller steigert sich der Hämoglobingehalt. Trotzdem soll das Eisen sehr lange Zeit weiter gegeben werden. Das Material von einfacher Anämie ist ein zu spärliches und ungleiches, um Schlüsse zuzulassen.

Der perniciösen Anämie ist ein besonders grosser Abschnitt gewidmet; 11 genaue, von ausführlichen epikritischen Bemerkungen begleitete Krankengeschichten werden gegeben. Dass bei dieser Krankheit die Zahl der rothen Blutkörperchen vermindert ist, wird kaum überraschen. Sehr beachtenswerth ist aber die Gestalt derselben, denn sie schwanken in der Grösse sehr erheblich und sind gar nicht selten ganz beträchtlich vergrössert. Es finden sich Formen von 4 μ bis zu 15 μ. Durch die verhältnissmässig grosse Anzahl vergrösserter Blutkörperchen findet voraussichtlich ein anderes, sehr merkwürdiges Verhalten des Blutes bei der perniciösen Anämie seine Erklärung, nämlich die ganz bedeutende Steigerung der färbenden Kraft desselben. Es kann nicht überraschen, dass grössere Blutkörperchen auch einen grösseren Hämoglobingehalt aufweisen, als kleinere, und darum brauchen sie nicht dunkler gefärbt zu sein. Und so leuchtet

es ein, dass Verminderung der Anzahl der Blutkörperchen bei gleichzeitiger Vergrösserung der einzelnen Exemplare mit einer Steigerung des Hämoglobingehaltes Hand in Hand gehen kann. Diese Vergrösserung der rothen Blutkörperchen tritt im Verlaufe der Krankheit unregelmässig periodisch auf und in einzelnen Fällen liess sich synchron mit diesem Auftreten auch eine Steigerung des Hämoglobingehaltes nachweisen. Ausser diesen vergrösserten Blutkörperchen finden sich aber auch normale und zahlreiche abnorm kleine. Diese letzteren haben echte Blutkörperchenform und nehmen nur in Verdünnungsflüssigkeiten Kugelgestalt an (Eichhorst's Mikrocyten). Es sind nicht absterbende, sondern junge Blutkörperchen, ohne pathognomonische Bedeutung für die perniciöse Anämie. Auch die von Quincke beschriebene Poikilocytose hat nichts Pathognomonisches. Denn solche birnförmige Blutkörperchen finden sich bei sehr verschiedenen Krankheiten. „Die Regeneration bei der perniciösen Anämie zeichnet sich in der Regel dadurch aus, dass der Durchschnittswerth der Blutkörperchen, wie derselbe auf dem Höhepunkt der Krankheit sich erhöht zeigt, so auch während der ganzen aufsteigenden Periode, oder wenigstens während des grössten Theiles derselben sich über der Norm hält."

Die Leukämie hält Verf. für eine von der perniciösen Anämie absolut zu trennende Krankheit. Ausser der bekannten Zunahme der weissen Blutkörperchen zeichnet sie sich dadurch aus, dass sie schon „in einem stark ausgeprägten Grade vorhanden sein kann, ohne dass überhaupt irgend welche nennenswerthe Reduction jener Factoren sich aufweisen lässt, und sogar in der Nähe des Todes ist die Herabsetzung nicht grösser als circa 50 Proc. gewesen." Der Gebrauch von Arsenik hat zwar keinen sichtlichen Einfluss auf die Vermehrung der rothen Blutkörperchen (wenigstens nur, wenn gleichzeitig Eisen gegeben wird), zeigt aber eine deutlich destruirende Wirkung auf die weissen Blutkörperchen. Die Pseudoleukämie trennt Verf. sowohl von der perniciösen Anämie, als auch von der Leukämie. Die Zahl der weissen Blutkörperchen ist bei ihr gewöhnlich gar nicht (in einem Falle ein wenig) vermehrt. Die Schwellung der Lymphdrüsen steigerte sich in den fieberfreien Zeiten.

Zu seinem Bedauern kann Ref. nicht unerwähnt lassen, dass die vom Verf. in seiner fleissigen Arbeit ausgewählten Fälle nicht immer gleichwerthig gewesen sind. Die Curventafeln sind klar und übersichtlich gezeichnet. Die Beobachtungen anderer Autoren sind sorgfältig benutzt worden.

Dr. Max Bartels.

Berichtigungen.

Bd. XIX. S. 126, Zeile 11 lies: deutsches Chloroform „aus der Fabrik von E. Heuer in Cotta bei Dresden" statt „aus der Fabrik von E. Heuer in Leipzig".

Bd. XX. S. 129 in der Anmerkung Zeile 2 lies: „Tage" statt „Stunden".

" " S. 334 Zeile 7 v. u. lies: „konnte mir ein Jahr zuvor" statt „sollte mir wenige Wochen später".

" " S. 344 Zeile 16 v. u. lies: „Rasselgeräusche" statt „Raschelgeräusche".

XXI.

Casuistische Mittheilungen

aus der

chirurgischen Klinik des Herrn Geheimen Obermedicinalrath Prof. Dr. Bardeleben.

Von

Stabsarzt Dr. Alberti.

1. Eine Unterbindung der gemeinsamen Schenkelvene am Poupart'schen Band. Heilung.

E. Harms, Näherin, 20 Jahre alt, wurde am 9. Februar 1883 wegen eines Ulcus am Orificium urethrae in die Charité aufgenommen. Ein sich allmählich entwickelnder, linksseitiger Inguinalbubo abscedirte, und schritt man am 10. März zur Incision und Exstirpation der geschwollenen und zerfallenden Drüsen. Ein schräg von oben und aussen nach unten und innen verlaufender Schnitt legte ein in eiteriger Einschmelzung vorgeschrittenes Drüsenpacket frei, dessen einzelne Drüsen sich leicht mit den Fingern ausschälen liessen. Dies Herauspräpariren war von dem ordinirenden Arzt der betreffenden Abtheilung einem Unterarzte zu seiner Uebung überlassen worden; Ersterer controlirte gerade die Narkose, als der junge Operateur ein in der Tiefe noch festsitzendes Drüsenpacket mittelst einer Cooperschen Scheere ausschnitt. Sogleich sprudelte ein mächtiger Blutstrom hervor, der bei jedem Versuch, die sofort unternommene Digitalcompression nachzulassen, um die verletzte Stelle zu Gesicht zu bekommen, herausquoll. Als ich die Kranke etwa 12 Minuten nach der Verletzung sah, war diese recht anämisch. Es wurde nun ober- und unterhalb der verletzten Stelle, zur genaueren Recognoscirung derselben, comprimirt; doch sickerte noch etwas Blut aus, und zwar — wie deutlich zu sehen war — aus der verletzten Vena femoralis. In dem zuletzt ausgeschnittenen Drüsenpacketchen war ein breites, schräg durchschnittenes Venenlumen sichtbar — wohl das der durchschnittenen Vena saphena. Ein Gefässstumpf vom centralen Ende der letzteren, an der verletzten Stelle der Vena femoralis, war nicht zu entdecken; deshalb wurde — namentlich in Rücksicht auf die schon erhebliche Anämie — von jedem Versuch einer seitlichen Ligatur Abstand genommen und sogleich zur doppelten Ligatur der Vena femoralis geschritten.

Unter dauernder Compression der Venenwunde erweiterte ich den Hautschnitt, entfernte von der Gefässscheide die noch zurückgebliebenen Drüsen-

reste, eröffnete die Gefässscheide und legte erst peripherisch von der Venenwunde eine starke Catgutligatur um die Vene. Diese hatte — was vorauszusehen war — keinen sichtbaren Einfluss auf die Stärke der Blutung, wie die momentan nachgelassene Compression ergab. Die Blutung stand erst, als die centrale Ligatur möglichst hoch oben, direct im Schenkelring, angelegt wurde. Es zeigte sich nun ein fast 1 Cm. langer Schnitt, oder vielmehr ein schmaler, längsovaler Defect in der Wand der Ven. femoralis, zugleich an dessen unterem Ende ein kleiner spitzer Rest eines Seitenastes der Wand der durchschnittenen V. saphena.

Während der Operation wiederholte Berieselung der Wunde mit Sublimatlösung (0,1 : 100,0); darnach Naht der Hautwunde bis auf die Drainöffnung, kurzer Drain, antiseptischer Verband mit in gleichstarker Sublimatlösung angefeuchteten Compressen, Einwickelung des ganzen Beins bis zur Wunde hin mit einer Flanellbinde und verticale Suspension des Beins nach der sogleich erfolgten Verlegung der Patientin zur chirurgischen Abtheilung. Bald nach angelegtem Verband leichte Cyanose des Fusses, die aber nicht länger als 1 1/2 Stunden anhält. Nachmittags ist dieselbe geschwunden, kein Oedem des Fusses, Gefühl desselben nicht gestört; grosse Mattigkeit und Unruhe, Temp. 37,0, Puls 110, von niedriger Welle.

11. März. In der Nacht wenig Schlaf; öfters Schmerzen im linken Bein, die sich am Vormittag noch steigern. Temp. 37,5, Puls 120. Nach Entfernung der Flanellbinde zeigt das linke Bein weder Cyanose, noch Oedem; Sensibilität unverändert; auch in Motilität (stärkere Bewegungen werden absichtlich vermieden) anscheinend kein Unterschied gegen das rechte Bein. Verband intact. Nachmittags Schüttelfrost, Temp. 40,1, Puls 128. Kopfschmerz, grosse Mattigkeit; Gefühl von Taubsein in den Zehen, ziehende Schmerzen in der linken Wade. Am Bein selbst nichts Abnormes zu sehen.

12. März. Temp. früh 38,6, Puls 126; Abends 38,2, Puls 120. Keine wesentliche Veränderung; subjectiv besseres Befinden.

13. März. Temp. früh 38,6, Puls 100; Abends 39,8, Puls 100. Nachts wenig Schlaf. Schmerzen, abwechselnd mit Gefühl von Taubsein, in der linken Wade. Sensibilität des linken Unterschenkels erheblich herabgesetzt: oberflächliche Nadelstiche werden gar nicht, Stiche bis zur Tiefe von gut 1/2 Cm. nur schwach empfunden, zugleich sehr ungenau localisirt. Am Knie und Oberschenkel normales Gefühl. Kein Unterschied der Motilität, sowie der elektrischen Erregbarkeit der Muskeln gegen das rechte Bein. Nach Abnahme des Verbandes zeigt die zum grossen Theil per primam geheilte Wunde geringe Secretion, doch oberhalb eine, anscheinend erysipelatöse Röthung und Schwellung der Haut, die sich strahlig nach oben und aussen bis zur Höhe der Spina Ilei ant. sup. erstreckt, scharf gegen die normale Haut absetzt und bei Berührung ausserordentlich empfindlich ist. Unterhalb der Wunde ist die Haut normal. — Wiederum feuchter Sublimatverband, welcher auch die gerötheten Hautpartien bedeckt.

14. März. Früh Temp. 38,4, Puls 120; Abends Temp. 39,1, Puls 120. Die Röthung am Abdomen unverändert, nicht weiter vorgeschritten. Gefühl von „Taub- und Abgestorbensein" im linken Bein; Sensibilitätsstörung wie gestern.

15. März. Früh Temp. 38,0, Puls 96; Abends Temp. 39,2, Puls 90. Röthung und Schwellung, vor Allem die Schmerzhaftigkeit der gerötheten

Stellen haben abgenommen. Wunde, von gutem Aussehen, secernirt wenig. Meteoristische Auftreibung des Leibes, starke Flatulenz, 1 dünner Stuhl. Die Sensibilität des linken Unterschenkels ist wieder normal.

In den nächsten Tagen fiel das Fieber, unter morgendlichen Remissionen meist bis 38,0 und darunter; vom 19. März, also vom 9. Krankheitstage, an war Patientin fieberfrei. Bereits am 18. März war die Röthung am Abdomen fast ganz geschwunden; doch blieben noch drei ganz circumscripte, gut fingerdicke und 4—5 Cm. lange, stark geröthete und sehr schmerzhafte Stellen dicht über der Wunde und von dieser aus sich strahlig nach oben erstreckend fünf Tage lang bestehen; Abschuppung der Haut trat nicht ein. Während dieser Tage hatte Patientin fast andauernd mässige Tympanie des Leibes mit täglich mehreren dünnen Stuhlentleerungen. Zugleich stellte sich ein diffuser Bronchialkatarrh mit reichlichem Auswurf, der einige Male blutig gefärbt war, ein, schwand aber gleichzeitig mit den Darmerscheinungen. Die Tympanie des Leibes trat in den folgenden Wochen noch wiederholt — und zwar ohne irgend welche nachweisbare Diätfehler — jedesmal mit grosser Empfindlichkeit der linken Unterbauchgegend auf und schwand meist schon innerhalb weniger Stunden nach 2 oder 3 dünnen, schmerzhaften Entleerungen. Das Allgemeinbefinden blieb dabei gut; doch besserte sich die Anämie nur langsam. Die Wunde heilte ohne weitere Störung. In den ersten Wochen klagte Patientin noch öfters über Schmerzen und „Ziehen" in der linken Wade; Störungen der Sensibilität stellten sich nicht mehr ein. Am 30. Krankheitstage verliess Patientin zum ersten Mal das Bett und am 22. April — das war am 43. Krankheitstage — geheilt die Anstalt.

Sie siedelte darauf nach Breslau über und berichtete von dort Ende Juli 1883, dass sie nach Anstrengungen grosse Ermüdung des linken Beins bekäme; auch stellten sich noch öfters Schmerzen in der linken Bauchseite ein, „so wie diese in der Charité aufgetreten". Doch schrieb sie Ende December 1883: „Ich bin jetzt schon seit Monaten so wohl, als wenn ich keine unterbundene Vene hätte; von Leibschmerzen spüre ich nichts mehr und merke ich beim Gehen nicht das Mindeste; nur fühle ich bei längerem Stehen Schwäche im linken Bein, doch keine Schmerzen, noch Beschwerden."

Die grosse Mehrzahl der deutschen Chirurgen neigte sich bis in die neueste Zeit der Meinung hin, dass bei Verletzung der V. femoralis unter dem Poupart'schen Bande nicht die Vene allein, sondern die Arterie oder Arterie und Vene zu unterbinden sei, da der isolirten Unterbindung der Vene am leichtesten Gangrän des Beines folgen würde. Die anatomischen Untersuchungen W. Braune's[1]), welcher nachwies, dass die Schenkelvene zwar Anastomosen mit den Beckenvenen hat, in diesen aber die Klappen in der der Schenkelvene zugewandten Hälfte der Anastomosen so gestellt sind, dass in ihnen wohl ein Blutzufluss nach der Schenkelvene möglich, umge-

1) Die Oberschenkelvene des Menschen in anatomischer und klinischer Beziehung. Leipzig 1871.

kehrt aber Rückfluss des Blutes durch diese, wenn nicht ganz unmöglich, so doch aufs Aeusserste erschwert sei, bestärkten diese Meinung. H. Braun[1]) hat in seiner eingehenden Abhandlung eine Reihe gewichtigster Stimmen angeführt, welche sich gegen die isolirte Unterbindung der Schenkelvene ausgesprochen haben, und bei genauer Sammlung der veröffentlichten Fälle, in denen diese unternommen worden, nur 17 zusammenstellen können. Erst Rose[2]) und dann jüngst, fast zu gleicher Zeit mit Braun empfahlen Maas[3]) und v. Bergmann[4]), theils auf Grund von glücklich verlaufenen Fällen, theils von Leichenexperimenten, welche, von den physiologischen Circulations- und Druckerscheinungen in den Venen Lebender ausgehend, zu ganz anderen Resultaten führten, als die von Braune auf Grund der von ihm gefundenen anatomischen Thatsachen angestellten Versuche, die isolirte Unterbindung der Schenkelvene. Braune[5]) hatte nach Unterbindung der Vena femor. am Poupart'schen Bande Injectionsflüssigkeiten, theils von ihren Aesten, theils von der Art. femor. aus in dieselbe einfliessen lassen und gefunden, dass bei schwachem Druck nichts von den Flüssigkeiten in die Beckenvenen eindrang und erst bei stärkerem Druck die Klappen in den Anastomosen überwunden wurden. Nun steigt aber am Lebenden nach Unterbindung der Vene der Druck in derselben ausserordentlich, ja er wird binnen Kurzem dem im zuführenden Arterienrohr — d. i. p. p. einem Druck von 110—120 Mm. Hg. — gleichkommen, einem Druck, welcher in den meisten von Braun[6]) an Leichen angestellten Controlversuchen genügte, die Injectionsflüssigkeit durch die Anastomosen der V. femoralis in die Beckenvenen zu treiben.

Die Resultate, welche Versuche mit Eingiessen von Flüssigkeiten in die Venen von Leichen ergeben, sind gewiss nur mit grosser Reserve auf die Verhältnisse am Lebenden anzuwenden. Es kommen hier alle die Kräfte in Betracht, welche auf die Blutbewegung in den Venen von Einfluss sind, so die Trieb- und Saugkraft des Herzens, die Bewegung der Muskeln, die Aspiration durch den Brust-

1) Die Unterbindung der Schenkelvene am Poupart'schen Band. Archiv für klin. Chirurgie. Bd. XXVIII. S. 610.

2) Ueber Stichwunden der Schenkelgefässe und ihre sicherste Behandlung. Volkmann's ges. klin. Vorträge. 1875. Nr. 92.

3) Die Circulation der unteren Extremität. Diese Zeitschrift. 1882. Bd. XVII. S. 197.

4) Die isolirte Unterbindung der Vena fem. commun. Festschrift zur Feier des 300jähr. Bestehens der Julius-Maximilian's Universität zu Würzburg. 1882. S. 215.

5) l. c. S. 12—14. 6) l. c. S. 646.

raum und die Lageveränderung der Gliedmassen, deren erhebliche Wirkung auf die Blutcirculation am Bein Braune nachgewiesen. Darum muss denn auch die Beobachtung am Lebenden, d. i. die Casuistik, zur Beurtheilung der Zweckmässigkeit der isolirten Unterbindung der Schenkelvene entscheidend bleiben.

E. v. Bergmann[1]) weist auf eine Complication hin, welche auch in Fällen von Unterbindung der Schenkelvene, in denen sonst günstige Bedingungen für sicheren Abfluss des Blutes, wie kräftige Herzaction oder pathologische Erweiterung der Anastomosen oder auch mangelhafter Schluss der Klappen in letzteren, gegeben sind, verhängnissvoll werden und Gangrän verursachen kann, d. i. diffuse Blutinfiltration der Gewebe. Sie kann bei genügender Ausdehnung die Collateralen comprimiren und so den Rückfluss durch dieselben sistiren.

In gleicher Weise werden hinzutretende Wundkrankheiten, wie Phlegmone und Erysipelas, von der Unterbindungsstelle ausgehend, nicht nur durch die Gefahr entzündlicher und ödematöser Schwellung, sondern auch durch die Möglichkeit secundärer Thrombosen der Anastomosen ein günstiges Resultat der Unterbindung in Frage stellen können. Die strengste Antisepsis wird darum auch hier die Grundbedingung für einen günstigen Ausgang sein. Die in dem oben beschriebenen Falle am 2. Tage unter heftigem Fieber aufgetretenen gerötheten und überaus schmerzhaften Stellen oberhalb der Wunde sind wohl als entzündliche Vorgänge an thrombosirten Venen der Bauchdecken zu betrachten und wahrscheinlich dadurch veranlasst, dass die Finger, welche nach Eintreten der Blutung die Wunde sogleich tamponirten, nicht ganz aseptisch waren.

Bemerkenswerth ist, dass nach der Braun'schen Statistik von 17 isolirten Unterbindungen der V. femoralis 3 antiseptisch behandelt und diese 3 geheilt, jedoch von 15 Unterbindungen der V. und A. femoralis 8 antiseptisch behandelt waren und von diesen 8 nicht weniger denn 6 mit Gangrän und Tod endeten; ein Kranker starb an Anämie infolge von Nachblutung und nur einer wurde geheilt. In diesen 6 mit Gangrän geendeten Fällen begann kurze Zeit, meist am 1. bis 3. Tage, ja in 2 Fällen schon einige Stunden nach der Unterbindung der Arterie und Vene die Gangrän, die vom Fusse ausging und schnell fortschritt. Der unglückliche Ausgang war somit einzig die Folge der Ernährungsstörung und sprechen diese Erfahrungen, so gering sie auch noch an Zahl sind, im Vergleich mit den 3 anti-

1) l. c. S. 230.

septisch behandelten und geheilten Fällen von isolirter Unterbindung der Vene sehr zu Gunsten der letzteren.

Je mehr sich das Vertrauen zu dieser durch weitere, gut verlaufene Fälle festigen wird, um so mehr wird auch — gewiss zum Nutzen des Patienten — von längeren Versuchen der seitlichen Ligatur oder Abklemmung der Vene Abstand genommen werden. Es sind im Ganzen nur 7 Fälle von seitlicher Ligatur der Vena femoralis nach ihrer Verletzung unter dem Poupart'schen Bande bekannt geworden.[1]) Die Erfolge sind keineswegs ermunternd: 4 mal erfolgte Nachblutung, ein Kranker starb an Pyämie, einer erforderte, da ein immer tiefer greifender Schorf an der Venenwand baldige Perforation befürchten liess, die doppelte Ligatur der Vene und nur ein Fall (Boyer) endete mit Heilung. — Kommt die Blutung aus einem kurz durchschnittenen Seitenast, so dass noch ein kleiner Gefässstummel dem Hauptstamm ansitzt, so ist der Versuch, die Blutung durch Unterbindung desselben zu stillen, gewiss gerechtfertigt. Ist aber der Hauptstamm selbst verletzt, so kann schon das Aufsuchen und Freilegen der verletzten Stelle äusserst schwierig und durch immer neue Blutungen gefährlich werden. Auch werden nur sehr kleine Wunden der Venenwand sich durch seitliche Ligatur schliessen lassen und ist selbst dann das Haftenbleiben derselben mehr oder weniger Glückssache. Es mögen vielleicht an der V. femoralis nicht viel mehr seitliche Ligaturen ausgeführt worden sein, als Braun zusammengestellt hat; die Fälle aber, in denen nach Verletzung grosser Halsvenen die versuchte seitliche Ligatur nach kurzer Zeit sich wieder löste und die circuläre Ligatur nöthig machte, sind gewiss sehr zahlreich. Ist sie auch momentan geglückt, so schwebt doch über dem Kranken noch so lange das Damoklesschwert der Nachblutung, bis die Wunde verheilt oder wenigstens mit frischen Granulationen gefüllt ist. Unter den von Braun berichteten Fällen seitlicher Ligatur trat einmal am 11. Tage und in einem zweiten Falle sogar erst am 26. Tage Nachblutung ein, die den Tod zur Folge hatte.

2. *Elftägige Anurie infolge Verstopfung beider Ureteren durch Nierensteine. Keine Urämie. Tod.*

L. Löwe, Kaufmann aus Hammerstein, 48 Jahr alt, litt seit 10 Jahren an Harngries, der zuweilen längere Zeit fehlte, dann wieder wochenlang auftrat. Oefters hatten sich kleine Concremente in der Harnröhre festgesetzt, die aber nach längerem Pressen durch den Harnstrahl immer spontan entfernt wurden. Dies waren die einzigen subjectiven Beschwerden;

1) Braun, Ueber den seitlichen Verschluss von Venenwunden. Archiv für klin. Chirurgie. Bd. XXVIII. Nr. 31.

Nierenkolik war nie dagewesen. Nach Gebrauch von Marienbad im Jahre 1881 und von Karlsbad im vergangenen Jahr war in den ersten Monaten nach der Cur der Harngries spärlicher; auch die starke Corpulenz war vorübergehend geringer geworden. Als Löwe sich, wieder auf der Reise nach Karlsbad, einige Tage in Berlin aufhielt, bemerkte er am 20. Juni 1883 völlige Suppressio urinae. Da er subjectiv gar keine Beschwerden verspürte, beunruhigte er sich nicht sonderlich darüber, blieb aber, in der Meinung, dass die Anurie durch Erkältung entstanden, zu Bett. Am 22. Juni hatte er ein unangenehmes Gefühl von Vollsein auf der Brust und suchte, nun doch durch die anhaltende Anurie beängstigt, ärztliche Hülfe. Der Arzt entleerte — trotzdem der Katheter angeblich sehr leicht in die Blase glitt — nur einige Tropfen Blut; in dessen Vorschlag, in ein Krankenhaus zu gehen, willigte L. erst nach drei Tagen, „da er sich doch sonst so wohl fühle".

Status praes. bei seiner Aufnahme am 25. Juni: Der sehr fettleibige, dabei anämische Patient äussert keine Beschwerden: „Man solle ihm nur besorgen, dass er wieder Wasser lassen könne, dann wäre er sogleich gesund". Er hat guten Appetit, wenig Durst und raucht mit Behagen seine Cigarre. Die Zunge ist nur wenig belegt, feucht. Die schlaffen Bauchdecken haben ein enormes Fettpolster; im Abdomen nirgends eine Resistenz zu fühlen, oberhalb der Symphyse keine Dämpfung, Nierengegend auf Druck unempfindlich. Am Herzen schwache, doch reine Töne, Puls 98, von niedriger Welle, A. radialis von geringer Spannung. Ein dicker silbener Katheter, bei dessen Einführen in der Regio prostatica ein knirschendes Gefühl von Rauhigkeiten bemerkbar, gelangt leicht in die Blase, entleert jedoch nur etwas Blut; weder der Katheter, noch eine eingeführte Steinsonde ergeben einen Fremdkörper in der Blase. Vom Mastdarm aus keine gefüllte Blase zu constatiren. Antiseptische Ausspülung der Blase; warmes Bad. Die am nächsten Tage wiederholte Blasenuntersuchung ergibt dasselbe Resultat.

Am 27. Juni Temp. Abends 38,6. Patient fühlt sich matt, hat keinen Appetit. Geringer Ascites.

Das Ausbleiben urämischer Erscheinungen bei achttägiger Anurie musste auf den Gedanken führen, dass das Hinderniss der Harnentleerung doch wohl in oder an der Blase gelegen, vielleicht in Form eines das Orificium urethrae vesicale verlegenden Tumors. Die steten Blutungen beim Katheterisiren, trotz ganz wegsamer Harnröhre, machten dies einigermaassen wahrscheinlich. Zudem waren sichere Anhaltspunkte, ob ein solcher Tumor und vielleicht doch eine gefüllte Blase vorhanden (wogegen allerdings die Untersuchung per Rectum sprach) bei den ausserordentlich dicken Bauchdecken durch Palpation und Percussion nicht zu constatiren.

Herr Geheimrath Bardeleben führte darum am 28. Juni die Urethrotomia externa aus. Der in die Blase eingeführte Finger stellte fest, dass ein Tumor oder Fremdkörper in der ganz leeren Blase, aus der kein Tropfen Urin ausfloss, nicht vorhanden war. Es wird ein weiter Glasdrain eingelegt und in diesen ein Salicylwattebausch, zur Controle der etwa aussickernden Flüssigkeit, gebracht.

In der Nacht zum 29. Juni ist Patient sehr unruhig und lässt dünnen Stuhl unter sich, der stark nach zersetztem Harn riecht. Diese unwillkürlichen Stuhlentleerungen nehmen stetig bis zum Tode zu, haben

in den letzten 24 Stunden eine graue Farbe und intensiv urinösen Geruch. Der Wattepfropf im Glasdrain ist stets trocken, das Wundsecret geruchlos. Der Kranke collabirt mehr und mehr, wird somnolent, ist aber immer noch leicht aus der Somnolenz zu erwecken und stirbt am 1. Juli, d. i. am 11. Tage nach Beginn der Anurie. Krämpfe waren nie aufgetreten.

Nur die Section der Bauchhöhle wird gestattet. Dieselbe (von Dr. Israel im pathol. Institut ausgeführt) ergibt: Die Blase ist leer, fest contrahirt; ihre Schleimhaut zeigt geringe hämorrhagische Flecke mit alter Pigmentirung. Der linke Ureter hat an der Grenze zwischen mittlerem und oberem Drittel eine kugelige Hervorwölbung; man fühlt an dieser Stelle einen festen Körper in ihm stecken. Dieser ist ein fast ganz runder Stein von Kirschengrösse und graugelber Farbe. An der Stelle, wo er den im Ganzen dilatirten Ureter verstopft, zeigt die Schleimhaut einen ringförmigen Substanzdefect. Der rechte Ureter ist auch erweitert, doch leer. An beiden Nieren ist die Kapsel sehr fettreich und ödematös. Beide Nieren sind stark vergrössert, von blasser Oberfläche, sehr schlaff und teigig anzufühlen. — Auf dem Durchschnitt zeigt sich die Corticalis verbreitert, weisslichgelb, die Markkegel sind hyperämisch. Beide Nierenbecken sind erweitert (das linke mehr als das rechte); ihre Schleimhaut ist dunkelroth, zeigt einige Ekchymosen und ist mit trübem Schleim bedeckt. Beide Nierenbecken enthalten Nierensteine in grosser Anzahl. Dieselben, von Hirsekorn- bis Erbsengrösse (im rechten Nierenbecken befindet sich einer von Wallnussgrösse) sind rund oder etwas oval, von intensiv gelber Farbe und einzelne mit unebener drusiger Oberfläche. Sie sind ausserordentlich hart und bestehen — wie die von Herrn Professor Salkowsky gütigst ausgeführte chemische Untersuchung ergab — aus reiner Harnsäure mit Spuren unorganischer Substanz. Die gesammelten Steine befinden sich in der Sammlung des Berliner pathologischen Instituts. — Die Serosa des unteren Theiles des Dünndarms, sowie die des Dickdarms sind stark injicirt. Die Schleimhaut zeigt keine wesentliche Veränderung bis auf das Rectum, auf dessen Falten sich diphtherische Ulcerationen finden. Die Milz ist leicht vergrössert und sehr weich.

Je länger die Anurie anhielt, um so räthselhafter wurde es, dass der Kranke sich relativ wohl fühlte, vor Allem, dass Urämie ausblieb. Erst die am 8. Tage auftretende Erscheinung, dass die reichlichen dünnen Darmentleerungen einen an Intensität mehr und mehr zunehmenden urinösen Geruch hatten, legte die Annahme nahe, dass die excrementellen Stoffe der Nieren, welche durch ihr Verbleiben im Organismus, gleichgültig in welcher Weise, Urämie zu erzeugen pflegen, durch diese profuse Darmsecretion eliminirt wurden. Dass solche complementäre Ausscheidungen durch Magen- und Darmsecret, sowie auch durch die äussere Haut stattfinden können, haben Experiment und Erfahrung bewiesen. Cl. Bernard und Barreswill, sowie Hammond[1]) fanden, dass bei Hunden nach Unterbindung der Ure-

1) Heidenhain, Physiologie der Absonderungsvorgänge. 6. Abschnitt: Harnabsonderung (aus Handbuch der Physiologie von L. Hermann. Bd. V. S. 300).

teren im reichlich gebildeten Magen- und Darmsecret reichlich Ammoniaksalze als Umsetzungsproduct des Harnstoffes auftraten, und dass die Thiere um so länger am Leben blieben, je reichlicher diese Ausscheidungen — Erbrechen und Diarrhoeen — auftraten. Am Lebenden constatirte Leube[1]), dass bei Anurie Harnstoff durch die Haut mit dem Schweiss ausgeschieden werden kann, was jedoch nicht immer Urämie verhütet, da Bartels[2]) bei einem Urämischen das Gesicht des Kranken mit Harnstoffkrystallen bedeckt fand, „welche besonders an den Barthaaren wie ein Reif anschossen". Andererseits bemerkt Bartels ausdrücklich — unter Hinweis auf eine von ihm beobachtete Nephritis nach Diphtherie mit mehrtägiger Anurie[3]) — dass auch Fälle vorkommen, in denen trotz mehrtägiger Anurie jene complementären Ausscheidungen ausbleiben und der Tod doch ohne vorgängige Convulsionen und ohne Koma nach kurzer Agone eintritt. Zugleich berichtet er über einen von Oeven Rees mitgetheilten Fall von völliger Anurie, welche längere Zeit bestand, ohne dass Koma oder Krämpfe sich einstellten. Der Kranke blieb im Gegentheil bis zum letzten Augenblick im vollen Gebrauch seiner Sinne. Bei der Section zeigte sich, dass die eine Niere ganz fehlte und der Ureter der einzig vorhandenen Niere durch einen Stein verstopft war. In dem noch bei Lebzeiten entnommenen Blut fand O. Rees mehr Harnstoff als in irgend einem von ihm untersuchten Falle von Bright'scher Krankheit.

Von zwei in jüngster Zeit mitgetheilten[4]) Fällen von 18- resp. 12tägiger completer Anurie endete der erste durch Urämie. Doch trat diese erst spät ein, nachdem am 9. Tage Erbrechen erfolgt war; in den erbrochenen Massen wurde Harnstoff nachgewiesen. Bei der Section zeigten sich beide Ureteren durch Steine verschlossen. Der zweite, im Anschluss an diesen, publicirte Fall ist in seinen Erscheinungen dem oben mitgetheilten sehr ähnlich. Ein 56jähriger Mann, welcher seit einigen Jahren an Nierenkolik litt und im trüben Urin öfters Harngries fand, verspürte nach einem erneuten Kolikanfall, dass er keinen Urin lassen könne. Die Blase wurde völlig leer gefunden und auch bei wiederholtem Katheterisiren kein Tropfen Harn entleert. Dabei empfand der Kranke keine Schmerzen, nur quälte

1) Ueber den Antagonismus zwischen Harn- und Schweissecretion. Deutsches Archiv für klin. Medicin. Bd. 7. S. 1.

2) Allgemeine Symptomatologie der Nierenkrankheiten (aus Handbuch der speciellen Pathologie und Therapie von v. Ziemssen) S. 116.

3) l. c. S. 125.

4) Centralblatt für Chirurgie. 1884. Nr. 3. S. 45.

ihn grosse Unruhe. Am 11. Tage trat starker Durchfall ein, wobei die entleerten graulichen Massen stark ammoniakalisch rochen. Patient wurde somnolent, collabirte und starb am 12. Tage. Die Section wurde nicht gemacht.

Im Anschluss an diese Mittheilungen wirft der Berichterstatter (Perkahl) die Frage auf, ob in ähnlichen Fällen nicht die Incision des Nierenbeckens oder Katheterisiren der Harnleiter indicirt wären. — Beide Operationen sind fraglos sehr eingreifend; denn auch das Katheterisiren der Ureteren ist nur beim Weibe ohne vorhergehenden Blasenschnitt möglich, aber auch dann nicht in ganzer Länge des Ureters ausführbar. Zudem ist die Frage schon schwer zu entscheiden, wann solche Operationen vorzunehmen sind. Arzt und Patient werden sich um so später dazu verstehen, je wohler sich letzterer fühlt und um so schwerer, als Niemand vorhersagen kann, ob sich das Hinderniss des Urinabflusses nicht plötzlich spontan löst. Gehört es doch keineswegs zu den Seltenheiten, dass nach mehrtägiger absoluter Suppressio urinae infolge von Nephrolithiasis der obturirende Stein in die Blase gelangt, somit wieder Harn gelassen wird und hiermit auch die vielleicht schon eingetretenen Erscheinungen von Urämie mit einem Schlage schwinden. Die Incision des Nierenbeckens würde ausserordentliche Schwierigkeiten bieten, ja kaum ausführbar sein, wenn gar keine oder nur sehr geringe Erweiterung desselben vorhanden. Diese Erweiterung ist aber bei Leuten, welche ab und zu an Harngries leiden, sich sonst aber der besten Gesundheit erfreuen, die trotzdem aber, wie die beschriebenen Fälle gezeigt haben, durch plötzliche Verstopfung beider Ureteren in Lebensgefahr gerathen können, wenn überhaupt, so doch nur in geringer Ausdehnung vorhanden. Kommt andererseits durch behinderten Urinabfluss allmählich Hydro- resp. Pyonephrose der einen Niere zu Stande und tritt nun plötzlich durch Verstopfung des anderen Ureters völlige Anurie ein, so würde die Incision des bereits erweiterten Nierenbeckens auch nur von vorübergehendem Erfolg sein, da, wie Virchow gelegentlich der Discussion über einen Fall von Nierenexstirpation besonders hervorhebt[1]), fast alle Fälle von Hydronephrose sich mit interstitieller Nephritis compliciren, die meist Induration und atrophische Zustände der betreffenden Niere nach sich zieht, letztere somit mehr oder weniger functionsunfähig macht. Schon die Diagnose der Hydronephrose wird vielfach äusserst schwierig sein. Fühlt

1) Vgl. Berliner klin. Wochenschrift. 1883. Nr. 40. Bericht über die Sitzung der Berliner medicinischen Gesellschaft vom 6. Juni 1883.

man auch bei behindertem Urinabfluss, sei es, dass die Harnleiter von innen verstopft oder von aussen durch einen Tumor u. s. w. comprimirt werden, eine grosse, vielleicht auch fluctuirende Geschwulst in der Nierengegend und spricht dies nach dem bisherigen Krankheitsverlauf mit Wahrscheinlichkeit für eine bestehende Hydronephrose, so lässt sich diese eben nur mit einiger Wahrscheinlichkeit diagnosticiren. In einem sehr lehrreichen Fall von fünftägiger Anurie infolge Verschlusses beider Ureteren [1]) war eine starke Hervorwölbung in der rechten Lendengegend deutlich fühlbar, die nach vorn bis ungefähr zur Höhe der Spina ant. sup. reichte und absolute Dämpfung bot. Auch links war in gleicher Lage eine Geschwulst, doch von geringerem Umfang fühlbar. Die rechtsseitige Geschwulst, welche als Hydronephrose diagnosticirt worden war, wurde am 5. Tage der Anurie punctirt. Zwei Zoll oberhalb der Spina ant. sup. wurde in der Seitenwand auf der Höhe der Anschwellung in der Richtung gegen die Wirbelsäule eine Hohlnadel eingestossen und durch diese etwa 100 Grm. einer klaren, hellgelben, nicht urinösen Flüssigkeit entleert. Die Section zeigte aber, dass der Stich gar nicht das, allerdings erweiterte Nierenbecken, auch nicht die Niere getroffen hatte, sondern in die enorm vergrösserte und stark ödematöse Nierenkapsel gegangen war, die Punction also nur Flüssigkeit aus dem Oedem zu Tage gefördert hatte. Die rechte Niere war mit der Capsula adiposa fast mannskopfgross, das Fettgewebe allein 5 Cm. dick; die linke Niere nur wenig kleiner. In beiden, mässig erweiterten Nierenbecken lagen an der Abgangsstelle der Ureteren, diese völlig abschliessend, 7 resp. 12 kleine, fest aneinander gekeilte Steine und waren die Zwischenräume noch durch Harngries gefüllt, so dass sich ein fester Tampon am Anfang der Ureteren gebildet hatte. Letztere selbst waren frei. Bemerkenswerth ist, dass auch in diesem Falle Urämie nicht eingetreten war, doch starke wässerige Darmausscheidungen infolge gereichter Drastica und reichliche Schweissabsonderung spontan erfolgten.

Bei Ueberlegung eines operativen Heilverfahrens verdient auch die merkwürdige Thatsache Berücksichtigung, dass einige, allerdings wenige Fälle bekannt geworden sind [2]), in denen complete Anurie

1) Haehner, Ein Fall von gleichzeitigem Verschluss beider Ureteren durch Nierensteine; Tod nach fünftägiger Anurie ohne urämische Erscheinungen. Berliner klin. Wochenschrift. Jahrgang 1881. Nr. 37. S. 531.

2) Ebstein, Nierenkrankheiten und Affectionen der Nierenbecken und der Ureteren (aus Handbuch der speciellen Pathologie und Therapie von v. Ziemssen) S. 158. Vgl. auch ibidem S. 172.

mit tödtlichem Ausgang eintrat, wo sich aber bei der Autopsie nur der eine Ureter durch Steine verschlossen, die andere Niere nebst Ureter völlig gesund fand. Um aber zu einem auch nur annähernd sicheren Schluss zu kommen, ob nur eine Niere und welche Niere „steinkrank" sei, bedarf es einer langen Beobachtung und besonders glücklicher Umstände. Wenn während eines Nierenkolikanfalles — und zwar während eines Anfalles, bei welchem ein Stein den Ureter total verstopft — statt des bisher abnormen Harns ganz klarer, heller Harn gelassen wird, so ist anzunehmen, dass die andere Niere gesund ist.[1]) Doch ist eine bereits bestehende Pyelitis der einen Seite hierbei Bedingung. — Tritt die Anurie plötzlich ein, während vorher der Harn ausser Sediment kein abnormes Aussehen oder keine weiteren abnormen Bestandtheile enthalten hat, und erfolgt die plötzliche Behinderung des Urinabflusses ohne heftigen Kolikanfall, so ist es unmöglich, zu sagen, ob und wie stark beide Nieren steinkrank sind und wo das Hinderniss, ob im Ureter oder im Nierenbecken, seinen Sitz hat.

Auch die Möglichkeit, dass vielleicht nur eine Niere vorhanden, oder es sich um eine Hufeisenniere handeln kann, wird den Entschluss eines Versuchs, das Hinderniss der Harnentleerung vom Nierenbecken aus operativ zu heben, erschweren. Drängen aber, nachdem die Diagnose: „Anurie infolge von Nierensteinen, welche die Ureteren verstopfen", möglichst sicher gestellt, entweder schwere urämische Erscheinungen oder schwerer Collaps zum Aeussersten, so wird ein Versuch, nach Eröffnung der Blase durch hohen Steinschnitt mittelst Katheter oder Bougie möglichst hoch in die Ureteren einzudringen, gewiss zu rechtfertigen sein. Sitzt ein Stein im unteren Theil des Ureters, so ist er auf diese Weise vielleicht flott zu machen. Tamponirt er aber hoch oben oder gar im Nierenbecken, so dürfte der Katheter ihn schwer erreichen. Eher würde noch ein Versuch, durch einen in den Ureter von der Blase aus möglichst hoch hinauf geschobenen Katheter oder durch eine Röhre mit weiter Oeffnung am stumpfen Ende (z. B. eine Uterusröhre) Wasser unter allmählich gesteigertem Druck in den Ureter einzutreiben, zum Ziele führen. Wie lose der einklemmende Stein sitzen kann, beweist Simpson[2]) durch das Gelingen eines höchst originellen Verfahrens, welches er in einem Falle von Harnstauung durch eingeklemmte

1) Auf Grund dieses Schlusses machte Gustav Simon seine erste Nierenexstirpation; bei der Section fand sich in der That die zweite Niere gesund.

2) Ebstein l. c. S. 181.

Concremente anwandte. Er stellte nämlich den Kranken auf den Kopf, die Concremente fielen in das erweiterte Nierenbecken zurück und der Abfluss des Harns war wieder hergestellt.

3. Ein Fall von Luxatio humeri erecta.

W. Glaser, Kutscher, 32 Jahr alt, wurde am 12. April 1883, als er ein sich bäumendes Pferd an der Halfter niederziehen wollte, mit erhobenen Armen von diesem emporgerissen. Das Pferd schlug, sich niederlassend, mit einem Vorderbein auf den emporgestreckten linken Arm des Glaser und riss ihn zu Boden. Er verspürte sofort heftigen Schmerz in der Schulter und vermochte den nach oben gestreckten linken Arm nicht wieder herabzubringen. Sofort zur Charité gebracht, bot er folgenden

Status: Der linke Oberarm des kräftigen und musculösen Mannes steht fast vertical in die Höhe und ist zugleich etwas nach vorn und wenig nach aussen gerichtet. Der Vorderarm ist gegen den Oberarm rechtwinklig gebeugt und ruht die Hand, die Vola etwas nach vorn gerichtet, leicht auf dem Kopf. Bei jeder Erschütterung des Körpers, z. B. beim Gehen, hält Patient vorsorglich mit der rechten Hand die linke fest. Das linke Akromion springt stark hervor und lässt sich leicht umgreifen; die Cavitas glenoidalis ist bequem abzutasten. Der Humeruskopf liegt, etwas nach hinten von der Linea axillaris, in der Höhe der Mitte des äusseren Scapularandes. Einen eigenthümlichen Anblick bietet der kräftig entwickelte M. deltoides, welcher zwei durch eine tiefe Zwischenrinne getrennte Wülste bildet. Der Abstand vom Condylus extern. humeri nach dem Akromion ist links um 7 Cm. kürzer als der gleiche Abstand am rechten Arm, nachdem dieser in die gleiche Stellung emporgehoben, wie der linke Arm. Aufgefordert, den linken Vorderarm zu beugen, bewegt Patient nur wenig die Finger und behält unverändert den Arm im Ellenbogengelenk rechtwinklig gebeugt und die Hand auf dem leicht nach links gewandten Kopf. Sensibilitätsstörungen sind nur insofern zu constatiren, als Patient klagt, dass ihm die Finger wie taub seien. Die Reposition, auf seinen dringenden Wunsch in Narkose unternommen, gelingt ausserordentlich leicht. Schon beim ersten Zug nach oben und aussen, unter Fixation der Schulter, springt der Kopf in die Kapsel zurück. Desault'scher Verband. In den nächsten Tagen färben sich Schulter und Brustseite grünblau, sonst traten keinerlei Störungen auf. Patient wurde auf seinen Wunsch am 9. Tage entlassen; der Aufforderung, sich nach einigen Wochen noch einmal vorzustellen, kam er leider nicht nach, so dass nicht festzustellen war, ob der Arm wieder in vollem Maasse functionsfähig geworden.

Dass eine Luxatio humeri erecta ohne jede Muskelzerreissung eintreten sollte, ist nicht denkbar; zum Mindesten wird wohl die Sehne des M. supraspinatus abgerissen sein. In einem der beiden von Scharm, einem Schüler Middeldorpf's, welcher bekanntlich diese seltene Form von Schulterluxation zuerst beschrieben[1]), ver-

1) Clinique européenne 1859. Bd. 2.

öffentlichten Fälle [1]) (der Verletzte war in einem Maschinenwerk am rechten Arm durch ein Rad erst in die Höhe gerissen, dann von einer Kurbel mit grosser Gewalt getroffen worden und hatte neben der Luxatio humeri erecta eine tiefe Risswunde durch Haut und M. deltoides erlitten, die durch Pyämie zum Tode führte), ergab die Section Abreissung des Tuberculum majus und seiner drei Muskelinsertionen und Infraction des Akromion, die wohl durch directe Gewalt entstanden. Die von Scharm weiterhin angestellten 5 Versuche an Leichen ergaben jedesmal Abreissung des M. supra- und infraspinatus, zweimal auch theilweise Zerreissung der Insertion der Mm. subscapularis und pectoralis major. Die Gefässe und Nerven waren unverletzt. Zu den Versuchen wurden nur sehr magere Leichen genommen; die Muskeln Lebender sind wohl widerstandsfähiger und ihre Verletzungen daher nicht so umfangreich.

4. Ausgedehnte Gangrän der Halsmusculatur und Lähmung des rechten Beins infolge von Neuritis ischiadica nach Kohlenoxydgasvergiftung.

W. Kaupe, Schlächter, 28 Jahr alt, am 24. Mai 1883 aufgenommen, berichtete, dass er am 16. Mai mit einer Frauensperson, mit welcher er schon längere Zeit zusammen lebte, sich zu Bett gelegt, nachdem diese kurz vorher zur Bereitung des Abendbrodes Feuer im Ofen angemacht. Als er erwachte, fühlte er stechenden Kopfschmerz und sah mit Schrecken, dass die Frau todt mit aufgedunsenem Gesicht, welches mit theilweise geplatzten und „Materie absondernden" Blasen bedeckt war, neben ihm lag. Er wollte sich erheben, stürzte aber neben dem Bett wieder bewusstlos zusammen. Er erwachte von Klopfen an der Thür, vermochte aber nicht wegen „ganz gelähmten und gefühllosen Beins" aufzustehen und wurde von dem inzwischen eingedrungenen Schutzmann neben dem Bett liegend gefunden. Dies war am 18. Mai Nachmittags. Die Frau wurde am 19. Mai gerichtlich obducirt und hatte Herr Privatdocent Dr. Lesser, welcher amtlich bei der Section zugegen war, die grosse Güte, mir Folgendes über den Befund mitzutheilen: „Die Leiche war „„grünfaul"" und emphysematös. Die Körpermuskeln boten nichtsdestoweniger noch eine hellrothe Farbe dar, wie sie für CO-Vergiftung pathognomonisch ist. Das Blut war in dicken Tropfen dunkel und wurde durch Zusatz von Schwefelammonium für das unbewaffnete Auge in der nämlichen Weise verändert wie gewöhnliches Blut, zeigte aber nach $^1/_2$ stündiger Einwirkung genügender Mengen dieses reducirenden Mittels 2 Streifen im Grün des spektroskopischen Bildes. Eine bräunliche Flüssigkeit aus den Fäulnissblasen der Haut, welche einen enormen Gestank verbreitete, zeigte 1 Streifen in Roth, 2 in Grün, welche letztere beiden auf Zusatz von Schwefelammonium sich ebenfalls nicht veränderten (der Streifen im Roth rührte von Methaemoglobin her, Fäulnissproduct). Somit konnte auch der positive Beweis der CO-Vergiftung auf das Unzweifelhafteste geliefert werden."

1) Scharm, De nova humeri luxationis specie. Dissert. inaug. Breslau 1859.

Der p. Kaupe kam in Untersuchungshaft, da der Umstand, dass die Frau bereits in starker Verwesung, er jedoch lebend aufgefunden worden, ihn der absichtlichen Tödtung verdächtigte. Er verblieb in Haft bis zu seiner Ueberführung in die Charité; während dieser Zeit war „die Lähmung des rechten Fusses", wie er sie bereits beim Erwachen aus der Betäubung bemerkt hatte, unverändert und merkte er, unter zunehmender Schwäche, eine schmerzhafte Anschwellung des rechten Ellenbogengelenks. Er war nicht im Stande, zu gehen oder den rechten Fuss anzusetzen; auch war das Gefühl im Fuss erloschen.

In die Charité am 24. Mai 1883 überführt, zeigt der mittelgrosse, kräftig gebaute Mann völlig freies Sensorium; alle Fragen beantwortet er durchaus correct und verständig. Gesicht fieberhaft geröthet. Klagen über Schmerzen im rechten Arm, sowie Steifigkeit des Nackens und Lähmung des rechten Beines. An der rechten Nackenseite zeigt sich etwa in der Mitte zwischen Hinterhaupt und Schultergräte eine gut handtellergrosse, braunschwarz gefärbte mumificirte Hautpartie, die völlig trocken und von einem intensiv rothen Demarcationsstreifen umgeben ist. Beim Einschneiden kommt kein Tropfen Flüssigkeit heraus und dringt der Schnitt wie durch festes Leder. Erst beim Vordringen bis in die Musculatur, bei einer Tiefe von etwa 2 Cm., quillt wenig Blut, mit schwarzbrauner Flüssigkeit gemischt, hervor. Die brandigen Stücke werden abgetragen, darauf feuchter Sublimatverband (0,05 : 100,0) applicirt. — Das rechte Ellenbogengelenk ist geschwollen und schmerzhaft. Ueber dem Olekranon ist die Haut im Umfang eines Zweimarkstückes in einen schwarzen, trockenen Schorf verwandelt, in dessen Umgebung die Haut ödematös und stark geröthet ist. Unter dem Schorf ist Fluctuation und Hautemphysem zu fühlen. Bei Schnitt durch den Schorf tritt unter Zischen Luft hervor. Das Olekranon ist noch von Periost bedeckt, das Gelenk nicht geöffnet. Nach gründlicher antiseptischer Ausspülung der freiliegenden Theile wird permanente Irrigation des Armes mit Lösung von essigsaurer Thonerde angeordnet.

Zwei weitere Hautschorfe von etwa Thalergrösse finden sich noch über der 10. rechten Rippe, fast ganz in der Axillarlinie, und über dem linken Hacken. Die umgebende Haut zeigt auch einen Demarcationsstreifen, doch in geringerem Maasse als am Arm.

Das rechte Bein liegt schlaff, nach aussen gerollt, kann frei im Hüftgelenk, doch nur schwach im Kniegelenk bewegt werden. Der Fuss hängt beim Emporheben des Beins schlaff und völlig unbeweglich herab und sind Bewegungen von Fuss und Zehen ganz unmöglich. Der ganze Fuss ist anästhetisch (auch starke thermische Hautreize und elektrischer Pinsel werden nicht empfunden) bis auf einen kleinen Bezirk am inneren Fussrand, wo Nadelstiche schwach gefühlt werden. Von den Knöcheln bis etwa zur Mitte des Unterschenkels ist die Sensibilität herabgesetzt; tiefe Nadelstiche werden schwer unterschieden und ungenau localisirt. Weiter nach oben ist das Gefühl erhalten, doch angeblich etwas schwächer als links. Elektrische Reizung der Unterschenkelmuskeln sowie vom N. peroneus aus löst nicht die geringste Zuckung aus. Die Oberschenkelmuskeln reagiren auf faradischen Strom, doch erheblich schwächer als links.

In beiden Lungen zahlreiche Rhonchi.

Am Herzen schwache, doch reine Töne. Puls 112, von mittlerer Welle,

A. radialis von geringer Spannung. Temp. 38,7. Im Harn kein Eiweiss, kein Zucker.

In den nächsten 5 Tagen schwankte die Temperatur des Morgens zwischen 37,5 und 38,2, des Abends zwischen 38,4 und 39,0; der Puls war nie unter 110, Abends bis 130. Am Nacken schritt die Gangrän nach Peripherie und Tiefe weiter vor; fast täglich mussten nekrotische Haut- und Muskeltheile abgetragen werden. Die Eiterung war dabei gering und von schmutzig brauner Farbe. Am Arm nahm zwar die Schwellung ab, doch wurde die Tricepssehne und der hintere Theil der Gelenkkapsel gangränös, das Gelenk somit eröffnet. Ebenso drang der brandige Decubitus an der linken Ferse bis zum Fersenbein vor, während die kleine Decubitalstelle über den Rippen heilte. Die Lähmung am rechten Unterschenkel blieb unverändert, die Anästhesie erstreckte sich allmählich über den ganzen Unterschenkel; auch nahm die Kraft der Oberschenkelbeuger am rechten Bein stetig ab. Beginnender Decubitus über dem rechten Trochanter major; quälender Hustenreiz; Hypostase in beiden Unterlappen. Patient wurde in ein permanentes Tymolbad gebracht.

Bei zunehmendem Verfall der Kräfte und subjectiver Euphorie zeigten die täglich sich mehrmals wiederholenden Schüttelfröste das Eintreten der Pyämie an. Die Gangrän am Nacken war zuletzt nach oben bis an das Hinterhaupt und nach unten bis zum Schulterblatt vorgedrungen; schliesslich war der Schädel zwischen Protuberantia occipit. externa und Proc. mastoid. dexter theils von Weichtheilen und Pericranium ganz entblösst, theils von brandigen Fetzen bedeckt; ferner ragten die cariösen Spitzen sämmtlicher Dornfortsätze der Halswirbel und selbst die Querfortsätze des 3.—6. Halswirbels frei hervor; die Fossa supraspinata dextr. lag frei, ohne Weichtheile und Periost, an Stelle der Nackenmusculatur der rechten Seite sah man nur eine tiefe Höhle, in deren Grund brandige Muskelfetzen sich abstiessen. 2 Tage vor dem Tode schwoll das bis dahin intacte rechte Schultergelenk stark an und füllte sich mit jauchigem Eiter und Luft. Bei dieser enormen Zerstörung an der rechten Halsseite blieb die linke Seite vollständig frei; die Gangrän schnitt scharf an der Wirbelsäule ab. In dem gelähmten rechten Unterschenkel mehrten sich die schon anfangs ab und zu aufgetretenen reissenden Schmerzen. Am 10. Juni, d. w. am 26. Tage nach der CO-Vergiftung, trat der Tod ein.

Section am 11. Juni (Dr. Grawitz): Die Leiche zeigt in der rechten Nackengegend einen vom Hinterhaupt anfangenden, bis über die Spina Scapulae hinabreichenden Defect der Haut und der darunter liegenden Musculatur, welcher nach der Mittellinie zu von den Proc. spinosi der Wirbelsäule begrenzt wird. Im Grunde des Defects ragt der obere Theil der Scapulaschuppe, vollständig vom Periost entblösst, hervor. Die sämmtlichen Processus spinosi und die Bögen der Proc. transversi des 3.—6. Halswirbels theils von Periost entblösst, theils mit schmutzig-missfarbigen Fetzen bedeckt. Der Grund der grossen Höhle ist von missfarbiger Oberfläche mit zum Theil 2 Mm. tiefem diphtherischen Infiltrat. Das rechte Schultergelenk zeigt dickflüssigen jauchigen Inhalt, geringfügige flache Knorpeldefecte; am Collum humeri etwa in der Ausdehnung einer kleinen Bohne oberflächliche cariöse Zerstörung mit Blosslegung der Spongiosa. Das

rechte Ellenbogengelenk ist eröffnet; die Haut an der hinteren Seite desselben in der Ausdehnung eines kleinen Handtellers zerstört. Die Knorpel des Ellenbogengelenks sind ohne Veränderung. Ferner findet sich ein annähernd zweimarkstückgrosser ovaler Hautdefect in der rechten Axillarlinie über dem unteren Rippenrand und ein etwas kleinerer, decubitaler Defect über dem rechten Trochanter. Ein gleicher Defect an der linken Ferse dringt bis auf den Calcaneus.

Beim Abpräpariren der Kopfschwarte zeigt sich dieselbe nach rechts und abwärts von der Protuberantia occipitalis externa des Hinterhauptsbeins völlig macerirt, die Ligamente zwischen Hinterhaupt und Wirbelsäule in Brandfetzen verwandelt. Die Muskeln sind bis zum hinteren Rande des M. sternocleidom. vollständig zerstört, die Wundränder phlegmonös infiltrirt.

Auf der linken Seite des Nackens sind die Muskeln intact; doch finden sich an der Austrittsstelle der Nervenwurzeln kleine Eiterinfiltrationen.

Dicht unter der Wunde der rechten Seite liegt die Carotis mit dem N. vagus frei; der Nerv selbst ist ohne bemerkbare Veränderung.

Das Schädeldach ist von mittlerer Dicke und Schwere, der Knochen äusserst anämisch. Die ganze Tabula interna leicht verdickt. Dura straff gespannt, von sehr geringem Blutgehalt; Innenfläche glatt, glänzend weiss. Oberfläche der Pia transparent, anämisch; Basis zart, Gehirnsubstanz ausserordentlich anämisch, ziemlich feucht. Im hinteren Theil des rechten Linsenkernes steckt, von ziemlich dicker Kapsel umgeben, ein Cysticercus. Sonst keine Herderkrankung.

Pons und Medulla unverändert; auch der Wirbelkanal im Bereich der tiefen Gangrän zeigt unveränderte Rückenmarkshäute. Die Körper des 5., 6. und 7. Halswirbels sind cariös, Wirbelscheiben weich und infiltrirt.

Der rechte N. ischiadicus ist im Verlauf hinter dem Trochanter minor in einer Länge von gut 3 Cm. geschwollen, seine Scheide stark verdickt, hämorrhagisch infiltrirt, ober- und unterhalb intact. Auf dem Durchschnitt zeigen die einzelnen Nervenbündel ein gelbliches Aussehen und zeigen sich unter dem Mikroskop die Nervenfasern angefüllt mit fettig körnigem Detritus.

Das Herz sehr kräftig, anämisch; Klappen zart. Das lose Gewebe zwischen Oesophagus und Wirbelsäule cadaverös verfärbt, sonst unverändert.

Halsorgane sehr blass, sonst unverändert.

Linke Lunge zeigt überall zarte, bläulich rothe Pleura, die nirgends adhärent oder getrübt ist, rechts besteht eine circumscripte, feste Verwachsung des Unterlappens; daselbst stösst man auf einen unregelmässigen, eingekapselten Gangränherd von Kirschgrösse. Weiter nach oben steckt ein metastatischer Infarct mit graurothem, nekrotischem Kern und beginnender, brandiger Demarcation. Im Uebrigen Lungengewebe lufthaltig.

Milz stark vergrössert (3 Cm. lang, 9 breit, 6 dick). Auf der Oberfläche zahlreiche circumscripte, blassrothe Stellen in dem lebhaft rothen Parenchym erkennbar. Auf dem Durchschnitt zeigt sich der untere Umfang in beginnender, jauchiger Schmelzung, ohne dass ein bestimmter Infarct erkennbar wäre.

Leber gross und schwer. Deutliche grosse Acini mit peripherer Fettinfiltration.

Nieren gross, etwas faulig, in der rechten steckt ein keilförmiger Infarct von dunkel schwarz-grüner Peripherie und gelbem Kern.

Im Magen galliger Inhalt; Pylorus weit und schlaff. Duodenum und Jejunum mit reichlichem, gelblichem Schleim gefüllt, im ganzen Darm sehr wenig Chymus.

Die mannigfachen Gangränstellen an Haut und Muskeln in diesem Fall, so verschieden sie auch an Ausbreitung und Tiefe waren, zeigten doch die auffallende Uebereinstimmung, dass sie alle an der hinteren Körperseite und, mit Ausnahme des Decubitus an der linken Ferse, sämmtlich auf der rechten Seite ihren Sitz hatten. Es liegt nahe, anzunehmen und spricht der Sitz der einzelnen Gangränstellen durchaus dafür, dass der Kranke während der langen Zeit der Bewusstlosigkeit hauptsächlich mit diesen Stellen aufgelegen und dass so zu den schweren Ernährungs- und Circulationsstörungen, welche das CO verursacht hat, noch mechanische Behinderung des Kreislaufs durch Druck gekommen, welche schliesslich zu dieser ausgedehnten Mortification der Haut und der Musculatur geführt.

CO vermag allerdings auch ohne solche äussere begünstigende Einflüsse tiefgreifende Veränderungen und schliesslich Nekrose der Muskeln zu erzeugen. Klebs[1]) beschreibt diese Veränderungen eingehend. In rasch verlaufenden Fällen zeigen die Muskeln die bekannte hell kirschrothe Färbung; dauert die Einwirkung längere Zeit oder halten auch nur die Vergiftungserscheinungen länger vor, so nehmen sie mehr und mehr einen grauen matten Ton an. Die Muskelfaser zeigt dann statt der Querstreifung eine körnige Masse, welche gleichmässig den Inhalt des Sarkolemms erfüllt. Die Körnchen sind anfangs äusserst klein, verblassen oder verschwinden grösstentheils in Essigsäure, in den stärker veränderten Bündeln werden sie grösser und glänzender und bleiben unter Einwirkung von Essigsäure ganz unverändert. Zu dieser parenchymatösen Degeneration kommen interstitielle entzündliche Processe, welche in ihrer höchsten Ausbildung, vereint mit der Degeneration der Muskelsubstanz, zum Absterben des Muskels, zur wirklichen Nekrose führen. Diese Nekrose schreitet oft weiter vor und zwar dadurch, wie Klebs annimmt, dass die in Nekrose begriffenen Theile als Entzündungsreiz auf die Nachbarorgane wirken und gewisse chemische Producte liefern, welche diese wieder zum Zerfall bringen.

Auch im oben beschriebenen Fall ging die Gangrän am Halse von einer etwa handtellergrossen Stelle nach der Tiefe und Peri-

1) Ueber die Wirkung des Kohlenoxyds auf den thierischen Organismus. Virchow's Archiv für pathol. Anatomie und Physiologie. Bd. 32. S. 450.

pherie weiter, bis schliesslich fast die ganze Musculatur der rechten Halsseite zerstört war und eine riesige Höhle zwischen Hinterhaupt und Schultergräte übrig blieb. Doch begünstigten hier sichtlich zwei Momente das Fortschreiten der Gangrän. Nach Entfernung des ersten, bereits ganz eingetrockneten Brandschorfes nämlich erschienen die darunter liegenden Muskeln keineswegs intact; denn sie hatten eine graubraune Färbung und entleerten nach dem Einschnitt eine schmutzig rothbraune Flüssigkeit. Sie waren somit auch von vornherein schon der Nekrose mehr oder weniger verfallen, und beförderte die bald hinzutretende Sepsis in hohem Maasse ihren schnellen Zerfall und das Fortschreiten der Gangrän. Wie leicht sich Sepsis in einem mit CO vergifteten Körper entwickeln kann, lehrte ja die Gas- und Jauchebildung am Ellenbogengelenk bei unverletzter Haut. Andererseits drang die Gangrän gerade am Ellenbogengelenk, sowie an den übrigen Stellen, welche von Anfang der Beobachtung an einen Brandschorf gezeigt (über den Rippen und an der linken Ferse), nur in die Tiefe weiter vor, in sehr geringem Maasse auch nach der Peripherie. Augenscheinlich mortificirten auch hier nur die Theile, welche dem Druck am meisten ausgesetzt waren und damit die tiefsten Ernährungsstörungen erlitten hatten. Darnach lag es näher anzunehmen, dass das Vorschreiten der Gangrän — allerdings durch den schnellen Eintritt der Sepsis begünstigt — mehr abhängig war von dem Grad der Ernährungsstörung, welchen die einzelnen Theile durch die Einwirkung der CO erlitten hatten, als dass die nekrotisirenden Theile eine specifische deletäre Wirkung auf die Nachbarorgane ausgeübt hätten.

Sehr bemerkenswerth ist die durch die Autopsie gefundene Affection des rechten N. ischiadicus, nämlich hämorrhagische Schwellung der Nervenscheide an einer circumscripten Stelle und fettige Degeneration der Nervenfasern, wodurch die Lähmung des rechten Unterschenkels erklärt ist. Muskellähmungen, namentlich der unteren Extremitäten, sind nach CO nicht selten beobachtet worden, doch nur sehr selten hat die Obduction eine Erkrankung der versorgenden Nerven ergeben, so dass man[1]) gemeinhin annahm, diese Lähmungen hätten in der durch das CO bewirkten Degeneration der Muskeln ihren Grund, an welcher die benachbarten Theile und besonders die Nerven nur secundär Antheil nähmen, wenn die Degeneration sich zur Nekrose steigerte. In diesem Falle aber zeigte die Musculatur des rechten Beins, ausser geringer Atrophie, keine Veränderungen, vor Allem nirgends Nekrose. Der kleine Decubitus unter dem rech-

1) Vgl. Klebs l. c. S. 514.

ten Trochanter entwickelte sich erst zu einer Zeit, als die Lähmung des Unterschenkels längst eine complete war, stand somit sicher in keiner Beziehung zu dieser. Der Kranke konnte schon, als er aus der Bewusstlosigkeit erwachte, nicht mehr aufstehen, da „sein rechtes Bein gelähmt war". Die Degeneration des Nerven ist also hier das Primäre und die Lähmung des Unterschenkels erst die Folge gewesen.

Einen ähnlichen Fall von Neuritis ischiadica nach CO beschreibt Leudet[1]): Einige Tage nach der Vergiftung zeigte sich erst Lähmung der Extensoren des Beines, später wurden beide untere Extremitäten, schliesslich auch die oberen und das Gesicht gelähmt. Die Section ergab Röthung und Anschwellung des rechten N. ischiadicus (an welcher Stelle?). Die übrigen Nerven und das Gehirn erschienen gesund.

CO bringt durch die chemische Veränderung des Blutes und die dadurch bedingte schwere Alteration der Ernährung die bekannten, als erstes Symptom auftretenden Störungen des Centralnervensystems hervor, es vermag aber auch direct Structurveränderungen desselben zu erzeugen. Hirnhyperämie ist bei fast allen Sectionen der durch CO Vergifteten, sowie bei allen Thierexperimenten gefunden worden. Seltener sind Blutaustritt auf und zwischen die Häute des Gehirns, sowie Hirnapoplexie, endlich Erweichungsherde des Gehirns beobachtet worden. Letztere schlossen sich entweder unmittelbar an die Intoxication an oder entwickelten sich erst längere Zeit nach der Einwirkung des CO.

Th. Simon[2]) macht nach Zusammenstellung einer Reihe von solchen Fällen darauf aufmerksam, dass der Seh- und Streifenhügel die Prädilectionsstellen dieser Erweichungsherde sind. Diesen Fällen ist ein weiterer von Gnauck[3]) angereiht worden, in dem nach CO-Vergiftung Verrücktheit eintrat und wo die Autopsie beiderseits im Corpus striatum an vollkommen symmetrischen Stellen einen etwa bohnengrossen, gelben Erweichungsherd ergab. Gnauck fügt daran noch 3 weitere, ihm von Dr. Lesser mitgetheilte Sectionsbefunde von CO-Vergifteten, bei denen theils die innere Kapsel, theils der Linsenkern — und zwar auch beiderseits symmetrisch — Erweichungs-

1) Recherches sur les troubles des nerfs périphériques et surtout des nerfs vasomoteurs consécutifs à l'asphyxie par la vapeur de charbon. (Arch. gén. de méd. Mai 1865. p. 513.)

2) Ueber Encephalomalacie nach Kohlengasvergiftung. Archiv für Psychiatrie. Bd. I. S. 263.

3) Casuistische Mittheilungen. Charitéannalen, Jahrgang 1881. S. 399.

herde zeigten. Er hebt hervor, dass es nicht wunderbar sei, wenn gerade an diesen Stellen die Erweichungsherde gefunden werden, da überhaupt in der Gegend der Seh- und Streifenhügel infolge der Vertheilung und Anordnung der Gefässe die meisten Hämorrhagieen resp. Erweichungen entstehen.

In neuester Zeit ist über eine Lähmung des rechten Nervus trigeminus nach CO berichtet worden [1]). Eine junge kräftige Köchin hatte nach schnell vorübergehender CO-Einwirkung ein nur kurzes asphyktisches Stadium, doch trat nach wenigen Tagen eine starke schmerzhafte Schwellung des linken Beins auf, welche ihr das Gehen ganz unmöglich machte. Auch das linke Kniegelenk schwoll an. Als die Schwellung bereits ganz nachgelassen, stellte sich — 3 Wochen nach der Vergiftung — Anästhesie der rechten Stirnhälfte und der behaarten Kopfhaut bis zum Scheitel ein; ebenso waren die rechte Conjunctiva und Cornea, sowie die rechte Nasenhälfte und -Höhle nebst der rechten Zungenhälfte völlig unempfindlich. An Wange und Kinn derselben Seite war die Anästhesie „nur relativ" und bestanden keinerlei Secretions- oder vasomotorische Störungen. Ueber den weiteren Verlauf gibt Lancereaux Nichts an.

1) Leçons de Clinique médicale par Dr. Lancereaux. Paris 1883.

XXII.

Ueber eine Methode der Resection des zweiten und dritten Astes des N. trigeminus unmittelbar am Foramen rotundum und ovale.

Von

Prof. Dr. Krönlein
in Zürich.

Eine furchtbare, recidiv gewordene Neuralgie im grössten Theil des Gebietes des zweiten und dritten Astes des N. trigeminus bei einem Kranken, dem ich im Laufe der letzten 2 Jahre bereits den N. supramaxillaris nach Wagner und den N. inframaxillaris nach Warren resecirt hatte, stellte mich neulich vor die Aufgabe, als ultimum refugium *die beiden genannten Trigeminusäste hart an der Schädelbasis, unmittelbar am Foramen rotundum und ovale aufzusuchen, centralwärts zu dehnen und zu reseciren.* Ich ging nur sehr ungern an diese Aufgabe. Denn die Rückfälle, welche nach den beiden vorausgegangenen und für einige Zeit von dem schönsten Erfolge begleiteten Operationen aufgetreten waren, mussten die Prognose für jeden weiteren Eingriff bedenklich trüben; dazu kam noch die technische Schwierigkeit und die Gefahr, welche mit der Lösung dieser Aufgabe nothwendig verbunden waren. Allein der qualvolle Zustand des Kranken, seine flehentlichen Bitten, ihn vor der Verzweiflung und dem Selbstmord zu retten, überwogen schliesslich alle meine Bedenken, und so schritt ich am 14. Januar 1884 zum dritten Mal zu einer Operation, für welche ich mir einen eigenen Plan entworfen hatte.

Von den bekannten Operationsmethoden nämlich, welche hierbei in Frage kommen konnten, schien mir keine ganz zu genügen. Die osteoplastische Resection des Oberkiefers nach v. Langenbeck, von v. Nussbaum und Billroth in ähnlichen verzweifelten Fällen ausgeführt, um die Spheno-maxillargrube zugänglich zu machen, war mir zu verletzend und versprach überdies keinen directen Zugang zum Foramen ovale, sondern nur zum Foramen rotundum. Das letz-

tere musste ich mir auch von der Lücke'schen temporären Resection des Jochbogens und ihrer Modification nach Lossen-Braun sagen. Pancoast's Vorschlag endlich, den Schläfenmuskel an seiner Insertion am Processus coronoides abzutrennen, letzteren zu reseciren und dann unter dem Jochbogen zur Schädelbasis vorzudringen, schien mir für eine sichere Auffindung der beiden Foramina und der aus ihnen herauskommenden Nerven zu wenig Raum zu schaffen. Dagegen hoffte ich durch eine Combination und zweckentsprechende Modification der beiden Verfahren von Lücke und von Pancoast eine Methode zu gewinnen, welche es gestattete, ohne allzugrosse Gefahr und Entstellung gleichzeitig Foramen ovale und rotundum sammt den sie passirenden Nerven zugänglich zu machen.

Diese Methode, von mir zum ersten Mal bei dem oben erwähnten Kranken ausgeführt, seither — wenn auch nicht in ganzer Ausdehnung — noch einmal am Lebenden wiederholt und hinterher des Oefteren an der Leiche geübt und meinen Zuhörern demonstrirt, zerfällt in folgende, durch die etwas complicirten anatomischen Verhältnisse des Operationsfeldes vorgeschriebenen sechs Acte:

1. Act: Bildung eines grossen, halbrunden, nach oben umzuklappenden Hautlappens in der Schläfen-Wangengegend, dessen Basis oben zwischen äusserem Orbitalrande und Tragus liegt und dessen Scheitel unten von einer Linie tangirt wird, welche man sich von dem Nasenloche der entsprechenden Seite nach dem Ohrläppchen gezogen denkt.

Dieser Hautlappen wird von seiner Unterlage (Fascia parotideomasseterica, Jochbogen, Fascia temporalis) bis zu seiner Basis abgelöst, nach oben umgeschlagen und in dieser Lage durch einen Assistenten fixirt. Bei einiger Vorsicht, die man bei dem Abpräpariren dieses Hautlappens übt, lässt sich sowohl der Stamm des N. facialis, als auch der Ductus Stenonianus, als auch die vor dem Ohr hinaufziehende A. temporalis schonen.

2. Act: Ablösung der Fascia temporalis von dem ganzen oberen Rande des Jochbogens und Durchsägung des Jochbogens vorn und hinten nach Lücke, resp. Lossen-Braun, so dass er in Zusammenhang mit dem M. masseter so weit nach unten umgeschlagen werden kann, als es die Hautwunde gestattet.

Wie schon Lücke dies hervorgehoben hat, ist es durchaus nothwendig, dass der vordere Sägeschnitt durch das Jochbein von dem hinteren Rande des Processus spheno-frontalis schräg nach unten und vorn geführt wird, so dass er unten noch vor dem Tuber zygomaticum, genau an der Vereinigung des Jochbeins mit dem Ober-

kiefer endigt. Die hintere Trennung des Jochbogens erfolgt unmittelbar vor dem Tuber articulare und kann ebenso gut mit einer kräftigen Knochenscheere wie mit der Stichsäge geschehen.

3. Act: Indem der Hautlappen nach oben, der Jochbogen-Masseterlappen nach unten geklappt und in dieser Lage gehalten wird, erfolgt jetzt die Blosslegung und Durchmeisselung des Processus coronoides des Unterkiefers an seiner Basis in einer Linie, welche vom tiefsten Punkt der Incisura semilunaris schräg nach unten und vorn bis zum Anfang der Linea obliqua externa verläuft. Darauf wird der abgelöste Processus coronoides in Zusammenhang mit dem M. temporalis nach oben geklappt und damit der Zugang zu der Unterschläfengrube (Fossa infratemporalis) und der Schädelbasis eröffnet.

4. Act: Aufsuchen des Foramen ovale. Bevor man sich nun bis zur Schädelbasis vorarbeitet, ist es nothwendig, den jetzt leicht zugänglichen und ohne Mühe zu isolirenden Stamm der A. maxillaris interna in dem Raum zwischen den Bäuchen der beiden Mm. pterygoidei doppelt zu unterbinden und durchzuschneiden. Darauf erfolgt die stumpfe Ablösung des oberen Kopfes des M. pterygoideus externus von seinem Ursprung an der Crista infratemporalis mittelst Elevatorium und Hohlsonde, worauf dieser Muskel mit einem Doppelhäkchen nach unten verzogen wird. Die geringe venöse Blutung, die aus dem hier liegenden Venenplexus (Pl. venosus pterygoideus) bei dieser Ablösung erfolgt, steht sehr bald von selbst. Immer hart an der Schädelbasis medialwärts vorwärts dringend gelangt man endlich hinter der Wurzel des Flügelfortsatzes zum Foramen ovale, isolirt mit der Hohlsonde das starke, aus ihm heraustretende Nervenbündel, fasst letzteres auf ein stumpfes Schielhäkchen, dehnt und resecirt es zum Schlusse. Bei diesem Isoliren des Nervenastes gelangt die unmittelbar nach hinten in das Foramen spinosum eintretende A. meningea media meist in Sicht und kann nöthigenfalls — wie bei meinem Patienten — gefasst und unterbunden werden. In meiner Beobachtung war diese Arterie sogar noch vor dem Nerven deutlich sichtbar; man erkannte den sie umfassenden N. auriculo-temporalis und verwerthete dieses Verhältniss zur sichereren Orientirung.

5. Act: Vordringen zum Foramen rotundum durch die Fissura spheno-maxillaris, genau nach Lücke, und Resection des zweiten Astes bei seinem Austritt aus dem Foramen.

Ist die Fissur sehr eng und der Zugang zur Fossa spheno-maxillaris dadurch behindert, so kann man, wie ich es in dem vorliegenden Falle gethan habe, das Tuber maxillare mit dem Meissel abtragen, riskirt dabei aber eine Eröffnung des Antrum Highmori, was

im Interesse einer glatten Wundheilung zu beklagen ist. Man wird also sich bemühen, ohne diese Abmeisselung des Tuber maxillare zum Ziele zu gelangen.

6. Act: Durch die bisher geschilderten Acte ist der Zweck der Operation erreicht worden, ohne dass irgend ein wesentlicher Theil, sei es Muskel oder Knochen, geopfert worden wäre; vielmehr sind alle diese Theile blos dislocirt, wie die Blätter eines Buches abwechselnd bald nach oben, bald nach unten zurückgeschlagen worden. Diese einzelnen Lagen wieder in situ zu bringen und darin zu befestigen, bildet den Schluss der Operation.

Es wird also — nach vorausgeschickter sorgfältiger Desinfection und Einlegen eines Drains längs des Tuber maxillare bis gegen die Fissura spheno-maxillaris hin — zunächst der M. temporalis sammt dem Processus coronoides nach unten geklappt und der letztere wo möglich durch eine Periostnaht wieder mit dem Unterkiefer vereinigt. Darauf folgt als zweite Schicht der M. masseter mit dem Jochbogen, die ebenfalls reponirt und in ihrer natürlichen Lage dadurch erhalten werden, dass das Periost des Jochbogens an seiner vorderen Sägefläche mit dem gegenüberliegenden Periost des Spheno-Frontalfortsatzes durch einige Catgutnähte vereinigt wird. Endlich wird noch der Hautlappen nach unten gelegt und sorgfältig mit dem gegenüberliegenden Wundrande durch zahlreiche Nähte vereinigt. — Antiseptischer Verband.

Die Operation, genau nach diesem Plane in dem oben erwähnten Falle ausgeführt, verlief ganz programmmässig und war in nicht ganz 2 Stunden beendigt. — Der Erfolg war und ist bis jetzt ein vollkommener (vgl. die nachfolgende Krankengeschichte).

Jacob J., 42 Jahre alt, Landwirth von Erlenbach, trat zum ersten Mal am 5. November 1881 in die Klinik ein wegen einer heftigen Neuralgie im Gebiet des N. inframaxillaris Ram. III und zeitweise auch des Ram. II N. trigemini dextri. Aus ganz gesunder Familie stammend, in keiner Weise hereditär belastet, führte er den Ursprung eines Leidens auf eine heftige Erkältung zurück, der er sich 3 Jahre zuvor bei Anlass einer Ueberschwemmung aussetzte, als er genöthigt war, die Nacht über im Wasser zu stehen. Drei Wochen nach diesem Anlass traten zum ersten Mal heftige Schmerzen in der rechten Unterlippen- und Unterkieferhälfte auf, die anfallsweise, 20—30 mal des Tages sich wiederholten; zwischen diesen Anfällen herrschte vollständiges Wohlbefinden. Bald stellten sich ähnliche Schmerzen auch in der rechten Oberkiefergegend ein; die Anfälle wurden häufiger, bis zu 200 im Tage und gewannen auch an Ausdehnung, so dass sie auch die rechte Wangen- und Jochbeingegend bis zum Tragus und den rechten Nasenflügel einnahmen.

So dauerten die Schmerzanfälle 4 Wochen, ohne dass die Extraction

dreier Backzähne rechterseits am Unterkiefer von Nutzen gewesen wäre. Dann hörten sie plötzlich auf und blieben fort bis Neujahr 1879, wo sie abermals für längere Zeit sich einstellten. Dieses Spiel wiederholte sich noch mehrfach, und zwar gibt Patient über die Zeit der Remissionen und Exacerbationen folgende genaue Angaben:

1878 Juni bis Juli	1.	Schmerzperiode
1879 Januar bis Februar . .	2.	=
1879 Juli bis August . . .	3.	=
1879 November bis 1880 Mai	4.	=
1880 November bis zum Eintritt	5.	=

Die Schmerzen waren stets ausserordentlich heftig, so dass Patient meistens während dieser Zeiträume vollständig arbeitsunfähig war und das Bett hütete. — Jede Medication — Einreibungen, Vesicatore, Chloroform, zahlreiche innere Mittel, Hydrotherapie, Elektricität — war erfolglos geblieben.

Bei seinem Eintritt in die Klinik klagt Patient über heftige Schmerzen in der rechten Gesichtshälfte, die anfallsweise auftreten. Den Anfall beschreibt Patient folgendermaassen: Zuerst fühlt er ein blitzartiges Zucken, das sich mehrmals wiederholt; darauf folgt ein Schmerz, den er als Krampf bezeichnet und mit dem Aufziehen eines Haspels vergleicht. Der Anfall dauert nach Angabe des Patienten etwa 1 Minute, dann folgt meist eine vollständige Euphorie. Solcher Anfälle hat Patient gegenwärtig etwa 10 in einer Stunde; dieselben stellen sich auch Nachts ein und berauben den Kranken des Schlafs. Jede intensivere Bewegung der Gesichts- oder Kaumuskeln, das Sprechen und Kauen, oft schon die einfache Berührung der Haut des Gesichts lösen den Anfall aus.

Was die Extensität des Schmerzes betrifft, so ist derselbe häufig auf die Gegend hinter dem rechten Mundwinkel und über dem Processus zygomaticus des rechten Oberkiefers beschränkt; manchmal aber wird auch die rechte Schläfengegend, der Tragus und der rechte Nasenflügel in Mitleidenschaft gezogen.

Die Inspection ergibt ausserhalb der Anfälle äusserlich gar nichts. Trophische Störungen fehlen vollkommen. Während des Anfalls ist ausser einer Verziehung des Gesichts, die offenbar nur der Ausdruck des Schmerzes ist, und einer geringen Röthung der rechten Wange ebenfalls nichts Auffallendes zu bemerken.

Resultatlos ist ferner die Inspection der Mundhöhle und die übrige Untersuchung des Patienten. Nie hat derselbe weder an Intermittens, noch Syphilis gelitten.

Druck auf die Austrittsstellen des Supraorbitalis, Infraorbitalis, Mentalis ist weder während, noch ausserhalb der Anfälle schmerzhaft. Auch vermag dieser Druck die Anfälle in keiner Weise zu modificiren.

Die Sensibilität verhält sich in jeder Hinsicht rechts genau so wie links.

Während des Anfalls ist eine verstärkte Pulsation der Carotis dextra nicht zu constatiren. Compression dieser Arterie hat keinen Einfluss auf den Ablauf der Anfälle.

Stuhl, Urin, Temperatur normal.

10. Novbr. 1881 erste Operation: Neurektomie des N. inframaxillaris nach Trepanation des aufsteigenden Unterkieferastes. (Warren.)

Die Operation wird in bekannter Weise vorgenommen, der N. mandibularis vor seinem Eintritt in den Canalis inframaxillaris aufgesucht, centralwärts gedehnt und in der Ausdehnung von 1,2 Cm. resecirt.

Glatter Verlauf, Heilung und Entlassung den 25. Novbr. 1881.

Der Patient hatte am Tage der Operation und ebenso am folgenden Tage noch einen intensiven Schmerzanfall; dann war er schmerzfrei bis einige Tage vor der Entlassung (22. November), wo noch einmal einige Schmerzanfälle sich wieder einstellten, um dann ein volles halbes Jahr nie mehr wiederzukehren. Erst am *26. Mai 1882* traten aufs Neue zuckende Schmerzen in der rechten Wangengegend auf, erst kurz und mässig, dann aber *vom 30. Mai* mit alter Wucht und fast ohne Unterbrechung.

Fig. 1.

Bild des Kranken bei seiner Entlassung (5 Wochen nach der Operation). — Man erkennt die Narbe, herrührend von der Warren'schen Operation und diejenige von dem letzten Eingriff. Die Wagner'sche Operation hat keine sichtbare Narbe hinterlassen.

Zweiter Spitaleintritt den 3. Juni 1882.

Die Untersuchung ergibt jetzt als scharf umschriebenen Sitz der Schmerzen den rechten Oberkiefer, insbesondere den Process. alveolaris im Bereich der Backzähne, weniger die Haut der Infraorbitalgegend. Im Uebrigen ist Art und Intensität der Schmerzanfälle genau so wie früher.

11. Juni 1882 (also genau 7 Monate nach der ersten Operation) *zweite Operation:* Neurektomie des N. supramaxillaris bis zur Incisura orbitalis inferior. (Wagner.)

Durch diese Operation wurde ein 3 Cm. langes Stück des N. supramaxillaris resecirt. Heilung fast ganz prim. int.; Entlassung den 23. Juni 1882.

Während der ersten Zeit nach der Operation hatte Patient noch wiederholte, wenn auch viel seltener auftretende und allmählich schwächer und schwächer werdende Schmerzanfälle, bis auch diese nach 3 Wochen ganz ausblieben, worauf Patient *bis Mitte October 1883* — also 1 1/4 Jahr lang — gesund blieb.

Da stellten sich die Schmerzanfälle aufs Neue ein und dauerten von der Zeit an mit unerhörter Heftigkeit, Tag und Nacht tobend, fort bis zum abermaligen Eintritt des Kranken in den Cantonspital zu Anfang November 1883.

Ich hatte zu dieser Zeit nicht den Muth, Patienten eine abermalige Operation vorzuschlagen, wäre auch, offen gestanden, in Verlegenheit gewesen, eine Methode zu nennen, welche es ermöglichte, den zweiten und

dritten Ast des N. trigeminus noch weiter hinten, als es durch die früheren Operationen bereits geschehen war, aufzusuchen und zu reseciren. Mehr aus Verlegenheit, als in der Hoffnung, dass dem Kranken auf anderem Wege Rettung gebracht werden könne, ersuchte ich Herrn Collegen Huguenin, den Kranken auf seine Abtheilung aufzunehmen und nochmals einen therapeutischen Versuch mit dem constanten Strom zu machen.

Wie vorauszusehen war, blieb dieser Versuch erfolglos und in verzweifelter Stimmung verliess Patient am 31. November 1883 das Krankenhaus.

Bis zum *12. Januar 1884* hielt es der an grosse Morphiumdosen längst gewöhnte und dieses Mittel nun in noch grösseren Mengen anwendende Kranke zu Hause aus; dann aber trieben ihn die bis zu furchtbarer Höhe gestiegenen Schmerzen nochmals in die Klinik, wo er, ein Bild unsäglichen Jammers, an dem genannten Tage eintraf.

Er war zu jedem, auch dem gewagtesten Eingriff entschlossen und glücklich, als ich ihm schon zum nächstfolgenden Tage die Operation in Aussicht stellte.

Die Untersuchung ergab Folgendes:

Die Tast- und Druckempfindung auf der rechten Gesichtshälfte ist im Bereich des N. infraorbitalis und mandibularis bedeutend herabgesetzt und die Localisation angebrachter Hautreize sehr ungenau. Nur eine Zone der Haut, nach aussen von dem rechten Mundwinkel, etwa dem Vertheilungsgebiet des N. buccinatorius entsprechend, verhält sich annähernd normal.

Der Hauptsitz der Schmerzen während der Anfälle ist die rechte Schläfengegend hinauf bis gegen die Scheitelgegend, das Ohrläppchen, der äussere Gehörgang, die rechte Wangengegend nach aussen von dem Foramen infraorbitale, endlich die Alveolarfortsätze von Ober- und Unterkiefer rechterseits.

Frei von Schmerzen dagegen ist die Stirngegend, der Nasenrücken und die angrenzende Haut der rechten Nasenseite, endlich die Schleimhaut von Nase, Gaumen, Zunge. Auf Grund dieser Untersuchung musste man also die Neuralgie in den Ramus II und III n. trigemini verlegen und zwar in deren mittlere und äussere Zweige (Nn. infraorbitalis und subcutaneus malae einerseits und Nn. mandibularis und auriculo-temporalis andererseits), während die inneren Zweige (N. spheno-palatinus und N. lingualis) frei waren.

14. Januar 1884 dritte Operation: Neurektomie des ganzen zweiten und dritten Astes des N. trigeminus am Foramen rotundum und ovale. (Eigene Methode.)

Da die Operationsmethode gleich zu Anfang genau beschrieben worden ist, so bleibt hier nur noch zu erwähnen übrig, dass der Wundverlauf bei unserem Patienten keinerlei Störung zeigte, so dass derselbe schon am 16. Februar 1884 entlassen werden konnte. Die Wunde war linear bis auf die Drainstelle verheilt; aus letzterer aber entleerte sich noch immer etwas Eiter, der nachweislich aus dem bei der Operation eröffneten Antrum Highmori stammte. Ausserdem bestand noch ein mässiger Grad von Kiefersperre, so dass Patient die Zahnreihen nur etwa 2 Cm. weit öffnen konnte.

Die furchtbaren Schmerzen aber sind von dem Momente an, wo

der Kranke nach der Operation aus der Chloroformnarkose erwachte, vollständig verschwunden und sind es auch bis heute[1]) *geblieben.*

Interessant ist das Ergebniss der Sensibilitätsprüfung, welche am Tage des Austritts des Patienten aus der Klinik noch mit aller Sorgfalt vorgenommen wurde. Dasselbe dürfte, wenn überhaupt daran gezweifelt werden könnte, den sicheren Beweis liefern, dass durch die Operation wirklich der Stamm der beiden Aeste, d. h. also ihre sämmtlichen vereinigten Zweige betroffen wurden; doch nicht in der Weise, dass die Resection aller dieser Nervenzweige eine vollständige Anästhesie der von ihnen versorgten Gebiete der Haut und Schleimhaut zur Folge gehabt hätte. Vielmehr ergab die Prüfung folgende Resultate:

Nirgends im ganzen Gebiete des zweiten und dritten Astes des N. trigeminus dexter, selbst nicht im Gebiete des fast ganz ausgerotteten N. infraorbitalis und des doppelt resecirten N. mandibularis ist die Sensibilität ganz und gar aufgehoben.

Dagegen ist sie überall herabgesetzt, zum Theil sehr bedeutend, zum Theil nur wenig; ersteres in den gleich zu erwähnenden Regionen vollständiger Analgesie, letzteres überall in den Zonen, welche an die Grenzgebiete anderer sensibler Nerven stossen (z. B. der vorderen und hinteren Nn. cervicales, des N. supraorbitalis, lacrymalis, naso-ciliaris, ferner des N. sphenopalatinus, lingualis der anderen Seite).

Die mehr oder weniger anästhetischen Haut- und Schleimhautbezirke, welche von den Ram. II und III n. trigemini versorgt werden, zeichnen sich durch eine theils vollständige, theils nur unvollständige Analgesie aus. (Vgl. die Abbildung.)

Vollständige Analgesie zeigt die Haut zwischen unterem Augenlid und rechter Oberlippenhälfte nach aussen bis und mit dem Tragus des Ohres, ferner die Haut des äusseren Gehörgangs und der rechten Kinnhälfte.

Fig. 2.

Darstellung der Grenzen der anästhetischen und analgetischen Hautbezirke. — Die einfach schraffirten Theile sind weniger anästhetisch als die doppelt schraffirten, die gleichzeitig die Ausdehnung der vollständigen Analgesie angeben.

I) = Verbreitungsbezirk von Ram. I n. trigem.
II) = " " " II " "
III) = " " " III " "
C. a. = " der Nn. cervicales anter.

1) 2. Juli 1884; an diesem Tage stellte sich Patient nochmals vor, gesund und glücklich, jedoch noch mit der oben erwähnten Antrumfistel, welche ihn aber nicht weiter belästigt.

Nur unvollständige Analgesie zeigt dagegen die Haut des äusseren Theiles des rechten unteren Augenlids, der Gegend des Unterkieferwinkels und aufsteigenden Unterkieferastes, des Ohrläppchens, der Schläfengegend, und zwar letztere um so unvollständiger, je mehr man sich dem Scheitel nähert, der rechten Nasenseite, medialwärts bis zu einer vom Nasenrücken 1 Cm. entfernten Linie.

Ganz intact, weder anästhetisch, noch analgetisch ist die Haut des Nasenrückens und des inneren Augenwinkels (Gebiet des N. naso-ciliaris ram. I n. trigemini), des grössten Theiles der Ohrmuschel und eines kleinen Bezirks unter und vor dem Ohrläppchen (Gebiet der Nn. cervicales anteriores).

Vollständige Analgesie zeigt ferner die Schleimhaut der rechten Wange, der rechten Lippenhälften, des Zahnfleisches von Ober- und Unterkiefer rechts, der rechten Gaumen- und Zungenhälfte.

Ich beabsichtige nicht, an dieser Stelle auf den Werth der Nervendehnung und Nervenresection bei der Prosopalgie einzugehen; einem Kranken gegenüber, den die Qualen zum Selbstmord zu treiben drohen, schwinden etwaige Bedenken, es möchte vielleicht das Leiden nach geglückter Operation doch früher oder später wiederkehren; für Monate oder in besonders glücklichen Fällen für Jahre solche Kranke, welche die Hölle auf Erden durchzumachen verurtheilt sind, von ihren Qualen zu befreien, ist Preis genug für eine Operation, die weder gefährlich, noch schmerzhaft ist. Darum sei die obige Methode den Fachgenossen zur Berücksichtigung empfohlen.

Wie ich soeben, wo ich im Begriffe stehe, diesen Aufsatz an die Redaction dieser Zeitschrift einzusenden, finde, hat Credé in Dresden im Jahre 1880 dem Chirurgencongress in Berlin eine Kranke vorgestellt, bei welcher er den dritten Ast des N. trigeminus ebenfalls an der Schädelbasis, am Foramen ovale, gedehnt und durchschnitten hat. Credé befolgte dabei die Methode von Lücke, modificirt von Lossen-Braun und gelangte zum Ziele. Gleichwohl würde ich dringend rathen, das oben angegebene Verfahren in einem gegebenen Falle einzuschlagen; denn, wie mich zahlreiche Untersuchungen an der Leiche überzeugt haben, gewinnt die Operation erst auf diese Weise die nöthige Sicherheit.

XXIII.

Der Luftröhrenschnitt bei diphtherischem Croup.

Von

Dr. Gustav Passavant,

Arzt der chirurg. Abtheilung des Senckenbergischen Spitals zu Frankfurt a. M.

(Fortsetzung von S. 73.)

Eine Anzahl mehr oder weniger gefährlicher, krankhafter Erscheinungen und Complicationen treten nach dem Luftröhrenschnitt nicht selten auf. Sie sind theils durch diesen letzteren bedingt, theils unabhängig von demselben. Es gehören dahin das Ergriffenwerden der Wunde von Diphtherie, das Verschlucken, Bronchitis, katarrhalische Pneumonie und Pleuritis, das Emphysem, das Erysipel der Senkungsabscess und der Brand.

Ausser den genannten Krankheitserscheinungen tritt die Diphtherie nicht selten mit Masern, Scharlach und manchen anderen Krankheiten complicirt auf, die jedoch nicht hierher gehören, weil sie in weiter keinem Zusammenhange mit dem Luftröhrenschnitt stehen, wenn sie auch die Prognose verschlimmern. Ich glaube nicht, dass es eine Krankheit gibt, welche nicht gleichzeitig mit der Diphtherie vorkommen könnte, keine, gegen welche die Diphtherie Immunität gäbe.

Das Ergriffenwerden der Wunde von Diphtherie ist ein gewöhnliches Ereigniss. Am 2. oder 3. Tage oder später wird die Wunde empfindlich und zeigt sich dann mit einem leichten grauen Anflug bedeckt, der sich am nächsten Tage zu einer weissen diphtherischen Erkrankung der Wundoberfläche gestaltet. Im günstigen Fall macht diese Wunddiphtherie denselben Verlauf durch, wie wir ihn öfters im Schlund beobachten. Die erkrankte Oberfläche stösst sich nach einigen Tagen ab, die Diphtherie erzeugt sich auch wohl nach der Abstossung von Neuem, bis sie endlich beim Uebergang in Heilung frischen Granulationen Platz macht. Es entspricht durchaus nicht meiner Ansicht, jeden weissen und weisslichen Belag einer

Wunde Diphtherie zu nennen, ebensowenig halte ich es aber für gerechtfertigt, nur die schweren Fälle, welche mehr oder weniger grosse Substanzverluste zur Folge haben, als Diphtherie anzusprechen. Es gibt eben leichte und schwere Fälle von Diphtherie, auf kleinen Raum beschränkte und ausgebreitete, oberflächliche und tiefgreifende, sowohl auf den Mandeln und ihrer Nachbarschaft, als auf der Halswunde. Hätten wir ein untrügliches Signum pathognomonicum der Diphtherie, so würde darüber keine Meinungsverschiedenheit bestehen können. Trotz dieser Einschränkung des Wortes Diphtherie ist das Ergriffenwerden der Halswunde von der letzteren hier wenigstens durchaus keine seltene Erscheinung. Zuweilen dehnt sich die Diphtherie von der Halswunde weiter aus auf die umgebende Haut des Halses. Es bilden sich hier Bläschen oder Pusteln, welche platzen und sich in diphtherische Flecke verwandeln. War eine spanische Fliegenblase auf dem Hals gezogen worden, womit man heutzutage die Kranken nicht mehr zu plagen pflegt, so verbreitet sich die Diphtherie ziemlich sicher von der Wunde aus auf diese Stelle. Im schlimmsten Fall greift die Diphtherie von der Wunde aus in die Tiefe und Breite und richtet dann zuweilen brandige Zerstörungen an. Die Wunddiphtherie ist der Ort, wo die gute Wirkung eines örtlich angewandten Mittels leicht zu erproben ist. Ich kenne bis jetzt keins, dem man eine vorbeugende Wirkung oder eine rasche Beseitigung der Diphtherie mit Sicherheit zuschreiben könnte. Die gegen die Wunddiphtherie gebräuchlichen Mittel sind oben angegeben.

Das Verschlucken nach dem Luftröhrenschnitt ist ein häufig vorkommendes und immer recht störendes Ereigniss. Auch ohne vorherige Operation kommt bei Diphtherie Verschlucken vor, auch in Fällen, wo der Schlund und der Kehldeckel von Diphtherie ergriffen sind, aber keine Athembeschwerden bestehen. Endlich kommt es im Stadium der Reconvalescenz neben Gaumensegellähmungen und anderen Lähmungen vor, ohne und nach vorausgegangenem Luftröhrenschnitt. Es geht daraus hervor, dass das Verschlucken ein Symptom der Krankheit und nicht eine Folge der Operation ist. Freilich tritt es nach derselben besser zu Tage, indem das Genossene mit Husten wieder zur Halswunde herauskommt, ohne vorherige Operation aber nur Husten veranlasst, welchen man bei solchen Kranken auch ohne Verschlucken zu hören bekommt. Wenn daher in einem nicht operirten Fall, namentlich wenn es ein Kind betrifft, ein Zweifel darüber bleiben kann, was die Ursache des Hustens ist, so ist das beim Verschlucken nach dem Luftröhrenschnitt kaum mehr möglich. Es mag daher das Verschlucken auch hier eine Erwähnung finden, zumal

da es nicht ausser Zweifel steht, ob dasselbe nicht durch den Luftröhrenschnitt zuweilen beeinflusst wird. Da der Genuss von Speise und Trank durch das Verschlucken heftige Hustenanfälle veranlasst, bekommen die Kinder, um diesen Beschwerden zu entgehen, Abneigung gegen das Essen und Trinken und verweigern es oft hartnäckig. Es ist aber das um so misslicher, weil eine gute Ernährung bei dieser Krankheit von grösster Wichtigkeit ist. Lässt man das Kind sitzend trinken und beugt den Kopf vorne über, so fliesst das Getränk zuweilen grösstentheils neben dem Röhrchen oder bei gefenstertem Röhrchen durch dasselbe heraus und bei Entfernung des Röhrchens aus der Wunde, oft ohne Husten zu veranlassen. Liegt aber das Kind beim Trinken auf dem Rücken, so glückt es ihm zuweilen, das Schlucken zu vermeiden, zuweilen fliesst dagegen Getränk und Speisebrei in der Luftröhre hinab und erzeugt Husten. Ausser der ungenügenden Ernährung, welche durch das Verschlucken und den dadurch bedingten Widerwillen gegen Nahrung erzeugt wird, kann auch das Eindringen von Nahrung in die Lunge Schluckpneumonie zur Folge haben. Doch scheint es mir, als wenn man heutzutage der Schluckpneumonie eine unbewiesen grosse Rolle zuschriebe. Wie oft finden sich bei der Section von Kindern, die an diphtherischem Croup verstorben sind, lobuläre Pneumonien in Fällen, wo gar kein Verschlucken stattgefunden hat. Es ist also ungerechtfertigt, in den Fällen, wo Verschlucken vorhanden war, dieses ohne Weiteres als die Ursache der bei der Section gefundenen lobulären Pneumonien anzusehen. Wenn man nur dann Schluckpneumonie als auf sicherer Basis begründet annehmen würde, wo sich bei der Section Speisereste von pneumonischem Herd umgeben vorfinden, so möchte dieselbe sich wohl als eine seltenere Krankheit erweisen. Von Flüssigkeiten, wie Milch, Wasser und anderen, ist bekannt, dass sie, in kleinen Quantitäten in die Lunge gelangt, rasch resorbirt werden. Ihnen eine Schluckpneumonie zuzuschreiben, während bei der Section nichts mehr von ihnen gefunden wird, wäre doch eine sehr gewagte Hypothese, da durch den Croup eine bekannte und häufig vorhandene Ursache der lobulären Pneumonie gegeben ist. Lehrreich sind in dieser Beziehung die Experimente, welche Schüller an Thieren gemacht hat (Deutsche Chirurgie von Billroth u. Lücke. Lief. 37. S. 18 u. f.).

Flüssigkeit erzeugt am leichtesten Verschlucken, während breiige Nahrung besser vertragen wird. Man thut also gut, in solchen Fällen vorzugsweise Nahrung der letzten Art zu verabreichen, zur Löschung des Durstes aber reines Wasser in kleinen Quantitäten vorsichtig schlucken zu lassen. Wenn davon auch ein Schlückchen in die Luft-

wege kommt, so schadet das nichts, es macht nur Husten. Auch den Mund mit frischem Wasser auszuspülen, mindert den Durst des Kindes. In manchen Fällen bleibt jedoch nichts übrig, als zu der Schlundsonde seine Zuflucht zu nehmen und zu ernährenden Klystieren. Diese künstliche Ernährung muss mit grösster Beharrlichkeit betrieben und vom Arzte selbst überwacht werden. Die diphtherischen Kinder sind nur zu sehr der Gefahr ausgesetzt an Entkräftung zu sterben. Man hat auch den Eingang des Kehlkopfs mittelst eines an einen Faden befestigten Tampons verschlossen oder die Trendelenburg'sche Tamponade der Luftröhre vorgenommen.

Die letzte Ursache des Verschluckens liegt in einem mangelhaften Verschluss des Kehlkopfs während des Schluckens. Damit ist aber wenig gesagt; es frägt sich, woher dieser mangelhafte Verschluss kommt. Wilms fand bei der Section eines Kindes, welches sich nach dem Luftröhrenschnitt wegen häutiger Bräune häufig verschluckt hat und welchem Getränk zur Wunde herausgelaufen war, die Schleimhaut des Kehlkopfs und der Luftröhre dunkel geröthet und etwas geschwellt, die Morgagni'schen Taschen mit Schleim erfüllt, und das Ligam. glosso-epiglotticum medium stark gespannt. Sonst fanden sich keine Veränderungen, welche das Verschlucken erklären konnten. Bei einigen Sectionen an Croup verstorbener Kinder, welche noch kurz vor ihrem Tode sich verschluckt haben, habe ich dicke Pseudomembranen am Eingang des Kehlkopfs gefunden, bei anderen dagegen war trotz des stattgehabten Verschluckens auf der Schleimhaut nichts zu finden, was jenes Symptom erklärt hätte. Die Ursache musste also innerhalb der betreffenden Gebilde liegen, und zwar in einer Infiltration der Muskeln und des Zellgewebes oder in einer Functionsstörung der Nerven, wodurch der Abschluss des Luftweges verhindert wird.

Um zu entscheiden, welchen Muskeln man das Verschlucken zuschreiben darf, fragt es sich, wo und wie der Verschluss zu Stande kommt, ein Vorgang, welcher noch nicht endgültig festgestellt ist, sondern verschieden erklärt wird.

Bemerkenswerth sind in Hinsicht des Kehlkopfverschlusses die Beobachtungen von Türck (Klinik der Krankheiten des Kehlkopfs) und Trendelenburg's (Arch. f. Chir. 13. Beiträge zu den Operationen an den Luftwegen). Letzterer legte nach Türck's Vorgang einen Faden durch den Kehldeckel, zog den Faden an, so dass der Kehldeckel nicht herabbewegt werden konnte, und liess schlucken. Es entstand kein Verschlucken. Er schnitt alsdann ein Stück des entarteten Kehldeckels weg, ohne dass dies Verschlucken zur Folge

gehabt hätte. Trendelenburg kommt dadurch und durch seine ferneren Beobachtungen zu dem Ausspruch: „Der wasserdichte Verschluss des Kehlkopfs beim Trinken wird nicht durch den Kehldeckel, sondern durch den Schluss der Stimmritze bewirkt.“ Und weiter unten: „Die falschen und wahren Stimmbänder, welche sich beim Schlucken aneinander legen, geben einen vollständig genügenden doppelten Verschluss des Zugangs der Luftröhre“. Auf ähnliche Weise erklären manche Andere das Zustandekommen des Kehlkopfverschlusses. Dieser Annahme stehen andere Ansichten gegenüber, nach welchen zum Verschluss der Luftwege dem Kehldeckel eine mehr oder weniger bedeutende Rolle zufällt. Die Meinungsverschiedenheiten, welche über den Verschluss des Kehlkopfs bei dem Schlucken bestehen, haben mich veranlasst, auf diesen Gegenstand näher einzugehen. Die dadurch erhaltenen Resultate habe ich, um nicht hier zu sehr auf Abwege zu gerathen, am Schluss dieses Aufsatzes zusammengestellt.

Ich komme auf die Ursache des Verschluckens bei diphtherischem Croup zurück. Sie kann, wie erwähnt, gesucht werden in mechanischen Bedingungen oder in dem Muskelapparat des Kehlkopfs oder in den die betreffenden Muskeln versorgenden Nerven, oder endlich auch in einer Unthätigkeit der Empfindungsnerven der Schleimhaut des Schlundes. In erster Linie kann der mangelhafte Kehlkopfverschluss bedingt sein durch pseudomembranöse Ablagerungen und Infiltrationen des Kehlkopfeingangs und seiner Umgebung. Wir können uns an dem Zäpfchen überzeugen, wenn dieses ringsum in einem dicken, weissen, pseudomembranösen Ueberzug steckt, dass die Bewegungsfähigkeit desselben aufgehoben ist. Aus demselben Grund gelangen Getränke nicht selten bei Diphtherie in die Nase, wenn das Gaumensegel und der Schlund von der Krankheit ergriffen sind und dadurch die Gaumenklappe nicht fest schliesst. Wo die laryngoskopische Untersuchung sich anwenden lässt, liefert sie zuweilen den Nachweis, dass der Eingang des Kehlkopfs von mehr oder weniger dicken Schichten von Diphtherie befallen ist; doch können sie auch zur Zeit der Untersuchung bereits verschwunden und nur noch ein die Bewegung hinderndes Infiltrat in den subserösen Geweben und an den Muskeln übrig sein, welches, wenn es sich auch dem Auge entzieht, doch störend auf den Kehlkopfverschluss einwirken kann. Rokitansky sagt vom Croup: „Die submucösen Muskeln verfallen dabei in Paralyse, sie sind infiltrirt, erbleicht, erschlafft.“ Ferner können in der Gegend des Kehlkopfverschlusses sitzende diphtherische Geschwüre Veranlassung zum Ver-

schlucken geben, wie das bei anderen, z. B. tuberculösen Geschwüren des Kehlkopfs zum Oefteren vorkommt. Einer nicht durch Infiltrat bedingten motorischen Nervenlähmung beim Verschlucken in der ersten Zeit der Krankheit, wo sonst keine Lähmungen, ausser durch Infiltration bedingte, vorkommen, eine Rolle zuzutheilen, möchte nur dann gestattet sein, wenn sich dieselbe mikroskopisch nachweisen liesse, und das ist bis jetzt, soviel ich weiss, nicht geschehen. Es könnte endlich auch sein, dass die Gefühlsnerven der Schleimdes Schlundes ihre Functionsfähigkeit ein gebüsst haben, das Kind es gar nicht wahrnimmt, wenn der Bissen oder Schluck in den Schlund herabgeht, und deshalb die zur Eröffnung der Speiseröhre nöthige Bewegung des Kehlkopfes unterlässt. Man sieht zuweilen, dass das Kind einen Schluck Flüssigkeit in den Mund bringt, der alsbald durch das Röhrchen wieder herausläuft, ohne dass man ein Heben oder sonst eine Bewegung des Kehlkopfes wahrnimmt. Es spricht das zu Gunsten der Annahme einer Gefühllosigkeit der Schleimhaut des Schlundes, liesse sich aber auch bei vorhandener Empfindung durch Unthätigkeit derjenigen Muskeln erklären, welche den Kehlkopfverschluss bedingen.

Man hat auch dem Röhrchen Schuld an dem Verschlucken zugeschrieben. Der N. laryngeus superior kommt mit dem Röhrchen gar nicht in Berührung, und die Muskeln, wo dies mit seinen Verzweigungen der Fall sein könnte (Mm. crico-thyreoidei recti, möglicherweise auch obliqui) sind am Verschluss des Kehlkopfs nicht betheiligt. Dagegen hat man einen Druck beschuldigt, welchen das Röhrchen möglicherweise auf den N. laryngeus inferior auszuüben im Stande ist, und von ihm eine Lähmung abgeleitet, welche Veranlassung zum Verschlucken geben soll. Die Möglichkeit, dass ein Druck des Röhrchens auf diesen Nerven ausgeübt werden könne, muss zugegeben werden, ebenso, dass seine Verzweigungen in den Mm. thyreo-arytaenoidei beim Kehlkopfverschluss in Anschlag kommen, der Nachweis von Ursache und Wirkung aber wird sehr schwer zu liefern sein. Wenn die Beobachtungen richtig sind von Fällen, wo das Verschlucken aufgehört habe, sobald das Röhrchen entfernt, und wieder eingetreten sein soll, wenn das Röhrchen wieder eingelegt wurde, so kann die Ursache davon leicht in etwas Anderem liegen, als in einem Druck des Röhrchens auf den N. laryngeus inferior. Es scheint mir wahrscheinlich, dass das Verschlucken höchst selten durch das Röhrchen, sondern wohl fast immer durch die Krankheit bedingt ist, und da wird denn die Möglichkeit eines diphtherischen Ergriffenwerdens, einer croupösen oder diphtherischen Infiltration der

betreffenden Nerven ebensowenig in Abrede zu stellen sein, wie die der Muskeln und des Bindegewebes. Das Mikroskop muss hier den Beweis liefern und hat bereits für die Lähmungen in späteren Stadien der Krankheit einigen Aufschluss gegeben. — Uebrigens ist das auf dem Höhestadium der Krankheit vorkommende Verschlucken wohl zu unterscheiden von dem Verschlucken infolge jener Lähmungserscheinungen, welche nach überstandener Krankheit als secundäre auftreten und welche auch an inneren Kehlkopfmuskeln beobachtet worden sind. Jenes tritt auf, während der Schlund und Kehlkopf von Diphtherie befallen sind und pflegt einige Tage, wenn es lange ist, 8—10 Tage zu bestehen, diese letzteren dagegen treten erst nach abgelaufener Krankheit auf, nach 2—3 Wochen, und pflegen oft Wochen und Monate lang zu bestehen. Solche secundäre Lähmungen des Kehlkopfs sind durch exacte laryngoskopische Untersuchungen bestätigt als Anästhesie der Kehlkopfschleimhaut, Lähmung der Kehlkopfklappe, sowie Lähmung der Stimmbänder. Ein Theil derselben gibt Veranlassung zum Verschlucken und zum Eindringen von Speisen in die Bronchien, ohne dass der Kranke es fühlt und hustet. v. Ziemssen macht darauf aufmerksam, dass man in diesen Fällen auf der Hut sein müsse, die Schlundsonde nicht statt in die Speiseröhre in die Luftröhre einzuführen. Dieser Missgriff ist jedoch leicht zu vermeiden, wenn man sich vor dem Eingiessen von flüssiger Nahrung davon überzeugt hat, dass die Luft beim Athmen neben dem Rohr oder durch die Nase und nicht durch das Rohr aus- und einströmt [1]).

So oft ich auch das Verschlucken nach dem Luftröhrenschnitt zu sehen Gelegenheit hatte, so bin ich doch betreffs der Ursache desselben zu keinem befriedigenden Resultate gelangt. Es schien mir bald diese, bald jene Ursache die wahrscheinliche. Das Interesse für den Kranken war aber meist nach anderen Richtungen hin so in Anspruch genommen, dass der Entstehungsursache dieser lästigen Zugabe nicht die gehörige Aufmerksamkeit geschenkt wurde.

Von der Bronchitis, katarrhalischen Pneumonie und

1) Aus den Beobachtungen, welche Billroth beim Kropf gemacht hat (Wien. med. Wochenschrift. Nr. 29. 1879) geht hervor, dass bei Kropfkranken nicht selten Verschlucken vorkommt, welches nach der Exstirpation des Kropfes vergeht. Aber auch das Gegentheil beobachtete Billroth, dass nämlich vor der Exstirpation des Kropfes kein Verschlucken zugegen war, die nächsten paar Tage nach der Operation sich einstellte und vom 3. Tage an wieder verging. In diesen letzteren Fällen möchte vielleicht eine Zerrung des N. laryngeus superior während der Operation als Ursache der vorübergehenden Lähmung anzusehen sein.

Pleuritis war zum Theil oben schon als begleitende oder nachfolgende Krankheiten der Diphtherie die Rede und ich werde noch mehr darauf zurückkommen, begnüge mich daher hier mit der blossen Erwähnung derselben.

Emphysem unter der äusseren Haut und im tieferen Zellgewebe, welches während oder nach der Operation entsteht, kann bedingt sein durch einen operativen Fehler, wenn nämlich die Luftröhre angeschnitten worden ist, die Oeffnung sich wieder verlegt hat und nun bei dem Ausathmen Luft aus der Wunde in das Zellgewebe des Halses dringt; oder wenn es später eintritt, dass das Röhrchen der Luft keinen freien Austritt gewährt und daher diese neben dem Röhrchen einen Weg in das Zellgewebe des Halses findet; oder endlich, dass sein unteres Ende durch Schwellung der Wundränder aus der Luftröhre heraus und in die Halswunde vor die Luftröhre zu liegen kommt. Unter allen Umständen ist dieses Emphysem, wenn es selbst eine bedeutende Ausdehnung erreicht — ich habe es über den ganzen Hals, das Gesicht und den oberen Theil des Rumpfes bis zur Nabelgegend ausgebreitet gesehen — von weiter keinen nachtheiligen Folgen und kann durch Beseitigung seiner Ursache leicht gehoben werden. Das Hautemphysem kann auch von den Lungen ausgehen, indem das Lungenemphysem sich unter der Pleura einen Weg ins Mediastinum und von da zum Hals u. s. w. bahnt, wie es bei häutiger Bräune, wenn auch als seltene Complication, ohne vorherige Operation beobachtet worden ist. Ein Emphysem, welches bei gewaltsamer Ausdehnung des Thorax durch Eintreten der äusseren Luft in das Zellgewebe der Wunde entstehen soll, wie es von einigen Autoren angegeben wird, habe ich nie zu beobachten Gelegenheit gehabt.

Wie zu jeder Wunde kann auch zu dem Luftröhrenschnitt Erysipelas hinzutreten, immer eine unangenehme Complication, wenn auch einzelne Fälle glücklich verlaufen. Ich lasse hier eine Krankengeschichte folgen, welche ihres Sectionsbefundes wegen merkwürdig ist.

Diphtherie, Luftröhrenschnitt, Erysipelas von der Halswunde ausgehend. Tod.

In der Nacht vom 12. auf den 13. Februar 1872 wurde ich von einem befreundeten Collegen gerufen, um einem vierjährigen Knaben, K. F. von Hanau, den Luftröhrenschnitt zu machen. Das Kind war hierher zum Besuch gekommen und soll schon seit 8 Tagen etwas Husten gehabt haben. Am Tage vor der Operation wurde von dem behandelnden Arzt diphtherischer Belag auf den Mandeln constatirt. Als ich das Kind sah, war die

Athemnoth bereits weit vorgeschritten. Es lag ganz ruhig da, blass, mit geschlossenen Augen, erschwerter, aber oberflächlicher Respiration und kleinem Puls. Die Kohlensäurevergiftung hatte schon angefangen. Ungern verstand ich mich dazu, dass Chloroform gegeben wurde, weil ich es in einem so vorgeschrittenen Fall für gefährlich halte. Da man aber darauf bestand und versicherte, dass das Kind sehr unbändig sei, gab ich darin nach, da es ohnedies an Assistenz fehlte. Die Operation verlief blutlos; es dauerte aber wohl eine halbe Stunde, bis das Kind wieder zu sich kam. Der Puls war zwar immer zu fühlen, aber der Athem machte öfters lange Pausen, bis wieder eine Inspiration erfolgte. Um letztere zu veranlassen, führte ich den Stiel eines Instruments in den Mund ein und berührte damit den Schlund, worauf es jedesmal einige Athemzüge that. Endlich erwachte es aus seiner ohnmachtartigen Narkose und konnte ruhig athmend zu Bett gebracht werden.

Am 13. war der Zustand des Kindes wenig befriedigend. Schnelle Respiration und schneller Puls, viel Schleimauswurf durch das Röhrchen. Am 14. zeigte sich der Hals in der Umgegend der Wunde geschwollen, am 15. war das Erysipelas deutlich ausgesprochen. Es erstreckte sich abwärts über die Brust und aufwärts auf die linke Backe. Das Kind isst und trinkt wenig, hat Brechneigung, schläft viel; aus der Wunde fliesst ein wässriges übelriechendes Secret. Am 16. hat sich der Rothlauf auch auf die andere Backe verbreitet, in der Umgegend der Wunde ist die Geschwulst etwas gefallen. Athem befriedigend, Puls von 120 und 130 auf 108 herabgegangen. Am 17. hat die Halswunde ein schlechtes missfarbiges Aussehen und einen brandigen Geruch, ein dünnes jauchiges Secret fliesst ab; das Kind verweigert die Nahrung. Trotz ernährender Klystiere nehmen die Kräfte ab. Am 19. höchste Schwäche, pulslos, Tod.

Section. Am Hals waren einige Stellen, wo der Rothlauf war, von ihrer Oberhaut entblösst. Die Wunde und ihre Umgebung missfarbig, brandig. Die Schleimhaut der Luftröhre und der grossen Bronchien übersät mit kleinen geschwürigen Substanzverlusten. In einigen Bronchialverzweigungen fanden sich noch Faserstoffgerinnsel. Im rechten unteren Lungenlappen Stase.

Mesenterialdrüsen geschwollen und geröthet, im Ileum viele weisse geschwollene Solitärdrüsen von Hirsekorngrösse, auch die Payer'schen Drüsenhaufen etwas angeschwollen.

Häufiger als der Rothlauf zeigt sich in geringerem oder grösserem Umfang um die Wunde Erythem, ohne oder mit weissen Eiterpusteln. Letztere können ebensogut diphtherisch werden, wie das bei Blasenwunden, früher öfter wie heutzutage, weil man keine Blasen mehr setzt, zur Beobachtung gekommen ist. Auch Hautausschläge sind beobachtet worden. Was ich davon gesehen habe, schien mir nicht als specifisch diphtherisch aufgefasst werden zu dürfen.

Der Senkungsabscess ist nach dem Luftröhrenschnitt selten. Die nachfolgende Krankengeschichte ist ein Beispiel davon.

Diphtherischer Croup, Luftröhrenschnitt, Tod am 8. Tage nach der Operation, Senkungsabscess.

A. Oe., 6 Jahre alt, wurde gegen Ende März 1864 von Heiserkeit befallen. Einathmen von Wasserdämpfen, Betupfen der diphtherischen Mandeln mit Alaun, nasse Umschläge um den Hals. Die Diphtherie der Mandeln verschwand und kam wieder. So vergingen etwa 10 Tage, während welcher der Puls immer frequent blieb und Heiserkeit vorhanden war. Am 5. April trat Athemnoth ein, die sich am 6. so gesteigert hatte, dass am Abend der Luftröhrenschnitt gemacht werden musste. Nach der Erholung aus der Chloroformnarkose war ruhiger Athem vorhanden. Kräftige Nahrung, Moschus. In den nächsten Tagen wurden Häute aus dem Röhrchen ausgehustet. Allmählich verliert das Secret seine schleimige Consistenz, es wird eine weissliche, später etwas geröthete Flüssigkeit ausgeworfen. Nach 4 Tagen konnte das Röhrchen entfernt werden, die Wunde war diphtherisch geworden, geschwollen. Röthe und Geschwulst hatte sich von der Wunde aus über den Hals bis auf die linke Backe und oberen Theil der Brust verbreitet. Betupfen der Wunde mit Alaun. Die Schwäche nahm zu, die Esslust ab. Klystiere mit Fleischbrühe. Unter zunehmender Schwäche erfolgte der Tod am 8. Tage nach der Operation.

Section. Von der brandigen diphtherischen Halswunde verlief auf der rechten Seite der Luftröhre nach abwärts eine weissliche, eiterige, diphtherische Infiltration des Zellgewebes bis hinter das Brustbein herab. Die Schleimhaut der Luftröhre und der Bronchien war stellenweise geröthet, hier und da haftete flüssiges, gelblich-weisses Secret an ihr. Die Lungen stellenweise ödematös, sonst normal.

Das Kind ist somit an Schwäche und an der Weiterverbreitung der von der Wunde ausgehenden brandigen Diphtherie gestorben.

Bei Diphtherie kommen auch zuweilen Eiterung oder Verjauchung der Halsdrüsen vor. Es bedarf kaum der Erwähnung, dass ihre möglichst frühzeitige Eröffnung geboten ist. Ich habe dieselben einige Male bei der Complication von Diphtherie mit Scharlach gesehen, wo es denn fraglich bleibt, welche von den beiden Krankheiten die Ursache der Drüsenverjauchung abgegeben hat.

Brand der Wunde und ihrer Umgebung kann aus verschiedenen Ursachen entstehen. Erstens Druckbrand durch das Röhrchen. Ausser in der Gegend des vorderen oder hinteren Theiles des Randes seiner unteren Oeffnung und in der Gegend des hinteren convexen Theiles desselben kann Druckbrand auch an dem Luftröhrenwundrand entstehen, wenn die Wunde zu klein ist, und endlich an dem Rand des Fensters, wenn dieses so angebracht ist, dass sich die Schleimhaut der hinteren Luftröhrenwand durch dasselbe vordrängt. Bei gehöriger Aufmerksamkeit wird man, wie bereits oben angegeben, durch leichte Blutspuren und Schmerzempfindung frühzeitig auf solche durch das Röhrchen veranlasste Verwundungen aufmerksam

gemacht werden und durch ein zweckmässigeres Röhrchen dem Weiterfortschreiten des Schadens vorzubeugen im Stande sein. Eine andere Ursache des Brandes ist, wenn er als Product der Diphtherie auftritt. Die Diphtherie hat immer das Absterben oberflächlicher oder mehr in die Tiefe gehender Gewebsschichten zur Folge, und wäre es auch nur des Epithels. Dieses letztere stösst sich ab ähnlich, wie es bei dem Scharlach des Schlundes der Fall ist; man kann dabei vom Brand nicht wohl reden, obgleich es derselbe Hergang wie bei diesem ist, nur ganz oberflächlich. Greift die Diphtherie tiefer und kommt dadurch ein etwas tieferer Theil der Schleimhaut zum Absterben, so entsteht das diphtherische Geschwür. Bei noch tieferem Eingreifen in das submucöse Bindegewebe und selbst in die unterliegenden Muskeln werden gelegentlich auch diese Theile zum Absterben gebracht, sie verschorfen oder bilden feuchten missfarbigen Brand. Selbst die Luftröhrenknorpel können davon ergriffen werden. Die tiefer greifenden Zerstörungen gehen mit bedeutender Schwellung des Gewebes einher, veranlassen zuweilen grosse Substanzverluste und führen, wenn sie nicht wie gewöhnlich durch Septicämie tödten, zu sich contrahirenden Vernarbungen und an der Luftröhre zu Stenosen. Auch zu Lungengangrän kann der Brand der Luftröhre Veranlassung geben. Der Geruch der in Verwesung übergehenden Weichtheile, das schwärzliche Beschlagenwerden silberner Röhrchen verrathen seine Gegenwart, wenn er selbst nicht sichtbar sein sollte. Es mögen individuelle Verschiedenheiten in einem Fall zur Entstehung des Brandes disponiren, im anderen davor bewahren; mehr aber als dies scheint die Intensität, mit welcher die Krankheit auftritt und den Körper durchdringt, den Brand zu begünstigen. — Gegen die fortschreitenden brandigen, diphtherischen Zerstörungen sind die auch sonst gegen Brand gebräuchlichen, stark ätzenden Mittel, als Chlorzinklösung und dergleichen empfohlen, selbst das Ferrum candens hat Anwendung gefunden. Wo es sich um die Beseitigung eines das Leben bedrohenden Uebels handelt, ist auch ein Heilmittel willkommen, welches voraussichtlich nicht unbedenkliche Folgen, Narbencontractionen und Stenosen der Luftröhre, haben wird. Ist erst das Leben gerettet, so wird dann die Frage entstehen, wie den nachtheiligen Folgen der Narbencontraction abzuhelfen ist.

Sobald der Kehlkopf wieder frei ist, muss das Röhrchen, was denn doch immer ein Uebel, wenn auch ein nothwendiges ist, entfernt werden. Dadurch wird am besten den Nachtheilen vorge-

beugt, welche durch dasselbe etwa veranlasst werden können. Man kann in einzelnen Fällen, zuweilen schon am 3. Tage nach dem Luftröhrenschnitt den Versuch machen, das Röhrchen zu entfernen, wenn vielleicht auch nur auf einige Stunden. Oefters jedoch ist es erst später möglich, etwa zwischen dem 3. und 12. Tage, oder selbst noch später. Die rasche Verkleinerung der Wunde, wenn das Röhrchen herausgenommen ist, und das dadurch erschwerte Wiedereinführen desselben ist ein Umstand, welcher es nöthig macht, dass alsdann immer Jemand zugegen sein muss, welcher befähigt ist, im Nothfall sogleich das Röhrchen wieder, oder einen Ersatz für dasselbe, einzuführen.

Um sich zu überzeugen, ob der Kehlkopf wieder frei ist, nimmt man das innere Röhrchen heraus und verschliesst die äussere Oeffnung des mit einem Fenster versehenen äusseren Röhrchens mit einem Stopfen. Wird dieser Verschluss während 24 Stunden ertragen, so ist es ein Beweis, dass der natürliche Luftweg wieder wegsam ist und hinlängliche Luft durchlässt. Dieses Verstopfen des äusseren Röhrchens kann man auch benutzen, um Schleim und Häute aus dem Kehlkopf aushusten zu lassen, oder wenn Verdacht auf Geschwüre im Kehlkopf vorhanden ist, um Verwachsungen wo möglich vorzubeugen. In einem Fall, wo ich den Stopfen einlegte, um das Athmen durch den Kehlkopf wieder in Gang zu bringen, fing die Wunde an zu bluten. Die Ursache davon lag darin, dass der Kehlkopf noch nicht hinlänglich wegsam war und deshalb bei dem Einathmen Luft zwischen Röhrchen und Wunde eingezogen wurde, die hier eine saugende Wirkung hatte und die Blutung der Wunde veranlasste. Die Blutung hörte auf, sowie ich den Stopfen entfernt hatte. Hat man Ursache, die Schliessung der Wunde zu beanstanden, oder ist Niemand zugegen, dem man das Wiedereinlegen des Röhrchens anvertrauen kann, so kann der federnde Drahtdilatator eine zweckmässige Verwendung finden. Eine schmale längliche Compresse wird auf die Oeffnung gelegt, eine grössere über das ganze Instrumentchen und ein Halstuch darüber gethan, so dass nur wenig oder keine Luft durch die Wunde geht und doch im Nothfall durch Wegnahme der Compressen die Oeffnung sogleich wieder für die Luft zugänglich gemacht werden kann. Man kann auch die Arme des Instruments so zusammenschrauben, dass die Wundränder fast zusammenliegen und darüber die Compresse legen. Entsteht Athemnoth, so ist nur die Schraube aufzudrehen, die nach aussen federnden Arme treiben dann die Wundränder so weit auseinander, als es die Finger der linken Hand erlauben, mit welchen die Arme des Instruments gehalten wer-

den müssen, um ein zu weites Auseinandergehen derselben zu verhüten, und es ist dann nur noch, wenn die Wunde weit genug geöffnet ist, die Schraube zuzudrehen.

Um vor Erstickungsanfällen nach Entfernung des Röhrchens sicher zu sein, kann sich auch der die Wache habende geübte Gehülfe oder eine geübte Wärterin des oben erwähnten modificirten Trousseauschen Dilatators bedienen, oder des Roser'schen Nachbehandlungsröhrchens. Dieses Röhrchen ist leicht einzuführen, selbst wenn die Wunde sich schon beträchtlich verkleinert hat, weil es dünn und unten wie ein Katheter abgerundet ist. Nur muss seine Anwendung eine vorübergehende sein und dasselbe nicht benutzt werden, wie ich es gesehen habe, in Fällen, wo man das Röhrchen nicht entfernen kann, ohne dass in kürzerer oder längerer Zeit Athemnoth entsteht und deshalb das Roser'sche Röhrchen längere Zeit tragen lässt in der Hoffnung, dass sich jener Missstand allmählich geben werde. Dazu ist das Röhrchen nicht geeignet und nicht gemacht, denn wenn Kinder, welche ein solches enges Röhrchen anhaltend tragen, nur im Zimmer herumspringen oder die Treppe hinauflaufen, kommen sie ausser Athem, weil ihnen das Röhrchen nicht genug Luft zuführt. In solchen Fällen von eintretender Athemnoth nach Entfernung des Röhrchens hat man sich zuerst zu bemühen, die Ursache der eintretenden Athemnoth zu ermitteln und diese zu heben. Die Anwendung des Roser'schen Röhrchens hat in solchen Fällen nur die Folge, dass man die zu eng gewordene Wunde erst wieder erweitern muss, worauf ich zurückkomme.

Nach der endgültigen Entfernung des Röhrchens pflegt die Wunde rasch von selbst sich zu schliessen. Bevor das geschehen ist, sammelt sich oft im Kehlkopf Schleim an, der nicht ausgehustet werden kann, weil die Luft durch die Wunde einen leichteren Ausgang findet. Man braucht dann nur die Wunde mit den Fingern zusammenzudrücken, worauf der Schleim beim Husten in den Mund kommt.

Ein höchst unangenehmes Ereigniss nach dem Luftröhrenschnitt ist es, wenn das Röhrchen nach abgelaufener Krankheit nicht entfernt werden kann, ohne dass Erstickungsanfälle eintreten. Das Athmen durch das Röhrchen geht frei von Statten, in manchen Fällen selbst das Athmen durch das gefensterte Röhrchen bei geschlossener vorderer Oeffnung, man glaubt am Ziel zu sein, sowie jedoch das Röhrchen herausgenommen wird, tritt Athemnoth ein und man ist genöthigt, es wieder einzulegen. Die Zeiträume, während welcher aus dieser Ursache der Patient gezwungen war, sein Röhrchen zu tragen, sind verschieden. Es gibt Fälle, in welchen

während Wochen, Monaten und Jahren jeder Versuch, das Röhrchen zu entfernen, Athemnoth und Erstickungsanfälle zur Folge hatte. Mancher Patient war selbst genöthigt, das Röhrchen das ganze Leben hindurch zu tragen. Auch sind Fälle bekannt, wo nach verheilter Luftröhrenwunde wegen von Neuem eingetretener Athemnoth durch eins oder das andere der hier in Rede stehenden Hindernisse ein 2. und selbst ein 3. Luftröhrenschnitt nöthig wurde. Dergleichen Fälle finden sich aufgeführt von W. Koch, Arch. f. Chirur. 20, von W. Köste, Arch. f. Chir. 24, von A. Sanné, Traité de la diphthérie. p. 609 und an verschiedenen anderen Orten. Die Ursache dieses Missstandes kann darin begründet sein, dass oberhalb des Röhrchens gegen Vermuthen noch Reste der Krankheit, Pseudomembranen oder entzündliche Schwellungen der Schleimhaut oder Oedema glottidis u. s. w. bestehen. Eine genaue Untersuchung von Mund und Wunde aus wird die Diagnose meist aufhellen und die geeigneten Mittel zu ihrer Beseitigung an die Hand geben.

Eine nicht seltene und wohl von allen die häufigste Ursache dieses Uebels besteht in Granulationsbildungen. Ihr häufigster Sitz ist an dem Wundrande der Luftröhre und in dessen Nähe, ferner da, wo der untere Rand des Röhrchens oder auch dessen hintere Fläche die Schleimhaut wund gedrückt hat. Wie überhaupt Granulationen auf Wunden entstehen, so können sie auch sich an jeder Stelle des Kehlkopfs und der Luftröhre entwickeln, wo ein diphtherischer Substanzverlust stattgefunden hat.

Kehlkopfschnitt wegen einer in die Luftröhre gerathenen Bohne.[1]) *Unmöglichkeit das Röhrchen zu entfernen wegen Granulationen; dieselben werden abgeschnitten; Heilung.*

Ein 6jähriger Knabe, A. W., aus St. Ingbert in der Pfalz, wurde mir im December 1863 geschickt, weil sich das Röhrchen, welches er in der Luftröhre trug, nicht entfernen liess, ohne dass Erstickungsgefahr eintrat.

Dem Kleinen sind Ende September zwei Bohnen in die Luftröhre gerathen, eine derselben hat er wieder ausgehustet, die andere hat ihn dem Erstickungstod sehr nahe gebracht, von welchem er durch die Eröffnung des Kehlkopfs zwischen Schild- und Ringknorpel durch Dr. Rausch errettet wurde, dessen Gefälligkeit ich die nachfolgende Krankengeschichte bis zu dem Zeitpunkt der Hierherkunft des Kranken verdanke. Nach mehrmaligem Eingehen mit einem gerade zur Hand befindlichen silbernen Katheter und eingeleiteter künstlicher Respiration trat wieder Athmen und

1) Die Ursache, warum der Luftröhrenschnitt gemacht worden ist, ist hier gleichgültig. Die Granulationen hätten sich ganz ebensogut nach einer Operation wegen diphtherischen Croups bilden können. Ich habe sie infolge desselben einige Mal zu sehen Gelegenheit gehabt.

Husten ein, die Bohne zeigte sich in der Wunde, wurde mit der Pincette ergriffen und ausgezogen. Eine Blutung wurde mit Liq. ferri sesquichlorati und durch das Einlegen eines Röhrchens gestillt.

Die Operation war in der Nacht gemacht worden, Patient blieb den ganzen darauf folgenden Tag in bewusstlosem Zustand mit unregelmässiger Respiration. Am 2. Tage entwickelte sich eine Tracheitis. Das Röhrchen war entfernt worden, musste aber am 5. Tage nach der Operation wegen drohender Erstickungsgefahr in die bereits verklebte Wunde wieder eingelegt werden, und seit jener Zeit war Patient nicht mehr in der Lage, ohne Röhrchen zu athmen. So oft der Versuch gemacht wurde, das Röhrchen zu entfernen, traten Krampfhusten und Erstickungsanfälle ein und nöthigten, das Röhrchen alsbald wieder einzulegen. Durch ein gefenstertes Röhrchen athmete Patient frei durch den Kehlkopf. Die Erscheinungen der Luftröhrenentzündung verminderten sich und vergingen allmählich ganz, mit ihr der Husten. Ein Roser'sches Nachbehandlungsröhrchen wurde eingelegt.

$2^1/_2$ Monate nach der Operation kam Patient hierher. Das dünne Röhrchen, welches das Kind trug, liess ein genügendes Athmen nicht zu. Wenn sich der Kleine im Zimmer Bewegung machte, trat alsbald sehr beschleunigte Respiration ein, er konnte nicht die Treppe hinaufgehen, weil er dabei zu sehr ausser Athem kam, auch musste das Röhrchen öfters herausgenommen und gereinigt werden, wenn sich etwas Schleim angesetzt hatte. Entfernte man das Röhrchen, so trat Athemnoth ein, der Kleine wurde unruhig, fing an zu schreien, bekam einen rothen Kopf und athmete mit grösster Mühe ein. Ich suchte die Wunde auf unblutigem Weg durch Einlegen allmählich dickerer Röhrchen zu erweitern. Es hatte dies die Wirkung, dass der Kleine freier athmete, Husten und Schleimabsonderung gering wurden, aber eine Entfernung des Röhrchens ertrug er nicht. Die Anwendung des Kehlkopfspiegels, welche sich der kleine Patient recht willig gefallen liess, lieferte nur ein negatives Resultat in Betreff der Ursache der Athemnoth. Die Stimmbänder liessen sich deutlich und in normalem Zustand wahrnehmen, auch gelang es das silberne Röhrchen zu sehen, sobald man aber die Untersuchung bei entferntem Röhrchen vornehmen wollte, gerieth der Kleine sogleich in Unruhe und widersetzte sich so heftig, dass an keine Untersuchung mit dem Spiegel mehr zu denken war. Die Erweiterung des Wundkanals war allmählich so weit gediehen, dass eine Einsicht durch denselben möglich wurde. Ich benutzte nun einen hellen Tag Ende Januar 1864, lagerte das Kind so, dass die Sonne in das Röhrchen hineinschien, liess es chloroformiren und nahm das Röhrchen heraus. Das bis in die Tiefe des Wundkanals einfallende Sonnenlicht gestattete nun zu beobachten, wie am inneren Rand der Wunde beim Ausathmen eine rothe Granulationswucherung sichtbar wurde, die beim Einathmen wieder in die Luftröhre zurückkehrte. Derselbe Vorgang wiederholte sich bei jedem hinlänglich starken Ein- und Ausathmen. Ich fasste die Wucherung mit einem Dieffenbach'schen scharfen Schielhäkchen und schnitt sie mit einem schmalen, vorne stumpfen Messer (Couteau mousse der Ophthalmologen) ab. Der vorherige Versuch, sie mit einer Silberdrahtschlinge mittelst eines Ohrschlingenschnürers zu fassen, war missglückt. Der scharfe Löffel war damals noch nicht bekannt, die Hakenpincette liess sich in der engen Wunde nicht anwenden.

Nach dieser Operation ging das Athmen bedeutend leichter, da jedoch ohne das Röhrchen allmählich wieder etwas Athemnoth eintrat, so wurde es wieder eingelegt. Bei einer einige Tage später auf dieselbe Weise mit dem direct einfallenden Sonnenlicht angestellten Untersuchung zeigte sich in der Tiefe der Wunde noch ein bewegliches, weisses Stückchen Knorpel. Der Versuch, es zu fassen, um es abzuschneiden, misslang, und da die Athembeschwerden bei täglich längerem Entfernen des Röhrchens und Ueben im lauten Sprechen bereits immer mehr abgenommen hatten, so liess ich das kleine Stückchen Knorpel sitzen, in der Hoffnung, dass es schliesslich beim Zuheilen der Wunde mit dieser verwachsen möchte. Ich würde das jetzt nicht mehr thun, sondern es abschneiden. Am 23. Februar wurde das Röhrchen für immer entfernt. Anfänglich musste der Kleine sich sehr ruhig verhalten, um nicht ausser Athem zu kommen, nur ein rasselnder Ton blieb bei dem Einathmen noch zurück. Auch Anfang März, als er mit freier Respiration nach Hause reiste, war dieses Geräusch beim Einathmen, wenn auch in vermindertem Grad, noch hörbar. Ich habe kürzlich von dem nun zum kräftigen Mann herangewachsenen damaligen Patienten Nachricht erhalten. Sein Zustand ist ein durchaus befriedigender, jedoch ist noch bei Anstrengungen und dadurch veranlasstem starken Athmen ein Rasseln in der Luftröhre vernehmbar. Es ist dasselbe ohne Zweifel durch das Knorpelendchen veranlasst, welches sich nicht, wie ich damals hoffte, angelegt hat und mit der Wunde verwachsen ist, sondern in die Luftröhre vorsteht und bei starkem Athmen durch Vibration das Geräusch veranlasst. Ein später mir vorgekommenener Fall bestätigt diese Ansicht (s. die spätere Krankengeschichte.

Sitzen die Granulationen in der Nähe des oberen Wundwinkels der Luftröhre, mithin über dem Röhrchen, so können sie in die Luftröhre hineinwuchern, ohne das Athmen durch das Röhrchen zu stören. Befinden sie sich in der Gegend des unteren Wundwinkels oder an den Seiten der Wunde, so werden sie durch das Röhrchen platt gedrückt, denn sie sind wie alle Granulationen weich und blutreich und beeinträchtigen, indem sie sich zwischen dem Röhrchen und der Luftröhre befinden, den freien Luftzu- und -austritt durch das Röhrchen oder auch durch das Fenster desselben in keiner Weise. Etwas anders ist es aber, wenn das Röhrchen entfernt wird. Durch den Luftstrom werden sie nun hin- und herbewegt, reizen wie ein fremder Körper die Schleimhaut, schwellen wohl auch an mit Nachlass des Drucks, welchen das Röhrchen auf sie ausgeübt hatte, und erzeugen, selbst wenn sie kleiner sind, als dass sie mechanisch die Luftröhre verstopfen können, krampfhaften Husten, Athemnoth und Erstickungsanfälle. Nur wenn die Granulationswucherungen in der Gegend der unteren Oeffnung des Röhrchens oder tiefer sich befinden, veranlasst durch Druck und Verwundungen der Schleimhaut, da wo der untere Rand des Röhrchens mit ihr in Berührung kommt (an der hinteren Wand durch zu wenig gebogenes, an der vorderen durch zu

stark gebogenes Röhrchen), nur dann kann auch bei einliegendem Röhrchen die Granulation durch Verlegung der Oeffnung des Röhrchens Erstickungsanfälle erzeugen. Es kommt vor, dass selbst bei verstopftem Röhrchen das Athmen ungehindert von Statten geht, sowie aber das Röhrchen herausgenommen wird, ein Athemhinderniss sich einstellt. Es ist dies dann der Fall, wenn ein Röhrchen von so geringer Dicke einliegt, dass genügende Luft zwischen seiner Aussenfläche und der Luftröhrenwand durchdringen kann. Die Granulation wird gegen die Wand angedrückt und so unschädlich gemacht. Die Athemnoth tritt nach Entfernung des Röhrchens bei Kindern zuweilen selbst in der Chloroformnarkose alsbald und mit solcher Heftigkeit auf, dass man nichts Eiligeres zu thun hat, als das Röhrchen wieder einzulegen.

Hat man sich bei genügend weiter Wunde und guter Beleuchtung von dem Vorhandensein von Granulationen am inneren Wundrand überzeugt, so betupft man dieselben mit Höllenstein, grade wie man es bei wuchernden Granulationen äusserer Wunden zu thun pflegt. Einige Male wiederholtes Betupfen nach mehrtägigen Zwischenräumen reicht hin, die Granulationen zu beseitigen. Noch schneller kommt man zum Ziel, wenn man sie abschneidet und die Stelle mit Höllenstein betupft, oder wenn man sie mit dem scharfen Löffel abkratzt und mit Höllenstein betupft. Unterlässt man letzteres, so kommen sie leicht wieder und man muss zum 2. und 3. Mal zum scharfen Löffel greifen.

Schwieriger sind die von der Halsöffnung entfernten Granulationen zu ermitteln und zu entfernen. Man thut dann gut, vor allen Dingen die Halsöffnung auf unblutigem Wege möglichst zu erweitern durch das Einlegen allmählich dickerer Röhrchen oder auch eines dünnen Röhrchens, welches man mit platten, an Fäden befestigten Lamina-riascheibchen umgibt, für deren fleissige Befeuchtung mit Wasser Sorge getragen werden muss, ein Verfahren, welches auch bei dem oben erwähnten Sitz der Granulationen am inneren Wundrand mit Vortheil zur Ausführung gebracht wird, wenn die Oeffnung nicht weit genug ist. Genügt die unblutige Erweiterung nicht, so kann man genöthigt sein, das Messer zu Hülfe zu nehmen. Namentlich widersteht die äussere Haut gern der unblutigen Erweiterung oder zieht sich nach Entfernung des Röhrchens so schnell wieder zusammen, dass hier ein kleiner Einschnitt die Einsicht und die in der Luftröhre vorzunehmende Operation wesentlich erleichtert. Die tieferen Theile geben leichter dem Druck des Röhrchens nach. Ist die blutige Erweiterung der Wunde an der Luftröhre selbst nothwendig, so ver-

steht es sich, dass dieselbe zuerst, wie bei der ersten Operation blosgelegt werden muss, um vor Blutung in die Luftröhre sicher zu sein. Für solche Fälle, sowie für das Abschneiden und Abkratzen der Granulationen empfiehlt sich die von Rose angegebene Methode, bei herabhängendem Kopf zu operiren. Das Auge und die Sonde dienen, um sich über die von der Wunde entfernt sitzenden Granulationen Aufklärung zu verschaffen. Um von der Halsöffnung aus in die Tiefe der Luftröhre hinab und bis zur Stimmritze hinauf zu sehen, dient ein Spiegel mit reflectirtem Licht, dem Kehlkopfspiegel ähnlich, aber kleiner und der eliptischen Form eines die Längsaxe der Luftröhre in einem halben Rechten schneidenden Durchschnitts der letzteren entsprechend. Der kleine Spiegel, mit einem winkeligen Stiel versehen, wird in die Luftröhre eingeschoben, wo möglich mit Schonung der empfindlichen hinteren Luftröhrenwand, und gestattet ohne Beschwerde den Einblick nach unten; für den nach oben muss man sich eines kleineren Spiegels bedienen, um das Athmen nicht zu hindern oder zwischen Spiegel und unterem Wundwinkel Raum lassen. Ich habe auch mittelst eines Spiegels mit elektrischem Glühlicht das Innere der Luftröhre gut gesehen, glaube jedoch, dass man wohl in den meisten Fällen mit von aussen einfallendem reflectirtem Licht, zumal Sonnenlicht und einfachem kleinen Spiegel zum Ziel kommen wird.

Der Kehlkopfspiegel wird zur Diagnose von Vortheil sein, wenn die Granulationen weit oben sitzen, z. B. an den Stimmbändern, oder durch die Stimmritze hindurch wahrnehmbar sind, was wohl selten der Fall sein möchte. Namentlich bei Kindern ist es schwer, dasjenige, was unterhalb der Stimmritze ist, zu sehen wegen der Unruhe derselben und des geringen Umfangs ihrer Stimmritze. Auch mit Chloroform kommt man auf diesem Weg oft nicht zum Ziel, während der durch die Halswunde eingeführte Spiegel wohl nur selten seine guten Dienste versagen wird.

Ein 2. Mittel zum Erkennen der von der Wunde entfernten Granulationen sind die geknöpften Gummisonden, wie man sie auch zur Bestimmung von Sitz und Ausdehnung der Harnröhrenstricturen verwendet, nur muss der Knopf dicker sein. Am nützlichsten erweisen sich dieselben zur Diagnose narbiger Stricturen, weil diese hart sind und deshalb leichter gefühlt werden, aber auch Granulationen lassen sich zuweilen mittels derselben fühlen. Ihr dünner Stiel ermöglicht das Athmen, wenn sie von der Halsöffnung nach oben eingeführt werden. Nach unten eingeführt erzeugen sie, wenn der Knopf dick ist, bald Athemnoth und Husten; man muss sich daher mit der Untersuchung eilen und, um nicht durch Husten gestört zu werden, den

Patienten chloroformiren, eventuell sich einer mit einer unteren Oeffnung versehenen geknöpften Sonde bedienen. Eine Auswahl von Gummisonden mit verschieden dicken Knöpfen ist nothwendig. Die meinigen sind von Lassere in Paris; theils habe ich sie dort vorgefunden, für die Harnröhre bestimmt, theils machen lassen.

Diese Knopfsonden, von der Wunde aus sowohl nach oben als nach unten eingeführt, verrathen nicht allein den Sitz der Stenose, sondern sie geben auch über deren Consistenz Aufschluss. Sie lehren, ob es sich um weiche, wegdrückbare leicht blutende Granulationen handelt, oder um Narben, und in diesem Fall wie breit sie sind, und wie gross der noch zugängliche Theil der Luftröhre ist. Sie verdienen daher den Vorzug vor dem gewöhnlichen elastischen Katheter, welcher nur das Hinderniss, nicht seine Breite, nicht seine Wegdrückbarkeit (Granulationen) beim Darüberhinfahren mit dem Knopf, sowohl bei dem Einführen als bei dem Herausziehen, zu erkennen gibt. Mittelst einer Gummisonde mit einseitig vorspringendem Knopf kann man selbst die Seite der Luftröhre (vorn, rechts u. s. w.) erkennen, an welcher das Hinderniss sitzt. S. Bd. XIX, Fig. 8 (Taf. V. VI [III. IV]).

Sich selbst überlassen pflegen die Granulationen in der Luftröhre nach kürzerer oder längerer Zeit zuweilen zu schrumpfen und zuletzt ganz zu verschwinden; aber es kann Jahr und Tag darüber hingehen. Von dieser Erfahrung ausgehend hat Trousseau den Rath gegeben, dieselben ihrem Schicksal zu überlassen, bis sie geschwunden sind und das Röhrchen ohne Nachtheil entfernt werden kann. Dieser Rath, wenn er nicht dazu dienen soll, ein bequemes Nichtsthun zu entschuldigen, verdient nur dann befolgt zu werden, wenn die Diagnose, dass Granulationen vorhanden sind, sicher steht, für welchen Fall allein ihn Trousseau gegeben hat, und die gegebenen Verhältnisse (tiefer, schwer zugänglicher Sitz der Granulation, Individualität des Patienten, als z. B. kleines Kind, welches die Chloroformnarkose schlecht verträgt u. s. w.) der Entfernung derselben grosse Schwierigkeiten entgegensetzen, was in der Regel nicht der Fall ist. Unter den genannten Umständen hat sich Trousseau's Rath schon öfters bewährt. Steht dagegen die Diagnose nicht fest, ist die Unfähigkeit des Athmens ohne Röhrchen durch andere Ursachen bedingt (Narbencontraction, Umgeschlagensein der Luftröhrenränder nach innen u. s. w.), so kann durch Abwarten das Hinderniss nur um so schwerer beseitigt werden, abgesehen davon, dass das lange Tragen eines nicht ganz gut sitzenden Röhrchens Veränderungen in der Luftröhre veranlassen kann, welche schwer zu heilen sind, ja dass selbst das beständige Athmen durch ein vollkommen gut sitzendes Röhrchen,

wenn es nicht gefenstert ist und seine vordere Oeffnung gewöhnlich geschlossen bleibt, damit der Kranke durch den Kehlkopf athme, so zur Gewohnheit wird, dass der Kranke das Athmen auf natürlichem Weg verlernt, wovon später.

Es wird also immer gerathen sein, sich über Sitz und Art des Hindernisses Klarheit zu verschaffen. Im geeigneten Fall bekommen die Granulationen allmählich einen Stiel, fallen herab und werden ausgehustet, oder bald resorbirt. Haben sich unterhalb des Röhrchens Granulationen gebildet, durch Druck des Röhrchenrandes, wo sie gelegentlich im Stande sind, sich vor die untere Oeffnung des Röhrchens zu lagern und so Athembeschwerden herbeizuführen, so werden letztere schon auf die Möglichkeit ihres Vorhandenseins und ihres Sitzes die Aufmerksamkeit lenken, und hat man sich Gewissheit darüber verschafft, so erweist sich zur Beseitigung solcher Granulationen in der Tiefe der Luftröhre der Druck mittelst Einlegens eines grösseren Stückes von einem glatten und biegsamen englischen Katheter wohl als dasjenige Mittel, welches am schnellsten zur Heilung führt und sehr gut vertragen wird. Die neuen, sehr biegsamen und sehr glatten englischen Katheter, welche oben keinen Siegellack haben, eignen sich, wenn sie die entsprechende Dicke haben, gut dazu, wovon ich mich kürzlich zu überzeugen Gelegenheit hatte, indem ein Kind ein solches weit vorgeschobenes Katheterstück wochenlang ohne Beschwerden und mit gutem Erfolg getragen hat. Man steckt das obere Katheterende in die Luftröhre, schneidet, wenn der Katheter über die Granulation eingeschoben ist, denselben an der Halswunde ab und befestigt ihn wie ein Röhrchen um den Hals. Weniger leicht, als durch Druck auf genanntem Wege, lässt sich tiefsitzenden Granulationen durch Aetzmittel, Höllenstein, Alaun, Tannin beikommen. Dieselben Schwierigkeiten werden sich fühlbar machen, wenn man es unternimmt, sie mittelst Instrumenten zu entfernen. Trendelenburg hat eine solche Granulation durch einen aufgeblasenen, um ein langes Röhrchen gelagerten Gummitampon geheilt. (Arch. f. Chir. 13. 337.)

Haben die Granulationen im Kehlkopf ihren Sitz, bedingt durch vorausgegangene diphtherische Substanzverluste, so ist ihre Heilung um so sorgfältiger zu überwachen, damit hier keine Verwachsungen stattfinden, die der Sprache Eintrag thun. Sie sind geeigneten Falls vom Mund aus mittelst des Kehlkopfspiegels oder von der Halswunde aus für die Behandlung zugänglich.

Eine weitere Ursache, welche das Entfernen des Röhrchens unthunlich machen kann, sind Stenosen des Luftweges bedingt durch

Narbencontractionen nach Geschwüren. Sie können bis zur völligen Verwachsung führen. Eine genaue Ermittelung des Orts, der Gestalt und der Consistenz der verengten Stelle ist auch hier in erster Linie vorzunehmen. Der nachstehende, zur Section gekommene Fall mag als ein Beispiel dienen.

Narbige Verengerung der Luftröhre nach diphtherischem Croup. Section.

Ende April 1873 wurde ich von einem befreundeten Collegen wegen eines Jungen zu Rathe gezogen, an welchem er vor 5 Jahren (das Kind war damals 1 1/2 Jahre alt) wegen diphtherischen Croups den Luftröhrenschnitt gemacht hatte. Es wurde damals eine silberne Röhre eingelegt. Diese konnte nicht wieder entfernt werden, ohne dass das Kind Erstickungsanfälle bekam, sie wurde daher die Zeit über getragen. Ich ersetzte die silberne Röhre durch eine andere mit einem zweckmässiger angebrachten Fenster (das Fenster des bisher getragenen Röhrchens entsprach nicht dem oberen Theil der Luftröhre) und stellte so die Verbindung der Luftwege mit dem Mund wieder her. Die unmittelbare Folge dieser kleinen Veränderung war, dass der Junge wieder mit vernehmlicher Stimme sprechen konnte. Dagegen ertrug er es nur ganz kurze Zeit, wenn man die vordere Mündung des Röhrchens mit einem Stopfen schloss. Es traten bald Athembeschwerden ein, welche die Entfernung des Stopfens nöthig machten. Der Sitz der Verengerung war also oberhalb des Röhrchens. Ehe es uns jedoch vergönnt war, die Erweiterung der verengten Stelle in Angriff zu nehmen, 3 Wochen nachdem das andere Röhrchen eingelegt worden war, wurde ich zur Section eingeladen. Wenig Tage zuvor war unter Fiebererscheinungen, Husten und Athemnoth ein neuer Croup eingetreten, welchem das Kind rasch erlag.

Bei der Section fanden sich Pseudomembranen in der Luftröhre, welche sich bis in die Bronchien fortsetzten. Unmittelbar über der Stelle, wo das Röhrchen lag, dem obersten Theil der Luftröhre entsprechend, ist dieselbe in hohem Grad durch eine kreisförmig vortretende Narbe verengt. Während oberhalb und unterhalb derselben das Licht der Luftröhre 8 bis 9 Mm. Durchmesser hat, hat die verengte Stelle nur 3 Mm. Durchmesser, von hinten nach vorne gemessen, und 3 3/4 Mm. von einer Seite zur anderen.

Narbige Verengerungen des Luftweges kommen an Stellen vor, wo ausgebreitete und tiefe diphtherische Geschwüre und Brand bestanden haben, zumal wenn die Knorpel mit ergriffen waren. Ueber Sitz und Umfang verschafft man sich Aufklärung durch den Spiegel und die geknöpfte Sonde, wie es bei den Granulationen angegeben ist, nur leisten hier die geknöpften Sonden viel bessere Dienste, weil die narbigen Stricturen härter und daher besser fühlbar sind. Sie geben Aufschluss sowohl über die Weite des noch vorhandenen Lichts an der verengten Stelle, als über die Mächtigkeit oder Ausdehnung

der Strictur in der Richtung von oben nach unten, als endlich über ihre Ausdehnungsfähigkeit.

Die Erweiterung der narbigen Verengerung der Luftröhre und des Kehlkopfs hat ihre grossen Schwierigkeiten. Simon konnte noch 1866 sagen: „Soweit mir bekannt, ist noch keine Stenose des Kehlkopfs geheilt" (Deutsche Klinik 27. Octbr. 1866). Der Versuch einer Erweiterung der narbig verengten Stelle kann auf unblutige Weise oder mit dem Messer bewerkstelligt werden, wobei nicht aus dem Auge zu verlieren ist, dass sowohl die unblutige, als die blutige Erweiterung grosse Neigung hat, sich wieder zusammenzuziehen. Wo die erstere möglich ist, da verdient sie wohl vor der blutigen den Vorzug, wo sie aber keinen Erfolg hat oder von vornherein sich als unmöglich erweist, da können beide Erweiterungsmethoden, zusammen vereint, noch Nutzen schaffen. Der Erfolg der Heilbemühungen ist wesentlich bedingt durch die kürzere oder längere Dauer des Uebels, durch die Lageveränderung, Verziehung der Umgebung, durch die Härte und durch die Ausdehnung der Narbe, sowohl in der Fläche als in die Tiefe, und endlich durch ihren Sitz. Befindet sich eine mässig verengende, nachgiebige Narbe in geringer Entfernung oberhalb der Luftröhrenwunde, so kann das zweiblätterige Erweiterungsröhrchen gute Dienste leisten. Dasselbe besteht aus zwei flachen, in einem abgerundeten rechten Winkel gebogenen Längshälften eines Röhrchens, eines vorderen und eines hinteren, welche sich vermittelst einer Schraube dicht zusammen- und auseinanderdrehen lassen. Es wird mit zusammenliegenden Blättern durch das Fenster eines gewöhnlichen Röhrchens nach oben geschoben durch die verengte Stelle und dann seine Blätter auseinandergeschraubt. Es kann so ein ganz allmählich vermehrter Druck auf die verengte Stelle ausgeübt und dieselbe dadurch erweitert werden. Das Athmen wird durch das Instrument in keiner Weise beeinträchtigt, indem sowohl durch das untere, als zwischen den beiden Blättern des oberen Luft ein- und ausströmen kann. Der erweiternde Druck kann je nach Bedürfniss leicht durch Umdrehen der Schraube gemindert oder vermehrt werden. Dieser Umstand, sowie die Leichtigkeit seiner Einführung, sein ganz gefahrloses und schmerzloses (wenn die Schraube nicht zu stark gedreht wird) Verweilen in der Luftröhre oder dem unteren Kehlkopfraum machen es auch bei Kindern anwendbar. Mit einem Schild versehen kann ein zweiblätteriges Röhrchen zum Auseinanderschrauben auch allein Verwendung finden, sowohl bei Verengerungen nahe oberhalb, als nahe unterhalb der Luftröhrenwunde. — Ebenso kann die Erweiterung durch das Einlegen allmählich dickerer Röhrchen

von der Wunde aus glücken. Bei tieferem Sitz der Strictur wird man zu elastischen, am untersten Ende offenen Kathetern seine Zuflucht nehmen müssen, oder wenn man damit wegen Unnachgiebigkeit der Narbe nicht zum Ziele kommt, einen tieferen Luftröhrenschnitt in der Nähe der Strictur machen, um von hier aus die Erweiterung in Angriff zu nehmen.

Eine recht zweckmässige Vorrichtung zur Erweiterung der Luftröhre in der Nähe der Halsöffnung ist die von Dupuis in Kreuznach angegebene (diese Zeitschrift. Bd. V), nur zeigt sich bei ihrem Gebrauch Schwierigkeit beim Einführen und Herausnehmen. Diesem Missstand ist aber abzuhelfen. Dupuis' Vorrichtung ist von Horn und besteht aus 2 kurzen aufeinander genau passenden Röhrchen, deren jedes da, wo sie aufeinanderliegen, mit einer rechtwinkelig abgehenden soliden Stielhälfte versehen ist. Der eine Theil wird durch die Wunde nach oben, der andere nach unten geschoben, die Stielhälften stehen aus der Wunde vor, und damit das Licht der beiden in der Luftröhre sich befindenden Röhrchen genau übereinander zu stehen kommt und in diesem Zustand erhalten wird, werden die beiden aus der Wunde vorstehenden Stielhälften mittelst Schraube und Gummiring fest aneinandergehalten. Das Dupuissche Röhrchen erweist sich auch in Fällen nützlich, wo das zweiblätterige Dilatationsröhrchen nichts nützen kann, wenn die Verengerung nämlich an der hinteren Wand gegenüber der Fistel sich befindet. Das zweiblätterige Erweiterungsröhrchen kann in einem solchen Falle deshalb nichts nützen, weil die Verengerung der Luftröhre in den Winkel zu liegen kommt, welcher durch die beiden Röhrchen nach hinten zu gebildet wird. Es wird selbst möglicherweise durch dieses Röhrchen das Uebel verschlimmert werden, indem gerade die vorragende Narbe nicht gedrückt wird, während die Umgebung derselben dem Druck ausgesetzt ist.

Eine Veränderung, welche ich an dem Dupuis'schen Röhrchen habe machen lassen, erleichtert sein Einlegen und Herausnehmen, was nach Dupuis' eigner Angabe „recht schwierig" ist. Um eine verengerte Stelle der Luftröhre, sei sie nun kreisförmig oder nur an einer Seite, durch Druck zu erweitern, muss innerhalb der Luftröhre ein Gegendruck stattfinden. Ein Druck von aussen wird dazu ungeeignet sein. Ist die verengte Stelle etwas oberhalb oder unterhalb der Luftröhrenfistel, so ist bei der Erweiterung die Wandung der Luftröhre in der Höhe der Stenose dem Druck ausgesetzt, während bei einer Verengerung im Bereich der Fistel namentlich die vordere Luftröhrenwand oberhalb und unterhalb der Fistel den

Gegendruck zu leisten hat. Daraus ergibt sich die Dicke, welche das zur Erweiterung dienende Rohr haben muss. Es wird allmählich nahezu den Umfang des Luftröhrenlichts haben müssen. Hat nun die Fistel ungefähr dieselbe Weite wie die Luftröhre und hat der ganze Stiel des 2-theiligen Dupuis'schen Röhrchens die gleiche Dicke wie sein Luftröhrentheil, so bleibt, nachdem die eine Hälfte des Röhrchens eingeführt ist, nur noch die Hälfte des Lichts der Fistel übrig und durch diese kann der Luftröhrentheil der zweiten Hälfte nur gewaltsam unter Zerren und Bluten der Fistel durchgezwängt werden. Dasselbe Missverhältniss macht sich bei dem Herausnehmen geltend, da die Fistelränder sich immer um den Stiel anlegen. Um diesem Missstand vorzubeugen, müsste der Stiel noch einmal so dick sein, oder wenigstens ungefähr noch einmal so dick als der Theil des Röhrchens, welcher in die Luftröhre zu liegen kommt. Dafür müsste man aber auch die Fistel ums Doppelte erweitern, was denn doch auch wieder seine Nachtheile hat. Um diesen Missständen vorzubeugen, habe ich das Röhrchen statt aus zweien aus drei Theilen zusammengesetzt anfertigen lassen. Dasselbe besteht aus einem oberen und einem unteren Theil, den beiden Dupuis'schen ähnlich, nur mit schmälerem und ausgehöhltem Stiel und einem dazwischen einzuschiebenden, genau passenden Mittelstück (Bd. XIX, Fig. 9. Taf. V. VI. [III. IV]). Diejenigen Theile der 3 Stücke des Röhrchens, welche in die Luftröhre zu liegen kommen, bilden wie bei dem Dupuis'schen zweitheiligen einen hohlen Cylinder, dem Stiel dagegen habe ich eine etwas mehr ovale Form gegeben, so dass sein senkrechter Durchmesser etwas grösser als der Durchmesser des Luftröhrentheils, der von rechts nach links etwas kleiner als derselbe ist. Dadurch entspricht der Stiel der länglich runden Form der Fistel und gestattet den Fistelrändern, sich etwas mehr von beiden Seiten her zu nähern. Der Umfang des Stiels hat dieselbe Grösse wie der des Luftröhrentheils. Der zuerst einzuführende Theil hat einen etwas grösseren Luftröhrentheil und wird in den Theil der Luftröhre eingeführt, in welchem sich die verengte Stelle befindet. Entspricht die verengte Stelle der Mitte der Fistel, so kann man den etwas grösseren Luftröhrentheil nach unten zu einführen, weil nach oben zu durch den Ringknorpel oder, wenn dieser zur Bildung der Fistel benutzt ist, durch den unteren Theil des Schildknorpels ein stärkerer Gegendruck ausgeübt wird, als durch die Luftröhrenknorpel. Ist dieser erste Theil in die Luftröhre eingelegt, so befindet sich nur in dem unteren oder oberen Ende der Fistel ein dünnes ausgehohltes Stück des Stiels und es

bleibt Raum genug, den zweiten Theil einzuführen, der mit einem ebenso gestalteten Stiele versehen ist wie der erste. Er gleitet bequem in der Aushöhlung des ersten ein. Zwischen beiden wird dann das Mittelstück, dessen Stiel die Aushöhlungen der Stiele der beiden anderen Theile an der Luftröhre schliesst, ohne Schwierigkeit eingeschoben. Es bedarf wohl kaum der Erwähnung, dass bei dem Herausnehmen die umgekehrte Reihenfolge zu beobachten ist. Um die drei Theile so aufeinander zu stellen wie sie aufeinander gehören, sind dieselben auf einer Seite des Stiels mit einem Zeichen versehen. Nur so passen sie genau aufeinander, und um sie in diese Stellung zu bringen, sind alle drei Stielantheile mit einem Loch durchbohrt, durch welches ein Stückchen Draht geschoben wird. Ist dies geschehen, so werden die drei in eine Schraube auslaufenden Enden des Stiels durch eine Schraubenmutter fest in richtiger Lage zusammengehalten. Der Draht wird entfernt, weil die Schraube und das mittlere Stück jedes Verrücken der Theile unmöglich machen. Der grösseren Haltbarkeit und Glätte wegen habe ich das Instrument von Neusilber anfertigen lassen (Horn schien mir, weil die Stielantheile des oberen und unteren Theils des Röhrchens dünn sind, zu zerbrechlich; Aluminium dazu zu verwenden, würde seiner Leichtigkeit wegen sich wohl am meisten empfehlen, ist aber hier nicht zu haben), glatt polirt sowohl auswendig, als inwendig, um das Hängenbleiben von Schleim zu verhüten. Es ist vortheilhaft, wenn der Stiel möglichst leicht ist. Ist das nicht der Fall, so senkt sich sein vorderer Theil herab und es wird dadurch ein ungleicher Druck auf die Luftröhre ausgeübt, indem das untere Ende des in der Luftröhre befindlichen Röhrchens gegen die hintere Luftröhrenwand, das obere Ende gegen die vordere Luftröhrenwand drückt, was nur dann von Nutzen wäre, wenn gerade an einer der genannten Stellen der Luftröhre die Verengerung ihren Sitz hätte. Um das Herabsinken des vorderen Theiles des Stiels zu verhüten, habe ich ihn kürzer machen lassen, als an dem Dupuis'schen Röhrchen, und unter demselben ein Halstuch tragen lassen, in welches ein länglicher Bausch Baumwolle eingewickelt war, worauf der Stiel zu ruhen kam. Ich habe auch in derselben Absicht an einem solchen Röhrchen, welches längere Zeit getragen wurde, den ganzen Stiel aushöhlen lassen, mit Ausnahme seines vorderen Endes, wo sich das Loch für den Draht und die Schraube befindet, und in seiner Verbindung mit dem Luftröhrentheil, welcher nach dem Stiel zu geschlossen ist. Wie gut dieses Röhrchen ertragen wird, davon gibt die Krankengeschichte S. 521 einen Beweis. Instrumentenmacher

Steiner dahier hat mir solche Röhrchen in verschiedener Grösse gemacht. Auch dem Instrumentenmacher Chr. Schmidt in Berlin habe ich die nöthigen Angaben zur Anfertigung derselben gegeben.

Wenn dieses Dupuis'sche Röhrchen für manche Fälle vollkommen genügt, so tritt doch, wenn es bei einer festen Narbencontraction im Bereich der Fistel benutzt wird, ein Missstand ein, welcher nicht unerwähnt bleiben darf. Ist nach längerem Tragen dieses Röhrchens die vorspringende Narbe geebnet und hält man die Ausdehnung derselben für genügend, um das Röhrchen entfernen zu können und die Wunde heilen zu lassen, so wird, wenn die Narbe im Bereich der Luftröhrenwunde sich befindet, Folgendes eintreten. Dadurch, dass die durchschnittenen Enden der Luftröhrenknorpel sich nähern, um zusammenzuheilen, wird an dieser Stelle das Licht der Luftröhre grade um so viel enger werden, als die Breite des Stiels des Röhrchens beträgt, und es ist dann fraglich, ob diese nicht ausbleibende Verengerung der Luftröhre dem ungehinderten Athmen kein Hinderniss macht, ganz abgesehen von der möglicherweise später wieder auftretenden Narbencontraction der verengten Stelle. Die Verhältnisse liegen hier wesentlich anders als bei dem Entfernen des Röhrchen aus einer nicht verengten Luftröhre. In diesem letzteren Fall sind die elastischen Luftröhrenknorpel durch das Röhrchen nur auseinandergedrängt, sie stehen zu beiden Seiten an dem Röhrchen an, liegen etwas Weniges vor, und sowie das Röhrchen entfernt wird, rücken ihre durchschnittenen Enden durch ihre Elasticität in kurzer Zeit wieder zusammen und der Heilungsprocess der Wunde thut dann das Uebrige, sie in derselben Lage zu erhalten wie vor der Operation. Nach Entfernung des Dupuis'schen Röhrchens wegen einer Narbe im Bereich der Wunde ist aber an dieser Stelle die Luftröhre nur durch allmählichen Druck so viel erweitert, als die Dicke des Röhrchens beträgt, minus der Dicke des Stiels. Wenn sich nun hier auch die Luftröhre durch nachträgliche Contraction der Narbe nicht wieder verengern sollte, so wird ihr Umfang doch jedenfalls um so viel verkleinert werden, als die Breite der Luftröhrenwunde beträgt, oder mit anderen Worten, um die Breite des Stiels. Die dadurch entstehende Verengerung kann aber gerade hinreichen, das Athmen wieder beschwerlich zu machen. Da nun die Dicke des Stiels wenigstens denselben Umfang haben muss, als die Dicke des in der Luftröhre liegenden Röhrchens, damit dieses ohne Zerrung eingeführt und herausgenommen werden kann, so folgt daraus, dass, je dicker das Röhrchen und somit auch sein Stiel war, um so beträchtlicher auch die zusammenrückenden Knorpel die Luftröhre in der Gegend der

Narbe verengern werden. — Diesem Missstand kann man auf verschiedene Weise abzuhelfen suchen. 1. Durch Ueberhäutung der klaffend bleibenden Luftröhrenöffnung, 2. durch ein Röhrchen mit plattem Stiel, 3. durch Verlegung der Fistel in einen gesunden Theil der Luftröhre und endlich 4. durch Ausschneidung des Narbenrings und Vereinigung der durchschnittenen Luftröhre durch die Naht. Bei mageren Kranken, namentlich bei alten Leuten, welche lange Zeit ein Röhrchen getragen haben, pflegt die äussere Haut in der Gegend der Fistel unmittelbar auf der Luftröhre aufzuliegen. Auch nach Entfernung des Röhrchens blieb in einem solchen Falle die Fistel klaffend. Es bedurfte wiederholter Operationen, die Fistel zu schliessen, die getrennten Knorpel wichen immer wieder auseinander und schliesslich war das Resultat aller meiner Bemühungen, dass die Fistel durch eine dünngewordene Haut geschlossen war, welche beim Athmen eingezogen und vorgewölbt wurde, weil die Ränder der Luftröhre immer noch auseinanderstanden (s. die spätere Krankengeschichte).

Was hier bei einer alten Frau, bei welcher keine Stenose mehr bestand, gegen meinen Willen zu Stande kam, könnte in einem Fall von Stenose im Bereich der Fistel unter sonst gleichen Umständen nach Entfernung des Dupuis'schen Röhrchens absichtlich in Ausführung zu bringen gesucht werden. Bei Kindern aber und jungen Leuten ist die Neigung der Fistel, sich zusammenzuziehen, so gross, dass ein derartiges Verfahren wohl schwerlich von günstigem Erfolg sein möchte. Ich wüsste bei solchen Kranken kein Mittel, die Luftröhrenränder in Entfernung von einander zu erhalten, es müsste denn sein, dass man durch Einnähen eines Stück Knorpels oder durch Umdrehen und Einnähen eines Lappens der äusseren Haut in die Fistel zum Ziele käme, wenn diese eingeheilten Stücke nicht später atrophiren und dann die Athemnoth wieder auftritt. — Ein anderes, mit gutem Erfolg von mir angewendetes Mittel gegen diesen Missstand besteht darin, dem dreitheiligen Röhrchen statt eines im Durchschnitt ovalen Stiels einen platten, aber um so viel höheren Stiel zu geben, so dass die frühere ovale Fistel zu einer Längsspalte verzogen wird, Fig. 10 (Taf. VII. VIII [XI. XII]). Der Umfang dieses platten Stiels muss wenigstens so gross, wo möglich etwas grösser sein wie der des Röhrchens, was in die Luftröhre zu liegen kommt, um beim Gebrauch keine Schwierigkeit zu machen. Den Fistelrändern steht alsdann kein anderes Hinderniss im Wege, sich zusammenzuziehen, als die Narbe, sie werden vielmehr durch den Längszug gegeneinander gezogen, während sie früher durch den Stiel auseinandergedrängt wurden. Aber nicht allein die Fistelränder, sondern gleichzeitig der

ganze, im Bereich der Fistel liegende Theil der Luftröhre wird in die Länge gezogen, was besonders in Betreff der nicht selten winkelig oder durch eine wagerechte Faltenbildung vorstehenden hinteren Wand wichtig ist. Die Luftröhre im Bereich der Fistel sowohl, als die Fistelränder selbst werden somit dadurch in eine möglichst normale Lage gebracht. Während der Druck des Röhrchens auf die hintere Wand die Narbe zur Nachgiebigkeit zu bringen strebt, sein Stiel sie in die Länge zieht, ist es den Fistelrändern möglich gemacht, sich von beiden Seiten bis auf einen halben Millimeter, d. i. die Dicke des Stiels, einander zu nähern. Einiges Ausführlichere darüber in der Krankengeschichte S. 524.

Weiter bleibt noch übrig, die Luftröhrenöffnung mittelst einer neuen Wunde in einen gesunden Theil der Luftröhre, je nach den Umständen darüber oder darunter, zu verlegen, die alte Fistel über einem dünnen Röhrchen zur Heilung zu bringen und dann von der neuen Oeffnung aus die Erweiterung vorzunehmen. Und endlich das Ausschneiden des narbigen Rings durch die ganze Dicke der Luftröhre und die Wiedervereinigung der getrennten Luftröhre durch die Naht, worauf ich zurückkomme.

Stenose der Luftröhre nach diphtherischem Croup durch ringförmige, vorne schmale, hinten breitere und mehr vorspringende Narbe, Heilung.

F. P., 8 Jahre alt, wurde mir am 18. Februar 1880 vorgestellt. Sie trägt seit 4 Jahren gekreuzte Röhrchen in der Luftröhre, das eine nach unten, das andere durch das Fenster der ersteren nach oben eingeschoben. Ueber die Krankengeschichte wurde mir Folgendes mitgetheilt. Am 19. October 1875 wurde das damals 3½jährige Mädchen wegen diphtherischen Croups operirt. Die Krankheit war mit grosser Heftigkeit aufgetreten, Hals und Backen dick geschwollen, auf der rechten Seite musste die in Vereiterung übergegangene Maxillardrüse aufgeschnitten werden, die Luftröhrenwunde wurde von Diphtherie ergriffen und in ein grosses brandiges Geschwür verwandelt; das aus der Wunde abfliessende Secret hatte die Haut der Brust und des Leibes bis in die Nabelgegend geröthet; Getränk floss aus der Halswunde aus. In der 3. Woche traten Lähmungserscheinungen auf, näselnde Sprache, Schielen, Parese der Beine und Arme. Um diese Zeit wurde ein Versuch gemacht, das Röhrchen zu entfernen. Als aber am 2. Tag wieder Athemnoth eintrat, musste es wieder eingelegt werden. Wiederholte Versuche, das Röhrchen zu entfernen, hatten dasselbe Resultat. Im Frühjahr 1876 wurde die Wunde nach oben erweitert, eine vorstehende Narbe eingeschnitten, mittelst des Galvanokauter zu wiederholten Malen kauterisirt und ein Röhrchen nach Dupuis' Angabe einzulegen gesucht. Aber damit wollte es durchaus nicht gehen. Nur mit Schwierigkeit gelang es, dieses Röhrchen in der Chloroformnarkose einzulegen, und war man damit zu Stande gekommen, so musste es bald wieder mit derselben Schwierigkeit herausgenommen werden, weil das Athmen sich immer verschlimmerte.

Nach wiederholten derartigen Versuchen sah man sich genöthigt das Dupuis'sche Röhrchen aufzugeben und es wurde nun statt dessen ein gekreuztes Doppelröhrchen eingelegt. Damit ging es besser, das Kind erholte sich, konnte, wenn es die Oeffnung am Hals zuhielt, so viel, obgleich mit bedeckter Stimme, sprechen, dass man es verstehen konnte, und besuchte später selbst die Schule. Dies Röhrchen trug es 4 Jahre. Es sei hier noch erwähnt, dass die Halswunde im Winter wie im Sommer unbedeckt blieb und der Einfluss der kalten Witterung ohne Nachtheil ertragen wurde.

Als mir das Kind im Februar 1880 gebracht wurde, gewahrte man nach Entfernung des Röhrchens durch die ovale Luftröhrenfistel, dass sich an der hinteren Luftröhrenwand eine stark vorspringende weisse, wagrecht an den Seitenrändern sich hinziehende und hier allmählich weniger vorspringende Narbe nach vorne bis zum Wundrand erstreckte. Sie entsprach dem nach hinten zu gebildeten Winkel zwischen absteigendem und aufsteigendem Röhrchen und befand sich gegenüber dem oberen und mittleren Drittel der Luftröhrenfistel. Schloss man die Fistel nach herausgenommenem Röhrchen, so entstand sogleich Athemnoth. Dasselbe war der Fall, wenn man nach entferntem Röhrchen und unberührt gelassener Fistel die Beobachtung nur kurze Zeit fortsetzte, weil sich die Fistel dann bald zusammenzog. Der vordere Theil des Halses vom Kinn bis zum Brustbein ist mit Narben bedeckt.

Am 2. März 1880 unternahm ich folgende Operation. Ich fasste die halbmondförmige Narbe des chloroformirten Kindes und schnitt sie mit einer feinen, auf die Fläche stark gebogenen Scheere von beiden Seiten und der hinteren Wand ab, bei hängendem Kopf, was übrigens unnöthig war, weil kein Blut kam; dann nähte ich die Schleimhaut mit vier Nähten von oben nach unten zusammen. Nur das Knüpfen der Nähte bot einige Schwierigkeit, indem die Knoten mittelst zweier Pincetten in der Luftröhre zugezogen werden mussten. Das Kind konnte nun bei zugehaltener Fistel athmen und deutlicher wie vorher sprechen. Ich hatte jedoch auf diese unblutige, weil im Narbengewebe gemachte sogenannte blutige Naht zu wenig Vertrauen und befürchtete zu sehr ein Recidiv, als dass ich es gewagt hätte, das Kind ohne Röhrchen zu lassen, zumal da dasselbe $^3/_4$ Stunden von meiner Wohnung entfernt wohnt. Hätte ich ein entsprechendes modificirtes Dupuis'sches Röhrchen zur Hand gehabt, so hätte ich es gleich eingelegt. Aber die Anfertigung desselben verzögerte sich gegen meine Erwartung und deshalb trug das Kind einige Tage nach der Operation ein gefenstertes Röhrchen, welches nicht in Berührung mit der Stelle kam, wo die Naht war. Wenn nun auch, wie es ja kaum anders zu erwarten war, in dem blutleeren Narbengewebe keine prima intentio der Schleimhautnaht zu Stande kam, so hatte die Operation doch das Gute, dass statt der festen Narbe sich nun an der Operationsstellung weiche Granulationen entwickelten. Ich hätte mir also das Nähen sparen können. Die feinen Fäden waren nach einigen Tagen verschwunden, ohne Zweifel mit dem Schleim ausgeworfen worden. Ich legte nun ein kleines dreitheiliges Dupuis'sches Röhrchen ein, welches einige Tage liegen blieb und dann mit einem dickeren vertauscht wurde. Dieses Röhrchen wurde 14 Tage getragen, ohne herausgenommen zu werden und ohne die geringste Beschwerde zu veranlassen. Respiration 16—18. Nach 14 Tagen nahm ich es ohne Beschwerde her-

aus, um mich von seiner Wirkung zu überzeugen. An der Stelle der früheren Narbe zeigte sich eine plattgedrückte, rothe Granulation, nur wenig erhaben. Ich will hier einen kleinen Missstand, welcher durch dieses neusilberne Röhrchen bedingt wurde und welchen ich schon oben angeführt habe, nicht unerwähnt lassen. Er macht sich dann besonders geltend, wenn der Luftröhrentheil nicht so dick ist, dass er das Licht der Luftröhre ganz ausfüllt. Obgleich der Stiel des benutzten Röhrchens kleiner war, als bei dem Dupuis'schen, und theilweise hohl, so hatte doch dieser metallene, vorne solide Stiel die Neigung, sich zu senken. Dadurch drückte aber der in der Luftröhre befindliche Theil vorzugsweise oben gegen die vordere und unten gegen die hintere Luftröhrenwand, was in diesem Fall um so weniger erwünscht war, weil die Verengerung hier in der hinteren Wand mehr dem oberen Theil des Röhrchens entsprechend sich befand. Es war also gerade da, wo der Druck stattfinden sollte, nur ein geringer Druck vorhanden, während derselbe solche Stellen traf, wo er nichts nützte. Dieser Missstand wird dadurch gehoben, dass man ein möglichst dickes Röhrchen einlegt, was ja auch noch andere Vortheile bietet, und dass man das Herabsinken des Stiels an seinem vorderen Ende verhindert. Wie bereits erwähnt, reicht ein in ein Halstuch eingerolltes, wurstförmiges Stück Baumwolle, welches unter den Stiel um den Hals gebunden wird, hin, denselben in guter Lage zu erhalten. Da Dupuis sein Röhrchen in Horn anfertigen liess, wodurch es leichter ist, so machte sich dieser Missstand weniger fühlbar. Ich habe geglaubt, dass metallene Röhrchen den Vorzug verdienten (von Aluminium oder Hartgummi möchten sie noch besser, weil leichter sein), weil sie bei gleichem Licht dünner und doch solider sind als von Horn gemachte und sich inwendig und auswendig sehr glatt poliren lassen.

Das Kind hatte wie bisher 16—20 Athemzüge und 68 Pulsschläge in der Minute, ging mit seinem Röhrchen in die Schule, holte sich aber bei der unbeständigen, zum Theil sehr rauhen Witterung einen Bronchialkatarrh, welcher unangenehme Folgen hatte. Es wurde sehr viel zäher Schleim abgesondert, zum Theil ausgehustet, zum Theil aber blieb er auch unter dem Röhrchen haften, verstopfte dieses und machte seine öftere Entfernung nothwendig. Obgleich nun das Entfernen und Einlegen des Röhrchens keine ernstlichen Schwierigkeiten bot, so ist es doch immer umständlicher und auch schwieriger als das Einlegen eines gewöhnlichen, nur nach abwärts gehenden Röhrchen. Es ereignete sich daher öfters, zumal da die Schleimanhäufung und dadurch entstehenden Athembeschwerden meist Nachts eintraten, dass man es bei dem Kürzesten bewenden liess, das Dupuis'sche Röhrchen herausnahm und dafür ein gewöhnliches Röhrchen einlegte. Am anderen Morgen oder wohl auch einen Tag später wurde dann wieder das Dupuis'sche Röhrchen eingelegt. Diese Unterbrechungen verzögerten die Heilung etwas. Es wurde nun noch ein dickeres dreitheiliges Dupuis'sches Röhrchen eingelegt, welches nur um Weniges dünner sein mochte, als das Licht der Luftröhre, und sehr gut vertragen wurde. Im Juni bekam das Kind eine rechtsseitige croupöse Pneumonie, welche ganz normal verlief, ohne dass dieses dicke Röhrchen auch nur einmal herausgenommen werden musste.

Im September drohte ihm noch ein schlimmeres Uebel. Es bekam mit zweien seiner Geschwister Scharlach und zugleich recht ausgedehnte Diph-

therie des Rachens. Glücklicherweise ging die letztere nicht weiter herab, die Respiration blieb frei, während das Dupuis'sche Röhrchen ruhig liegen blieb; die dicken weissen Massen auf Mandeln, Zunge und Schlund stiessen sich ab und der Scharlach nahm seinen regelmässigen Verlauf. Ich hatte empfohlen das Röhrchen herauszunehmen, sobald der Athem des Kindes nicht ganz frei wäre, und es zu reinigen; so lange es aber ungehindert athme, das Röhrchen ruhig liegen zu lassen, namentlich so lange die Diphtherie bestand. 7 Wochen lang hat das Kind das Röhrchen während dieser Krankheit und noch einige Wochen darauf im Hals liegen gehabt, ohne dass es auch nur ein einziges Mal herausgenommen worden wäre, oder ihm die geringste Beschwerde gemacht hätte. Nach dieser Zeit wurde es herausgenommen, und ich war erstaunt es in vollkommen gutem Zustand zu finden. Es war frei von Schleim und hätte gut noch länger liegen können; ich wollte mich aber überzeugen, in welchem Zustand sich die verengte Stelle befinde.

Von Granulationen war an derselben nichts mehr zu sehen, sie war vielmehr in eine weisse über die umgebende Schleimhaut kaum etwas erhabene Narbe verwandelt. Es schien mir nun Ende October an der Zeit, einen Versuch zu machen, ob die frühere Stenose auch ohne Dupuis-sches Röhrchen nicht wieder zum Vorschein komme. Ich liess für den Fall, dass das Wiedereinlegen des Röhrchens nothwendig werden sollte, um die Verkleinerung der Halswunde zu verhüten, einen diese letztere vollkommen ausfüllenden Stopfen von Guttapercha machen, genau von der Form des Stiels des Röhrchens, aber nur bis zum Licht der Luftröhre eingehend. Das Röhrchen wurde nun entfernt und dieser Stopfen eingelegt und an seinem kleinen Schild um den Hals befestigt. Die ersten Tage ging alles vortrefflich, dann aber wurde das Athmen schneller und dies steigerte sich mit jedem folgenden Tage so, dass nach 8 Tagen das Dupuis'sche Röhrchen wieder eingelegt werden musste. Die narbige Stelle bildete wieder einen Vorsprung, der doch so bedeutend war, dass das zuletzt getragene Dupuis'sche Röhrchen sich trotz Chloroformnarkose nicht einlegen liess, ohne dass eine Zerreissung zu befürchten gewesen wäre. Ich begnügte mich daher vorerst mit dem dünnsten dreitheiligen Dupuis'schen Röhrchen, auf welches ich nach einigen Tagen das dickere folgen liess, und zwar ohne Beschwerde, und abermals nach einigen Tagen ebenso leicht das dickste.

Dieses Vortreten der Narbe und die dadurch bedingte Verengerung der Luftröhre war wohl weniger dadurch bedingt, dass das Narbengewebe sich von Neuem mehr zusammengezogen hatte, als dadurch, dass der eingelegte Stopfen etwas Weniges vorgerückt war und so nur bis an das Licht der Luftröhre reichte. Es hatte dies zur Folge, dass die durchschnittenen Knorpel der Luftröhre sich hinter dem Stopfen gegeneinanderdrängten, so dass beim Herausnehmen desselben das Loch zwischen den Luftröhrenknorpeln kleiner, namentlich schmäler geworden war, als das Loch der übrigen Theile der Halswunde, welche die Weite des Stopfens beibehalten mussten. Um so viel aber als die Knorpelenden sich genähert hatten, um ebenso viel war auch das Licht der Luftröhre wieder verengert worden, selbst wenn in der Narbe keine weitere Zusammenziehung stattgefunden hätte. Ich habe dieses Missstandes schon oben Erwähnung gethan und

ich komme darauf zurück, weil er sich wohl öfters bei der Anwendung des Dupuis'schen sowie auch des gewöhnlichen Röhrchens geltend macht, wenn die Narbe im Bereich der Halswunde liegt, indem nach Entfernung des Röhrchens beim Verheilen der Wunde die durch das Röhrchen auseinandergehaltenen Knorpelenden sich nähern und beim Zusammentreten die Luftröhre an der unnachgiebigen Stelle der Narbe um die Dicke des Stiels, oder bei einfachem Röhrchen um die Dicke dieses letzteren selbst, verengen. Um diesen Missstand zu beseitigen, hatte ich zwischen den oben erwähnten Mitteln zu wählen. Ich hätte die Oeffnung der Luftröhre in einen gesunden Theil derselben verlegen können, und zwar hier wegen der Nähe des Kehlkopfs nach unten, um dann die Luftröhre an der verengten Stelle zur Heilung zu bringen und nun die Erweiterung zu versuchen. Es wäre dann immer noch von Glück zu sagen, wenn bei dieser Erweiterung die alte Narbe und nicht die Vereinigung der Luftröhrenwunde nachgäbe. Diese Methode wollte mir für den vorliegenden Fall nicht passend erscheinen. Ebenso hoffte ich die Ausschneidung des verengten Stückes umgehen zu können, die mir im Fall des Misslingens eines anderen Verfahrens immer noch übrig blieb. Ich entschloss mich daher, das Röhrchen mit glattem Stiel, Fig. 10 (Taf. VII. VIII [XI. XII]), bei dem Mädchen anzuwenden. Der Luftröhrentheil des neuen Röhrchens erhielt dieselbe Grösse wie an dem Röhrchen, welches bisher in Gebrauch war; sein äusserer Umfang hat 9 Mm. Durchmesser, sein Länge 24 Mm. Der Stiel des Mittelstücks ist von den Seiten so abgeplattet, dass er nur noch eine Breite von $^1/_2$ Mm. besitzt, was aber an seiner Breite verloren gegangen ist, ist in seiner Höhe, d. h. in der Richtung von oben nach unten reichlich zugegeben. Die Endstücke haben Stiele von 2 Mm. Breite und $2^1/_2$ Mm. Höhe und endigen oben und unten halbkreisförmig. Der platte Stiel des Mittelstücks schiebt sich in je eine 1 Mm. tiefe Rinne des Stiels des oberen und unteren Stücks ein, wodurch eine seitliche Verschiebung der drei Stücke verhindert wird. Eine Verschiebung in der Richtung von vorne nach hinten wird aber dadurch verhindert, dass an dem äusseren Ende des Stiels in jedem der ihn bildenden drei Stücke eine Anschwellung sich befindet, mit einem von oben nach unten durchgehenden viereckigen Loch, durch welches, wenn das Röhrchen eingeführt ist, ein viereckiger Zapfen gesteckt und mittelst einer Schraubenmutter befestigt wird. Dadurch sind die einzelnen Theile des Röhrchens in richtiger Stellung fest aufeinandergehalten und bilden so ein Ganzes. Um das Einführen und Herausnehmen zu erleichtern, berühren sich die in der Luftröhre befindlichen Röhrchentheile nicht wie die Theile des Stiels in horizontaler Richtung, sondern ihre Berührungsflächen convergiren etwas nach hinten.

Es mögen hier noch die Grössenverhältnisse des Röhrchens im Vergleich mit der Grösse der Fistel in Zahlen ausgedrückt den Gebrauch veranschaulichen. Ich wähle dazu die Zeichnung Fig. 10 a (Taf. VII. VIII [XI. XII]), welche nach dem Röhrchen, welches das Mädchen längere Zeit trug, gemacht ist. Es ist dabei zu bemerken, dass die nachgiebige Fistel ohne jede Zerrung ebenso gut und wohl noch leichter eine schlitzförmige Gestalt annimmt, als eine ovale, dass ihr Umfang unschwer etwas vergrössert werden kann und endlich, dass man es hier, wie überhaupt bei allen alten Luftröhrenfisteln, nicht mit einem tiefen, bis zur Luftröhre führenden Fistelgang

zu thun hat, sondern mit einer durch Atrophie des Binde- und Fettgewebes trichterförmigen, von äusserer Haut ausgekleideten flachen Grube, deren Oeffnung in die Luftröhre durch eine Verwachsung der äusseren Haut und der Schleimhaut überzogen ist.

Nehmen wir an, wie es hier der Fall war, dass das Kind ein dreitheiliges Dupuis'sches Röhrchen bisher getragen hatte, dessen Luftröhrentheil an seiner äusseren Oberfläche einen Durchmesser von 9 Mm., mithin einen Umkreis von 28 Mm. hatte, mit einem ovalen Stiel von ungefähr 32 Mm. Umfang. Dieses Röhrchen soll mit dem Röhrchen Fig. 10a (Taf. VII. VIII [XI. XII]) vertauscht werden. Die Dicke des Luftröhrentheils dieses letzteren ist dieselbe wie bei dem vorigen, 28 Mm. Umkreis, sein Stiel ist 14 Mm. hoch, in der Mitte ½ Mm. breit, oben und unten mit einem 2 Mm. breiten, abgerundeten Rand versehen, um nicht einzuschneiden, mithin ist der Umfang des ganzen Stiels, ohne sein Dünnerwerden in der Mitte in Anschlag zu bringen, 30 Mm. Dieser platte Stiel passt in die Fistelöffnung, in welcher der ovale Stiel gelegen hatte, weil er 30 Mm., letzterer 32 Mm. Umfang hat, vorausgesetzt, dass sich die runde Wunde in eine Längsspalte ziehen lässt. Aber auch die Einführung hat wenig Schwierigkeit. Es wird zuerst das Stück, welches mit I bezeichnet ist, eingeführt mit einem Stiel von 2 Mm. Breite, 2½ Mm. Höhe, oben und unten halbkreisförmig endigend, also von 7 Mm. Umfang. Der dann noch freie Raum der Fistel beträgt somit noch 32—7 = 25 Mm., wozu noch 2 Mm. hinzukommen, die Breite der eingeführten Stieltheile. Es bleibt somit eine Oeffnung von 27 Mm. Umfang. Durch diese Oeffnung ist das andere Endstück II mit einem Röhrchenumkreis von 28 Mm., als seinem grössten Theil, ohne der Dehnbarkeit der Luftröhrenwunde eine Zumuthung zu machen, unschwer einzuführen. Ist das geschehen, so nimmt der Stiel des letzteren, welcher ebenso gross ist wie der von I, ebenfalls 7 Mm. des noch vorhandenen Umfangs der Fistel weg, so dass alsdann letztere noch ein Licht von 20 Mm. und mit Zuziehung der Breite des Stiels II von 22 Mm. behält. Durch diese Oeffnung von 22 Mm. Umfang ist dann noch das Stück III einzuführen mit einem Umfang von 28 Mm., also 6 Mm. mehr als die noch vorhandene Oeffnung. Wenn nun auch hierbei sich ein Missverhältniss geltend macht, so lässt sich dasselbe doch ohne nachtheilige Zerrung der Fistelränder dadurch überwinden, dass man das Stück III zwischen den Endstücken in dem oben und unten angebrachten Falz derselben vorschiebt, wodurch diese letzteren nach oben und unten gedrängt werden, während gleichzeitig die seitlichen Fistelränder mittelst eingelegter Häkchen sanft nach aussen gezogen werden. Während des Einlegens des Röhrchens ist durch das Loch, durch welches der Zapfen kommt, ein starker Bindfaden gezogen, um dem allerdings sehr unwahrscheinlichen, zu weiten Eindringen eines der Stücke in die Luftröhre sicher vorzubeugen. Sind die drei Stücke alsdann in richtiger Stellung übereinander gebracht, so ist nur noch der Bindfaden mit dem Zapfen zu vertauschen und durch die Schraubenmutter die Theile unbeweglich aufeinander zu halten. — Es bleibt nur noch übrig, das Herausnehmen des Röhrchens kurz zu erwähnen. Schon nach einigen Tagen lagen die seitlichen Fistelränder an dem platten Stiel fest an, sie waren also nur noch ½ Mm. von einander getrennt, mit Ausnahme des oberen und unteren Fistelwinkels, wo die Entfernung noch 2 Mm. betrug. Nachdem dieses

Röhrchen 14 Tage bis 3 Wochen gelegen hatte, wurde ich von der Mutter des Kindes benachrichtigt, dass das Röhrchen nicht mehr herausgehe. Dem war aber leicht dadurch abgeholfen, dass ich zwei schmale Scheibchen Pressschwamm an den Seiten des platten Stiels bis an den Luftröhrentheil einführte und diese, nachdem sie etwas aufgequollen waren, durch die zwei Hälften eines kaum 5 Mm. dicken, in der Längsaxe gespaltenen Laminariastäbchens ersetzte, welche von aussen zum Oefteren angefeuchtet wurden. Auf diese Weise war es der Mutter leicht, ohne meine Hülfe und ohne jede Unbequemlichkeit für das Kind das Röhrchen zu entfernen.

Die Wirkung dieses Röhrchens auf die verengte Stelle hat etwas Ueberraschendes. Die von den Seitenwandungen und namentlich von der hinteren Wandung der Luftröhre vorspringende Verengerung war nicht nur abgeplattet, sondern sie zeigte sich wie nach oben und unten verstrichen. Ihre obere und untere Grenze waren noch durch die blässere Färbung sichtbar, aber sie waren so auseinandergewichen, dass die zwischen ihnen liegende Partie wohl noch einmal so breit geworden war wie früher. Es zeigte sich, dass der Vorsprung der hinteren Wand nicht lediglich der hier bestehenden Narbe zuzuschreiben war, sondern dass dazu auch das während 4 Jahren fortgesetzte Tragen der gekreuzten Röhrchen beigetragen hat. Indem die seitlichen Fistelränder um die Dicke des Röhrchens auseinandergedrängt wurden und der obere und untere Fistelwinkel näher gegeneinandergerückt sind, mithin die vordere Luftröhrenwand verkürzt worden ist, hat sich auch die hintere Wand und der hintere Theil der seitlichen Wände um ebenso viel an dieser Stelle verkürzt und so den durch Ulceration und Narbencontraction veranlassten halbmondförmigen Vorsprung noch vermehrt. Mittelst des Röhrchens mit plattem Stiel wurde aber nicht nur ein Druck auf die vorstehende Stelle, sondern, was noch wichtiger ist, neben der Möglichkeit, dass die seitlichen Ränder der Luftröhrenfistel sich bis auf $^1/_2$ Mm. zu nähern vermochten, ein Zug auf die verengte Stelle der Luftröhre in der Richtung von oben nach unten ausgeübt und dadurch die Verengerung ausgeglichen.

Dieses dreitheilige, mit plattem Stiel versehene Röhrchen wurde, nachdem es 8 Tage entfernt war und die Narbe wieder eine, wenn auch nur geringe Neigung vorzutreten zeigte, von Neuem eingelegt und monatelang getragen, ohne dass ein Herausnehmen desselben behufs der Reinigung nöthig war. Das Mädchen ging damit zur Schule, gebrauchte seine Stimme wie ein gesundes Kind und zeichnete sich im Spielen mit seinen Geschwistern und Mitschülerinnen dadurch aus, dass es eines der wildesten war. Gegen Ende des Jahres 1881 wurde das Röhrchen herausgenommen, um nicht wieder eingelegt zu werden. Die Stelle, wo der Vorsprung war, war vollkommen geebnet. Ich zog die Fistel von den Seiten bis zur Berührung ihrer Ränder zusammen und schloss sie so luftdicht mittelst Heftpflaster. Eine Verwachsung konnte nicht stattfinden, weil die Ränder überhäutet waren. So verging abermals $^1/_4$ Jahr, und da die hintere Wand sich nicht mehr vorgegeben hatte, frischte ich die Ränder an und nähte sie zusammen. 8 Tage darauf bekam das Kind abermals Schlunddiphtherie (meine Instrumente zum Anfrischen und Zunähen waren aufs Sorgfältigste gereinigt) und trotz Trennung von den jüngeren Geschwistern, sobald die Krankheit ausgebrochen war, wurden auch diese von der Krankheit be-

fallen. Unter fleissigem Bepinseln mit Papayotinlösung (ich sage nicht durch) verschwand die Krankheit bei allen drei Kindern bald. Obgleich die zugenähte Halsöffnung nicht von Diphtherie ergriffen worden ist, blieb doch eine kleine Fistel zurück, wohl durch den Husten veranlasst, welchen das Kind bekam. Sie wurde einige Zeit darauf durch eine kleine Nachoperation geschlossen und dadurch das Mädchen vollkommen geheilt.

Januar 1883. Die Fistel ist vollkommen geschlossen geblieben; Respiration 16—20 in der Minute, unhörbar, wenn das Kind sich ruhig verhält, so auch Nachts. Wenn sie vorliest, laufen zuweilen hörbare Einathmungen unter, vielleicht aus Gewohnheit von früher; wenn sie läuft und springt, kommt sie nicht ausser Athem, das Einathmen ist aber alsdann noch in geringem Grade hörbar.

Ich habe mich bei dieser Krankengeschichte etwas länger verweilt, weil sie die Wirkung des Dupuis'schen Röhrchens und des Röhrchens mit plattem Stiel zeigt und den Beweis liefert, wie gut und lange diese Röhrchen vertragen werden. Ich lasse es dahingestellt sein, ob diese Krankengeschichte nicht passender ihren Platz in dem Abschnitt über Faltenbildung an der hinteren Luftröhrenwand gefunden hätte, anstatt in dem über Stenose durch Narbenbildung. Es war hier beides zugegen, und es ist schwer zu entscheiden, welche der beiden Ursachen am meisten zu der Ausbildung des beschriebenen Befundes beigetragen haben mag. Die vielen Narben in der Umgegend der Fistel, die sich vom Kinn bis zum Brustbein herabziehen, der Bericht, dass die Luftröhrenwunde in grosser Ausdehnung in ein brandiges, diphtherisches Geschwür verwandelt war, dass nach erfolgter Heilung die Narbe in der Luftröhre eingeschnitten und wiederholt der Galvanokauter gegen sie in Anwendung gebracht worden ist, endlich das von mir vorgenommene vollkommen unblutige Ausschneiden der Narbe mit Hinterlassung eines weissen Narbengewebes, alles Das spricht dafür, dass die Stenose durch Narbencontraction bedingt war. Das jahrelange Tragen dagegen zweier Röhrchen, eins nach unten und eins durch das Fenster des ersteren nach oben gehend, in deren nach hinten zu bestehendem Winkel die Stenose ihren Sitz hatte, würde allein schon zu einer Faltenbildung der hinteren Luftröhrenwand hingereicht haben und hat unter den gegebenen Verhältnissen nur zum weiteren Vortreten der Narbe Veranlassung gegeben. Es bestätigt ferner dieser Fall, der doch zu den relativ leichteren gehört, die oft gemachte Erfahrung, dass narbige Verengerungen der Luftröhre nach ihrer Erweiterung eine ausserordentlich grosse Neigung zu Rückfällen haben, sowie man die zeitweise und selbst länger dauernde Erweiterung unterlässt. Die narbigen Stricturen der Harnröhre bieten ein ähnliches Verhalten, und

da lehrt denn doch die Erfahrung, dass eine consequente, zuweilen jahrelang fortgesetzte Behandlung meist zu einer völligen Heilung führt. Eine ähnliche Ausdauer möchte wohl auch bei manchen Verengerungen der Luftröhre mit glücklichem Ausgang belohnt werden, und ich glaube, dass dazu die Röhrchen mit plattem Stiel die besten Werkzeuge sind. Nur muss man die Halswunde nicht zu früh zuheilen lassen, um nicht dadurch bei einem Rückfall in die Nothwendigkeit versetzt zu werden, die Luftröhre von Neuem zu öffnen oder die Erweiterung vom Mund aus vorzunehmen. Die Behandlung der Stenose vom Mund aus ist aber mit viel grösseren Unannehmlichkeiten für den Patienten verknüpft, die Stimmbänder werden mehr oder weniger durch sie beleidigt und ihre Anwendung kann immer nur eine zeitweise sein, während die mittels des Röhrchens mit plattem Stiel eine dauernde ist. Da das Tragen dieses Röhrchens dem Patienten keine Beschwerden macht, da es den natürlichen Luftweg herstellt und die Halswunde für die Luft unwegsam macht, so glaube ich, dass es wichtige Vortheile bietet, welche man bei den anderen gebräuchlichen Erweiterungsmitteln entbehrt. Ich kann daher seine Anwendung in den dazu geeigneten Fällen nur empfehlen.

Als fernere Mittel zur Erweiterung der narbig verengten Luftröhre sind anzuführen Kieselbach's Röhrchen mit Klappe und Schraube, wodurch die Narbe gedrückt wird (diese Zeitschrift. XIII. Bd.), Dupuis' Sonden mit länglich-olivenförmigem Knopf (l. c.) und von dem Munde aus Zinn-, Blei- und Hartgummibolzen, die Schrötter'schen Hohlbougies und sonstige feste und elastische Sonden u. s. w. Nach Diphtherie wird man selten in die Lage kommen, zur Behandlung von Verengerungen in dem Luftweg Instrumente anzuwenden, welche durch den Mund eingeführt werden, weil dann in der Regel eine Halswunde unter dem Kehlkopf oder an dessen unterem Theil besteht, von wo aus die Behandlung der verengten Stelle leichter vorzunehmen ist. Nach Zuheilen der Halswunde könnte jedoch ihre Anwendung in Frage kommen. Meine eigenen Erfahrungen auf diesem Feld sind gering und nicht eben ermuthigend. Nach Syphilis sind Stricturen des Luftwegs schon einige Male mit Glück vermittelst Zinnbolzen und Hartgummiröhren erweitert worden von Türck, Schüller, Trendelenburg u. A. Die durch Diphtherie entstandene Narbenverengerung wird wohl keine ungünstigeren Bedingungen abgeben, als die nach Syphilis entstandene. Körte stellt einige Fälle von Narbenstricturen nach Diphtherie zusammen, welche auf diese Weise behandelt wurden (Archiv für Chir. 24).

Wenn ich nun auch dem Verdienste derer, welche mehr Gelegen-

heit hatten, derartige Fälle zu behandeln und mit der unblutigen Erweiterung vom Mund aus mehr oder weniger günstige Resultate erzielt haben, meine volle Anerkennung nicht versagen kann, ihre Ausdauer, sowie die des Patienten vollkommen würdige, ja der Ansicht bin, dass mit der Zeit durch vervollkommnete Instrumente auf diesem Wege vielleicht mehr gute Resultate zu erzielen sein werden, als dies bis jetzt der Fall ist, so scheint es doch, dass bis jetzt nur in einer sehr geringen Anzahl von Fällen dauernde Heilungen erzielt wurden, obgleich man sich und die Patienten recht abgeplagt hat. Ich habe einige Patienten gesehen, welche sich recht brav, nur mit etwas Verzerrung des Gesichts, diese Instrumente durch den Mund einführen liessen oder auch selbst einführten; von definitiven, dadurch bewirkten Heilungen habe ich noch wenig gehört. Das erweiterte Narbengewebe hat eben eine solche Neigung, sich wieder zusammenzuziehen, dass eine grössere Geduld und Ausdauer dazu gehört, um eine dauernde Heilung durch diese vorübergehenden Erweiterungen zu erzielen, als man bei den meisten Patienten, namentlich bei Kindern findet. Sie ziehen es vor, ein Röhrchen zu tragen, als sich immer wieder von Neuem der unangenehmen Procedur des Einführens eines Zinn- oder Gummidilatators durch den Mund zu unterwerfen. Für solche Fälle möchte dann der Luftröhrenschnitt behufs Einlegung des Dupuis'schen Röhrchens oder des Röhrchens mit plattem Stiel, wenn der Sitz der Strictur seine Anwendung ermöglicht, manche Vortheile vor der zeitweisen Erweiterung vom Mund aus bieten.

Ist die Stenose ganz unnachgiebig, das noch vorhandene Licht des Luftwegs nur ein geringes oder eine gänzliche Verwachsung zugegen, so bleibt, wenn man sich nicht mit dem Tragen eines Röhrchens in der Halsfistel und einer mehr oder weniger unvollkommenen Sprache begnügen will, nichts übrig, als die blutige Erweiterung. Wenn die verengte Stelle in der Richtung von oben nach unten nur einen geringen Umfang hat, sehr fest und unnachgiebig ist, so kommt die Resection dieser ganzen Stelle und das Aneinandernähen der beiden Luftröhrenenden in Betracht, wird aber wohl meist zu umgehen sein. Ich werde bei der gänzlichen Verwachsung darauf zurückkommen. Hat dagegen die Verengerung einen grösseren Umfang, so dass eine Vereinigung der Luftröhrenenden nicht wohl möglich ist, so kann das nachfolgende Verfahren, wenn auch wohl nur in seltenen Fällen eine völlige Heilung, so doch das Tragen eines Dupuis'schen oder Röhrchens mit plattem Stiel möglich machen, was immerhin viele

Vortheile vor dem Tragen eines gewöhnlichen Röhrchens bietet, weil bei ihm die Luft durch Mund und Nase geht. Durch einen Medianschnitt in der Gegend der Strictur muss die verengte Stelle und ihre Umgebung offen vor Augen gelegt, das harte Narbengewebe weggeschnitten und mit dem scharfen Löffel weggekratzt, die durch geschwürige Zerstörung nachgiebig gewordenen und durch die Vernarbung nach innen verzogenen Knorpel wieder zurechtgesetzt und der neu geschaffene Luftweg durch ein eingelegtes Röhrchen mit plattem Stiel offen erhalten werden. Patient hat den Vortheil, dass er sogleich nach der Operation auf natürlichem Wege athmen, und wenn die Stimmbänder unversehrt sind, sprechen kann. Es wird das Möglichste geschehen sein, um im Umfang des Röhrchens einen günstigen Vernarbungsprocess zu erzielen, und es wird von diesem abhängen, ob man später es wagen darf, das Röhrchen fortzulassen, oder ob Patient sich der Unannehmlichkeit unterziehen muss, für immer das Röhrchen mit plattem Stiel zu tragen.

Hat eine gänzliche Verwachsung stattgefunden, so ist die tönende Stimme aufgehoben, nicht aber die Sprache; diese ist eine der Flüsterstimme ähnliche. Es soll sich alsdann ferner eine Verminderung des Geruchs einstellen (Czermak, Wiener Wochenschrift. 16. April 1859). Bei gänzlicher Verwachsung, ebenso wie bei sehr engen, unnachgiebigen Stricturen, bleibt nichts übrig, als entweder das Röhrchen für immer tragen zu lassen, oder sich zu einer Wegbahnung mit dem Messer und scharfem Löffel zu entschliessen. In den meisten Fällen möchte wohl diese Operation leichter zu machen sein, als die gemachte Oeffnung offen zu erhalten. Die Schwierigkeit, ein Recidiv der Strictur infolge von Narbencontraction zu verhüten, ist immer die Klippe, welche auch bei der blutigen wie bei der unblutigen Erweiterung der Strictur den Erfolg leicht scheitern macht. Simon machte eine solche Operation (Mittheilungen aus der chirurg. Klinik des Rostocker Krankenhauses. 1. Abtheil.) ohne Erfolg. Das Kind musste wieder das Röhrchen eingesetzt bekommen. Manche ähnliche missglückte Versuche mögen unveröffentlicht sein. Körte führt einen Fall an (l. c. S. 248), wo Wilms durch eine plastische Operation den Luftweg, wie es scheint, bleibend wieder hergestellt hat. Auch der Fall, welchen Wegner 1878 auf dem Chirurgencongress vorgestellt hat, in welchem er bei einem 11jährigen Mädchen, welches im 4. Lebensjahre wegen diphtherischem Croup operirt worden war und seitdem ein Röhrchen trug, die gänzliche Verwachsung der Stimmbänder durch künstliche Stimmbänder ersetzte, ist von grossem Interesse (Verhandlungen der deutschen Gesellschaft

für Chirurgie. Siebenter Congress. 1. 101). Von besonderem pathologisch-anatomischen und histologischen Interesse ist auch der Weber'sche Fall von Verwachsung des Kehlkopfs eines Kindes von 3½ Jahren nach vorausgegangener Mundfäule und häutiger Bräune, welches das Röhrchen bis zu seinem Tode, 46 Tage nach der Operation trug. Das Präparat ist von Henle genau beschrieben und abgebildet in seinem und Pfeufer's Archiv neue Folge. 3. Bd. 1853. In pathologisch-anatomischer Hinsicht ist auch der Fall von Steiner bemerkenswerth (Prager Vierteljahrschrift 1865). Er betrifft ein Kind, welches in Prag wegen diphtherischen Croup operirt, 9 Monate lang das Röhrchen getragen hat. Bei der Section (Hydrocephalus) fand sich vollkommener Verschluss des Kehlkopfs durch Narbengewebe in der Gegend der Stimmritze. Die Mächtigkeit desselben betrug im senkrechten Durchmesser ½ Cm. Es ist mir nicht bekannt, dass nach Diphtherie ähnliche, das Licht des Kehlkopfs verengende und die Sprache aufhebende Knorpelwucherungen entstehen, wie sie nach Syphilis vorkommen und wovon ein Fall Heine zu der schönen Operation Veranlassung gegeben hat, welche im Archiv für Chirurgie Bd. 19 beschrieben ist; subperichondrale Resection des unteren Theils des Kehlkopfs bis auf das nur rabenfederweite Licht desselben und Einsetzen eines künstlichen Stimmorgans. Wenn auch diese Knorpelauftreibung nach Diphtherie nicht vorkommen sollte, so können sich doch ähnliche Erscheinungen ausbilden durch brandige, diphtherische Zerstörung, Perichondritis, narbige Einziehungen des erweichten und verdünnten Knorpelgerüstes mit Verengerung und selbst Verschliessung des Kehlkopflichtes. In diesen Fällen ist, ebenso wie unter ähnlichen Umständen nach Syphilis, der Kehlkopfschnitt mit Ausräumung des Lichtes des Luftwegs oder Resection mit Einlegung eines künstlichen Stimmapparats nach dem Vorgang Billroth's, Heine's, Wegner's und einiger Anderer angezeigt.

Gänzliche Verwachsungen des Kehlkopfs oder der Luftröhre nach Diphtherie sind mir nicht vorgekommen. Ich habe daher, um die Sache nicht unerwähnt zu lassen, die Erfahrungen Anderer angeführt. Die Gegend der Stimmbänder, als die engste des ganzen Luftwegs ist es leider, wo Verwachsungen am leichtesten zu Stande kommen, wenn hier Geschwüre sich befinden. Sie kommen aber auch an der Luftröhre vor, zumal in der Gegend der Halswunde nach Luftröhrenschnitt wegen Diphtherie durch brandigen Substanzverlust. Durch die oben erwähnte Operation, das Ausräumen des Luftweges und das Tragen eines Dupuis'schen Röhrchens oder eines Röhrchens mit plattem Stiel für einige Zeit oder für immer mag in manchen Fällen

das Uebel gehoben, oder doch wenigstens selbst bei immerwährendem Tragen des Röhrchens in einen erträglichen Zustand versetzt werden können. In einem Fall von ganzem oder fast ganzem Verschluss der Luftröhre durch Narbensubstanz mit Verbiegung und Zerstörung der Knorpel, wo keine Aussicht auf dauernde Erweiterung vorhanden ist und das immerwährende Tragen eines Röhrchens verworfen wird, in einem solchen Fall scheint mir, wenn die verengte Stelle nicht zu lang ist, das Herausschneiden dieses Stücks der Luftröhre durch zwei horizontale Schnitte durch ihre ganze Dicke und das Aneinandernähen des unteren Endes an das obere angezeigt zu sein. Bei der Leichtigkeit, mit welcher sich die Luftröhre verlängern kann, wie es das starke Rückwärtsbeugen des Kopfes lehrt, wird diese ohne Zweifel eine solche Verkürzung gut ertragen; bei der grossen Dehnbarkeit des Bindegewebes, welches dieselbe ringsum umgibt, hat das Ausschneiden des zu resecirenden Stückes mit Schonung der Nn. recurrentes keine Schwierigkeit, und durch eine gut angelegte Naht in das Zwischenknorpel-Bindegewebe und die hintere Luftröhrenwand, im Nothfall unter Mitfassen zweier Knorpelringe liesse sich wohl das Ausreissen der Fäden durch nach vorne gebeugten Hals während der Heilung vermeiden. Der lohnendste Erfolg würde aber dem Kranken mit der Entfernung der verwachsenen Stelle durch die wiedererworbene tönende Stimme gegeben sein. Ich habe diese Operation mehrmals an der Leiche gemacht, mich von ihrer unschweren Ausführbarkeit überzeugt und würde nicht anstehen, sie vorkommenden Falles am Lebenden auszuführen. Die Dehnbarkeit der Luftröhre ist eine ganz ausserordentliche, s. S. 60. Fälle von Verkürzung der Luftröhre durch Verwundungen und Geschwüre sind schon öfters zur Beobachtung gekommen und haben keinen Nachtheil gehabt, wenn nicht gleichzeitig Verengerung damit verbunden war.

Doch gebietet die Vorsicht, die Heilung der resecirten Stelle über einem Röhrchen mit plattem Stiel, namentlich bei kleinen Kindern, vorzunehmen. An Kaninchen habe ich die Resection zweier Luftröhrenknorpel 2 mal gemacht. In beiden Fällen ist die Luftröhre zusammengeheilt. Dagegen hat sich bei dem einen zwischen Luftröhre und äusserer Haut (ich hatte die Hautwunde durch die Naht geschlossen) ein Abscess gebildet, welcher mit der gleichzeitig hinzugekommenen Narbencontraction an der Stelle, wo die Vereinigung stattgefunden hatte, am 14. Tage nach der Operation den Tod des Thieres veranlasst hat. Im zweiten Fall habe ich die Hautwunde offen erhalten, aber auch hier erfolgte der Tod in der 4. Woche

durch Contraction der Luftröhrennarbe. Das Licht der Luftröhre war an der contrahirten Stelle nicht grösser wie ein Stecknadelkopf, 1,5 Mm. im Durchmesser, während der Durchmesser der Kaninchenluftröhre in der Nachbarschaft 5 Mm. in frontaler, 7 Mm. in sagittaler Richtung im Licht betrug. Es haben nun allerdings die Kaninchen viel weichere Luftröhren als der Mensch, es möchte jedoch auch bei letzterem, namentlich bei kleinen Kindern mit dünnen und sehr biegsamen Luftröhrenknorpeln, sowie bei älteren Kindern und Erwachsenen mit weichen Luftröhrenknorpeln eine ähnliche Narbencontraction vorkommen können, ja selbst wahrscheinlich vorkommen, und daher die Heilung über einem Röhrchen mit plattem Stiel eine nicht zu unterlassende Vorsichtsmaassregel sein. Es wird sich empfehlen, auch nach der Heilung ein solches Röhrchen noch so lange tragen zu lassen, bis man sich davon überzeugt hat, dass keine Verengerung durch Narbencontraction mehr zu erwarten ist. Man hätte dann so lange, nach probeweise entferntem Röhrchen, den Schlitz in der Luftröhre durch einen platten Stiel ohne Röhrchen offen zu erhalten.

Eine weitere Ursache, welche nach Entfernung des Röhrchens zu Athemnoth Veranlassung geben kann, ist die bereits erwähnte wagerechte Faltenbildung oder Knickung an der hinteren Luftröhrenwand, welche von da allmählich in die Seitenwandungen übergeht und hier verläuft. Diese Falte befindet sich gegenüber der Oeffnung der Luftröhre. Ihr Zustandekommen ist bedingt durch zu kleinen Einschnitt in die Luftröhre im Verhältniss zur Dicke des Röhrchens, s. Fig. 2, Taf. III (I) u. S. 586 (Bd. XIX). Schon bei entsprechend grossem Einschnitt wird durch das Einlegen eines Röhrchens von der Dicke des Luftröhrenlichtes nicht allein die Ausdehnbarkeit der Luftröhrenwunde in Anspruch genommen, sondern, indem der linienförmige Einschnitt durch das eingelegte Röhrchen zu einer runden Oeffnung verzogen wird, findet eine, wenn auch bei grossem Einschnitt geringe Annäherung des oberen Wundwinkels gegen den unteren statt, oder mit anderen Worten, die Wunde wird breiter auf Unkosten ihrer Länge. Man kann sich davon bei jedem Luftröhrenschnitt überzeugen, wenn man die Oeffnung in die Breite zieht. Da nun aber die nachgiebige hintere Wand der Verkürzung der vorderen folgt, so entsteht auch an ihr gegenüber der Wunde eine ebenso grosse Verkürzung in der Längsrichtung, welche sich durch eine geringe Faltenbildung zu erkennen gibt. Viel bedeutender ist diese letztere zufolge des zuerst angeführten Grundes, wenn ein zu dickes Röhrchen in eine zu enge Oeffnung hineingezwängt wird. Die Luft-

röhre bekommt dann eine Knickung, der untere Wundwinkel der Luftröhre tritt vor, wodurch die Oeffnung in den kleineren Querdurchmesser des Röhrchens zu liegen kommt und nicht in den grösseren schiefen. Dem entsprechend bildet die hintere Wand an derselben Stelle einen Winkel, dessen Scheitelpunkt in die Luftröhre vorsteht. — Wenn diese Faltenbildung und Knickung der hinteren Wand nur kurze Zeit besteht und sich in der Wunde und ihrer Umgebung keine stärkere entzündliche Infiltration ausbildet, so wird nach Entfernung des Röhrchens und Schliessen der Wunde durch Aneinanderheilen der seitlichen Luftröhrenwundränder die Luftröhre wieder ihre gerade Gestalt annehmen und die Falte oder Knickung der hinteren Wand verstreichen. Wenn aber das Röhrchen lange getragen worden ist, wenn entzündliche Infiltration und Verhärtung in der Umgegend der Wunde sich ausgebildet hat, oder wenn Geschwüre sich an der Luftröhrenwunde gebildet haben mit nachfolgender Narbenzusammenziehung und dadurch Verkürzung der vorderen Luftröhrenwand, dann pflegt die runde Wunde sich nicht wieder in die Längsspalte zurückzubilden, aus welcher sie entstanden ist, und ebenso verstreicht die unnachgiebig gewordene Falte der hinteren Wand nicht von selbst. Die Wunde pflegt sich vielmehr alsdann concentrisch zusammenzuziehen, und indem die durchschnittenen Luftröhrenknorpel somit nicht nur von den Seiten zusammenrücken, sondern das obere Ende der Wunde sich auch dem unteren nähert, ist die Bedingung gegeben, dass die Falte oder Knickung der hinteren Luftröhrenwand nur noch stärker vortritt. Diese Art der Narbenzusammenziehung ist an der äusseren Haut auch Anderen aufgefallen. So wird sie von Lissard (l. c. 70) bei einigen von Roser gemachten Luftröhrenschnitten erwähnt. Wenn es sich auch hier nur um die äussere Haut handelt, so bleibt doch diese Zusammenziehung bei der Verwachsung, welche die äussere Haut bei jahrelangem Bestehen der Fistel mit der Luftröhre eingeht, nicht ohne Einfluss auf diese letztere. Sie wird vielmehr die Verkürzung der Luftröhre in ihrer Längsrichtung an der betreffenden Stelle nur vermehren und dadurch die Faltenbildung der hinteren Wand begünstigen, und wenn die Verengerung einen höheren Grad erreicht, zu einem Athemhinderniss Veranlassung geben.

Zur Beseitigung einer das Athmen beeinträchtigenden Faltenbildung an der hinteren Luftröhrenwand kann das Abtragen derselben glücken (sie ist ja gegenüber der vorderen Oeffnung), indem im günstigen Fall dadurch zu der an der vorderen Wand bevorstehenden Verkürzung durch Narbencontraction auch eine solche an der hin-

teren Wand zu Stande gebracht und dadurch ein genügendes Licht der Luftröhre hergestellt wird. Diesem Verfahren, selbst wenn es noch durch das Tragen eines Dupuis'schen Röhrchens unterstützt wird, möchte die Anwendung eines Röhrchens mit plattem Stiel vorzuziehen sein. Ausschneiden und Druck werden nicht so leicht die Falte glätten, noch weniger die concentrische Zusammenziehung der Wunde nach Entfernung des Röhrchens, namentlich bei einer alten Fistel, verhüten, als dies durch das Röhrchen mit plattem Stiel geschieht, indem dieses die Luftröhre anhaltend an dieser Stelle in der Längsrichtung ausdehnt und gleichzeitig einen Druck auf die hintere Wand ausübt. Wenn man die beiden Wundwinkel mit Schielhäkchen auseinanderzieht, so dass die seitlichen Wundränder sich berühren, so hat man die Höhe des Stiels. Nachdem dieser Stiel eine Zeit lang in der Wunde gelegen hat, die betreffende Luftröhrenpartie nachgiebiger geworden, die Falte aber noch nicht ganz ausgeglichen ist, kann noch ein höherer Stiel nothwendig werden. Erst wenn die Falte ganz verstrichen ist und dann nach entferntem Röhrchen ein während einiger Monate getragener Verschluss der Wunde die Heilung der Falte bestätigt hat, ist es Zeit, die Fistel durch die Naht zu schliessen. Man thut aber gut, vor der Anlegung der Naht nochmals für einige Zeit das Röhrchen mit plattem Stiel einzulegen, um die Naht an möglichst langen Rändern vorzunehmen, denn nach dem Herausnehmen des Röhrchens verkürzt sich die Fistel wieder etwas, was wohl nach der Vereinigung der Längsspalte weniger der Fall sein dürfte.

Eine nicht ganz seltene Ursache, dass das Röhrchen nicht entfernt werden kann, ohne dass Schwerathmigkeit und selbst Erstickungsanfälle eintreten, besteht darin, dass bei der Operation durchschnittene oder auch ganze Luftröhrenknorpel, letztere am oberen und unteren Wundwinkel, so zurückgebogen werden, dass sie in die Luftröhre vorstehen. Es ist dieser Missstand schon bei der Form des Röhrchens zur Sprache gekommen, hier sollen noch seine späteren nachtheiligen Folgen Berücksichtigung finden. Durch ein Missverhältniss in der Grösse des Luftröhreneinschnittes und der Dicke des Röhrchens kann es sich ereignen, dass der Rand dieses Einschnittes nach innen umgebogen wird. Es kann eine Einwärtsbiegung oder auch Knickung der durchschnittenen Knorpel stattfinden, oder auch eine Umbiegung des über dem Röhrchen befindlichen Knorpels, selbst des Ringknorpels bei Kindern, und endlich des unter dem Röhrchen befindlichen Knorpels. Der Knorpel oberhalb des Röhrchens ist dazu mehr ge-

neigt als der unterhalb desselben, wegen des schiefen Durchgangs des Röhrchens durch den Luftröhreneinschnitt von vorne und oben nach hinten und unten. Findet diese Umdrehung statt, so kommt bei dem oberhalb befindlichen Knorpel die vordere Seite des letzteren auf die obere Seite des Röhrchens zu liegen, bei dem unterhalb befindlichen Knorpel die vordere Seite des Knorpels auf die untere Seite des Röhrchens. Ein Röhrchen von geringer Biegung bei zu kleinem Einschnitt begünstigt die Umdrehung des oberhalb befindlichen Knorpels, während der unterhalb befindliche Knorpel nach vorne zu gedrängt wird. Wie schon oben bemerkt, vermag dann die Luftröhrenwunde nicht den grösseren schiefen Durchmesser des Röhrchens zu umfassen, wie es bei guter Lage des letzteren der Fall ist, sondern nur einen kleineren, dem Querdurchmesser sich nähernden, freilich auf Unkosten ihrer Stellung, wie es bei der Faltenbildung nachgewiesen wurde. Es kommt also dann der obere Wundrand mehr nach hinten, der untere dagegen mehr nach vorne zu stehen. Ein Umgeschlagenwerden der durchschnittenen Knorpel kann durch seitliches Einführen des Röhrchens bei engem Luftröhreneinschnitt stattfinden, am leichtesten aber kommt es vor, wenn ein missglückter Einschnitt in die Luftröhre gemacht worden ist, der etwa nicht tief genug war, oder sich nicht in der Mittellinie befand, und dieser durch einen zweiten daneben angebrachten ersetzt wird. In einem solchen Falle wird sich leicht das zwischen den beiden Schnitten befindliche Stückchen Luftröhre beim Einschieben des Röhrchens nach innen umbiegen.

(Fortsetzung folgt.)

Berichtigungen.

Bd. XIX. S. 574 Zeile 23 v. o. statt S. 74, Bd. XX lies S. 586 Bd. XIX.
Bd. XX. S. 59 Zeile 21 v. u. statt IV lies III.
" " S. 61 gehören die 11 untersten Zeilen nicht in die Anmerkung, sondern in den Text, und zwar zwischen die Tabelle und die Worte: „An der Hand" u. s. w.

XXIV.

Neue Fälle von Schädelverletzungen.

Von

Dr. B. von Beck,
Generalarzt des 14. Armeecorps.

(Fortsetzung von S. 450.)

C. Gehirnerschütterung mit Knochenbrüchen complicirt und nachfolgender eiteriger Hirnhautentzündung.

Nr. 1. *Hirnerschütterung mit Infraction des Stirnbeins und nachfolgender Meningitis purulenta. Tod.*

Kanonier Klein der 6. Batterie, Feldartilleriereg. Nr. 30, erhielt am 16. Mai 1882 beim Stalldienst einen Hufschlag gegen die Stirn, der ihn bewusstlos zu Boden streckte. Bei Aufnahme in das Lazareth bestand die hierdurch gesetzte Verletzung in einer horizontalen $3^1/_2$ Cm. langen, glattwandigen, klaffenden Wunde über dem rechten Stirnhöcker. In der Tiefe derselben gewahrte man den vom Periost entblössten Schädelknochen, etwa 3 Cm. in der Längs-, 1 Cm. in der Querausdehnung kahnförmig eingesenkt. Der Knochen zeigt hier drei den Rändern und dem Kiele entsprechende glatte Umknickungen, nirgends eigentliche Splitterung. Die Sonde dringt aufwärts 1 Cm. unter abgelöstes Periost vor. Nach sorgfältiger Reinigung der Wunde wird dieselbe mit etwas Jodoform bestreut und eine Naht eingelegt. Antiseptischer Verband; Eisblase, Calomel, dritte Form. Temperatur bis zum 17. zwischen 37 und 38° C., Puls und Respiration normal.

17. Mai. Patient hat gut geschlafen, klagt nur über oberflächliche Schmerzen rechts an der Stirne; Verbandwechsel. Die Wunde ist in der medialen (frontalen) Hälfte, soweit die Naht wirkt, verklebt, lateralwärts (temporalwärts) sieht man zwischen den geöffneten Rändern unverändertes Jodoform. Auf Druck wird kein Secret entleert, Schwellung und Röthung ist nirgends vorhanden; Gehirnerscheinungen fehlen gänzlich. Temperatur, Puls und Respiration normal.

18. Mai. Keine Veränderungen. 19. Mai. Patient klagt über Schmerzen in der rechten Stirnhälfte, befindet sich sonst wohl. — Verbandwechsel. Eine äusserst geringe Menge gelb-blutiger Flüssigkeit wird aus dem temporalen Wundwinkel ausgedrückt. Die Naht wird entfernt; soweit sie wirkte (ca. 2 Cm.), bleiben die Wundränder vereinigt. — Unter dem rechten

unteren Augenlid tritt ein schwarzer Schatten hervor. Das Auge selbst ist gering geröthet und schmerzhaft. Die Pupille reagirt normal (Patient weiss nichts von einer Beschädigung des Auges bei seinem Unfall). Gegen Abend wurde Patient etwas unruhig, er spricht viel, sein Gesicht ist geröthet, die rechte Pupille etwas eng, jedoch reagirend. Athmung 20 in der Minute, Puls 80. Chinin. sulf. 1,0 Abends 11 Uhr.

Eine halbe Stunde später reisst Patient den Verband ab, „um besser schlafen zu können". Die Wunde von gutem Aussehen, fast ohne Secret, wird sorgfältig gereinigt und neu verbunden. Die Temporalis und die Carotiden pulsiren; Puls etwas gespannt, 84. Es fällt ein unregelmässiges Zucken der Nasenflügel auf, etwa von der Schnelle des Pulses, jedoch ihm nicht synchron.

Gegen 3 Uhr sprach Patient unzusammenhängende Worte, gibt jedoch, wenngleich zögernd, richtige Antworten. Schlaf bis gegen 8 Uhr früh.

Temp.:	8 Uhr früh	12 Uhr Mittags	9 Uhr Abends	12 Uhr Nachts	4 Uhr früh	6 Uhr früh
	37,6	38,9	38,9	40,0	39,4	39,2.

20. Mai. Patient zeigt wenig Theilnahme, gibt auf Fragen zögernd Antwort, hat keine Klagen. Das rechte Auge ist lebhaft geröthet, von einem schwarzen Schatten umgeben, die Pupille reagirt normal. — Verbandwechsel. Die Wunde mit Carbollösung ausgespült; Eiter fast gar nicht vorhanden, ebensowenig Schwellung und Röthung der Umgebung.

Nachmittags 3 Uhr lässt Patient Stuhl unter sich gehen. Gegen Abend wird er lebhafter; er will aufstehen, um seinen Eltern zu schreiben. Das Gesicht ist geröthet, die Augen glänzend, die rechte Pupille ist verengt, reagirt jedoch nicht auf Licht.

Temp.:	8 Uhr	10 Uhr	12 Uhr	2 Uhr	4 Uhr	6 Uhr	8 Uhr
	39,5	40,0	38,7	38,5	39,0	39,1	39,5.

Um 10 Uhr Vormittags und 8 Uhr Abends ein Bad. Morphium 0,01 subcutan Abends.

21. Mai. Gegen Mitternacht wurde Patient stiller, theilnahmslos. Das Athmen geschieht unter leichtem Röcheln, gegen 1 Uhr tritt etwas Schaum vor den Mund, die Athemzüge beschleunigt, Puls 92, das Gesicht zeigt Cyanose. Die Pupille rechts ist weit, reagirt nicht. Lautes grossblasiges Rasseln über den ganzen Thorax verbreitet, nirgends ausgesprochene Dämpfung. Therapie: Kalte Uebergiessungen, Aether mehrmals 1,0 Grm. subcutan, Acid. benzoic. m. Camph. trit. ana 0,06 stündlich ein Pulver. — Die Athmung wird reger, es wird viel schaumige Flüssigkeit ausgehustet. Die Cyanose nimmt ab; Patient fühlt sich leichter und hat Schlaf bis gegen 6 Uhr Morgens. Alsdann nimmt die Dyspnoe wieder einen bedrohlichen Charakter an. Es werden nacheinander angewandt: Aethereinspritzungen, kalte Uebergiessungen, Senfpapier, künstliche Athmung, Elektricität; es gelingt nicht, die Massen aus der Lunge zu entfernen, um 6 Uhr 20 Min. tritt der Tod ein. Am letzten Tage trat neben unwillkürlicher Kothentleerung auch solche des Harns ein.

Temp.:	12 Uhr Nachts	2 Uhr Morgens	6 Uhr Morgens
	38,2	38,7	38,0

Puls von 2 Uhr ab gallopirend, klein.

Die Obduction wird von den Verwandten verweigert, die Eröffnung der Schädelhöhle nicht gestattet.

Die Besichtigung der Wunde ergibt Folgendes: Die Weichtheile sind glatt durchschlagen, die Wundränder am frontalen Ende 2 Cm. weit verklebt. Secret ist kaum vorhanden. Die Wunde fast trocken. Das Periost ist in der Umgebung mit dem Knochen verwachsen, entblösst liegt nur die im Status beschriebene Mulde. An deren oberem Rande findet sich eine seinem mittleren Dritttheil entsprechende feine Fissur; soweit diese reicht, hat eine Verklebung mit dem Periost und Weichtheilen stattgefunden. Dem ganzen unteren Rande entspricht eine feine Spalte; die Kiellinie ist nur durch Umbiegung, nicht durch Riss des Knochens gebildet. Die Maasse der Impression sind: 3 1/2 Cm. Länge, 1 1/4 Breite, 1/4 Tiefe. Ausstrahlende Knochensprünge sind nicht vorhanden; an der Orbita ist nirgends ein Bruch wahrzunehmen. Der Gehörgang beiderseits leer und normal.

Epikrise. Der ordinirende Arzt suchte sich den Vorgang folgendermaassen zu erklären: Durch eine mögliche Fractur der Basis cranii beim Aufschlagen des Hinterhaupts auf die gepflasterte Stallgasse oder durch einen Erguss in der Nähe des Corpus restiforme, olivare und der Seitenbündel des Rückenmarks, wo die Portio major des Nerv. trigeminus und des Nerv. vagus ihren Ursprung haben, und zwar vorzüglich auf der linken Seite sind die beobachteten Störungen hervorgerufen worden, denn die Gefässinjection der Conjunctiva rechts, wie auch das krampfhafte Zucken der Nasenflügel liessen sich wohl auf eine Reizung des Quintus zurückführen. Die Vagusalteration sei Ursache des Zustandekommens des Lungenödems.

Obgleich infolge unterlassener Eröffnung der Schädelhöhle — eine solche hätte gewiss bei entsprechender Energie vorgenommen werden können — der Vorgang im Innern des Schädels, die daselbst gesetzten Veränderungen und Producte nicht mit Sicherheit beurtheilt werden können, so möchte ich dennoch hier den muthmaasslichen Process, den Verlauf einer kritischen Würdigung unterziehen, weil es doch immer von grosser Wichtigkeit ist, zu erfahren, wie sich die gebotenen Symptome zu einem Krankheitsbilde zusammenfassen lassen. — Der Ansicht des Stationsarztes bezüglich des Vorganges, der pathologischen Störungen u. s. w. kann ich nach gründlicher Berücksichtigung der in der Krankengeschichte geschilderten Erscheinungen nicht beitreten, weil eine Continuitätsstörung der Knochen an der Basis cranii oder am Hinterhaupte, wenn dieselbe nur eine einfache ist, keine derartigen Folgen herbeiführt, — und nur eine solche hätte sie sein können, da nach der Einwirkung der äusseren Gewalt gar keine Symptome irgend einer anderweitigen Läsion bestanden. Es zeigten sich nämlich gar keine Erscheinungen von einem Extravasat in dem Bereiche der hinteren Schädelgrube, keine von

Druck auf irgend einen wichtigen Theil des Gehirns oder verlängerten Marks, überhaupt von irgend einer Functionsstörung; auch hatte kein Austritt von Blut aus den Ohren stattgefunden. Jeder Erguss, jede wesentliche Circulationsstörung hätte sich sicherlich bald bemerkbar gemacht, wogegen sich aber erst nach 3 Tagen eine Veränderung in dem Befinden des Patienten wahrnehmen liess. Am 16. erfolgte die Verletzung und erst am 19. Abends änderte sich das Krankheitsbild; bis dahin waren Temperatur, Puls und Respiration normal. Die Gefässinjection am Auge, die dunkle Färbung in dessen Umgebung durften nicht auf eine allenfallsige Reizung des Nerv. trigeminus an seiner Ursprungsstelle zurückgeführt, sondern als Folge localer Einflüsse angesehen werden.

Nach meinem Dafürhalten nämlich erlitt bei der Impression der Corticalis die Tabula vitrea eine Infraction, d. h. eine relative Störung, Splitterung, mit Ablösung der Dura und entsprechender geringer Blutung, vielleicht auch mit directer oberflächlicher Läsion des Hirns, welcher Umstand sich aber durch keine Erscheinungen sogleich zu erkennen gab. Im weiteren Verlaufe stellten sich dagegen Symptome ein, welche auf die Folgen einer derartigen Verletzung aufmerksam machen konnten. Patient klagte nämlich über heftige Kopfschmerzen, er wird unruhig, sein Gesicht, namentlich sein rechtes Auge geröthet, die Pupille eng, der Augapfel von einem schwarzen Schatten umgeben. Die Temperatur stieg bis auf 40°, der Puls dabei in der Frequenz (84) nicht so sehr erhöht wie sonst bei heftigen fieberhaften Affectionen, ausserdem Zuckungen mit den Nasenflügeln. Im weiteren Verlaufe nimmt bei hoher Temperatur das Sensorium auch Antheil; der Patient spricht unzusammenhängend, wird theilnahmlos, gibt nur langsame Antworten; erst Abends wird er unruhiger, will das Bett verlassen, an die Eltern schreiben, kurz, befindet sich in einem sehr erregten Zustande. Das rechte Auge röthet sich immer mehr, die Augen glänzen; Patient lässt Stuhl und Urin unter sich gehen. Den Tag nachher wird Patient noch theilnahmloser, somnolenter, der Athem erschwerter, frequenter bei cyanotischer Verfärbung des Gesichts; dabei grossblasiges Rasseln über den Thorax verbreitet. Die Dyspnoe steigert sich und darauf Exitus letalis.

Fasst man nun diese Erscheinungen zusammen, so liefern sie in ganz charakteristischer Weise das Bild der eiterigen Hirnhautentzündung, wie sich eine solche bei Insulten der Dura mater mit oder ohne Läsion des Gehirns selbst zu entwickeln und zu verlaufen pflegt.

Die Veränderungen am Knochen auf der Innenfläche haben die

Veranlassung zur Reizung und Entzündung abgegeben; die anfängliche Röthung des Auges mit dem dunklen Schatten war die Folge eines Blutextravasates in der Umgebung der abgelösten Dura und der hierdurch bewirkten Circulationsstörung im Bereiche der Orbita. Die Meningitis pflanzte sich bei gleichzeitigem Oedem der weichen Hirnhäute, unter beträchtlicher Temperatursteigerung, welcher eigentlich die Pulsfrequenz nicht ganz entsprach (dieses Verhalten ist der Meningitis suppurativa eigenthümlich) weiter fort; es traten hierauf Zuckungen auf, das Gehirn nahm entsprechend Theil (starke Erregung, Somnolenz), Lähmungserscheinungen gesellten sich hinzu, und als der Druck auf das verlängerte Mark, auf die Brücke infolge von serös purulentem Ergusse immer mehr zunahm, kam es zu Lungenödem, das die Scene abschloss. — Dies scheint mir der natürliche Vorgang gewesen zu sein.

Ob das Einstreuen von Jodoform in die Wunde vor Application der Naht Schaden gebracht hat, möchte ich bezweifeln, obgleich ich dessen Anwendung für ganz unnöthig erachten muss, weil eine gründliche Desinfection der Wunde mittelst Carbollösung hingereicht hätte. Dagegen kann ich nicht umhin, darauf aufmerksam zu machen, dass bei derartigen Schädelverletzungen von Anfang an energischer und consequenter dem Auftritte von Complicationen in der von mir schon oft geschilderten Weise entgegengewirkt werden muss, und dass man, wenn sich dennoch solche entzündlicher Natur einstellen, sich nicht mit Gaben von Chinin oder mit subcutanen Einspritzungen und, kurze Zeit vor dem üblen Ausgange, mit Bädern und kalten Begiessungen u. s. w. begnügen darf, sondern dass man unter solchen Verhältnissen eingreifender zu verfahren, Blutentziehungen zu instituiren, die Anwendung der Kälte zu verstärken, die Thätigkeit des Darmes durch reizende Klystieren (Essig, Ricinusöl), sowie durch innerliche Gaben von Calomel oder eröffnenden Salzen bei blandester Kost anzuspornen hat. Ueberzeugt man sich eventuell von dem Bestehen einer wichtigen Knochenläsion — Infraction u. s. w. — und von dem schädlichen Einflusse derselben auf den Schädelinhalt, so tritt alsdann die Frage heran, ob nicht ein sofortiger operativer Eingriff indicirt sei.

Nr. 2. *Hirnerschütterung leichtesten Grades mit Einbruch der Pars horizontalis des Stirnbeins und mit rasch nachfolgender Meningitis purulenta. Tod.*

Ein Arbeiter[1]), 25—30 Jahre alt, sehr kräftig, versuchte mit mehreren anderen zugleich mittelst einer eisernen, an dem Handende eine

1) Ich verdanke diesen Fall der Güte eines Collegen, der früher im 14. Armeecorps diente und mir vom Norden das interessante Präparat zuschickte.

stumpfe Kante zeigenden Brechstange ein schweres „Herzstück" eines Schienenstranges herauszuhebeln. Dabei entglitt die eiserne Stange seinen Händen; der Arbeiter erhielt von dem Handende einen sehr heftigen Schlag gegen das linke obere Augenlid, „so dass er sich überschlug". Angeblich hat die Wunde stark geblutet, die Sehfähigkeit soll erhalten geblieben sein. Patient ging bald darauf selbständig nach Hause; wie lange die Bewusstlosigkeit angedauert hat, das konnte nicht mit Sicherheit festgestellt werden. Erbrechen trat nicht ein. Patient fühlte sich überhaupt an jenem ersten Tage, abgesehen von etwas linksseitigem Kopfschmerz ganz wohl, legte sich aber auf Anordnung eines hinzugezogenen Arztes sofort ins Bett. Der Arzt vernähte die lineäre Wunde am oberen Augenlide (im oberen Theil desselben, parallel mit dem Lidrande, etwa 2 Cm. lang), die er wohl für oberflächlich halten mochte, mittelst drei Seidenfäden und ordnete kalte Umschläge auf den Kopf an. Am nächsten Morgen — die Nacht war ruhig gewesen, nur waren mehrere Male ziemlich reichliche Blutungen aus dem linken Nasenloch aufgetreten — fühlte sich Patient, abgesehen von geringem Kopfschmerz, ganz wohl, so dass er aufstand und, mit einem Augenverbande versehen, zur Arbeit aufs Feld ging. Er kam jedoch nach ziemlich kurzer Zeit wegen zunehmender Kopfschmerzen zurück, legte sich zu Bett und soll gegen Abend die ersten Convulsionen, angeblich sogleich beiderseits, bekommen haben. Am nächsten Morgen erklärte der behandelnde Arzt, der den Patienten in einem halb komatösen Zustande mit heftigen Zuckungen der Arme und Beine und häufigem Sichumherwerfen antraf, „es sei der Wundstarrkrampf zu der Wunde hinzugekommen", verordnete eine geringe Dosis Opium oder Morphium und verweigerte am Abend den zu ihm nach Hülfe schickenden Leuten weiteren Beistand. So kam es, dass zwei andere Collegen den Kranken Nachts 10 Uhr besuchten. Dieselben fanden den Kranken in tiefem Koma, oftmals sich hin- und herwerfend, mit lautem Trachealrasseln, am ganzen Körper stark schwitzend; die Muskeln der Arme und Beine in heftiger Contraction, die nur vorübergehend nachliess, der Leib dagegen schlaff. Das Gesicht war bläulich geröthet, das linke obere Augenlid geschwollen, prall und blau; der Puls unregelmässig, etwas klein; Strabismus divergens, fast unmerkliche Reaction der sehr weiten Pupillen gegen grelles Licht. Nach Lösung der Nähte erwies sich die Wunde überall fest verklebt, ohne eine Spur von Eiter; auch floss nach mechanischer Trennung der Wundränder kein Eiter ab. Von einer tieferen Sondirung wurde Abstand genommen. — Es wurde ein mässig reichlicher Aderlass gemacht und Eisumschläge, resp. Eisblase angeordnet. Danach wurde Patient etwas ruhiger, der Puls regelmässiger, stärker. Nach etwa 2 Stunden aber starb der Verletzte. Die Diagnose wird von den betreffenden Collegen auf Schädelverletzung, Meningitis nebst Erscheinungen von Hirndruck gestellt.

Bei der Obduction fand sich folgendes Ergebniss:

Intensive eiterige, vielfach zu starkem wässrigen Oedem der weichen Hirnhäute geführt habende Meningitis acuta, sich verbreitend über fast die ganze Oberfläche des Grosshirns, sowohl an der Convexität wie an der Basis, und namentlich an der linken Hälfte der Basis in directem Zusammenhang stehend mit der gleich zu erwähnenden Verletzung; das Gehirn durchweg sehr feucht; Anfüllung der Ventrikel mit seröser Flüssigkeit; die

Sinus strotzend von dunklem flüssigen Blute. Auf der oberen Fläche der Pars horizontalis sinistra des Os frontale, nahe ihrem vorderen Rande und ziemlich nahe der Crista Galli, sind in etwas mehr als erbsengrossem Umfange Bruchstückchen der Pars horizontalis so erhoben, dass sie zusammen einen kleinen Kegel bilden; dieselben haben auch die Dura durchbohrt und sind sogar in die Rindensubstanz des linken Vorderlappens eingedrungen, die sich an dieser Stelle etwa in Erbsengrösse in einen grauröthlichen Detritus verwandelt findet; ringsherum grosser Blutreichthum der Rindensubstanz. Von der Augenhöhle aus präsentirt sich die Verletzung als eine etwa 2 Cm. lange, in der Richtung von vorn innen nach hinten aussen an der Decke der Augenhöhle sich hinziehende muldenförmige Vertiefung (Eindrückung der oberen Wand), welche gleichzeitig die Nasenhöhle, Stirnhöhle und Schädelhöhle eröffnet.

Epikrise. In vorstehendem Falle bietet sowohl die Verletzungsart, als der Verlauf ein hohes Interesse. Die beträchtliche Gewalt übte im Momente des Insultes ihren Einfluss beinahe ganz local aus, denn es traten ausser vorübergehender Benommenheit keine weiteren Cerebralerscheinungen auf. Patient fühlte sich, abgesehen geringer Kopfschmerzen, relativ wohl und ging anstandslos nach Hause, woselbst ihm die Wunde ohne weitere Untersuchung zugenäht wurde. Der Arzt legte leider keinen besonderen Werth auf die Verletzung, obgleich der Vorgang die grösste Vorsicht und Fürsorge empfehlen musste. — So kam es, dass der Patient, nachdem Blutungen aus dem linken Nasenloche erfolgt waren, in dem Glauben, dass sein Zustand von keiner Bedeutung sei, seine Wohnung verliess und auf dem Felde zu arbeiten versuchte. Dieser Umstand gab rasch dem Verlaufe eine andere und zwar die schlimmste Wendung, indem durch die hierdurch veranlassten mannigfaltigen Bewegungen, namentlich durch die veränderte, gebückte Stellung, durch den alterirten localen Blutlauf und durch die directe Reizung der in die Höhe stehenden scharfkantigen Knochenstückchen sich eine ganz acut verlaufende eiterige Meningitis entwickelte, welche rapide an Ausbreitung gewann und ihre Producte sowohl an der Convexität des Gehirns, als an seiner Basis setzte. Zu der überraschend schnellen Eiterbildung hat die Beschaffenheit der Knochenwunde wesentlich beigetragen, einerseits durch die in die Höhe gestellten und durch die Dura mater hindurch in die Hirnmasse eingedrungenen scharfen und spitzen Fragmente, welche namentlich bei aufrechter Stellung des Körpers oder bei gebückter Haltung ihren schädlichen Einfluss äussern mussten, andererseits aber auch durch den ermöglichten Eintritt von Luft in die Schädelhöhle trotz vernähter Weichtheilwunde, weil das Loch im Knochen eine solch seltene Lage hatte, dass die Nasen-, Stirn- und Schädelhöhle direct communicirten, also der Inhalt der ersteren in die

letztere eindringen konnte. — Trotz der charakteristischen, so wichtigen Erscheinungen: heftiger Kopfschmerz, Convulsionen, Somnolenz, Sopor u. s. w., wurde die Entzündung anfänglich nicht einmal erkannt und der Patient eigentlich in unverantwortlicher Weise seinem Schicksale überlassen, bis leider zu spät erst ihm wahre ärztliche Hülfe geleistet wurde.

Wie sehr empfindlich sich der Leichtsinn oder die Unkenntniss des Arztes bei Schädelverletzungen oft ganz schnell rächen kann, dafür liefert unser Fall wieder einen neuen schlagenden Beweis. Würde Patient von vornherein richtig untersucht und besorgt worden sein, hätte man bei absoluter Ruhe und Anwendung der geeigneten Mittel alle schädlichen Einflüsse abzuhalten gesucht, so wäre Hoffnung auf Erhaltung des Lebens gewesen, ohne dass vielleicht ein operativer Eingriff nöthig geworden. Statt dessen geschah aber gar nichts von irgend einem Werth, ja man überliess den Kranken sich selbst, so dass derselbe nachtheilige Arbeiten versuchte und dadurch seinen Zustand aufs Höchste gefährdete. Nicht genug muss fort und fort betont werden, wie dies in meinen Schriften stets geschah, dass noch längere Zeit bei Verletzungen des Schädels, namentlich wenn das Bestehen einer Infraction des Knochens, einer Läsion der Glastafel befürchtet wird, alles beseitigt werden muss, was einen veränderten Blutdruck, was eine Reizung der Hirnhäute und des Gehirns selbst bewirken kann. Ich habe schon Fälle erlebt, beziehungsweise sind die Krankengeschichten wie Präparate derselben in meinen Besitz gelangt, bei welchen vorzugsweise bei Verletzungen mit mehr spitzen Instrumenten gesetzt, selbst nach Monaten nur durch Unvorsichtigkeit die anscheinend vollendete Heilung plötzlich damit gestört wurde, dass eine suppurative Meningitis dem Leben ein Ende machte.

In physiologischer und diagnostischer Beziehung ist es gleichfalls von grossem Interesse, dass trotz des Einbruchs des horizontalen Theiles des Stirnbeins und Eindringen spitzer Splitter in die untere Partie des Stirnlappens (ganz in der Nähe des Gyrus frontalis inferior) sich gar keine localen charakteristischen Gehirnsymptome bemerkbar machten, weder sofort nach Einwirkung der äusseren Gewalt, als später im weiteren Verlaufe. Die Quetschwunde des Gehirns und der sich entwickelnde Erweichungsherd in derselben befanden sich keinenfalls weit entfernt von dem Sitze des Broca'schen Sprachcentrums und man hätte deshalb, auf die Localisation der Rindencentren bauend, eventuell annehmen dürfen, es würden sich durch localen Druck des ausgetretenen Blutes, später durch die eiterige In-

filtration in der Umgebung des Wundtrichters besondere Symptome zu erkennen geben; aber davon zeigte sich nichts, obgleich sich gerade die Läsion auf der linken Seite befand. Wir ersehen daraus wiederum, dass die Hirnrinde in ihrem Zusammenhang gestört sein kann, ohne dass Zeichen einer derartigen Beschädigung wahrgenommen werden, dass man sich deshalb auf die Localisation kleiner umschriebener Centren, wie jetzt solche von Manchen unbedingt angenommen werden, nicht sicher verlassen kann.

In therapeutischer Hinsicht möchte ich noch erwähnen, dass bei allenfalls eintretenden Reizerscheinungen trotz vorausgegangenen fürsorglichen und rationellen ärztlichen Handelns unter solchen Umständen nach meinem Dafürhalten ein operativer Eingriff indicirt gewesen wäre, um nach Erweiterung der äusseren Wunde, Loslösung der Weichtheile in der Umgebung des insultirten Knochens, durch Abmeisseln einer Partie des letzteren — was ohne Beschädigung des Augapfels geschehen konnte — die eingebrochenen Knochenstücke zugänglich zu machen, zu entfernen und damit die Quelle der perniciösen Hirnreizung möglichst zu beseitigen.

Nr. 3. *Hirnerschütterung mit Einbruch des linken Seitenwandbeins und nachfolgender Meningitis purulenta circumscripta und Bildung eines Hirnabscesses. Unter Druckerscheinungen Tod.*

Der 24 Jahre alte Tagelöhner G. H. von K.[1]) erhielt am 19. März 1882 in einem Streithandel einen Schlag mit einem Hammer (sogenanntem Steinklopfer) auf den Kopf und war längere Zeit bewusstlos; es trat alsbald unvollkommene Lähmung des rechten Armes ein. Der hinzugerufene Arzt constatirte eine 3 Cm. lange Quetschwunde auf dem linken Seitenwandbein und verordnete kalte Umschläge. Am 25. März trat auch Lähmung des rechten Beines auf und liess sich Patient an diesem Tage nach C. führen, um Aufnahme in das dortige Hospital zu suchen, welche ihm jedoch nicht gelang. Die erwähnte Lähmung der oberen und unteren Extremität blieb fortbestehen, das Gedächtniss war anfangs nicht gestört; in den ersten Tagen des April Trübung desselben, sowie mangelhafte Sprache. Am 5. April wurde der Mann nach R. in das Spital geschafft und starb daselbst am 7. unter zunehmenden Lähmungserscheinungen. Eine eigentliche ärztliche Behandlung hat niemals stattgefunden.

Obduction am 9. April.

Die äussere Besichtigung ergab auf der Mitte des Seitenwandbeins eine quere von rechts nach links verlaufende, 3 Cm. lange, ziemlich scharfrandige Wunde der Haut und der Kopfschwarte, die bis auf den Knochen geht; das Periost ist losgelöst, der Knochen in der Ausdehnung von 3 Cm. blossgelegt, fühlt sich rauh an; beim Zufühlen mit dem Finger bemerkt

1) Der Fall trug sich im Reichslande zu.

man sofort, dass der Knochen in der Ausdehnung eines Markstückes eingedrückt sei und tiefer steht als seine Umgebung. Sonstige äusserliche Verletzungen finden sich nicht vor.

Bei der inneren Besichtigung, speciell Eröffnung der Schädelhöhle, zeigt sich die innere Fläche der hinteren Partie der Schädelhaut stark bluthaltig. Der soeben beschriebenen Hautwunde entsprechend, findet man ziemlich auf der Höhe des Schädeldachs einen markstückgrossen, ziemlich kreisrunden Eindruck und Bruch des linken Seitenwandbeins. Nachdem das Schädeldach losgelöst, findet man, dass der äusseren Verletzung entsprechend auch die Glastafel in vier Stücke zersplittert ist, welche in eine scharfe Spitze zusammenlaufen, und zeigt sich an dieser Stelle ein halber Theelöffel voll dicken Eiters. Die harte Hirnhaut ist hier eingerissen, der Schlitz etwa erbsengross, die Umgebung desselben geröthet und mit Eiter bedeckt, die weiche Hirnhaut und die Spinnwebenhaut milchig getrübt. Dicht neben der grossen Längsspalte des Gehirns dringt aus der Mitte der linken Halbkugel etwa ein Theelöffel voll Eiter heraus; die linke Gehirnoberfläche ist abgeflacht und blutärmer als die rechte. Nachdem der der Gehirnmasse aufliegende Eiter entfernt, zeigt sich in der Mitte linkerseits die Substanz grau-eiterig verfärbt und gelangt man beim Einschneiden in einen nussgrossen, bis in die weisse Substanz hinein reichenden Eiterherd. Es wird bemerkt, dass dieser Herd im Gehirn ganz genau der Spitze der inneren Glastafel entspricht. Die übrigen Theile des Hirns sowie die sonstigen Körperhöhlen bieten nichts Erwähnenswerthes.

Epikrise. In ganz unverantwortlicher Weise ging auch im vorliegenden Falle der Verletzte zu Grunde. Anfänglich hielt es der Arzt nicht der Mühe werth, eine genaue Untersuchung vorzunehmen und rieth nur kalte Ueberschläge an; später wurde der hülflose Patient von einer Heilanstalt, in welcher er um Aufnahme nachsuchte, abgewiesen und erst kurz vor dem Tode fand er endlich in einem Spitale Unterkommen, um nach 2 Tagen zu sterben.

Da ich in den Besitz des infracturirten Schädeldachs gelangte, an welchem sehr instructiven Präparate die gesetzten Störungen leicht zu erkennen sind, so bin ich auch wohl im Stande, die Wundverhältnisse mit ihren Folgen, überhaupt den ganzen Verlauf richtig zu beurtheilen.

Durch die äussere Gewalt wurde in ganz umschriebener Weise ein Einbruch des Schädeldachs linkerseits bewirkt, und zwar in der Art, dass die in gleichem Umfange wie die Corticalis infracturirte Partie der Glastafel in Form einer Pyramide, mit der Spitze gegen das Gehirn gerichtet, die harte Hirnhaut in ihrem Zusammenhange störte und einen Druck mit darauffolgendem Reiz auf das Hirn selbst ausübte. Gleich nach der Verletzung war ein Drucksymptom: unvollkommene Lähmung des rechten Armes vorhanden und schon bald nachher gesellte sich auch Lähmung des rechten Beins hinzu und

war also, abgesehen der dem Auge wie dem Finger leicht zugänglichen localen Störungen, die sich sofort als eine beträchtliche, zwar ganz circumscripte Infraction erkennen lassen mussten, klar gestellt, dass das Gehirn in seinen Functionen ganz wesentlich beeinträchtigt sei, dass hier sogleich auf operativem Wege eingegriffen werden müsse, um die schädigende Knochenpartie zu entfernen und das Gehirn von dem Insulte, dem Druck, zu befreien, den etwa schon gebildeten Eiter zu entleeren und weiter gehende Reizungszustände zu verhindern. Eine frühzeitige Trepanation hätte hier das Leben sicherlich erhalten, da an und für sich das Gehirn primär nicht so wesentlich Noth gelitten hatte, erst allmählich bei gleichzeitiger ganz circumscripter Meningitis es in der beleidigten Partie der Hirnrinde bis in das Marklager hinein zur Bildung eines Eiterherdes kam. Gewiss dürfte selten ein Fall solche günstige Verhältnisse für die Trepanation darbieten, als der beschriebene, weil die Läsion eine ganz beschränkte, der Zugang zu derselben ein sehr leichter war.

Wie es sich bei der Obduction herausstellte, entsprach der Verletzungsstelle eine Partie der linken Hemisphäre, in derem Bereiche sich das grosse motorische Rindenfeld befinden soll. Neben dem Sulcus centralis (Rolando'sche Furche), innerhalb des Gyrus centralis anterior und posterior, vielleicht auch des Lobulus paracentralis scheint die eiterige Infiltration bestanden zu haben, und zwar befand sich dieselbe mehr in dem oberen Bereiche dieser motorischen Zone, so dass die Anschauung, als würde gerade diese Partie das motorische Rindenfeld für die Gliedmassen bilden und wäre das für die obere Extremität empfindlicher, als jenes für die untere (bei unserem Patienten bestand nämlich zuerst Paralyse des Armes und erst später solche des Beines), durch die Erscheinungen in unserem Falle gewissermaassen an Werth gewinnt.

Wenn ich mich auch, auf meine Erfahrungen am Krankenbette stützend, bisher noch nicht überzeugen konnte[1]), dass sich in der Hirnrinde, welche nach meiner Ansicht alles richtig überwacht und leitet, in minutiöser Weise gruppirt eine Masse kleiner, umschriebener, gesonderter Centren vorfinde, so nehme ich dennoch von jeher an, dass in verschiedenen Partien der Hirnmasse Centren bestehen, die mit der Hirnrinde theils mittelbar, theils unmittelbar in Verbindung treten, dass aber diese Beziehungen nicht so genau localisirt und die

1) In meiner Arbeit über Schädelverletzungen, welche im XVI. Band dieser Zeitschrift erschienen ist, habe ich Stellung zu diesem Gegenstande genommen und meine Ansicht über diese Frage niedergelegt, dabei eine Reihe von Beobachtungen, welche für dieselbe zum Beweise dienen sollen, zusammengestellt.

Felder, als absolute, nicht so scharf abgegrenzt, abgeschlossen werden können, wie dies von vielen Forschern geschehen ist, denn schon der anatomische Bau der Hirnrinde, in welcher nach Gerlach ausser der feinkörnigen Gliamasse, ausser den pyramidenförmigen Ganglienzellen, in verschiedene Schichten geordnet, ausser den durch die Markleiste dringenden und daselbst Scheiden gewinnenden Fortsätzen, welche Bündel formiren und weiter ziehen, ein Netz feiner, erst bei starker Vergrösserung wahrnehmbarer Fasern, das sich continuirlich über die ganze Gehirnoberfläche erstreckt, den zahlreichen Fortsätzen der Rindenzellen entstammt und eine mittelbare Verbindung jedes Punktes der Oberfläche mit jedem anderen herstellt, spricht dagegen. [1])

Dass an der in Betracht gelangenden Stelle der Hirnoberfläche vielfache und innige Beziehungen mit der motorischen Sphäre bestehen, soll meinerseits nicht abgeleugnet werden, dass aber die Hirnrinde in dieser Region gar keiner anderen Verrichtung vorzustehen habe, bezweifle ich, wie ich es auch für schwer erkennbar halte, zu entscheiden, welcher Grad des Effectes bei der geschilderten Verletzung der insultirten Hirnrinde allein, welcher der durch den Druck und Reiz gleichzeitig lädirten Markleiste, ferner dem Marklager oder den hierdurch gestörten Leitungen im Bereiche der Stammganglien zugeschrieben werden muss.

Beachtenswerth ist, dass, obgleich das Centrum für die Sprache local durch die Verletzung nicht beeinträchtigt wurde, dennoch im weiteren Verlauf Sprachstörungen aufgetreten sind, welche nur als eine mehr allgemeine Betheiligung der Hirnrinde aufgefasst werden können.

II. Hirndruck.

Nr. 1. *Hirnerschütterung und Hirndruck mit theilweiser Zertrümmerung des Stirnbeins rechterseits und Quetschung des Gehirns.*

Ende März 1883 wurde der 13jährige Knabe G. aus R. von einem ausschlagenden, muthigen Pferde vor die Stirn getroffen. Das Pferd hatte Eisen mit neuen starken Stollen unter. Der Knabe stürzte hin und ist nach

1) Exner theilt nach seinen neuen Untersuchungen die Rindenfelder in absolute, deren Verletzung jedesmal das betreffende Symptom hervorrief, und in relative, bei deren Erkrankung nicht in jedem Falle das zugehörige Symptom sich einstellt, ein. Nach ihm gibt es Regionen der latenten Läsionen, d. h. Felder, welche verletzt sein können, ohne motorische oder sensible Störungen im Gefolge zu haben. So ergibt sich auf der rechten Hemisphäre die ganze Rinde als eventuell latent, mit Ausnahme der beiden Gyri centrales und des Lobulus paracentralis, auf der linken hat diese Region eine geringere Ausdehnung, insofern der ganze Parietallappen und der grösste Theil des Occipitallappens noch abzuziehen sind.

Aussage der Angehörigen, mit denen er ausfahren wollte, etwa 1 1/2 Stunden bewusstlos gewesen. Bei Ankunft des Arztes war das Bewusstsein bereits wieder zurückgekehrt. — Zunächst wurde oberhalb des rechten Auges, unter dem Tuber frontale eine 6 Cm. verlaufende Risswunde der das Stirnbein bedeckenden Weichtheile constatirt, ferner ein vollständiges Zermalmtsein des unterliegenden Knochens im Verlaufe der Wunde. Der Arzt entfernte mittelst der Pincette 22 Knochenfragmente. Nach Entfernung lag die Dura mater anscheinend unverletzt, weiss von Farbe, pulsirend vor.

Reinigung der Wunde mittelst Carbolsäurelösung, Auspudern mit Jodoform, Watteverband, Eisblase. Am nächsten Tage Wechsel des Verbandes. Die vorliegende Dura mater hatte sich schmutzig blau gefärbt. Am zweitfolgenden Tage reisst die Dura beim Verbandwechsel in der ganzen Ausdehnung der Wunde ab und es stürzt blutiger Eiter und Gehirnsubstanz hervor. Reinigung, Jodoformverband.

Die Wundheilung geht nunmehr unter Eiterung von statten. Drei Wochen nach dem Unfall legten sich die Hautränder aneinander und am Ende der 4. Woche ist die Heilung vollendet. 8 Tage später geht der Junge bereits von seinem Dorfe in die Stadt, um sich seinem Arzte vorzustellen. Nach Aussage der Eltern ist gleich nach dem Unfall Erbrechen eingetreten, später nicht mehr. Die Bewusstlosigkeit währte anfangs 1 1/2 Stunden, kehrte am nächsten Tage wieder und währte 48 Stunden bis zum Abreissen der vorliegenden Dura mater. An Kopfschmerzen, Benommenheit, Störung der psychischen Sphäre hat der Kranke niemals gelitten, sein Kopf war klar, seine Antworten präcise. Weder sind motorische, noch sensuelle oder sensorische Störungen aufgetreten. Appetit, Verdauung, Schlaf sind fortwährend gut gewesen, der Puls voll, regelmässig, desgleichen die Athmung, Temperatursteigerungen wurden nicht beobachtet. Ueberhaupt verlief die Krankheit vollständig reactionslos.

An der Stelle der Verletzung befindet sich eine eingezogene Narbe, die sich isochronisch mit dem Puls bewegt, sich weich anfühlt und an das Gehirn adhärent ist. Der Knabe fühlt sich vollkommen wohl, besucht die Schule und verrichtet seine Arbeiten wie vor der Verletzung.

Epikrise. In dem vorliegenden Falle, welchen ich selbst zu untersuchen Gelegenheit hatte, war durch den Insult nicht allein der Knochen in viele Stücke zerschlagen, sondern auch durch den Anprall und Druck der infracturirten Fragmente die harte Haut und die Oberfläche der unter derselben gelagerten Hirnpartie hochgradig gequetscht worden, so dass, da die Dura mater in ihrem Zusammenhange nicht gestört war und das ergossene Blut, die zertrümmerte Hirnmasse u. s. w. nicht nach aussen abfliessen konnten, bald nachher Bewusstlosigkeit infolge von allgemeinem Hirndruck entstand, welche erst nach 48 Stunden schwand, als die harte Haut berstete, beziehungsweise beim Verband durchriss und die angesammelte Flüssigkeit nebst Gehirnpartikeln und Detritus freien Abzug gewannen. Wie also die Raumbeschränkung für das Gehirn nicht mehr vorhanden war, so kehrten auch die normalen Verrichtungen wieder ganz zurück,

ohne dass im Geringsten Defecte in psychischer, sensorieller wie motorischer Sphäre zurückblieben, obgleich eine gewisse Quantität Hirnmasse, namentlich grauer Substanz, in Verlust gerathen war.

Welch schwere Eingriffe oft ein kindlicher Schädel und dessen Inhalt zu ertragen im Stande ist, beweist wiederum dieser Fall, der trotz eingetretener Eiterung bei zweckmässiger ärztlicher Behandlung perfect zur Heilung gelangte. Drei ganz ähnliche Fälle habe ich bereits in meinen früheren Schriften (Schädelverletzungen, Chirurgie der Schussverletzungen u. s. w.) veröffentlicht.

Nr. 2. *Localer Hirndruck infolge von Blutung zwischen Hirnhüllen und Gehirnrinde. Haemorrhagia intermeningea.*

C. K. von B., 23 Jahre alt, Fabrikarbeiter in einer chemischen Actienfabrik, erlitt daselbst Nachmittags (20. April 1883) von einem Mitarbeiter, als sie sich gegenseitig die Mütze vom Kopfe zu stossen suchten, vermittelst eines Kohlenhakens eine Wunde an der linken Schläfe, die unbedeutender Natur zu sein schien. K. blieb bei vollem Bewusstsein, stürzte nicht hin, suchte die Blutung zu stillen, band sich ein Tuch um den Kopf und ging in Begleitung eines Arbeiters nach dem eine Stunde entfernten E., um sich dort von einem Chirurgen die Wunde verbinden zu lassen. Nach seiner Aussage verlor er auf diesem Marsche vollständig das Vermögen, zu sprechen. Der Chirurg bemerkte beim Untersuchen und Verbinden der Wunde, dass der Arm dem Verletzten nicht mehr recht gehorche, und er hiess ihn, sich sofort in seiner Begleitung in das Hospital zu begeben. Auf diesem Wege schleppte K. bereits erheblich das rechte Bein, er kam nur bis in die Nähe des Lazareths, stürzte hin und musste unter Assistenz mehrerer Leute in das Spital geführt werden.

Befund. Die Untersuchung ergab eine ziemlich scharfrandige, 3 Cm. lange, nur wenig klaffende Wunde in der linken Schläfengegend, 3 Cm. von dem oberen vorderen Rande der Ohrmuschel entfernt, nach vorn und oben verlaufend, direct über die Schläfenschuppen-Scheitelbeinnaht. Die Sonde traf auf einen Knochenspalt, der Knochen war anscheinend scharf durchhauen; ob eine Verletzung der Dura mater vorlag, blieb zweifelhaft, Knochensplitter fanden sich nicht, dagegen war die Kopfhaut in etwa Thalergrösse rings um die Wunde, namentlich nach vorn hin, von der Beinhaut abgelöst.

Therapie. Die ganze Kopfhälfte wird abrasirt, die Wunde mit 5 proc. Carbolsäure desinficirt, mit Jodoform ausgepulvert, demnächst Drainrohr, Jodoformverband, Eisblase.

Verlauf. Patient war bereits zur Zeit des ersten Verbandes, also kurze Zeit nach Aufnahme in das Hospital vollständig soporös, die Augenlider bedeckten die Augäpfel, die Pupillen reagirten träge, auf lautes Anrufen gab der Kranke keine Antwort, die Extremitäten waren wie leblos und hingen schlaff am Körper, Respiration verlangsamt, tief, Puls regelmässig, nicht verlangsamt, ziemlich voll. Am nächsten Tage zeigte sich ausgesprochene rechtsseitige Facialisparalyse, Lähmung des rechten Sphincter pupillae, Lähmung der Schliessmuskeln der Blase und des Afters. Flüssig-

keiten, die man dem Kranken mittelst Löffel einflösste, wurden prompt geschluckt, ohne dass jemals ein Verschlucken vorgekommen wäre. Die Ernährung war daher auch während der Zeit der Bewusstlosigkeit eine genügende. Dieser 4 Tage andauernde soporöse Zustand ist jedoch nur ein scheinbarer gewesen, denn K. behauptete, als er wieder seiner Sprache soweit mächtig war, dass er zusammenhängend sprach, „er erinnere sich sehr wohl seiner damaligen Lage"; er nannte die Personen, welche sich seiner zunächst annahmen, ihn pflegten und verbanden.

Am 5. Tage nach dem Unfall schlug Patient die Augen auf und zeigte einen verständnissvollen Blick, doch war er stumm wie ein Fisch, kein Laut, kein Räuspern fand statt, nur durch den Blick, später durch leises Nicken drückte er sein Verständniss aus. — Die Wunde heilte unter Eiterung. Die abgelöste Kopfhaut legte sich innerhalb 10 Tagen an, die Kopfhautwunde war nach 4 Wochen geschlossen. Während der ersten 10 Tage schwankte die abendliche Temperatur zwischen 38—38,6°, um von da an zur Norm zurückzukehren. Die Pulsfrequenz hat sich in regelmässigen Grenzen adäquat der Temperatur gehalten.

Die ganze rechte Körperhälfte war total gelähmt und vollständig gefühllos, doch war es in den ersten Wochen unmöglich, später äusserst schwierig, die Untersuchungen auf Sensibilität, Motilität, Druck, Temperatur dem Patienten verständlich zu machen, um durch Zeichen, Mimik oder Laute seine Empfindungen zum Ausdruck zu bringen. Die fast absolute Ptosis des rechten oberen Augenlids verlor sich am schnellsten, schon am 7. Tage vermochte der Kranke das Lid theilweise zu heben; die Lähmung der drei Facialisäste dauerte etwa 14 Tage, schwand dann aber auch rasch grösstentheils, vollständig ist sie jedoch zur Zeit noch nicht beseitigt. Die Gesichtszüge haben im Vergleich zur linken Gesichtshälfte noch immer etwas Unvollkommenes an sich, namentlich bei mimischen Bewegungen. Die Lähmung des Sphincter pupillae blieb etwa 8 Wochen bestehen. Die gelähmten Schliessmuskeln des Afters und der Blase traten am Ende der 3. Woche wieder in Function. Auch die anfangs vollständig gelähmte untere Extremität kann allmählich bewegt werden, nachdem die Sensibilität schon früher im ganzen Bein bis auf den Bereich des Fusses zurückgekehrt ist, und zwar fangen die Adductoren und Flexoren des Oberschenkels 10 Tage nach dem Unfall zuerst an, dem Willen zu gehorchen, bald folgen auch die Unterschenkelmuskeln. Ein Gefühl von Taubheit besteht dagegen noch bis zum heutigen Tage in der Fusssohle und Cutis des ganzen Fusses bis zu den Knöcheln.

Die Lähmung der Armmusculatur blieb am längsten bestehen und besteht im Bereiche des Vorderarmes zur Zeit noch fort, namentlich versagen die Extensoren der Finger, die Supinatoren sowie der Extensor indicis, radialis und ulnaris fast vollständig. Die Functionsfähigkeit der Oberarmmuskeln ist zum Theil wiedergekehrt, im Grossen und Ganzen aber dennoch immerhin unvollkommen. Auch in der Hand besteht bis zum Handgelenk ein Gefühl von Taubheit, das auf sämmtliche Flächen gleichmässig ausgedehnt ist; die Finger sind gedunsen; die Haut livide von Farbe, vielfach mit Schweiss bedeckt, fühlt sich kälter an, als die der linken Hand. Die fortgesetzte elektrische Reizung, Massage, Uebung und Bäder haben zwar eine Besserung erzielt, allein in den letzten 3 Wochen ist der Fort-

schritt ein höchst unwesentlicher. Auch von Seiten der rechten unteren Extremitätenmusculatur findet ein gleichmässiges Functioniren nicht statt; das rechte Bein wird mehr ruckweise nach vorwärts gestossen und beschreibt in der Vorwärtsbewegung mehr eine Bogenlinie, als eine gerade; die Abwickelung des Beins im Kniegelenk ist keine normale, die Adductoren, Flexoren, Extensoren, namentlich aber die Rotationsmuskeln verrichten ihre Arbeit nicht vollkommen exact und bleiben gleichsam auf halbem Wege stehen.

Die Sprache, überhaupt das Hervorbringen irgend eines Lautes fehlte in den ersten 14 Tagen vollständig, dann erst konnte ausser dem Tone des Hüstelns und Räusperns „nein" hervorgebracht werden. Patient verstand in der Folge zwar recht gut, wenn er aufgefordert wurde, einzelne Wörter nachzusprechen, was man von ihm wollte, er gab sich auch die grösste Mühe zu sprechen, allein es war ihm unmöglich, auch nur ein Wort hervorzubringen, er schnitt uncoordinirte Grimassen und stiess unarticulirte Laute aus. Vier Wochen dauerte dieser Zustand, da konnte er plötzlich den Namen „Rohreck" aussprechen — Name des Fabrikherrn — am nächsten Tage den Namen „Doctor", am nächstfolgenden einzelne Zahlwörter, doch immer nur erst nach grösserer Anstrengung und dann plötzlich im schnellsten Tempo; langsam vermochte er weder zu sprechen, noch ein ihm vorgesagtes Wort zu wiederholen. Auch einzelne Buchstaben konnte er lange Zeit nicht nachsprechen, später zuerst die Consonanten, dann die Vocale. Zur Zeit ist die Sprache, wenngleich im Satzbau zusammenhängend, dennoch recht unvollkommen; einzelne Wörter werden ausgelassen, falsch gesetzt, fehlen auch oft, werden auch vielfach gewaltsam hervorgestossen, da die langsame Aussprache augenscheinlich auf mechanische Schwierigkeiten stösst.

Die inneren Organe haben während der ganzen Krankheitsdauer gut functionirt. Appetit und Verdauung waren vorzüglich, wenngleich Patient in den ersten Wochen alle ihm dargereichten Speisen mit thierischer Gier verschlang. Patient verliess gegen Ende der 6. Woche das Bett und befand sich bis zum 10. October im Hospital. Sein Aussehen ist gut, sein Ernährungszustand lässt nichts zu wünschen übrig. Am Orte der Verletzung findet sich eine mässige Vertiefung im Knochen, die sie bedeckende Hautnarbe ist nicht mit der Knochennarbe verwachsen und frei beweglich. Schmerzhaft ist diese Schädelpartie nicht, doch treten Kopfschmerzen bei heissem Wetter auf. Nach Aussage des Patienten haben sich die geistigen Fähigkeiten verringert. Er ist vergesslich, vermag nicht, sich längere Zeit geistig zu beschäftigen, auch stilles Lesen fällt ihm schwer, denn sobald ein Wort vorkommt, das ihm nicht geläufig ist, vermag er nicht dasselbe durch Buchstaben zu entziffern; überhaupt sei Buchstabiren für ihn die schwierigste Leistung. In den letzten Wochen ist eine wesentliche Besserung nicht eingetreten. Die mimischen rechtsseitigen Gesichtsmuskeln functioniren im Vergleich mit denen der linken Gesichtshälfte noch unvollkommen, besonders ziehen sich die Musc. risorii und levatores labii superioris nicht ausgiebig zusammen. Die Functionsfähigkeit des Deltamuskels, des Musc. supra- wie infraspinatus, Teres minor ist nicht vollständig wiederhergestellt. Die Finger sind noch gedunsen, kalt, blauroth von Farbe, mit Schweiss bedeckt; weder gehorchen die Flexoren, noch die Extensoren

nennenswerth dem Willen, während die Supinatoren, die noch vor 10 Wochen vollständig gelähmt waren, sich wenigstens zum Theil contrahiren und die erforderlichen Bewegungen, wenn auch unvollkommen ausführen. Das Unvermögen, fliessend zu sprechen, besteht fort. Die psychischen Fähigkeiten haben ebenfalls keine Besserung erfahren.

Epikrise. In richtiger Weise wurde nach Aufnahme des Pat. in das Hospital die Diagnose auf perforirende Schädelwunde gestellt und als Ursache der sich allmählich auffallenden und immer mehr verstärkenden Druckerscheinungen ein Bluterguss unterhalb der Dura mater im Bereiche der weichen Hirnhäute und der gequetschten Hirnrinde, also ein von der Pia ausgehender sog. intermeningealer, bezeichnet. Eine directe wesentliche Läsion der Hirnmasse, eine Zertrümmerung der nervösen Elemente der Rinde allein für sich oder mit gleichzeitiger Beschädigung tiefer gelegener Hirnpartien durch das verletzende Instrument selbst konnte nicht gut angenommen werden, da sich beim Insulte gar keine Symptome, welche auf eine Betheiligung des Hirns schliessen liessen, sogleich bemerkbar machten. — Der Verletzte war bei vollem Bewusstsein und legte eine beträchtliche Strecke Weges zurück, bis er an sich Sprachstörungen verspürte, welchen sich nach und nach weitere Druckerscheinungen zugesellten. Diese allmählich entstehenden Veränderungen konnten nur durch eine entsprechende Raumbeschränkung im Innern des Schädels, durch einen localen Druck, welchem ein grösserer Theil des Gehirns vorzugsweise ausgesetzt wurde, und der die Function desselben immer mehr beeinträchtigte, herbeigeführt werden; es musste deshalb als Quelle desselben eine Blutung bezeichnet werden, weil keine Schädelfractur mit Impression, wobei zufällig das niedergedrückte Knochenstück durch irgend eine weitere Verletzung seinen Einfluss hätte mehr zur Geltung bringen können, vorhanden war. Die Blutung konnte aber nicht aus einem Aste der Art. meningea media stammen und ihr Product zwischen Dura mater und Knochen gesetzt haben — was ja sonst oft vorkommt und Veranlassung zu rapide eintretendem und intensivstem Hirndruck gibt — weil nämlich eine Communication nach aussen bestand, das Blut durch die Knochenwunde sich also dahin hätte ergiessen können; ausserdem übt ein beträchtliches arterielles Extravasat zwischen Dura und Schädelwand nicht einen mehr beschränkten localen Druck auf die Hirnoberfläche aus, sondern einen ausgebreiteten, vehementen auf eine grosse Partie, wodurch oft sehr schnell die gefährlichsten Symptome, selbst Hirnlähmung verursacht werden. In unserem Falle bestand allerdings anfänglich ein soporöser, komatöser Zustand, also ein solcher, wobei sich ein mehr allgemeiner Hirndruck bemerkbar macht; derselbe

stellte sich aber nur als ein scheinbarer heraus, weil Patient später über alle Vorgänge Auskunft ertheilte, wie er sich wieder aussprechen konnte, hiermit den Beweis lieferte, dass er nicht bewusstlos war; ferner fehlte die ganze Zeit über der charakteristische Druckpuls, da letzterer immer regelmässig und nie verlangsamt war. Wir können deshalb nur annehmen, dass durch Zerreissung von Piagefässen, welche sich in die Hirnrinde einsenken, eine Blutung geliefert wurde, welche allmählich auf einen grösseren Hirnbezirk sich erstreckend, zuerst zum Theil vorübergehende Functionsstörungen infolge von Druck, im weiteren Verlaufe aber auch solche mehr bleibende, durch entsprechende Veränderungen der Nervenelemente in der Hirnrinde und den angrenzenden wie tiefer gelegenen Schichten u. s. w., welche durch die hämorrhagische Infiltration und deren Folgen wesentlich Noth litten, verursachte.[1])

Der schädliche Einfluss der Blutung machte sich zuerst geltend im Bereiche des sog. Sprachcentrums: Reil'sche Insel, Gyr. frontalis inferior und G. temporalis superior links — vollständige ataktische Aphasie, später Agrammatismus und Akataphasie, Tumultus sermonis — ganz der äusseren Verletzungsstelle entsprechend, hierauf im Bereiche des grossen motorischen Rindenfeldes; er beschränkte sich aber nicht allein auf die peripher gelegenen Partien, sondern zog auch tiefer gelagerte — Leitungsbahnen in der Markleiste, Basalganglien (Lähmung der Blase, des Afters) — desgleichen auch verschiedene sensible Bahnen (noch bestehende Sensibilitätsstörungen) in Mitleidenschaft.

In mancher Beziehung eignet sich der Fall zu einer plausiblen Verwerthung der Lehre von dem Bestehen besonderer, in der Hirnrinde gelegener Centren, namentlich bestimmter motorischer Rindenfelder, weil ja vorzugsweise die von Broca bezeichnete Region der Sprache und das für die Bewegungen der Gliedmassen wie der Gesichtsmuskeln (Nerv. facialis) angegebene Gebiet, im Einklang mit dem Sitze der äusseren Wunde, zuerst ergriffen waren. Es dürfte aber dies nur bis zu einem gewissen Grade gestattet sein, da auch in unserem Falle nicht mit Bestimmtheit behauptet werden kann, dass nur oberflächliche, für sich abgegrenzte Stellen lädirt und gedrückt, deshalb in ihren Verästelungen gestört worden seien, im Gegentheil man durch die gebotenen Erscheinungen die Anschauung gewinnt, dass die Blutung sowohl ihrer Ausbreitung nach, als auch

1) Nach den neuesten Nachrichten hat Patient am 20. October vorigen Jahres nach Beschreibung der Angehörigen einen epileptischen Anfall (den ersten) bekommen, der eine halbe Stunde währte.

gegen die Tiefe hin durch entsprechende Functionsbeeinträchtigungen ihren Einfluss äusserte, denselben nicht auf die Hirnrinde allein beschränkte.

Wie ich schon bei einer der kritischen Beleuchtungen mittheilte, habe ich meine auf zahlreichen Beobachtungen am Krankenbette und an der Leiche basirte Anschauung bezüglich der Function der Hirnrinde und des Bestehens vieler abgegrenzter absoluter Rindenfelder (Centren) im XVI. Band dieser Zeitschrift unter Anführung vieler Fälle ausführlich dargelegt und meinen Standpunkt betont; ich benutze aber gerne hier wiederum die gebotene Gelegenheit, dem wichtigen Gegenstande möglichst nahe zu treten und die Störung der physiologischen Erscheinungen mit den bereits anatomischen Läsionen in Einklang zu bringen.

Dass bei unserem Verletzten leider keine Hoffnung auf vollständige Wiederherstellung besteht, dürfte nicht zu bezweifeln sein, da zu beträchtliche Defecte, welche sich nicht mehr durch Rückbildung oder Regeneration ausgleichen lassen, durch die Folgen des Insultes verursacht wurden.

Nr. 3. *Hirndruck infolge eines beträchtlichen freien Blutextravasates bei gleichzeitigem Bruch der äusseren Wand der linken Stirnhöhle. Tod.*

Der Gefreite Fritsche des thüringischen Ulanenreg. Nr. 6 wurde am 28. Juni 1881 Morgens 1 Uhr in einem Dorfe in trunkenem Zustande von Civilisten überfallen und, wie von Zeugen behauptet wurde, mit einem in ein Tuch gebundenen Stein auf den Kopf geschlagen.[1]) Unfähig zu gehen, wurde der Verletzte per Wagen in das Lazareth gebracht, unterwegs reichliches Erbrechen einer nach Bier riechenden Flüssigkeit. Der erste Eindruck war der eines schwer Trunkenen: Patient lag mit geschlossenen Augen apathisch im Bette und gab nur auf lautes Anrufen zögernd Antwort. Klagen über Schmerzen im ganzen Körper, besonders über Kopfschmerzen. An der Stirn, vom äusseren Ende der linken Augenbraue bis zur Glabella reichend, befindet sich eine in einem stumpfen, nach oben und aussen offenen Winkel verlaufende, klaffende Wunde mit stark gequetschten Rändern, in deren Tiefe man den vom Periost bedeckten Knochen fühlt. Im Umkreise der Wunde ist das Stirnbein deutlich deprimirt, das linke obere Augenlid stark blutunterlaufen. Das linke Nasenloch durch geronnenes Blut verklebt. Temperatur 37,0 C., Puls 60. Es wird eine Fractur der äusseren Wand der linken Stirnhöhle diagnosticirt, die Wunde genäht und eine Eisblase aufgelegt. Der somnolente Zustand dauert den Tag über fort, Abends erfolgt abermaliges Erbrechen. Nachts und am folgenden Tage furibunde Delirien, in denen Patient das Bett verlassen will und laut schreit und schimpft. Am 30. Juni Auftreten von Fieber-

1) Diesen Fall verdanke ich der Güte des Herrn Oberstabsarztes Dr. Höche, welcher früher Regimentsarzt des 6. Ulanenregiments war.

bewegungen — Morgens 38°, Abends = 39,0 C. — soporöser Zustand, Contraction der Pupillen und Parese der linken Extremitäten bei erhaltener Sensibilität. Abends reichlicher Schweiss. Die Nähte werden entfernt, prima intentio ist nicht erzielt, in der Umgebung der Wunde starkes Oedem.

1. Juli. Secessus inscii, Fortdauer des soporösen Zustandes, doch erkennt Patient die Personen seiner Umgebung. Abends klonische Krämpfe der Muskeln der linken Gesichtshälfte.

2. Juli. Patient ist heute besinnlicher, unterhält sich und klagt über heftige Kopfschmerzen. Die Lähmung des linken Armes und Beines hat zugenommen. Abends wiederum klonische Krämpfe der linken Gesichtshälfte in selbständigen Intervallen und von 2 Minuten langer Dauer. Am 3. Juli Apyrexie, fast freies Sensorium, die mimischen Krämpfe sind seltener, die Lähmung des linken Armes und Beines eine totale geworden.

4. Juli. Patient liegt apathisch mit geschlossenen Augen da, gibt aber sachgemässe Antworten. Permanente Contractur der Flexoren der linken Hand und des linken Vorderarmes. Die Eiterung aus der Stirnwunde spärlich. Am 5. und 7. Juli derselbe Zustand, am 7. Juli auffallende Zunahme der Besinnlichkeit, so dass sogar zu einer gerichtlichen Vernehmung geschritten wird, die jedoch wegen schnell ermattender Aufmerksamkeit abgebrochen werden muss. Im linken Arme hat sich eine geringe active Beweglichkeit eingestellt, die absolute Lähmung des linken Beines dauert fort. Beginnender Decubitus auf der linken Hinterbacke. Am 8. Juli soporöser Zustand, der sich am 9. Juli zum Koma steigerte. Es trat Lähmung der Schlundmusculatur, cyanotische Färbung des Gesichts ein und am 10. Juli Morgens 4 Uhr erfolgte der Tod.

Die am 11. Juli vorgenommene Obduction ergab folgende Befunde: Beim Abziehen der Kopfhaut findet sich auf der Galea zwischen Spina occipitalis ext. und rechtem Ohr ein dünner Bluterguss von der Grösse eines Fünfmarkstückes. Unter der vorstehend beschriebenen Stirnwunde besteht eine Fractur der linken Stirnhöhle mit starker Depression des 3 Cm. im Durchmesser haltenden fracturirten Stückes, die innere Lamelle nicht gebrochen, aber missfarbig, beide auffallend grosse Stirnhöhlen mit eiterigem Ergusse gefüllt. Die Gefässe der Diploë sehr blutreich, die Venen der Dura mater strotzend gefüllt, die ganze rechte Hemisphäre des grossen Gehirns unter der Dura mater mit grossen Massen theerartigen Blutes bedeckt. Zu beiden Seiten der Hirnsichel findet sich auf beiden Hemisphären ein geringer fibrinöser Beschlag, die Venen in den Sulci strotzend, die Pia mater auf der ganzen Convexität getrübt, ödematös. Das Gehirn selbst derb, Blutadern, die Hirnhöhle leer. Um das verlängerte Mark sulziger Belag, etwas Serum in der hinteren Schädelgrube, die Schädelbasis unverletzt. In der Pleura keine, im Herzbeutel wenig Flüssigkeit, die rechte Herzhälfte stark gefüllt mit schwarzem, wenig Gerinnsel enthaltendem Blute, die linke leer. Die Lungen sehr blutreich, ödematös, in der Luftröhre blutiger Schaum. Rechts hinten am Winkel der 5. bis 8. Rippe findet sich im Gewebe der Intercostalmuskeln ein mässiges Extravasat.

Epikrise. Bei gehöriger Würdigung der Erscheinungen, welche der interessante Fall von Anfang an bot, konnte man sich sogleich überzeugen, dass Hirndruck bestehe, wofür, abgesehen der Somnolenz,

der verlangsamte Puls und das Erbrechen sprachen. Diese Drucksymptome manifestirten sich allerdings im Anfange nicht in bedenklicher Weise, sie steigerten sich aber nach 2 mal 24 Stunden unter entsprechenden Reizerscheinungen von Seite der Hirnrinde und liessen bald halbseitige Lähmung der Gliedmassen erkennen, und zwar nicht an der der äusseren Wunde entgegengesetzten Körperhälfte, sondern an der gleichen, so dass als Quelle des Druckes ein Extravasat an der Oberfläche der rechten Grosshirnhemisphäre unschwer anzusehen war. Jedenfalls bestand bei dem Insult nur ein verhältnissmässig geringer Bluterguss, der sich aber durch Nachschub aus den zerrissenen Gefässen, wie dies häufig vorkommt, vergrösserte und hierbei eine heftige Reizung mit Fieberbewegung (Delirien, klonische Krämpfe) bewirkte, welcher aber baldigst der verstärkte Druck auf die Hirnmasse und damit die Hemiplegie nachfolgte. Als das Gehirn an den Druck des ergossenen Blutes gewöhnt war, die Circulation in demselben freier wurde (die Hirnmasse kann nämlich einen ziemlichen Grad von Druck ertragen), so kehrte vorübergehend das Bewusstsein wieder zurück, aber nur für kurze Zeit, weil die Anwesenheit des beträchtlichen Extravasates, das sich doch bald chemisch veränderte und wegen seiner Massenhaftigkeit nicht zur Resorption geeignet war, nicht ohne Reaction auf die Hirnhüllen und die Hirnrinde an Ort und Stelle verharren konnte. Dasselbe zog deshalb eine entzündliche Affection der weichen Hirnhäute (keine Meningitis purulenta), eine Leptomeningitis serosa, d. h. sogenanntes acutes Oedem der weichen Hirnhäute, nach sich, durch deren Producte der Druck gesteigert, die Circulation im Gehirn selbst wesentlich beeinträchtigt, ein entsprechender Grad von Anämie veranlasst und endlich der Tod herbeigeführt wurde.

Dem Einbruche der vorderen Wand der Stirnhöhle konnte natürlich keine besondere Bedeutung zugeschrieben werden, da bei Beschädigung derselben für sich allein ein directer schädlicher Einfluss auf den Inhalt des Schädels sich nicht geltend macht, da selbst bei Splitterung der inneren Lamelle mit oder ohne Läsion des Gehirns sich anfänglich die Zeichen von Druck nicht bemerkbar machen, die bedenklichen Erscheinungen von einer Meningitis purulenta und von Hirneiterung erst nach Ablauf einer gewissen Zeit in charakteristischer Weise aufzutreten pflegen. Mit Recht hat man deshalb nicht an dieser Stelle trepanirt, weil man ja hier nicht den Sitz des Druckes vermuthen konnte.

Da der Vorgang bei der Entstehung der Verletzung bekannt war, so konnte man sich auch während des Lebens die Stelle des Hirn-

drucks schon erklären, da bei derartigen Schlägereien der Verletzte meistens nicht einen Schlag allein erhält, sondern auch zu Boden geworfen und häufig am Kopfe u. s. w. weiter insultirt und misshandelt wird.

Als ganz besonders lehrreich muss im vorliegenden Falle die Art und Weise bezeichnet werden, wie das anfänglich mässige Extravasat unter Reizerscheinungen an Umfang gewann, wie später ein grösseres, aber kurzes Latenzstadium sich bemerkbar machte, wie aber rasch darauf der üble Einfluss des ausgetretenen theerartigen Blutes sich durch eine Betheiligung der zarten Hirnhüllen entzündlicher Natur mit reichlichem serösen Ergusse zwischen die Häute und die Hirnoberfläche manifestirte und durch Druck auf das verlängerte Mark den Tod herbeiführte.

III. Hirnquetschung.

Hirnquetschung mit nachfolgenden Veränderungen im Bereiche der Hirnhäute wie der Hirnrinde mit bleibendem Schaden.

Der nicht ausgebildete Füsilier der Unterofficierschule Albert Thrun, eingestellt als Freiwilliger am 13. April 1882, meldete sich wegen Benommenheit des Kopfes, heftiger Kopfschmerzen und Schlaflosigkeit krank. Die Untersuchung ergab ausser mattem trüben Blick, trägen Antworten auf Fragen keine objectiv nachweisbaren Veränderungen.

Nach Angabe sei er vor einem Jahre in einer Mühle beschäftigt gewesen, habe dort eines Nachmittags behufs Schlafens seinen Kopf auf das Untergestell des Aufzugsstuhles, mit dem die Kornsäcke in die obere Etage befördert werden, gelegt und sei hier eingeschlafen. Der später heruntergelassene Stuhl habe den Kopf gequetscht und er sei 14 Tage lang nach dem Unfall bewusstlos gewesen, später haben mehrere Monate lang Kopfschmerzen, Benommenheit, Mangel an Denkvermögen, überhaupt ein erhebliches Darniederliegen aller Geisteskräfte bestanden. Im Herbst sei dieser Zustand abermals eingetreten, dann aber bis 14 Tage nach dem Dienstantritt spurlos verschwunden. Jetzt ist das Befinden genau wie damals. Am Schädel finden sich keine nachweisbaren Veränderungen, das Herz functionirt normal, die Herztöne sind rein und voll, ihre Frequenz beträgt 68 in der Minute, Appetit gering, Verdauung träge.

Thrun wurde sofort dem Lazareth überwiesen und hat sich der Zustand bis zum heutigen Tage wesentlich infolge absoluter Ruhe, einer reizlosen Diät, Abführmittel, Eisblase, Jod- und Bromkali, Blutegel gebessert.

Epikrise. Da die erlittene Verletzung: Hirnquetschung mit Blutextravasation, Veränderungen an den Hirnhäuten, wahrscheinlich auch partielle wesentliche Beschädigungen der Hirnrinde hervorgerufen hat, die, sobald ungewohnte Anstrengungen den Körper treffen, ihre schädlichen Einwirkungen auf das Gehirn durch Reizung und Druck infolge des gestörten Kreislaufes von Neuem zur Geltung

bringen, so ist eine dauernde Besserung vor der Hand nicht zu erwarten. Bei dem Insulte veränderte sich der noch elastische jugendliche Schädel, dessen Nähte nachgiebig waren, in seinen Durchmessern, so dass es zwar zu keinem Knochenbruche kam, die Hirnmasse aber, namentlich an ihrer Oberfläche durch den Druck Noth leiden musste.

IV. Bleibender Schaden nach vorausgegangener Schädelverletzung.

Functionsstörungen der Hirnrinde infolge eines Messerstichs in den Schädel.

Der nicht ausgebildete Füsilier der Unterofficierschule, F. Mehne, ein für sein Alter gut entwickelter, kräftiger Mensch, meldete sich wegen grossen Schwindels, Ohnmachtsanfällen und Benommenheit des Kopfes krank. Nach seiner Angabe hat er vor 3 Jahren einen Messerstich in den Kopf bekommen, die Klinge brach ab und wurde nach einem halben Jahre mittelst Herausmeisselns entfernt. Seit dieser Zeit bestanden Störungen der Gehirnthätigkeit allgemeiner Natur, im ersten halben Jahre nach der Verletzung vollständiger Irrsinn, später Benommenheit des Kopfes, die sich bei heissem Wetter, Anstrengungen, namentlich im Sommer, bis zur vollkommenen Bewusstlosigkeit steigerten. Während eines solchen Anfalles stürzte Mehne im vorigen Sommer 3 Stockwerke herab aus einer Bodenluke.

An einem Sonnabend, an welchem Tage eine für die jetzige Jahreszeit ausnahmweise hohe Temperatur herrschte, sind geschilderte Symptome ebenfalls aufgetreten. Mehne stürzte beim Exerciren hin, war bewusstlos, bekam Zuckungen und konnte erst eine halbe Stunde später zum Lazareth geführt werden.

Die Untersuchung gab folgenden Befund:

An der linken Stirnhälfte im Anfange des Haarwuchses oberhalb des Auges findet sich eine etwa 2 Cm. lange, bei Druck schmerzhafte Narbe, unter welcher die Schädeldecke sich höckerig anfühlt; das Gesicht ist gedunsen, die Augen glänzen und sind stark geröthet; Puls nicht verändert. Ausser Schwindel, Benommenheit, unsicherem Gang, Gedankenlosigkeit klagt der Kranke über grosse Sehschwäche. Die Untersuchung ergab bei der Einstellung 5 = 1, jetzt beträgt dieselbe 5 = 0,5/6,5 Snellen. Ophtalmoskopisch finden sich nur stark gefüllte und geschlängelte Gefässe der Aderhaut und Röthung derselben.

Mehne wurde wegen periodischer Gehirnreizung, als Folge einer vor 3 Jahren erlittenen Schädelverletzung, für zeitig zu jedem Miliärdienst unbrauchbar erachtet.

Epikrise. Wie bei penetrirenden, selbst nicht ganz durchdringenden Stichwunden des Schädels leicht wesentliche Störungen im Innern der Höhle herbeigeführt werden, ist bekannt. Abgesehen der üblen Folgen, welche durch Abbrechen des verletzenden Gegenstandes, durch Zurückbleiben desselben, verursacht werden können, kommt es auch öfters zu einer beschränkten Absplitterung oder Einknickung

der Glastafel, die alsdann, namentlich unter ungünstigen Einflüssen, welche einen veränderten Blutlauf im Gehirn und seinen Häuten bedingen, Reizungszustände nach sich ziehen, welche nicht allein zu chronischen Entzündungen, zu Verdickung der Dura mater, zu Verwachsungen der Hirnhüllen, zu Auflagerungen u. s. w., sondern auch zu eiteriger Hirnhautentzündung, selbst zu Abscessbildung im Gehirn Veranlassung geben können. Auch von einer chronischen Knochenentzündung aus werden hin und wieder die Hirnhüllen in Mitleidenschaft gezogen. Wie mir schon einzelne Fälle der beschriebenen Arten vorgekommen sind, so auch solche, bei denen weniger das Leben bedroht wurde, bei welchen aber doch recht peinliche Folgezustände veranlasst waren. Nicht allein zeitweise heftige Kopfschmerzen, Schwindel- und Ohnmachtsanfälle, Somnolenz, Erbrechen, Convulsionen wurden alsdann wie bei Neuralgien der Hirnhäute beobachtet, sondern auch bleibende Schwächung der Intelligenz, Irrsinn, Verlust des Gedächtnisses, Fallsucht u. s. w. entstanden auf diesem Wege. In unserem Falle scheint durch eine vom verletzten Knochen aus entstandene circumscripte Pachymeningitis, durch Verdickung der Dura, durch Adhäsionen zwischen Hirnhaut und Rinde die zeitweise recht wesentliche Functionsstörung des Gehirns, welche sich nicht in einer ganz bestimmten, gleichsam localisirten Sphäre zu erkennen gibt, allein bedingt zu sein, da der schädigende Gegenstand schon längst entfernt ist und Erscheinungen von Anwesenheit eines tiefen Leidens, eines Eiterherdes sich nie wahrnehmen liessen. — Zur Besserung des Zustandes hat natürlich der Sturz von beträchtlicher Höhe herab nicht beigetragen, da im Gegentheil durch die eventuelle Hirnerschütterung nur zu weiteren Störungen im Bereiche des Blutlaufes Veranlassung gegeben wurde.

Ich habe dieses Falles hier Erwähnung gethan, weil auf diese Folgezustände nach Schädelverletzungen häufig zu wenig geachtet, und, namentlich bei Stichwunden, der gesetzten Läsion oft nicht hinreichende Aufmerksamkeit geschenkt wird.

XXV.

Besprechungen.

1.

Bruns, Paul, Mittheilungen aus der chirurgischen Klinik zu Tübingen. Erstes Heft, mit Abbildungen in Holzschnitt und 2 lithograph. Tafeln. 228 S. Tübingen 1883, und Zweites Heft, mit Abbildungen in Holzschnitt und 1 lithograph. Tafel. 151 S. Tübingen 1884. 8°.

Diese dem Andenken des verewigten Victor Bruns gewidmeten Mittheilungen bestehen aus kleinen Abhandlungen des Herausgebers und seiner Assistenten und aus dem Wiederabdruck von Inauguraldissertationen, welche das Material der jetzt über 100 Betten verfügenden Klinik zur Basis haben. Den Anfang macht:

Paul Bruns, Ueber die Biegungsbrüche der Röhrenknochen.

„Der wesentliche Charakter des Biegungsbruches zeigt sich darin, dass die Trennung des Knochens nicht in einer einzigen queren oder schrägen Richtung vor sich geht, sondern dass die Bruchlinie sich gabelig theilt und constant in zwei bogenförmig divergirende Schenkel ausläuft. Durch diese beiden Schenkel der Bruchlinie wird also ein keilförmiges Fragment umgrenzt, dessen Basis der Druckrichtung, d. h. der Concavität im Momente der Ausbiegung entspricht.“ Die Tafeln I und II erläutern diese Verhältnisse. Verf. zieht folgende Schlüsse: „1. Die gewaltsame Biegung der Röhrenknochen erzeugt eine typische Bruchform, dem Biegungsbruch“, und „2. da bei der Entstehung der meisten Diaphysenfracturen eine gewaltsame Biegung des Knochens stattfindet, so ist jene Bruchform ausserordentlich häufig vorhanden, und zwar theils in reiner Form, theils nur durch die charakteristischen Fissuren angedeutet. Namentlich sind die meisten Schrägbrüche der Diaphysen als Biegungsbrüche zu erkennen.“

Reiff, Richard, „Ueber die Biegungsbrüche bei homogenen Cylindern oder cylindrischen Röhren“, sucht die von Bruns beschriebene Bruchform mathematisch zu construiren und zu begründen. Beigegebene Holzschnitte erleichtern das Verständniss.

Weibel, E., „Statistik der Amputationen und Exarticulationen an der chirurgischen Klinik zu Tübingen aus den Jahren 1877—1882.“

Die in der Tübinger Klinik bevorzugte Methode der Amputation ist neuerdings der Zirkelschnitt mit grossem vorderen und kleinem hinteren Lappen. Blutleere und Antisepsis wird geübt. Von dem ersten Verbande

macht der Autor folgende Schilderung: „Zunächst kommt auf die Haut eine Carbolgazebinde (sogenannte Propulsivbinde), welche etwa zwei Hand breit über dem Stumpfende beginnend, durch mässig feste absteigende Spiraltouren die Weichtheile über das Knochenende vordrängt und zugleich der Musculatur besseren Halt verleiht. Auf die Nahtlinie wird ein durchlöchertes Kautschukpapier gelegt; das Stumpfende wird mit Krüllgaze reichlich eingehüllt; darüber kommen ein oder zwei Lagen achtfacher Carbolgazecompressen. Die obere Grenze des Verbandes erhält noch einen Abschluss mit Carbolwatte. Das Ganze wird mit Firnisspapier bedeckt und mit gestärkten Gazebinden fixirt."

Ueber die Zahl der Gefässligaturen, welche nach Anwendung der Esmarch'schen Constriction nothwendig werden, hat Weibel Zählungen angestellt, aus denen sich ergibt, dass diese Zahl selbst an gleichen Extremitätenabschnitten sehr variabel ist. Im Ganzen steigt diese Zahl mit der Dicke des Gliedabschnittes. Im Mittel waren nothwendig: am Vorderarm 15,7, am Oberarm 22,5, im unteren Drittel des Unterschenkels 20,9, im mittleren und oberen Drittel des Unterschenkels 33,2, im unteren Drittel des Oberschenkels 37,3, im mittleren und oberen Drittel des Oberschenkels 39,3 Ligaturen.

Die Anzahl der in dem genannten Zeitraum ausgeführten grösseren Amputationen beträgt 153 bei 149 Individuen. Von diesen starben 14 und zwar 6 an zufälligen Krankheiten, 1 an „Erschöpfung", 2 an „Collaps und Anämie", 2 an Pyämie und 3 an Tetanus. Von 118 nicht complicirten Fällen sind 60 per primam und 58 per granulationem geheilt. Eine genaue Tabelle ist der Arbeit angehängt.

Fischer, H., Ueber die Kropfexstirpationen an der Tübinger Klinik.

Die Gesammtzahl der exstirpirten Kröpfe beträgt 43, welche in tabellarischer Uebersicht der Arbeit vorangestellt sind. Die Tabelle enthält ausser den selbstverständlichen Rubriken über Namen, Alter, Dauer des Leidens, Operationsjahr und Ausgang, noch solche über die Beschaffenheit der Struma, die Indication der Operation, den Operationsverlauf und den Wundverlauf. Der grössere Theil der Fälle ist übrigens früher schon in einzelnen Gruppen von anderen Autoren (Werner, Klein, Süskind) veröffentlicht worden. Von den 43 Kröpfen waren 38 gutartige und 5 maligne Strumen. Die ersteren gruppiren sich in 19 parenchymatös-cystische, 11 Parenchymkröpfe und 8 uniloculäre Cysten, die letzteren in 4 Carcinome und 1 Sarkom. Von den 38 gutartigen Fällen starben 6, und zwar 3 an Sepsis nach 12—14 Tagen, einer an eiteriger Pleuritis und Pericarditis nach 7 Tagen, einer an Tetanus nach 9 Tagen und einer nach 32 Tagen ohne notirte Todesursache. Von den malignen Strumen starben 2, einer nach 7 Tagen an Septicämie, einer nach 9 Tagen an wiederholter Nachblutung aus der theilweise excidirten Carotis communis. Von den beiden geheilten Krebskröpfen starb der eine nach 6 Monaten an „Lungenentzündung" (Krebsmetastase?), am Halse bestand ein Recidiv; der andere starb nach $3\frac{1}{2}$ Jahren an Lungenentzündung, einige Drüsen von unbedeutender Grösse zeigten sich ein Jahr nach der Operation. „Dieser Fall ist somit derjenige, welcher unter allen bisher bekannten Beobachtungen die

längste Heilungsdauer nach der Operation aufzuweisen hat." Eine Verblutung bei der Operation ist bei keinem der 43 Fälle vorgekommen, jedoch mussten mehrmals bis zu 120 Ligaturen angelegt werden. Die prophylaktische Tracheotomie wurde nur ausnahmsweise ausgeführt. Fünfzehn genaue Krankengeschichten sind der Arbeit angefügt.

Knoeller, R., Beiträge zur Casuistik der Fremdkörper in der Harnblase.

Autor liefert eine sorgfältige Besprechung der Verhältnisse bei Fremdkörpern in der Harnblase mit Zugrundelegung der Arbeiten von Denucé, B. Schmidt und dem Referenten. Auf dreierlei Weise können Fremdkörper in die Harnblase gelangen: 1. durch die Harnröhre, 2. durch Wunden in den Bedeckungen und in der Blasenwandung und 3. durch eine pathologische Communication mit benachbarten Organen. Nur die beiden ersten Arten kamen in der Tübinger Klinik vor, im Ganzen 13 Fälle, und zwar gehörten 11 der ersten Kategorie an (5 mal abgebrochene Katheterstücke, 3 mal Pflanzentheile, 1 mal Bleistift, 2 mal Haarnadeln), 2 Fälle (Tuchfetzen und Knochensplitter nebst Tuchfetzen) gehören zur zweiten Kategorie.

Walcher, G., Ueber die Verwendung des „Holzstoffes" zum antiseptischen Verbande, insbesondere den Sublimat-Holzwolleverband.

Der Holzstoff (Holzzeug, Holzmasse) ist ein Rohproduct für die Papierfabrication, das durch Schleifen frischen Holzes mittelst grosser Schleifsteine gewonnen wird. Er kommt feucht in den Handel, enthält, wenn er von Coniferen stammt, ätherische Oele und besitzt feucht sowohl, als auch gänzlich ausgetrocknet, eine hohe Resorptionsfähigkeit für Flüssigkeiten. In dieser Beziehung übertrifft er, wie Versuche des Verfassers lehren, den Torf und angeblich auch das Sphagnum (hier ist wohl ein Druckfehler in der Zahl) bedeutend. Wegen seiner eminenten Aufsaugungsfähigkeit auch in ganz ausgetrocknetem Zustande besitzt er den grossen Vorzug, „dass er fest angelegt werden darf, ohne die geringste Spur von Druckerscheinungen hervorzurufen." Die Technik des Verbandes ist folgende: „Die unter antiseptischen Cautelen operirte, genähte und drainirte Wunde wird noch einmal mit Sublimatlösung ausgespült, die Umgebung der Wunde gereinigt und abgetrocknet; nun kommt zunächst auf die Wunde eine dünnste Lage in Sublimatlösung getauchte Glaswolle, darüber ein kleines, mit Holzwolle gefülltes Gazesäckchen, das gerade noch die Wunde überragt, und nun darüber ein grösseres, dessen Inhalt möglichst glatt vertheilt in der Mitte (über der Wunde) am dicksten, gegen die Ränder hin immer dünner wird. (Am leichtesten geschieht die gewünschte Vertheilung auf fester Unterlage, indem man die Holzwolle im Kissen mit der Hand verstreicht.) Eine nicht imprägnirte feuchte oder trockene Mullbinde, sehr stark angezogen, fixirt den Verband am Körper. Die in dem Listerverbande vorgeschriebene äusserste impermeable Schicht wird unbedingt weggelassen; dann trocknet das Wundsecret der ersten Tage in dem Verbande rasch ein und letzterer kann nun beliebig lange unberührt liegen bleiben." Der Erfolg befriedigte sehr. Heilung unter einem Verbande bei Tumorenexstirpationen gewöhnlich in 5 bis 7 Tagen, bei grossen Amputationen in 12 bis 15 Tagen, bei Kniegelenks-

resectionen und complicirten Fracturen in 4 Wochen. Angefügte Krankengeschichten erläutern das Gesagte.

Pfeilsticker, O., Ueber parenchymatöse Injectionen von Ueberosmiumsäure in Geschwülste.

Dieselben wurden in 6 Fällen resultatlos versucht.

Weizsaecker, Th., Ueber die Behandlung der Makroglossie mittelst Ignipunctur.

Dieselbe gab bei einem Patienten ein befriedigendes Resultat.

Grundler, R., Einige Beobachtungen über das Verhalten der Körpertemperatur bei subcutanen Fracturen.

Autor fand bei 26 Fällen nur einen (Radiusfractur) fieberfrei. Die Intensität des Fiebers steigerte sich mit der Grösse des gebrochenen Extremitätenabschnittes und mit der Menge des Blutextravasates. Die Temperatursteigerung trat constant am Abend des ersten Tages ein und war am Abend des zweiten bis vierten Tages am höchsten.

Heft II wird eingeleitet durch eine Arbeit von Paul Bruns, Weitere Beiträge zur Fracturenlehre. 1. Die Torsions- oder Spiralbrüche der Röhrenknochen und ihre prognostische Bedeutung. (Hierzu Tafel II.) 2. Die operative Behandlung irreponibler Epiphysentrennungen.

Die Torsions- oder Spiralbrüche bilden eine typische Bruchform von sehr ungünstiger Prognose. Sie entstehen entweder dadurch, „dass das periphere Ende des Gliedes von der Gewalt erfasst und um seine Längsaxe rotirt wird", oder dadurch, dass bei fixirtem peripherem Ende „das centrale einer vehementen Drehung des Rumpfes folgt". Letzteres ist das häufigere. „Der torquirte Knochen reisst zunächst in einer Schraubenlinie ein und bricht erst dann in einem Längsriss entzwei, der Anfang und Ende der Schraubenlinie verbindet. Man erkennt daher den Spiralbruch auf den ersten Blick daran, dass jedes Fragment eine keilförmig zugeschnittene Spitze und zugleich einen einspringenden Winkel in entgegengesetzter Richtung aufweist, so dass immer der vorspringende Winkel des einen Bruchstücks genau in den einspringenden Winkel des anderen eingreift." Die vorspringende Spitze bedingt die ungünstige Prognose. Sie reizt die Umgebung, verletzt bisweilen die Gefässe oder Nerven und zertrümmert nicht selten das Knochenmark auf grosse Ausdehnung hin. Ausserdem ist ihre Retention schwierig. Nicht selten entsteht Gangrän oder Pyämie. Vier Krankengeschichten erläutern das Gesagte.

2. In dem zweiten Aufsatze werden zwei fast in allen Einzelnheiten übereinstimmende Fälle von veralteter und mit Dislocation geheilter Absprengung der oberen Epiphyse des Humerus besprochen. Sie entstanden durch Sturz aus der Höhe auf die Schulter und hatten eine Luxation vorgetäuscht. Nach Abschwellung der Schulter ist die Diagnose leicht. Man fühlt das Schultergelenk ausgefüllt und kann die Facies epiphysica palpiren. Das Gelenk wurde in beiden Fällen durch einen vorderen Längsschnitt auf den äusseren Rand des Diaphysenendes eröffnet, die durch Callus mit der Seitenfläche des Schaftes verschmolzene Epiphyse mit Meissel und Raspatorium gelöst und dann reponirt, wobei einmal ein Stück der Diaphyse mit der Stichsäge entfernt werden musste. Die Retention gelang am

besten, wenn die Hand der gesunden Schulter auflag. Heilung in 3 bis 4 Wochen mit voller Gebrauchsfähigkeit.

Moegling, J., Ueber chirurgische Tuberculosen.

Chirurgische Tuberculosen nennt Moegling „diejenigen localen Tuberculosen, welche einer chirurgischen Behandlung zugängig sind". Die „beschränkte herdförmige Erkrankungsweise ist für sie vorweg bezeichnend". Ist das Vorkommen des Bacillus in ihnen auch nachgewiesen, so findet er sich doch so selten, dass man ihn in ganzen Schnittserien vergeblich suchen kann. Sein Fehlen ist daher differential-diagnostisch nicht zu verwerthen und für die Diagnose kann man also die alten histologischen Merkmale des Tuberkels nicht entbehren. Es wird die Hauttuberculose, die Lymphdrüsentuberculose und die Knochen- und Gelenktuberculose besprochen. Die Hauttuberculose theilt Moegling in drei Unterabtheilungen: 1. die primäre Hauttuberculose (*a*) Lupus, *b*) die tuberculöse Ulceration und Pachydermie), 2. die regionär auf die Haut fortschreitende Tuberculose, und 3. die metastatische Hauttuberculose.

Kleinmann, E., Ueber das Annageln des Fersenhöckers bei der Pirogoff'schen Amputation.

Die Retraction des Fersenhöckers nach der Pirogoff'schen Amputation verhindert Bruns dadurch, dass er denselben mit einem carbolisirten Stahlnagel (durch die Haut hindurch) an die Tibia nagelt. Das Verfahren hat sich in 7 Fällen gut bewährt. Nach durchschnittlich 5 Wochen konnten Gehversuche gemacht werden.

Weissenstein, R., Ueber die secundäre Nervennaht. Nebst Mittheilung zweier erfolgreicher Fälle.

Zwei geheilte Fälle von secundärer Naht des Radialis veranlassten Weissenstein, die Casuistik der Nervennaht zu sammeln. Dieselbe ist bei 74 Patienten ausgeführt, und zwar war es

38 mal der Nervus ulnaris,
35 = = = medianus,
16 = = = radialis,
2 = = = cutan. brachii extern.,
1 = = = = = intern.,
2 = = = ischiadicus,
1 = = = peroneus.

In 49 Fällen wurde ein entschiedener Erfolg erzielt. In 33 Fällen, deren Geschichte gegeben wird, war die Nervennaht eine secundäre (12 Tage bis 2½ Jahre nach der Verletzung). Es war

10 mal der Nervus radialis,
9 = = = ulnaris,
7 = = = medianus,
2 = = = ischiadicus.

Hier war 24 mal der Erfolg ein entschiedener. Die Sensibilität kehrte viel früher zurück, als die Motilität, erstere in 16 Stunden bis 4 Wochen, letztere in 16 Tagen bis 3 Jahren.

Bruns, P., Zur Technik der Kniegelenksresection bei fungöser Erkrankung.

Bruns legt den Schwerpunkt darauf, „wie bei der Exstirpation einer malignen Neubildung" zu verfahren. „Hierbei wird nicht nur die fungöse

Synovialis selbst in allen ihren Theilen, also auch in ihrem hinteren Kn kehlenabschnitt möglichst zusammenhängend mit Messer und Scheere exs pirt, sondern auch die mit dem Gelenk communicirenden und gleichfa erkrankten Synovialtaschen, namentlich der subcrurale Schleimbeutel vo ständig entfernt. Ausserdem werden auch die para- und periarticulär Gewebe, Fascien, Bänder, Muskeln, soweit sie irgendwie erkrankt sin zugleich mit der Kapsel entfernt, mögen sie nun mit fungösen und sulzig Massen oder mit speckigen Schwarten oder Abscessen und käsigen Eite herden durchsetzt sein." Auch die Patella wird entfernt. Das Gelenk wir mit unterem oder (gewöhnlicher) oberem Bogenschnitt eröffnet, die Säg flächen werden aneinander genagelt. Die Erfolge waren günstige.

Bruns, P., Das branchiogene Carcinom des Halses.

Ein Fall, dessen Totalexstirpation nicht gelang, bestätigt die Volk mann'sche Ansicht, dass es sich hier um krebsig entartete Kiemengang cysten handelt.

Koch, O., Eine branchiogene Halscyste von ungewöhn licher Grösse.

Dieselbe täuschte eine Ranula vor und reichte von einem Kieferwinkel zum anderen. Auch hier gelang die Totalexstirpation nicht.

Habermaas, O., Elfenbein-Osteom der Nasenhöhle.

Diese Neubildung sass mit daumendickem Stiele dem Dach der Nasenhöhle auf. Nach Spaltung der Nase war sie leicht zu entfernen. Sie ist ein vollkommenes Analogon der von Bornhaupt zusammengestellten 49 Osteome aus den Nachbarhöhlen der Nase. Max Bartels.

2.

Archivio di Ortopedia publicato dai Dottori P. Panzeri e F. Margary coll'ajuto di molti studiosi della specialità e redatto dai Dottori A. Arcari ed E. Secchi. Anno I — Fascicolo I. con 9 figure in legno ed 11 figure fototipiche. Gennajo 1884. Milano.

Eine neue Zeitschrift, welche ausschliesslich der Orthopädie im weitesten Sinne des Wortes gewidmet ist, wird manchem Leser willkommen sein. Ausser den Originalaufsätzen sollen Besprechungen von einschlägigen Publicationen des In- und Auslandes in jedem Hefte ihre Stelle finden. Nicht allein die eigentliche Orthopädie, die Beseitigung vorhandener Difformitäten soll berücksichtigt werden, sondern auch alles, was sich auf die Entstehung der Difformitäten und was sich auf die Prophylaxe derselben in Schulen und Werkstätten bezieht, soll in das Bereich der Besprechungen gezogen werden. Der Jahrgang ist auf ungefähr 600 Seiten berechnet. Das erste Heft umfasst 96 Seiten, von denen 59 von den Originalarbeiten eingenommen werden. Diese letzteren sind: *Ueber die operative Behandlung des veralteten angeborenen Pes varus (F. Margary). Die mechanischen Corsets zur Behandlung der Skoliose (Egidio Secchi). Ueber zwei seltene durch Osteotomie beseitigte Deformitäten der Beine (Pietro Panzeri). Ein Fall von Osteotomia subtrochanterica zur Verbesserung einer schweren, durch Hüftgelenksentzündung bedingten Deformität (G. F. No-*

varo). Klinisch-statistische Uebersicht der Fälle von Operation des Genu valgum in Rom in den Hospitälern del Bambino Gesù und dei Fate-Bene-Fratelli (17 Operationen an 12 Patienten). Von den 22 Referaten behandeln 8 italienische, 6 deutsche, 5 französische und 3 englische Arbeiten. Druck, Papier und Ausstattung sind gut. Der Preis beträgt jährlich 17 Lire (ungefähr 13½ Mark). Die Redaction (L'Ufficio di Redazione e Amministrazione) ist in der Poliklinik in Mailand (alla Poliambulanza di Milano, Via Fieno No. 10). Max Bartels.

3.

Die moderne Radicaloperation der Unterleibsbrüche. Eine statistische Arbeit von Dr. H. Leisrink. Verlag von Lepold Voss. Hamburg und Leipzig 1883. 115 S. 8°.

Leisrink berichtet in seiner Arbeit über 390 Fälle von Radicaloperation bei Hernien, welche „mit Hülfe der Antisepsis" ausgeführt wurden; das Material ist theils in der Literatur zusammengesucht, theils sind es Privatmittheilungen. Im allgemeinen Theile gibt Leisrink Tabellen der Radicaloperation der einzelnen Brucharten (eingeklemmte und nicht eingeklemmte getrennt) und deren Statistik; im speciellen Theile statistische Berechnung der nicht eingeklemmten und der eingeklemmten Brüche. Die Radicaloperation bei Kothfisteln und nach Darmresection sind mit vollem Rechte nicht in die Arbeit aufgenommen.

Die Statistik hat einen grossen Vorzug vor allen bis jetzt erschienenen dadurch, dass Leisrink die Radicaloperation der nicht eingeklemmten Brüche getrennt von den eingeklemmten bearbeitet hat. Den Schluss des Werkes bildet eine Besprechung und Kritik der verschiedenen Operationsmethoden.

Wir beschränken uns, von dem allgemeinen Theile absehend, aus der speciellen Statistik Folgendes hervorzuheben: Von den 390 Radicaloperationen fallen 202 auf nicht eingeklemmte Brüche (169 Inguinal-, 25 Crural-, 8 Nabel- und Bauchbrüche); 188 auf eingeklemmte Hernien. (103 Inguinal-, 77 Crural-, 7 Nabel- und Bauchbrüche, 1 Hernia obturatoria.) Von diesen Operirten sind 342 (87¾ Proc.) geheilt. 48 (12¼ Proc.) gestorben (15 [3⅞ Proc.] septisch gestorben). Es waren 247 (63⅓ Proc.) Männer, 131 (33⅔ Proc.) Weiber, 12 (3 Proc.) mal ist das Geschlecht nicht angegeben.

I. Nicht eingeklemmte Brüche 202. Geheilt sind 184 (91 Proc.), gestorben 15 (7⅖ Proc.) hiervon 9 [4⅓ Proc.] an Sepsis). Der grösste Procentsatz von diesen Gestorbenen fällt auf das frühste und höchste Alter. Die mittlere Heilungsdauer betrug 26 Tage. Recidiv ist in 40 (20⅑ Proc.) Fällen eingetreten. Endresultat nicht angegeben in 66 (33⅓ Proc.) Fällen. Kein Recidiv bei 70 (35⅙ Proc.) Operirten; wesentliche Besserung der Hernien bei Recidiv in 32 (80 Proc.) Fällen. Diese letzte Zahl gibt für die Radicaloperation kein günstiges Zeugniss; sieht man aber die Krankengeschichten genau durch, so findet man regelmästig angegeben, dass die Operirten sich mit ihrem Recidiv viel besser befanden, als vor der Operation, „dass die meisten Operirten aus Invaliden zu arbeitsfähigen Menschen

wurden". Leisrink kommt für die nicht eingeklemmten Hernien zu folgenden Schlüssen: Mobile, leicht durch ein Bruchband zurückzuhaltende Hernien dürfen nicht operirt werden; ebensowenig Kinder und alte oder decrepide Leute, nur bei verwachsenen oder schmerzhaften oder sehr grossen Brüchen ist die Operation, unter strengster Antisepsis, vorzunehmen. Nach gelungener Operation muss stets ein Bruchband getragen werden.

II. Eingeklemmte Brüche. 188 Fälle. Geheilt sind 155 (82½ Proc.), gestorben 33 (17⅔ Proc.), von diesen an Folge der Operation 12 (6⅓ Proc.), an Folge der Einklemmung, nicht der Operation 11 (6 Proc.). Ohne genaue Todesangabe 10 (5⅓ Proc.). Septisch sind 6 (3⅙ Proc.) gestorben. Von den Gestorbenen fällt wieder der grösste Procentsatz auf das frühste und höchste Alter. — Die mittlere Heilungsdauer betrug 20 Tage. Recidiv trat ein 15 mal (8⅙ Proc.). Endresultat nicht angegeben in 51 Fällen (27⅞ Proc.); kein Recidiv bei 78 Fällen (42¾ Proc.).

Diese günstigen Resultate bei eingeklemmten Hernien erklärt sich Leisrink aus der Einklemmung und dem dadurch hervorgerufenen grösseren Blutzufluss, resp. verminderten Abfluss. Für die Prognose bei eingeklemmten Brüchen ist die Dauer der Incarceration von Wichtigkeit. Die Zeit der Einklemmung bis zur Operation finden wir 44 mal angegeben: es starben von 23 vor 50 Stunden Operirten nur 2 (8⅔ Proc.), von 21 nach 50 Stunden Operirten 7 (33⅓ Proc.). Leisrink räth nach jeder Herniotomie, wenn keine wesentliche Indication für das Offenbleiben der Peritonealhöhle vorliegt, die Radicaloperation nach Aufhebung der Einklemmung vorzunehmen.

Für das Gelingen der Radicaloperation bei Leistenbrüchen stellt Leisrink folgende Sätze auf: Die Peritonealausstülpung, der Bruchsack, soll „möglichst" entfernt, der Leistenkanal thunlichst verengert werden, die Wundverhältnisse müssen möglichst einfach sein. Diesen Anforderungen kommt das Risel'sche Verfahren (Spalten des Leistenkanals, Entfernen des Bruchsackes an seinem Beginn, Naht der Bruchpforte eng um den Samenstrang) am meisten nach, auch gibt die Statistik die besten Resultate. Die Methode von Czerny (Unterbinden des Bruchsackes ohne stärkeres Anziehen an der Pforte, Naht der Pforte) verwirft Leisrink vollständig, da der innerhalb des Kanals liegende Theil des Bruchsackes offen bleibt „und nichts die Därme hindern kann, sich da hineinzuschieben."

Bei Schenkelbrüchen wird die Methode von Nussbaum (Hervorziehen und Ligatur des leeren Bruchsackes) mit Naht der Bruchpforte als das beste Verfahren angerathen. — Bei Nabel- und Bauchbrüchen muss der Bruchsack, wenn nöthig auch die verdünnte Haut, exstirpirt werden. Ob nur Exstirpation des Bruchsackes oder Exstirpation und Pfeilernaht zu empfehlen sind, lässt Leisrink bei der geringen Zahl der Fälle unentschieden.

Dr. F. Fischer.

GENERAL-REGISTER

DER

DEUTSCHEN ZEITSCHRIFT FÜR CHIRURGIE

BAND XI—XX.

I. SACHREGISTER.

(„bespr." bezeichnet „besprochen"; alle übrigen Angaben beziehen sich auf Originalarbeiten.)

Abdomen (Verletzungen u. chir. Krankheiten dess.) XIII. 403. — XIII. 474. — (Zerreissung wichtiger Organe dess.) XIX. 480.

Abscesse (Congestionsabscesse und alte Abscesse) XI. 602. — (Endoabdominalabscess) XV. 291. — (parasynoviale scrophulöse Abscesse des Kniegelenks) XVI. 277. — (Abscessbildung um die Niere) XVII. 161. — (der Leber) XVII. 166.

Acupunctur (Gefahren der Acupunctur des Herzens) XII. 366.

Amputation (des Femur) XI. 601. — (der Gliedmassen durch Zirkelschnitt mit vorderem Hautlappen, bespr.) XII. 333. — (idem) XII. 480. — (Statistik) XII. 589. — (Amputatio uteri supravaginalis) XVI. 171.

Anämie (bespr.) XX. 459.

Anurie (bei Verstopfung beider Ureteren durch Nierensteine) XX. 468.

Anästhetica (bespr.) XV. 387. — XIX. 123.

Aneurysmen (der Arteria pedisea) XII. 477. — (der Carotis comm.) XIV. 1. — (Aneurysma ossium) XIV. 409.

Angioma arteriale racemos. XIII. 24.

Angio-Sarkom XIII. 1. — (der rechten Niere) XIII. 199.

Ankylose (beider Hüftgelenke) XIX. 463.

Antisepsis (Verbandmethode) XIV. 261. (antisept. Spray) XV. 268. — (antisept. Wundbehandlung, bespr.) XVI. 383. — (antisept. Nachbehandlung bei Urethrotomia externa) XVI. 398. — (antisept. Wirkung schwacher Chlorzinklösungen) XVI. 435. — (antisept. Wirkung der essigsauren Thonerde) XVII. 235. — (Antiseptik bei Empyembehandlg.) XIX. 593. — (antiseptische Chirurgie, bespr.) XX. 126. — (antiseptische Wundbehandlung, bespr.) XX. 135.

Arterienunterbindung (der Bauchaorta) XII. 405. — der Carotis comm. sinistr.) XVII. 174.

Augenhöhle (Krankheiten ders., bespr.) XIII. 563.

Baracken (im Jahre 1714) XIX. 135.

Bauchgewächse (gutartige) XIX. 24.

Bauchoperationen (Wasserverdunstung bei dens.) XVII. 208.

Bauchwunden (penetrirende) XIV. 372.

Becken (Verletzungen und chir. Krankheiten dess.) XIII. 418. — XIII. 511. — (Sarkom dess.) XX. 123.

Berichte (chirurg. Klinik in Liège, bespr.) XI. 173. — (chirurg. Poliklinik des Frauen-Hülfs-Vereins zu Hamburg, bespr.) XI. 174. — (Landkrankenhaus bei Cassel, bespr.) XI. 175. — (chirurg. Klinik in Göttingen) XI. 531. — (aus dem Marienkrankenhause zu Hamburg) XI. 599. — (aus der chirurg. Klinik zu Breslau) XII. 1. — (aus der chirurg. Klinik zu Freiburg in Baden) XII. 117. — (idem) XII. 225. — (aus der chirurg. Klinik zu Strassburg) XII. 299. — (aus der chirurg. Klinik zu Breslau) XII. 335. — (aus der chirurg. Klinik zu Freiburg i. B.) XII. 377. — (der chirurg. Klinik zu Göttingen) XII. 447. — (aus

den chirurg. Kliniken in Zürich u. Wien während der Jahre 1860—1876, bespr.) XII. 488. — (aus der chirurg. Klinik zu Breslau) XIII. 1. — (aus dem Krankenhaus Bethanien zu Berlin) XIII. 24. — aus der chirurg. Klinik zu Dorpat) XIII. 62. — (der chirurg. Poliklinik zu Königsberg) XIII. 228. — (der chirurg. Klinik in Göttingen) XIII. 344. — (der chir. Klinik zu Königsberg) XIII. 379. — (aus der chirurg. Poliklinik zu Königsberg im Jahre 1878, Fortsetzung) XIII. 466. — (militärmedicinische aus Asien) XIII. 560. — (aus dem Juliushospital zu Würzburg) XIV. 1. — (der chirurg. Poliklinik zu Königsberg i. Pr., Fortsetzung) XIV. 50. — (aus der Privatklinik von Prof. E. Burow, bespr.) XIV. 376. — (der chirurg. Klinik zu Göttingen) XV. 44. — (aus dem Stadthospital zu Odessa) XV. 308. — (der chirurg. Klinik zu Göttingen, Fortsetzung) XV. 391. — (aus der Würzburger chirurg. Klinik) XVI. 391. — (idem) XVI. 517. — (der chirurg. Klinik in Bern) XVII. 1. — (der chirurg. Klinik zu Freiburg i. B.) XVII. 197. — (idem) XVII. 208. — (idem) XVII. 235. — (aus dem Stadtkrankenhause in Hannover) XVII. 407. — (aus der chirurg. Klinik in Strassburg) XVII. 567. — (idem) XVIII. 1. (aus dem Marienkrankenhaus in Hamburg) XVIII. 579. — (aus der chirurg. Klinik zu Breslau) XIX. 230. — (aus der chirurg. Klinik zu Strassburg) XIX. 463. — (aus der chirurg. Klinik zu Göttingen) XIX. 593. — (aus der Strassburger chirurg. Klinik) XIX. 621. — (aus der chirurg. Klinik zu Göttingen) XX. 305. — (aus der chirurg. Klinik von Prof. Bardeleben) XX. 463. — (aus der chirurg. Klinik zu Tübingen, bespr.) XX. 561.

Berichtigungen XI. 400. — XIV. 384. — XIV. 586. — (Schreibweise des Namens Pirogoff) XVIII. 212. — (Schreibweise russischer Namen) XVIII. 580. — XX. 126. — XX. 462. — XX. 536.

Besprechungen (kritische) XI. 173. — XI. 389. — XI. 607. — XII. 220. — XII. 333. — XII. 488. — XIII. 196. — XIV. 165. — XIV. 375. — XV. 191. — XV. 384. — XVI. 381. — XVII. 577. — XVIII. 206. — XVIII. 405. — XVIII. 581. — XIX. 339. — XIX. 527. XX. 126. — XX. 328. — XX. 457. — XX. 561.

Blase (Extraction eines Nélaton-Katheters aus ders.) XX. 453.

Blasenperforation (durch eine Dermoidcyste des linken Ovariums) XIX. 1.

Blasenscheidenfisteln XIII. 185.

Blasenzerreissung XV. 1. — (bespr.) XVII. 579.

Blutbewegung (Mechanismus ders. an der oberen Thoraxapertur) XVI. 1. — (in der unteren Extremität) XVII. 197.

Blutcirculation s. Blutbewegung.

Blutgefässe (Lehre von der Unterbindung ders.) XVI. 111. — (idem) XVI. 285.

Blutleere (künstliche bei der Transplantation von Hautstückchen) XIII. 193. — (künstliche bei chron. Knochenerkrankungen) XVII. 168.

Brand s. Gangrän.

Brüche s. Fracturen und Hernien.

Brust (Verletzungen u. Krankheiten ders.) XIII. 399. — XIII. 466.

Canthariden (Wirkung auf die uropoetischen Organe) XII. 377.

Carbolsäure (Gehalt der Bruns'schen Gaze) XIV. 282. — (idem) XIV. 579.

Carcinom (des Fussskelets) XI. 350. — (primäres des Kropfes) XI. 401. — (Radicalheilung dess.) XIII. 134. — (Theer-, Russ- und Tabakkrebs) XIII. 519. — (Ursachen dess. und Heilung durch das Messer) XIV. 169. — (Exstirpation des Pyloruscarcinoms) XIV. 252. — (Epithelialcarcinom der Hand) XIV. 261. — (Ursachen dess. und Heilung durch das Messer; Fortsetz.) XIV. 468. — (der Unterlippe) XV. 129. — (Pyloruscarcinom) XVI. 260. — (der Parotis) XVII. 174. — (Gallertkrebs der Brustdrüse) XX. 74.

Chirurgie (Rück- und Vorblick) XI. 1. — (Geschichte ders., bespr.) XI. 607. — (Erfahrungen im Gebiete der prakt. Chirurgie) XIII. 228. — (Lehrbuch ders., bespr.) XIII. 565. — (Erfahrungen im Gebiete der prakt. Chirurgie, Fortsetz.) XIV. 50. — (plastische) XIV. 120. — (Grundriss der Chirurgie v. C. Hueter, bespr.) XIV. 377. — (der englischen Hospitäler im Vergl. mit den deutschen, bespr.) XV. 198. — (gerichtsärztliche Praxis, bespr.) XVI. 381. — (Grundriss der Chirurgie, bespr.) XVIII. 581. — — (Handbuch der kleinen Chirurgie für prakt. Aerzte, bespr.) XVIII. 583. — (Handbuch der anatomischen Chirurgie, bespr.) XIX. 341. — (antiseptische, bespr.) XX. 126. — (Grundriss der Chirurgie, bespr.) XX. 328. — (Lehrbuch der topographisch-chirurgisch. Anatomie mit Einschluss der Operationsübungen an der Leiche, bespr.) XX. 457.

Chloroformnarkose (Erstickung während ders. durch Kautabak) XV. 188. — XVIII. 365. — XIX. 118.

Chlorzink (antisept. Wirkung dess. in schwachen Lösungen) XVI. 435.
Chondrom (bespr.) XIV. 166. — (der Scapula) XIV. 305. — (Rippen-Enchondrom) XV. 525. — (Enchondroma myxomatodes des Schultergelenks) XVI. 330.
Croup (diphtherischer) XVII. 439. — XIX. 353. — XIX. 554. — XX. 35. XX. 493.

Darmnaht (circuläre) XVIII. 397. — XIX. 230.
Darmperforation (durch eine Echinococcusgeschwulst) XX. 82.
Darmresection (circuläre u. circuläre Darmnaht) XVIII. 397. — XIX. 230.
Darmverletzung XX. 451.
Darmwandbrüche (bespr.) XVIII. 584.
Darmzerreissung (nach heftiger Erschütterung u. Quetschung des Unterleibes) XI. 201. — (nach Hufschlag) XV. 1.
Dermoide (des Schädels) XIV. 5.
Desinfectionslehre (bespr.) XIII. 567.
Diphtheritis (des Pharynx) XIV. 288. — (Tracheotomie bei ders.) XVII. 439. — (idem) XIX. 353. — (idem) XIX. 554. — (idem) XX. 35. — (idem) XX. 493.
Drüsentuberculose (frühzeitige Operation bei ders.) XIX. 529.

Echinococcengeschwülste (der Brustdrüse) XIV. 366. — (zwischen Blase und Mastdarm) XIX. 133. — (Echinococcus subphrenicus mit Durchbruch in Lungen und Darmkanal) XX. 82.
Ectopia ventriculi XVIII. 161.
Elektropunctur (des Herzens u. ihre Gefahren) XII. 366.
Elektrotechnik (in der Heilkunde, bespr.) XIX. 527.
Elektrotherapie (Handbuch ders., bespr.) XVIII. 206.
Elevirte Gliedmassen (Puls u. Temperatur ders.) XVII. 469.
Ellnbogengelenk (experim. Zerreissungen der Bänder) XII. 317. — (osteoplastische Resection dess.) XII. 541. — (totale Resection u. Entfernung der Ulna bis zur Handgelenksepiphyse) XIII. 367.
Empyem (antiseptische Behandlung dess.) XIX. 593.
Echondrom s. Chondrom.
Endotheliom (u. Sarkom der Parotis) XIX. 218.
Erysipelas (bespr.) XV. 191. — XVI. 391.
Essigsaure Thonerde (antiseptische Wirkung ders.) XVII. 235.
Exarticulatio femoris (galvanokaustische) XVII. 559.
Exostosen (Dupuytren'sche) XI. 601. — (hereditäre multiple) XII. 357.
Exstirpation (der Geschwülste) XI. 601. — (des Pyloruscarcinoms) XIV. 252. — (des Larynx u. Pharynx) XVI. 149. — (Totalexstirpation der einzelnen Fusswurzelknochen und ihre Endresultate) XVII. 1. — (eines Parotiscarcinoms) XVII. 174. — (gutartiger Bauchgewächse) XIX. 24. — (des Larynx) XIX. 621.

Fettembolie XII. 118.
Fibrokeratom XII. 267.
Fibroma (molluscum an Kopf und Gesicht) XIII. 373.
Fissura (sterni congenita mit partieller Bauchspalte) XII. 367.
Fremdkörper (Einheilen ders. in Knochen und Gelenken) XVI. 517.
Fracturen (Behandlung einfacher Extremitätenfracturen mit Gyps-Hanfschienen) XI. 399. — (Fractur des Femur, bespr.) XI. 400. — (des Calcaneus) XII. 437. — (Fractur der Wirbelsäule mit Spondylolisthesis) XVI. 107. — (Rissfracturen) XVII. 306. — (idem) XVII. 513. — (der Schädelbasis, bespr.) XVII. 582. — (Risafracturen) XVIII. 35. — (Lehre von den Knochenbrüchen, bespr.) XVIII. 406. — (des Radiusköpfchens) XIX. 74.
Fuss (cariöse Erkrankungen des Fussskelets) XI. 350. — (atypische Resectionen) XIII. 432. — (Totalexstirpation der einzelnen Fusswurzelknochen u. ihre Endresultate) XVII. 1. — (Luxation dess. nach aussen) XX. 323.

Gangrän (nach Thrombosirung von Schlagadern und nach Erfrierung) XI. 177. — (acute des Hodens) XX. 121. — (der Halsmusculatur) XX. 476.
Galvanokaustik (subcutane) XIII. 51.
Gastro-Enterostomie XVII. 573.
Gastrotomie (bei impermeabler carcinomatös. Oesophagusstrictur) XVII. 127.
Gebärmutterblasenfistel (durch directe Naht geheilt) XI. 70.
Gefässklemme XIII. 538.
Gefässversorgung (der Kröpfe) XX. 258.
Gehirnverletzungen s. Verletzungen, Schädelverletzungen u. Schussverletzungen.
Gelenke (Gelenkentzündung, experimentelle) XI. 317. — (Tuberbulose) XI. 531. — (Gelenkkörper) XI. 599. — (Krankheiten ders. im 16. u. 17. Jahrhundert) XII. 85. — (Resectionen nach Schussverletzungen, bespr.) XII. 220. — (Ge-

lenkkörper) XII. 335. — Blut und indifferente wie differente Fremdkörper in dens.) XII. 447. — (Operationen an der Scapula) XII. 551. — (Mechanik der) XIII. 208. — (Ursach. der tuberculösen u. scrophulösen Gelenkkrankht., bespr.) XIV. 381. — (Syphilis ders., bespr.) XV. 589. — (Studien über Gelenkkrankheiten) XVIII. 8. — (Gelenkkrankheiten, bespr.) XIX. 340.

Gelenkentzündung (experimentelle Erzeugung der Synovitis granulos. hyperplast. am Hunde und die Beziehungen ders. zur Tuberculose) XI. 317. — (Aetiolog. d. chron.) XIV. 385. — Impfungen mit d. Producten fungöser Gelenkentzdg.) XIV. 583. — (idem) XV. 184. — (fungöse und die Gelenkresection bei solchen) XIX. 137. — (idem) XIX. 401. — (Behandlung chronischer Gelenkentzündung der Unterextremitäten) XX. 137.

Gelenkkapseln (Verhältn. ders. zu den Epiphysen der Extremitätenknochen, bespr.) XVII. 195.

Gelenkkörper (bewegliche) XI. 599. — (Aetiologie ders.) XII. 335. — (Genese der freien chondromatösen Gelenkkörper) XVI. 337.

Gelenkluxationen (des Oberschenkels complic. mit Pfannenbruch) XII. 102. — (Recidive des Humerus) XIII. 167. — (der Hand) XV. 289. — (complicirte u. deren Behandlung, bespr.) XIX. 342. — (des Fusses nach aussen) XX. 323. — (Luxatio humeri erecta) XX. 475.

Gelenkmäuse s. Gelenkkörper.

Gelenkmechanik XIII. 208.

Gelenkresection (nach Schussverletzungen, ihre Geschichte, Statistik, Endresultate; bespr.) XII. 220. — (antiseptische, mit besonderer Berücksichtigung der Kniegelenkres. bei Gelenktuberculose) XIII. 309. — (des Ellnbogengelenks) XIII. 367. — (am Fuss) XIII. 432. — (an der oberen Extremität) XVI. 459. — (bei fungöser Gelenkentzündung) XIX. 137. — (idem) XIX. 401.

Gelenksyphilis (bespr.) XV. 589.

Gelenktuberculose XIII. 309. — (tuberculöse u. scroph. Gelenkleiden, bespr.) XIV. 381.

Geschlechtsorgane (Verletzungen u. chir. Krankheiten der männlichen) XIII. 414. — (idem) XIV. 51. — (Verletzungen u. chirurg. Krankheiten der weiblichen) XIII. 417. — (idem) XIV. 58.

Geschwülste s. Tumoren.

Gesicht (Verletzungen und chir. Krankheiten dess.) XIII. 248. — XIII. 383.

Gesichtsspalte (schräge) XX. 293.

Granulom (der Trachea) XX. 113.

Gummigeschwülste (an der Innenfläche der Wange und im sublingualen Raum der Mundhöhle) XIX. 127.

Gynäkologie (operative) XX. 1.

Hämatome (der Knochen) XIV. 409.

Hals (Verletzungen u. chir. Krankheiten dess.) XIII. 284. — XIII. 389.

Hand (Epithelialcarcinom mit Papillom des Knochengerüstes) XIV. 261. — (Luxationen des Handgelenks) XV. 289.

Harnblase s. Blase.

Harnorgane (Verletz. und chir. Krankheiten ders.) XIII. 411. — XIII. 514. — (Krankheiten ders., bespr.) XVIII. 209.

Harnröhrenstrictur (traumatische) XVI. 420.

Hasenscharten XI. 605. — XIX. 11. — (Beziehungen des Zwischenkieferknochen zu ders.) XX. 293.

Hautkrankheiten XIV. 113.

Hernien (Radicaloperation ders., bespr.) XIII. 569. — (das Hack'sche Bruchband) XIV. 159. — (Radicaloperation der Umbilicalhernien, bespr. XVI. 389. — (Einklemmung eines Scrotalbruches bei bestehender Peritonitis traumat. perfor.) XVII. 172. — (Hernia foraminis ovalis incarcerata) XVII. 177. — (idem) XVIII. 203. — (der Darmwand, bespr.) XVIII. 584. — XIX. 333. — (anomale Leistenhernie) XX. 116. — (Radicaloperation der Unterleibsbrüche, bespr.) XX. 567.

Herniotomie XII. 299. — (wegen Einklemmg. eines Scrotalbruches) XVII. 172.

Herztamponade XX. 329.

Hirnsinus (Verletzung ders.) XIX. 522.

Hodengangrän (acute) XX. 121.

Hospitäler (englische im Vergleich mit deutschen, bespr.) XV. 198.

Hüftgelenk (Ankylose) XIX. 463.

Humerusluxationen (Recidive) XIII. 167. — XX. 475.

Hydronephrose (primäre) XI. 11. — XI. 252. — (bespr.) XV. 611.

Infectionskrankheiten s. Wundinfectionskrankheiten.

Impfungen (mit Abscessmembranen und den Producten fungöser Gelenkentzündung) XIV. 583. — (idem) XV. 184.

Jodoform (Behandl. mit dems.) XVI. 191.

Insufficienz (traumatische des Quadriceps femor.) XVIII. 140.

Kehlkopf s. Larynx.

Kinderlähmung (Heilung ders.) XIX. 288.

Klumpfuss (Behandlung durch Resection) XIII. 114. — (operat. Behandlung dess., bespr.) XVII. 580.

Kniegelenk (Resistenzfähigkeit dess.) XII. 465. — (tuberculöse Geschwülste) XII. 470. — (-Resection) XIII. 309. — (parasynoviale scrophulöse Abscesse) XVI. 277. — (Resection dess.) XVII. 567.
Knochenbrüche s. Fracturen.
Knochencysten (des Oberarms) XII. 314. — (des Oberschenkels) XIII. 42. — (bespr.) XVI. 387.
Knochenentzündung s. Ostitis und Periostitis.
Knochengewebe (Elasticität u. Festigkeit, bespr.) XV. 384.
Knochenkrankheiten (im 16. und 17. Jahrhundert) XII. 85.
Knochennekrose (traumatische in der Nähe von Gelenken bei Kindern) XVII. 431.
Knochenmarkhöhle (Drainage ders.) XVII. 407.
Knochensplitter (Wiederanheilen ders.) XV. 201.
Knochentuberculose XVIII. 432.
Knorpelwunden (Heilg. ders.) XVIII. 8.
Kopf (Verletzungen und chir. Krankheiten dess.) XIII. 234. — XIII. 381. — vgl. Schädel.
Krebs s. Carcinom.
Kriegschirurgie (militärmedicinische Briefe aus Asien) XIII. 560. — (Schussverletzung des linken N. trigem.) XIV. 151. — (Schusswunden, bespr.) XIV. 375. — (Schussverletzungen der Hände und Finger, bespr.) XV. 197. — (Schusswunden des Gehirns mit Einheilen des Projectils) XV. 582. — (Schussverletz. des Schädels, bespr.) XVI. 388. — (Das Kriegs-Sanitäs-Wesen und die Privathülfe auf dem Kriegsschauplatz in Bulgarien, bespr.) XVII. 184. — (geheilte Schusswunde des Herzens) XVII. 413. — (Schussverletz. des Gehirns) XVIII. 393. — (ein Ladestock im Gehirn) XVIII. 411.
Kropf s. Struma.

Laparektomie XIX. 24.
Laparotomie XV. 277.
Larynx (Stenose nach Typhus abdominalis) XIII. 544. — (Exstirpation dess.) XVI. 149. — (idem) XIX. 621.
Leberabscess XVII. 166.
Leberzerreissung XV. 1.
Leistenhernie (anomale) XX. 116.
Lipome (bespr.) XI. 608. — (fibröses am Kopfe) XII. 112. — (Lipoma multiplex symmetricum) XIV. 361. — (Lipoma pendulum caudiforme) XX. 100.
Lippenbildung (nach der Methode Estlander's) XVI. 376.
Luftröhrenschnitt s. Tracheotomie.
Lungenperforation (durch eine Echinococcusgeschwulst) XX. 82.
Luxationen s. Gelenkluxationen.
Lymphangiome (bespr.) XIV. 167.

Magencarcinom (Resection dess.) XIV. 252. — (idem) XVI. 260.
Magenschleimhaut (angebor. Vorfall ders. durch den Nabelring) XVIII. 161.
Melanose (der Geschwülste) XII. 67.
Mundhöhle (Verletzung. und chir. Krankheiten ders.) XIII. 248. — XIII. 383.
Muskelentzündung s. Myositis.
Muskel- und Sehnenzerreissungen XVII. 306. — XVII. 513. — XVIII. 35.
Myodynamik (bespr.) XVI. 384.
Myomotomie XVI. 171. — (mit Versenkung des Stiels) XVII. 417.
Myositis (chronische) XI. 161. — (sclerosirende der Zungenwurzel) XVI. 369.

Nacken (Verletzungen und chir. Krankheiten dess.) XIII. 284. — XIII. 389.
Narbencontracturen (Behandlung) XII. 442.
Narkose (Erstickung während ders. durch Kautabak) XV. 188. — (Anästhetica, bespr.) XV. 387. — (Chloroformnarkose) XVIII. 365. — (Aether- und Stickoxydulnarkose) XVIII. 459. — (Schwefeläther- und Chloroformnarkose) XIX. 118. — (Anästhetica) XIX. 123.
Nasenausscheidung (wässerige) XII. 369.
Nasenhöhle (Verletz. und chir. Krankheiten ders.) XIII. 248. — XIII. 383.
Nasenrachenkatarrh (chron., bespr.) XVI. 385. — (idem, bespr.) XVIII. 585.
Nekrolog (Kleberg) XV. 379. — (C. Hueter) XVII. 421. — (W. Baum) XIX. 345.
Nekrose s. Knochennekrose.
Nélaton-Katheter (Extraction dess. aus der Harnblase) XX. 453.
Nervendehnung XIX. 51. — XIX. 329.
Nervennaht (und Prima intentio nervorum) XVI. 31. — (und Nervenregeration) XVIII. 293. — (idem) XVIII. 484. — (idem) XIX. 82. — (bei frischem Trauma) XIX. 519. — XX. 305.
Nervenregeneration (experimentelle Untersuchungen über dies.) XVIII. 293. — (idem) XVIII. 484. — (idem) XIX. 82.
Nervenresection (des 2. und 3. Astes des Nerv. trigem.) XX. 484.
Netzvorfall (bei Bauchwunden) XIV. 372.
Neuralgie (des Ram. infraorb. u. Trigem.) XI. 168. — (gewohnheitsgemässer Salicylsäuregebrauch bei ders.) XII. 366. — (des Trigeminus) XIX. 51.

Neuritis (ischiadica) XX. 476.
Neurom (des Nerv. peron. prof.) XI. 77.
Nierenexstirpation XIII. 199. — XV. 518.
Nierensarkom XIII. 199.

Oberextremität (Verletzungen u. chir. Krankheit. ders.) XIII. 420. — XIV. 59.
Oberschenkel s. Gelenkluxation.
Oesophagotomie (äussere wegen hochgradiger Dysphagie) XVII. 138.
Oesophagusstrictur (Gastrotomie bei impermeabler carcinomatöser) XVII. 127.
Ohren (Verletzungen und chir. Krankheiten ders.) XIII. 239. — XIII. 381.
Onychogryphosis (d. Zehen) XVI. 104.
Operationen (an der Leiche, bespr.) XX. 459.
Orbita s. Augenhöhle.
Orthopädie (bespr.) XX. 566.
Osteoidsarkome (der weiblichen Brustdrüse) XV. 247.
Osteomyelitis (acute) XI. 87. 218.
Osteotomia (subtrochanterica wegen Ankylose beider Hüftgelenke) XIX. 463.
Ostitis (chronica) XIII. 300. — (idem) XIV. 385. — XIV. 407. — (chronica der Metatarsalknochen) XVIII. 1.
Ovariotomie XI. 603.

Papillom (Roser's der Haut) XII. 364. — XIX. 130.
Parotis (Endotheliom und Sarkom ders.) XIX. 218.
Perforation (der Blase) XIX. 1. — (von Lunge und Darmkanal durch eine Echinococcusgeschwulst) XX. 82.
Periostitis (chronica) XIII. 300. — (idem) XIV. 407.
Periostsarkome (zur Casuistik ders.) XVII. 548.
Pessarium (nicht reizendes aus eigenem Fleisch) XIII. 536.
Pharynx (Exstirpation) XVI. 149. — (Pharyngotomia bilateralis wegen Fremdkörpers) XVII. 158.
Phlebektasie XV. 301.
Phosphornekrose XI. 571.
Plastische Operationen XIV. 120. — (Estlander's Methode bei Defecten der Wange und der Lippen) XVI. 376.
Prolaps s. Vorfall.
Prostatakrankheiten (bespr.) XVIII. 582.
Pseudoschwanz (beim Menschen) XX. 100.
Pyelonephritis (Drainage wegen suppurativer) XVII. 161.
Pylorusresection XIV. 252. — XVI. 260. — (Beiträge zur Operationstechnik ders.) XVII. 93.

Rachen s. Pharynx.
Radius (Fractur des Radiusköpfchens) XIX. 74.
Reconvalescentenpflege (öffentliche, bespr.) XVIII. 405.
Rectum (Verletzungen und chir. Krankheiten dess.) XIII. 403. — XIII. 474. (Krankheiten dess., bespr.) XVIII. 210.
Resectionen (der linken vorderen Thoraxwand) XII. 370. — (osteoplastische des Ellnbogengelenks) XII. 541. — (grosser Venenstämme) XIV. 130. — (des carcinomatösen Pylorus, bespr.) XV. 194. — (des carcinomatösen Pylorus) XVI. 260. — (Operationstechnik der Pylorusresectionen) XVII. 93. — (Resectio genu) XVII. 567. — (circuläre des Darms) XVIII. 397. — (der Nerven) XIX. 51. — (idem) XX. 486.
Resorption (Resorptionsvermögen granulirender Flächen) XII. 225. — (Resorptionsvermögen der Blase und Harnröhre) XIV. 421. — vgl. Gelenkresection.
Retentionscysten (des Präputialsackes) XII. 484.
Rhinoskopie (und Pharyngoskopie, bespr.) XIII. 196.
Riesenwuchs XII. 1.
Rücken (Verletzungen und chir. Krankheiten dess.) XIII. 399. — XIII. 490.
Rückenmark (Erschütterung dess.) XIX. 131. — (halbseitige Stichverletzung dess.) XX. 411.
Rück- und Vorblick (nach Abschluss der ersten Dekade dieser Zeitschrift) XI. 1.

Sacralgeschwülste (angeborene) XI. 331.
Sarkom (primäres des Kropfes) XI 401. — (Riesenzellensarkom am Oberschenkel) XIV. 409. — (Osteoidsarkome) XV. 247. — (Periostsarkome) XVII. 548. — (der Parotis) XIX. 218. — (der Beckenhöhle) XX. 123.
Schädelverletzungen XI. 486. — XII. 509. — (compl. Schädelfractur mit Gehirnverletzung) XIV. 457. — XVI. 547. — (Studien über Fracturen der Schädelbasis, bespr.) XVII. 582. — XX. 419. — XX. 537.
Schiefhals (secundäre Veränderungen des musculären) XVIII. 534. — (idem) XIX. 338.
Schilddrüse (Beziehungen ders. zu den weibl. Geschlechtsorganen) XVIII. 213.
Schultergelenk (Operationen an dems.) XII. 551. — (Enchondroma myxomatodes dess.) XVI. 330.
Schussverletzungen XII. 524. — (des Stammes des l. N. trigem.) XIV. 151. —

(experimentelle Untersuchg. über dies., bespr.) XIV. 375. — (der Hände und Finger, bespr.) XV. 197. — (des Gehirns mit Einheilen des Projectils) XV. 582. — (Höhlenpression bei Schussverletzungen des Schädels, bespr.) XVI. 388. — (geheilte Schusswunde des Herzens) XVII. 413. — (Schussverletzungen des Gehirns) XVIII. 393. — (ein Ladestock im Gehirn) XVIII. 411.
Schwefeläthernarkose XIX. 118.
Sequestrotomie XVII. 569.
Speichelfistel (Behandlg. ders.) XVIII. 286.
Speiseröhre s. Oesophagus.
Spondylolisthesis (nach Fractur der Wirbelsäule) XVI. 107. — (des Beckens, bespr.) XVII. 577.
Spray XV. 268.
Stenose (des Larynx und der Trachea nach Typhus abdominalis) XIII. 544. — (der Trachea durch Wirbelabscess) XIII. 558.
Struma (maligna) XI. 401. — (idem) XV. 25. — (Schilddrüse in Bez. zu ders., bespr.) XIV. 165. — (cystica, bespr.) XIV. 167. — (retro-pharyngo-oesophagea) XVIII. 255. — (endemica und ihre Beziehungen zur Taubstummheit und zum Cretinismus, bespr.) XIX. 339. — (Struma intrathoracica retrotrachealis) XX. 93. — (Gefässversorgung ders. u. die Struma cystica) XX. 258.
Synovitis s. Gelenkentzündung.

Tamponade (des Herzens) XX. 329.
Thonerde (essigsaure, antiseptische Wirkung ders.) XVII. 235.
Trachea (Stenose nach Typhus abdominalis) XIII. 544. — (Stenose durch Wirbelabscess) XIII. 558. — (Granulom ders.) XX. 113.
Tracheotomie (bei Diphtheritis) XIV. 288. — (bei Croup und Diphtheritis) XVII. 439. — (bei diphtherischem Croup) XIX. 353. — (idem) XIX. 554. — (idem) XX. 35. — (idem) XX. 493.
Transplantationen (von organischem Material) XVII. 61. — (idem) XVII. 362.
Trepanation (des Darmbeines als Gegenöffnung eines Beckenabscesses) XIII. 544.
Trichose (lumbale) XVIII. 1.
Tuberculose (der Gelenke) XI. 531. — XIII. 309. — (der Scheidenhaut des Hodens) XVIII. 157. — (der Knochen) XVIII. 432. — (der Drüsen) XIX. 529.
Tumor albus (der Gelenke) XI. 531.
Tumoren (Neurom) XI. 77. — (Neoplasmata sacralia congenita) XI. 331. — (Carcinom) XI. 350. — (Sarkom u. Carcinom) XI. 401. — (Exstirpation ders.) XI. 601. — (Lipome) XI. 608. — (plötzliches Verschwinden ders.) XII. 60. — (Melanose ders.) XII. 67. — (Lipom) XII. 112. — (Fibrokeratom) XII. 267. — (Knochencyste) XII. 314. — (Papillom) XII. 364. — (Angio-Sarkom) XIII. 1. — (Angioma art. rac.) XIII. 24. — (Knochencysten) XIII. 42. — (Angio-Sarkom der rechten Niere) XIII. 199. — (der Prostata) XIII. 365. — (Fibroma molluscum) XIII. 373. — (Lymphangiom) XIV. 167. — (Carcinom) XIV. 169. 252. — (Carcinom und Papillom) XIV. 261. — (Chondrom) XIV. 305. — (Lipom) XIV. 361. — (Echinococcengeschwülste) XIV. 366. — (Riesenzellensarkom) XIV. 409. — (Carcinom) XV. 129. — (Osteoidsarkom) XV. 247. — (Enchondrom) XV. 525. — (Magencarcinom) XVI. 260. — (Enchondrom) XVI. 330. — (Knochencysten, bespr.) XVI. 387. — (Carcinom der Parotis) XVII. 174. — (Periostsarkome) XVII. 548. — (Dermoidcysten) XIX. 1. — (Gummata) XIX. 127. — (Papillom) XIX. 130. — (Endotheliom u. Sarkom) XIX. 218. — (Carcinom der Brustdrüse) XX. 74. — (Echinococcusgeschwulst) XX. 82. — (Lipoma pendulum caudiforme) XX. 100. — (Sarkom der Beckenhöhle) XX. 123.

Unterarm (Drehung dess.) XX. 314.
Unterbindung s. Arterienunterbindung und Blutgefässe.
Unterextremitäten (Verletz. und chir. Erkrankungen ders.) XIII. 423. — XIV. 59. — (chronische Gelenkentzündungen ders.) XX. 137.
Unterleib s. Abdomen.
Unterkiefer (Fractur dess.) XIX. 131.
Uranoplastik (Vorschläge für dies.) XIII. 539.
Ureteren (Verstopfung ders. durch Nierensteine) XX. 468.
Urethrotomia ext. (antisept. Nachbehandlung ders.) XVI. 398.
Uterusamputation XVI. 171.

Veneneinriss (in die Vena cava) XV. 518.
Venenunterbindung (der gemeinsamen Schenkelvene am Poupart'schen Band) XX. 463.
Verbände (trockener Salicylverband) XIV. 15. — (antisept. Verbandsmethode) XIV. 261.
Vesico-Uterinfistel s. Gebärmutterblasenfistel.
Verletzungen (der Finger) XI. 601. — (des Kopfes) XII. 509. — (des link. Nerv.

trigem.) XIV. 151. — (penetrirende Bauchwunden) XIV. 372. — (des Gehirns) XIV. 457. — (des Gehirns durch Schusswunden) XV. 582. — (der Kopfschlagader bei Erhängten u. Erdrosselten, bespr.) XVI. 381. — (des Schädels) XVI. 547. — (durch directe Gewalt entstandene u. offene) XVII. 306. — (idem) — XVII. 513. — (der Blase, bespr.) XVII. 579. — (Heilung der Knorpelwunden) XVIII. 8. — (durch directe Gewalt entstandene u. offene) XVIII. 35. — (des Musc. quadriceps femor. u. Insufficienz dess.) XVIII. 140. — (des Gehirns) XVIII. 393. — (ein Ladestock im Gehirn) XVIII. 411. — (der Hirnsinus) XIX. 522. — (Stichverletzung des Rückenmarks) XX. 411. — (des Schädels) XX. 419. — (des Darms) XX. 451. — (des Schädels) XX. 537.

Vorfall (des Netzes bei Bauchwunden) XIV. 372. — (angeborener von Magenschleimhaut durch den Nabelring) XVIII. 161.

Wachsthum (Riesenwuchs) XII. 1.

Wangenbildung (nach der Methode Estlander's) XVI. 376.

Wasserverdunstung (mit Berücksichtigung des Hitzschlages und der Bauchoperationen) XVII. 208.

Wirbelsäule (Verletz. u. chir. Krankheiten ders.) XIII. 395. — XIII. 490.

Wundbehandlung (bespr.) XIII. 370. — (antiseptische Verbandmethod.) XIV. 261. — (zur Statistik der antiseptischen u. der älteren Methode) XVI. 209. — (antiseptische Wundbehandlung, bespr.) XVI. 383. — (mit essigsaurer Thonerde) XVII. 235. — (antiseptische, bespr.) XX. 135.

Wundfieber (bei der antiseptischen Behandlung) XIII. 62.

Wundinfectionskrankheiten (Untersuchungen über die Aetiologie ders., bespr.) XI. 389. — XIII. 344. — (Lehre von der Fäulniss) XVI. 342.

Zunge (sclerosirende Myositis der Zungenwurzel) XVI. 369.

Zwischenkieferknochen (Beziehungen dess. zur Hasenscharte) XX. 293.

II. NAMENREGISTER.

Aepli, XI. 168—172 (Neuralgia ram. infraorb. und trigem.).

Albert, E., XI. 607—608 (Beiträge zur Geschichte der Chirurgie u. zur operativen Chirurgie, bespr. von Sonnenburg). — XIII. 197—198 (Lehrbuch der Chirurgie u. Operationslehre; bespr. von Sonnenburg).

Alberti, XX. 463—483 (Casuistische Mittheilungen aus der chirurg. Klinik von Prof. Bardeleben).

Albrecht, J., XIX. 137—217 (Ausgang der fungös. Gelenkentzündungen u. die Bedeutung d. Gelenkresection bei solch.). — XIX. 401—462 (idem).

Amüat, E., XVI. 435—458 (Antisept. Eigenschaft. schwach. Chlorzinklösung).

Bartels, M., XIX. 342—344 (Besprech. von A. Schreiber, Lehre von d. complic. Luxationen u. deren Behandlung). — XIX. 527—528 (Bespr. von R. Lewandowsky, Die Elektrotechnik). — XX. 100—112 (Ein Pseudoschwanz beim Menschen). — XX. 459—462 (Bespr. von S. Laache, Die Anämie). — XX. 561—567 (Bespr. von P. Bruns, Mittheilung. aus der chir. Klinik zu Tübingen; von P. Panzeri und F. Margary's Archiv de Orthopädie).

Basler, W., XX. 113—116 (Ein Granulom der Trachea).

Baum, W., XIX. 345—352 (Nekrolog, gespr. von E. Rose).

Beck, B., XI. 177—200 (Ueber Brand nach Thrombosirung von Schlagadern u. nach Erfrierg.). — XI. 201—217 (Ueber Darmzerreissung nach heftiger Erschütterung u. Quetschung des Unterleibes). — XI. 486—530 (Eine weitere Serie von Schädelverletzungen). — XII. 480—484 (Amputation der Gliedmassen). — XIV. 261—281 (Epithelialcarcinom). — XV. 1—43 (Ruptur des Darms, der Leber u. Blase). — XVI. 547—634 (Schädelverletzungen). — XIX. 480—518 (Zerreissung wichtiger Organe des Unterleibes). — XX. 419—450 (Schädelverletzungen). — XX. 537—560 (Schädelverletzungen).

Beely, F., XI. 399—400 (Behandlg. einfacher Fracturen der Extremitäten, bespr. von Schüller).
Beger, A., XII. 509—523 (Casuistik der Kopfverletzungen). — XIII. 558—559 (Tracheostenose durch Wirbelabscess). — XVI. 191—208 (Jodoformbehandlung).
Bégoune, A., XX. 258—292 (Die Gefässversorgung der Kröpfe mit besonderer Berücksichtigung der Struma cystica).
Berlin, XIII. 563—565 (Krankheiten der Orbita, bespr. von Lücke).
Bidder, A., XII. 484—487 (Erworbene Retentionscyste des Präputialsackes). — XVI. 277—284 (Parasynoviale scrophulöse Abscesse am Kniegelenk).
Billroth, Th., XII. 488—506 (Gesammtbericht über die chir. Kliniken in Zürich u. Wien während der Jahre 1860—1876, bespr. von C. Hueter). — XIII. 565—567 (Handbuch der allgem. Chirurgie, bespr.).
Bircher, H., XIX. 339—340 (Der endemische Kropf u. seine Beziehungen zur Taubstummheit u. zum Cretinismus, besproch. von Lücke).
Bleckwenn, XVII. 407—416 (1. Drainage der Markhöhle. 2. Geheilte Schusswunde des Herzens).
Borck, Edw., XI. 400 (Fractur des Femur, bespr. von Schüller).
Bresgen, M., XVIII. 585—586 (Chron. Nasenrachenkatarrh, bespr. von Preetorius).
v. Brunn, A., XVII. 195. 196 (Verhältniss der Gelenkkapseln zu den Epiphysen der Extremität.).
Bruns, P., XX. 561—566 (Mittheilung aus der chirurg. Klinik zu Tübingen, bespr. von M. Bartels).
v. Bruns, V., XII. 333—334 (Die Amputation d. Gliedmassen durch Zirkelschnitt mit vorderem Hautlappen, bespr. von C. Hueter). — XII. 589—591 (Zur Statistik der Amputationen). — XIV. 579—582 (Carbolgaze).
Burckhardt, E., XV. 582—588 (Schusswunden des Gehirns). — XVI. 209—259 (Zur vergleich. Statistik der antisept. u. der älteren Methoden der Wundbehdlg.).
Burow, E., XIV. 376—377 (Mittheilungen aus s. Privatklinik, bespr. von Schüller).

Cheyne, W. W., XX. 126—135 (Die antiseptische Chirurgie, ihre Grundsätze, Ausübung, Geschichte u. Resultate, besproch. von Langenbuch).
Caumont, F., XX. 137—257 (Behandlung chron. Gelenkentzündungen an der unteren Extremität).

Danzel, XI. 599—606 (Mittheilungen aus d. Marienkrankenhaus zu Hamburg).
Dementjew, W., XVI. 517—546 (Einheilung von Fremdkörpern in Knochen und Gelenke).
Doutrelepont, XVIII. 393—396 (Schussverletzungen des Gehirns).
Dumont, F., XVII. 1—60 (Totalexstirpation der einzelnen Fusswurzelknochen und ihre Endresultate). — XIX. 51—73 (Nervendehnung und Nervenresection bei Trigeminusneuralgien).

Edelberg, M., XIII. 62—113 (Untersuchungen über das Wundfieber bei der antiseptischen Behandlung).
Englisch, Jos., XI. 11—69. (Ueber primäre Hydronephrose). — XI. 252—316 (idem).
Erb, XVIII. 206—209 (Handbuch d. Elektrotherapie, bespr. von Witkowski).
Erismann, F., XIII. 567—568 (Desinfectionsarbeiten auf dem Kriegsschauplatz der europäischen Türkei, bespr.).

Falkenberg, A., XIX. 338 (Ursache der secundären Veränderungen beim musculären Schiefhals).
Falkenheim, H., XVI. 31—103 (Zur Lehre von der Nervennaht und der Prima intentio nerv.).
Falkson, R., XIII. 379—431 (Bericht aus der chirurg. Klinik zu Königsberg in Pr. über die Jahre 1878/79).
Fehleisen, XIV. 1—14 (1. Aneurysma der Carotis commun., 2. Dermoide des Schädels). — XIV. 583—586 (Impfungen mit Abscessmembranen und den Producten fungöser Gelenkentzündung). — XV. 184—187 (idem). — XVI. 391—397 (Erysipel).
Fieber, C., XII. 112—116 (Seltener Fall von Lipoma fibrosum am Kopfe). — XIV. 361—365 (Lipoma multiplex symmetr.).
v. Fillenbaum, XX. 453—456 (Extraction eines Nélaton-Katheters aus der Harnblase).
Fischer, E., XIII. 193—195 (Die künstliche Blutlehre bei der Transplantation von Hautstückchen). — XIV. 366—371 (Echinococcus der Brustdrüse). — XV. 198—200 (Besprech. von P. Gueterbock's englische und deutsche Hospitäler). — XVI. 383—387 (Bespr. von v. Nussbaum, Antisept. Wundbehandlung; von J. S. Wight, Muskeldynamik; von T. F. Rumbold, Chronisch. Nasenrachenkatarrh). — XVII. 61—92 Transplantationen von organisch. Material). — XVII. 362—406 (idem). —

XVIII. 209—211 (Besprechung von H. Thompson, Krankheiten der Harnorgane, und Krankheiten des Rectums). — XVIII. 581—583 (Bespr. von Lossen, C. Hueter's Grundriss der Chirurgie, und von Thompson, Krankheiten der Prostata).
Fischer, F., XV. 384—387 (Bespr. von Messerer, Elasticität u. Festigkeit der menschlichen Knochen). — XVII. 573—576 (Gastro-Enterostomie). — XVIII. 1—7 (Ostitis chronic. der Metatarsalknochen und lumbale Trichose). — XX. 567—568 (Bespr. von H. Leisrink, Die moderne Radicaloperation der Unterleibsbrüche).
Fischer, G., XIII. 551—557 (Trepanation des Darmbeins als Gegenöffnung eines Beckenabscesses. — XV. 188—190 (Erstickung durch Kautabak bei der Narkose). — XVII. 417—420 (Myomotomie mit Stielversenkung). — XVIII. 411—431 (Ein Ladestock im Gehirn). — XIX. 127—136 (1. Gummigeschwülste an der Innenfläche der Wange und im sublingualen Raum der Mundhöhle; 2. Papillom der Gesichtshaut; 3. Verzögerte Heilung eines Unterkieferbruchs; 4. Erschütterung des Rückenmarks; 5. Echinococcusgeschwulst zwischen Blase und Mastdarm; 6. Der Philosoph Leibniz über Baracken). — XX. 323—327 (Zwei Luxationen des Fusses nach aussen). — XX. 411—418 (Eine halbseitige Stichverletzung des Rückenmarks).
Fischer, H., XII. 1—67 (1. Riesenwuchs. 2. Plötzliches Verschwinden von Tumoren). — XII. 335—369 (Mittheilungen aus der chirurg. Klinik zu Breslau).
Fischer, S., XIV. 169—251 (Ursachen und Heilbarkeit der Krebskrankheiten). — XIV. 468—578 (idem).
Flatten, XIX. 333—338 (Hernien).
Freund, W., XVIII. 213—254 (Beziehungen der Schilddrüse zu den weibl. Geschlechtsorganen).
Friedberg, H., XVI. 381—383 (Gerichtsärztliche Praxis, bespr. von Preetorius).

Garrè, C., XIX. 529—553 (Drüsentuberculose).
Gies, Th., XI. 161—168 (Myositis chronica). — XII. 551—588 (Beiträge zu den Operationen der Scapula). — XV. 589—610 (Gelenksyphilis). — XVI. 330—341 (1. Enchondroma myxomatod. des Schultergelenks. 2. Freie chondromatöse Gelenkkörper). — XVIII. 8—34 (Heilung von Knorpelwunden).
Greifenberger, W., XVI. 111—148 (Historisch-kritische Darstellung d. Lehre von der Unterbindung der Blutgefässe). — XVI. 285—329 (idem).
Grünberg, XVII. 177—183 (Hernia foraminis ovalis incarcerata).
Gueterbock, P., XV. 198—200 (Englische u. deutsche Hospitäler, bespr. von E. Fischer). — XX. 82—92 (Echinococcus subphrenicus mit Durchbruch in Lungen und Darmkanal).
Gurlt, E., XII. 220—224 (Die Gelenkresection. nach Schussverletzungen, ihre Geschichte, Statistik, Endresultate, bespr. v. C. Hueter).
Gussenbauer, XI. 173—174 (Bericht der chirurg. Klinik in Liège, bespr. von C. Hueter).

Hack, W., XII. 225—266 (Resorptionsvermögen granulirender Flächen).
v. Hacker, V., XX. 135—136 (Anleitung zur antiseptisch. Wundbehandlung, bespr. von Lücke).
Hadlich, H., XVII. 138—157 (Aeussere Oesophagotomie wegen hochgradig. Dysphagie).
Hampeln, XIII. 197 (Behandlg. seröser u. eitriger pleuritischer Exsudate, bespr. von Sonnenburg).
Haordh, A., XVI. 376—380 (Estlander's Methode bei plastischen Operationen an Wange u. Lippen).
Hartmann, C., XIV. 167—168 (Lymphangiome, bespr.).
v. Heidenreich, T., XV. 197—198 (Schussverletzungen der Hände u. Finger, bespr. von R. Schultze).
Henop, W., XII. 477—480 (Zwei Fälle von Aneurysma der Arteria pediaea).
Hermann, N., XVII. 582 (Studien über Fracturen der Schädelbasis, bespr. von R. Schultze).
Hertel, XI. 175—176 (Bericht aus dem Landkrankenhaus bei Cassel, bespr. von Hueter).
Herzog, W., XVI. 1—30 (Mechanismus der Blutbewegung an der oberen Thoraxapertur).
Heyfelder, O., XIII. 560—562 (Militärmedicinische Briefe aus Asien).
Hildebrandt, XIX. 329—332 (Nervendehnung).
Hönigschmied, Joh., XII. 317—332 (Experimente über Zerreissung der Bänder im Ellnbogengelenk).
Holl, M., XX. 458 (Die Operationen an der Leiche, bespr. von Sonnenburg).
Hueter, C., XI. 1—10 (Rück- u. Vorblick nach Abschluss der I. Dekade dies. Zeitschr.) — XI. 173—176 (Bespr. von

Gussenbauer, Bericht der chir. Klinik in Liège; von Leisrink, Bericht der chir. Poliklinik des Frauen-Hülfsvereins zu Hamburg; von Hertel, Bericht aus dem Landkrankenhause zu Cassel). — XI. 389—399 (Bespr. von R. Koch's Aetiologie der Wundinfectionskrankheiten). — XII. 220—224 (Bespr. von E. Gurlt, Die Gelenkresectionen nach Schussverletzungen). — XII. 333—334 (Bespr. von V. v. Bruns' Amputation der Gliedmassen durch Zirkelschnitt). — XII. 488—506 (Bespr. Th. Billroth's Gesammtbericht d. chir. Kliniken in Zürich u. Wien während der Jahre 1860—1876). — XIII. 196—197 (Bespr. von L. Voltolini, Die Rhinoskopie u. Pharyngoskopie). — XIV. 377—381 (Grundriss der Chirurgie, bespr. von Sonnenburg). — XVII. 184—196 (Bespr. von N. Pirogow, Das Kriegs-Sanitäts-Wesen u. s. w.; von A. v. Brunn, Verhältniss der Gelenkkapseln zu den Epiphysen der Extremitäten). — XVII. 421—430 (Nekrolog und Verzeichniss C. Hueter's Schriften, gespr. v. König). — XVII. 577—578 (Bespr. von L. Neugebauer's Entwicklungsgesch. d. spondylolisthetischen Beckens).

Hueter, H., XI. 317—330 (Die experimentelle Erzeugung der Synovitis granulos. hyperpl. am Hunde und die Beziehungen ders. zu Tuberculose).

Hunt, W., XIII. 370—372 (Wundbehandlung im Pennsylvania-Hospital, bespr. Sonnenburg).

Jaffé, C., XVIII. 432—458 (Knochentuberculose).

Jakimowitsch, XV. 201—246 (Wiederanheilen der Knochensplitter).

Joessel, XIII. 167—184 (Recidive der Humerusluxationen). — XX. 457—458 (Lehrbuch der topograph.-chirurg. Anatomie mit Einschluss der Operationsübungen an der Leiche, besproch. von Lücke).

Israelsohn, J., XIII. 569 (Radicaloperation der Hernien, bespr. von Sonnenburg).

Jurasz, A., XIII. 51—61 (Subcutane Galvanokaustik).

Justi, G., XVII. 158—176 (Mittheilungen aus der chir. Landpraxis).

Kammerer, F., XX. 126—135 (Uebersetzung von Cheyne's antiseptische Chirurgie u. s. w., bespr. von Langenbuch).

Kappeler, O., XIII. 432—465 (Atypische Resectionen am Fuss). — XVI. 369—375 (Sclerosirende Myositis der Zungenwurzel). — XVII. 127—137 (Gastrotomie bei impermeabler carcinom. Oesophagusstrictur).

Kast, A., XII. 405—437 (Unterbindung der Bauchaorta).

Kaufmann, C., XI. 401—485 (Struma maligna). — XIV. 25—49 (idem). — XVIII. 255—285 (Struma retro-pharyngo-oesophagea). — XVIII. 286—292 (Behandlung der Speichelfistel).

Keseberg, XVIII. 579 (Aus dem Marienkrankenhaus in Hamburg).

Kiesselbach, XIII. 544—550 (Laryngo- und Trachealstenose nach Typhus abdominalis).

Kleberg, B. G., XV. 308—378 (1. Stadthospital zu Odessa. 2. Nekrolog, gespr. von W. Wagner).

Koch, C., XV. 129—183 (Carcinom der Unterlippe).

Koch, R., XI. 389—399 (Untersuchungen über die Aetiologie der Wundinfectionskrankheiten, bespr. von C. Hueter).

Kocher, Th., XI. 87—160 (Die acute Osteomyelitis). — XI. 219—251 (idem). — XIII. 134—166 (Radicalheilung des Krebses). — XIV. 375—376 (Schusswunden, bespr. von Schüller).

König, XI. 531—570 (Die Tuberculose der Gelenke). — XVII. 421—430 (C. Hueter's Nekrolog).

Körner, R., XII. 524—540 (Schussverletzungen behandelt auf der chirurg. Klinik zu Leipzig während der Jahre 1872—1879).

Körte, W., XIII. 24—50 (Mittheil. aus dem Krankenhaus Bethanien zu Berlin).

Kolaczek, XII. 67—84 (Zur Lehre von der Melanose der Geschwülste). — XIII. 1—23 (Angio-Sarkom).

Korn, W., XVI. 387—388 (Knochencysten, bespr. von R. Schultze).

v. Kranz, XV. 291—300 (Endoabdominalabscess).

Kroell, XIV. 159—164 (Das Hack'sche Bruchband).

Krönlein, XX. 93—99 (Struma intrathoracica retrotrachealis). — XX. 484—492 (Methode zur Resection des 2. u. 3. Astes des N. trigeminus).

Kummer, A., XII. 506—508 (Die Resection des Hüftgelenks mit vorderem Längsschnitt, bespr. von Sonnenburg).

Laache, S., XX. 459—462 (Die Anämie, bespr. von Bartels).

Landerer, A., XVI. 149—170 (Exstirpation des Larynx und Pharynx).

Landsberger, XVIII. 212 (Schreibweise des Namens Pirogoff).

Langenbuch, XX. 126—135 (Bespr. von W. Cheyne, Die antiseptische Chirurgie u. s. w.).
Laskarides, XI. 608 (Multiple symmetrische Lipome, bespr. von Sonnenburg).
Ledderhose, G., XV. 387—396 (Bespr. von B. Rottenstein, Anästhetika). — XVI. 260—276 (Resection des carcinomatösen Pylorus). — XVI. 389—390 (Bespr. von de Mestral, Radicaloperation d. Umbilicalhern.) — XVII. 559—566 (Galvanokaust. Exarticulation des Oberschenkels). — XVII. 579—582 (Besprech. von P. Maltrait, Blasenverletzungen; von A. Wagner, Operative Behandlung des angebor. Klumpfusses). — XVIII. 583—585 (Besprech. von G. Wolzendorff, Handbuch der kleinen Chirurgie, und von A. Lorenz, Darmwandbrüche). — XIX. 340—341 (Bespr. von W. Roser, Handbuch der anatom. Chirurgie; von A. Schreiber, Atlas der Gelenkkrankheiten). — XIX. 463—479 (Doppelseit. Osteotomia subtrochanterica beider Hüftgelenke).
Leisrink, H., XI. 174—175 (Bericht der chir. Poliklinik des Frauen-Hülfsvereins zu Hamburg). — XIII. 365—369 (1. Tumor der Prostata; 2. Totale Resection des Ellnbogengelenks). — XX. 567—568 (Die moderne Radicaloperation d. Unterleibsbrüche, bespr. von F. Fischer).
Leser, E., XVI. 107—110 (Spondylolisthesis nach Fractur der Wirbelsäule).
Lewandowski, R., XIX. 527—528 (Die Elektrotechnik, bespr. von Bartels).
Liévin, H., XIII. 379—431 (Bericht aus der chir. Klinik zu Königsberg i. Pr. über die Jahre 1878/79).
Lindner, XV. 301—307 (Phlebektasie). — XVII. 439—468 (Tracheotomie bei Croup und Diphtherie).
Lipnisski, B., XIII. 569—570 (Scheinreduction bei Hernien, bespr. von Sonnenburg).
Löbker, C., XVI. 398—419 (Antisept. Nachbehandlung der Urethrotomia ext.).
Loos, XIV. 151—158 (Schussverletzung des linken Nerv. trigeminus).
Lorenz, A., XVIII. 584—585 (Darmwandbrüche, bespr. von Ledderhose).
Lossen, H., XI. 70—76 (Gebärmutterblasenfistel). — XIII. 185—192 (Blasenscheidenfisteln). — XIII. 199—207 (Angiosarkom der Niere). — XVIII. 581 (C. Hueter's Grundriss der Chirurgie, bespr. von E. Fischer).
Lücke, A., XI. 1—10 (Rück- u. Vorblick nach Abschluss der I. Dekade dies. Zeitschr.). — XIII. 300—308 (Die Aetiologie der chron. Ostitis u. Periostitis). — XIII. 563—565 (Bespr. von Berlin's Krankheiten der Orbita). — XIV. 407—408 (Chron. Ostitis u. Periostitis). — XV. 518—524 (Nephrektomie). — XVIII. 140—156 (Traumatische Insufficienz des M. quadriceps femor. u. verwandt. Affect. an Schulter und Hüfte). — XIX. 339—340 (Bespr. von H. Bircher, Der endemische Kropf). — XX. 135—136 (Bespr. von v. Hacker, Anleitung zur antisept. Wundbehandlg.). — XX. 457—458 (Bespr. von Joessel, Lehrb. der topograph.-chirurg. Anatomie).

Maas, H., XII. 117—220 (Mittheilungen aus der chir. Klinik zu Freiburg i. B.). — XIV. 421—456 (Resorptionsvermögen der Blase u. Harnröhre). — XVII. 197—234 (1. Circulation der unteren Extremität. 2. Einfluss schneller Wasserentziehung auf den Organismus).
Mäurer, A., XVIII. 397—404 (Beitrag zur Frage der Indication der circulären Darmresection u. circulären Darmnaht).
Maltrait, P., XVII. 579—580 (Blasenverletzungen, bespr. von Ledderhose).
Margary, F., XX. 566—567 (Archiv d. Orthopädie, bespr. von M. Bartels).
Maydl, C., XVII. 306—361 (Subcutane Muskel- und Sehnenzerreissungen, sowie Rissfracturen). — XVII. 513—547 (idem). — XVIII. 35—139 (idem).
Messerer, O., XV. 384—387 (Elastic. u. Festigkeit der menschlichen Knochen, bespr. von F. Fischer).
de Mestral, V., XVI. 389—390 (Radicaloperation der Umbilicalhernien, bespr. von G. Ledderhose).
Meuli, J., XVII. 469—512 (Veränderung. von Puls und Temperatur bei elevirten Gliedern).
v. Meyer, Herm., XX. 293—304 (Der Zwischenkieferknochen u. s. Beziehungen zur Hasenscharte u. z. schräg. Gesichtsspalte). — XX. 314—322 (Die Drehung des Unterarms).
Meyerowitz, Th., XIV. 372—374 (Penetrirende Bauchwunden mit Netzvorfall).
Müller, P., XX. 1—34 (Beiträge zur operativen Gynäkologie).
Müller, W., XX. 305—313 (Beitrag zur Frage der Nervennaht).
Münch, Alfr., XI. 350—388 (Ueber cariöse Erkrankungen des Fussskelets).

Naegeli, O., XVI. 104—106 (Fall von Onychogryphosis sämmtlicher Zehen).
Neudörfer, J., XVIII. 365—392 (Zur Chloroformnarkose). — XVIII. 459—463 (Aether- und Stickoxydulnarkose).

Nicoladoni, C., XIV. 120—129 (Plastische Chirurgie).
Neugebauer, L., XVII. 577—578 (Zur Entwicklungsgesch. des spondylolisthetischen Beckens, bespr. von C. Hueter)
v. Nussbaum, XIII. 536—543 (1. Ein nicht reizendes Pessarium aus dem eigenen Fleisch. 2. Eine Klemme für tiefliegende, schwer erreichbare Gefässe. 3. Vorschläge für die Uranoplastik). — XVI. 383—384 (Leitfaden zur antisept. Wundbehandlg., bespr. v. E. Fischer).

Oberst, M., XIV. 409—420 (Riesenzellensarkom am Oberschenkel).
Olshausen, R., XVI. 171—190 (Myomotomie und Amputatio uteri supravaginalis).
Oppler, XIX. 118—122 (Schwefeläther- und Chloroformnarkose).

Panzerie, P., XX. 566—567 (Archiv d. Orthopädie, bespr. von M. Bartels).
Passavant, G., XIX. 353—400 (Luftröhrenschnitt bei diphtherischem Croup). — XIX. 554—592 (idem). — XX. 35—73 (idem). — XX. 493—536 (idem).
Paulicki, XIV. 151—158 (Schussverletzung des linken N. trigem.).
Pilger, A., XIV. 130—150 (Resection grosser Venenstämme).
Pinkus, L., XIX. 1—10 (Perforation der Blase durch ein Dermoidkystoma des linken Ovariums).
Pinner, O., XII. 437—446 (Klinische Mittheilungen). — XIV. 288—304 (Diphtheritis und Tracheotomie). — XIV. 421—456 (Resorptionsvermögen d. Blase u. Harnröhre). — XVII. 235—305 (Antiseptische Wirkung der essigsauren Thonerde). — XIX. 74—81 (Fractur des Radiusköpfchens).
Pirogow, N., XVII. 184—195 (Das Kriegs-Sanitäts-Wesen u. die Privathülfe auf dem Kriegsschauplatz in Bulgarien, bespr. von C. Hueter).
Pölchen, XVIII. 203—205 (Hernia foraminis ovalis incarcerata).
Preetorius, A., XVI. 381—383 (Bespr. von Friedberg's gerichtsärztl. Praxis). — XVII. 567—573 (1. Resectio genu, 2. Sequestrotomie). — XVIII. 585—586 (Bespr. von M. Bresgen, Chron. Nasenrachenkatarrh). — XIX. 621—626 (Exstirpation des Larynx).

Reichel, P., XIX. 230—287 (Circuläre Darmresection und Darmnaht).
Reinhold, H., XIX. 522—526 (Verletzungen der Hirnsinus).
Ried, E., XII. 102—111 (Zwei Fälle von Luxation des Oberschenkels complic. mit Pfannenbruch). — XIII. 114—133 (Behandlung hochgradiger Klumpfüsse durch Resection am Fussgerüste).
Riedel, B., XII. 447—476 (Bericht aus der chirurg. Klinik zu Göttingen). — XV. 44—98 (idem). — XV. 391—517 (idem).
Rietzel, P., XIV. 457—467 (Complic. Schädelfractur und Gehirnverletzung).
Rockwitz, C., XIX. 288—328 (Heilung hoher Grade von Kinderlähmung).
Rose, E., XIX. 24—50 (Exstirpation gutartiger Bauchgewächse). — XIX. 123—126 (Anästhetika). — XIX. 345—352 (Baum's Nekrolog). — XX. 329—410 (Herztamponade).
Rosenbach, J., XIII. 344—364 (Die chirurg. Infectionskrankheiten). — XVI. 342—368 (Zur Lehre von den chirurg. Wundinfectionskrankheiten).
Roser, W., XIX. 341—342 (Handbuch der anat. Chirurgie, bespr. von Ledderhose).
Rottenstein, J. B., XV. 387—390 (Anästhetika, bespr. von Ledderhose).
Rücker, G., XVI. 388—389 (Lehre von der Höhlenpression bei Schussverletzung des Schädels, bespr. von R. Schultze).
Ruhlmann, E., XIV. 167 (Struma cystica, bespr.).
Rumbold, T. F., XVI. 385—387 (Chronischer Nasenrachenkatarrh, bespr. von E. Fischer).
Rydygier, XI. 571—598 (Phosphornekrose). — XIII. 309—343 (Antisept. Gelenkresection). — XIV. 252—260 (Exstirpation von Pyloruskrebs). — XV. 268—290 (1. Spray; 2. Laparotomie; 3. Handgelenkluxationen).

Schüdla, E., XIX. 593—620 (Endresultate der Empyembehandlung).
Schläpfer von Speicher, E., XV. 525—581 (Rippenenchondrom).
Schmid, H., XIV. 15—24 (Trockener Verband mit Salicylsäure). — XIV. 282—287 (Carbolgehalt der Bruns'schen Gaze).
Schmidt, A., XVIII. 580 (Schreibweise russischer Namen).
Schmidt, M., XX. 116—125 (1. Anomale Leistenhernie; 2. Acute Spontangangrän des Hodens mit Entwicklung von Fäulnissgasen; 3. Sarkom der Beckenhöhle).
Schreiber, Aug., XI. 331—349 (Zur Casuistik der angeborenen Sacralgeschwülste). — XVII. 431—438 (Traumatische Knochennekrosen). — XIX. 340—341 (Atlas der Gelenkkrankheiten,

bespr. von Ledderhose). — XIX. 342—344 (Lehre von den complic. Luxationen u. deren Behandlg., bespr. von Bartels). — XX. 451—452 (Zwei Fälle von Darmverletzungen).

Schuchardt, C., XV. 611—617 (Hydronephrosenbildung).

Schulz, R., XI. 84—86 (Fall von Neurom des N. peron. prof.).

Schultze, R., XIII. 373—378 (Fibroma molluscum an Kopf u. Gesicht). — XV. 197—198 (Bespr. von v. Heidenreich, Schussverletzungen). — XVI. 387—389 (Bespr. von W. Korn, Knochencysten; von G. Rücker, Höhlenpression bei Schussverletzung des Schädels). — XVII. 582 (Bespr. von N. Hermann, Studien über Fracturen der Schädelbasis).

Schüller, XIV. 375—377 (Bespr. 1. von Ph. Kocher's Schusswunden; 2. von E. Burow's Bericht aus s. Privatklinik). — XIV. 381—384 (Experim. Untersuch. über scrophul. u. tubero. Gelenkleiden, bespr. von Sonnenburg). — XIV. 385—466 (Chron. Knochen- und Gelenkentzündung). — XV. 191—196 (Bespr. von Tillmanns, Erysipelas, und von A. Wölfler, Resection des carcinomatösen Pylorus).

Simmonds, M., XVIII. 157—160 (Tuberculose der Hodenscheidehaut). — XX. 74—81 (Gallertkrebs der Brustdrüse).

Snamensky, N. N., XIX. 218—229 (Endotheliom u. Sarkom der Parotis). — XIX. 519—522 (Nervennaht bei frischem Trauma).

Sonnenburg, XI. 607—608 (Bespr. von E. Albert, Beiträge zur Geschichte u. zur operativen Chirurgie; von Laskarides, Ueber multiple symmetrische Lipome). — XII. 299—316 (Mittheilungen aus der chirurg. Klinik zu Strassburg). — XII. 506—508 (Bespr. von A. Kummer, Resection des Hüftgelenks mit vorderem Längsschnitt). — XIII. 197—198 (Bespr. von P. Hampeln, Pleuritische Exsudate, und Albert's Lehrb. d. Chirurgie). — XIII. 370—372 (Bespr. von W. Hunt's Wundbehandlung). — XIII. 565—570 (Bespr. 1. Billroth's Handbuch der allg. Chirurgie; 2. v. Wernich's und Erismann's Desinfectionslehre; 3. Radicaloperationen der Hernien von Steffen u. v. Israelsohn, und Scheinreduction bei Hernien von Lipnisski). — XIV. 165—168 (Bespr.). — XIV. 377—384 (Bespr. von 1. C. Hueter's Grundriss der Chirurgie; 2. M. Schüller's scrophul. u. tubercul. Gelenkleiden). — XX. 458 (Bespr. von M. Holl, Die Operationen an der Leiche).

Steffen, E., XIII. 569 (Radicaloperation der Hernien; bespr. von Sonnenburg).

Stetter, XIII. 228—299 (Bericht aus d. chir. Poliklinik in Königsberg i. Pr.). — XIII. 466—518 (idem). — XIV. 50—119 (idem).

Stilling, H., XV. 247—267 (Osteoidsarkome der weiblichen Brustdrüse).

Stobwasser, C., XIX. 11—23 (Hasenscharten).

Strasser, H., XIII. 208—227 (Gelenkmechanik).

Stricker, A., XVI. 420—434 (Traumatische Stricturen der männl. Harnröhre und deren Behandlung).

Stüler, Fr., XII. 377—405 (Wirkung der Canthariden auf die uropoetischen Organe).

Szuman, L., XII. 370—376 (Resection eines grossen Theiles der linken vorderen Brustwand).

Tillmanns, H., XIII. 519—535 (Theer-, Russ- u. Tabakskrebs). — XV. 191—193 (Erysipelas, bespr. von Schüller). — XVIII. 161—202 (Angeborener Prolaps von Magenschleimhaut durch den Nabelring).

Thompson, H., XVIII. 209—210 (Krankheiten der Harnorgane, bespr. von E. Fischer). — XVIII. 582—583 (Krankheiten der Prostata, besprochen von E. Fischer).

Unna, P. G., XII. 267—298 (Das Fibrokeratom).

Vetsch, XVI. 459—516 (Endresultate der Gelenkresection der oberen Extremität).

Völker, O., XI. 77—84 (Fall von Neurom des N. peron. prof.). — XII. 541—550 (Osteoplastische Resection des Ellnbogengelenks).

Voltolini, R., XIII. 196—197 (Die Rhinoskopie, bespr. von C. Hueter).

Wagner, A., XVII. 580—582 (Operative Behandlung des angeboren. Klumpfuss, bespr. von Ledderhose).

Wagner, W., XV. 379—383 (Nekrolog von B. G. Kleberg).

Walder, H., XIV. 305—360 (Chondrom der Scapula).

Walzberg, XV. 98—128 (Die chirurg. Klinik zu Göttingen von 1875—1879).

Wartmann, H., XIV. 166 (Enchondrom, bespr. von Sonnenburg).

Wehr, V., XVII. 93—126 (Beiträge zur Operationstechnik der Pylorusresection).
Wernich, A., XIII. 567—568 (Desinfectionslehre, bespr. von Sonnenburg).
Wight, J. S., XVI. 384—385 (Muskeldynamik, bespr. von E. Fischer).
Wild, G., XVII. 548—558 (Zur Casuistik der Periostsarkome).
v. Winiwarter, A., XIII. 565—567 (Bearbeitung von Billroth's Handbuch; bespr.)
Witkowski, L., XVIII. 206—209 (Bespr. von Erb, Handbuch der Elektrotherapie).
Witzel, O., XVIII. 534—578 (Die secundären Veränderungen beim musculären Schiefhals).
Wölfler, A., XIV. 165—166 (Entwicklung der Schilddrüse mit Rücksicht auf Entwicklung der Struma). — XV. 194—196 (Resectionen des Pylorus, bespr. von Schüller).
Wolberg, L., XVIII. 293—364 (Kritische u. experimentelle Untersuchungen über die Nervennaht und Nervenregeneration). — XVIII. 484—533 (idem). — XIX. 82—117 (idem).
Wolzendorff, XII. 85—101 (Knochen- u. Gelenkkrankheiten im 16. u. 17. Jahrhundert). — XVIII. 583—584 (Handbuch der kleinen Chirurgie, bespr. von Ledderhose).

v. Ziemssen, XVIII. 206—209 (Handbuch der allgemeinen Therapie, Abtheilung Elektrotherapie, bespr. von Witkowski).

Druck von J. B. Hirschfeld in Leipzig.

Neuer Verlag von F. C. W. VOGEL in Leipzig.

Therapie der Kreislaufs-Störungen

Kraftabnahme des Herzmuskels, ungenügender Compensationen bei Herzfehlern, Fettherz und Fettsucht, Veränderungen im Lungenkreislauf etc.

von Prof. Dr. **M. J. OERTEL** in München.

Mit 37 Holzschnitten. gr. 8. 1884. 6 M.

(v. ZIEMSSEN's Handbuch der Allgemeinen Therapie. IV. Band.)

LEHRBUCH
der
Speciellen Pathologie und Therapie
der inneren Krankheiten.

Für Studirende und Aerzte

von **Dr. ADOLF STRÜMPELL,**

Professor und Direktor der medic. Poliklinik an der Universität Leipzig.

II. Band. 2. Theil.

Nieren. Harnblase. Bewegungsorgane. Constitutionskrankheiten. Vergiftungen. Receptformulare.

(Erscheint im August 1884.)

(**I. Band.** 1883 = 13 M. — **II. Band.** I. Theil (Nervensystem) 1884 = 9 M.)

Strümpell, Prof. Dr. A. Ueber die Ursachen der Erkrankungen des Nervensystems. Antrittsvorlesung, gehalten in der Aula der Universität Leipzig am 13. Februar 1884. gr. 8. 1884. 1 M.

Hueter, C. Grundriss der Chirurgie. **Zweite** sorgf. durchgesehene **Auflage** von Prof. Dr. H. LOSSEN in Heidelberg.

I. Band. Allgemeiner Theil. Mit 176 Holzschn. Lex. 8. 1884. 10 M.

II. Band. Specieller Theil. Mit 344 Holzschn. Vollständig. 1883. 25 M.

Handbuch der Hautkrankheiten, herausg. v. Prof. Dr. H. v. ZIEMSSEN **Zweite Hälfte.** 1884. 14 M.

Rauber, Prof. Dr. A. (Leipzig). Urgeschichte des Menschen. Ein Handb. f. Studirende. **I. Band.** Realien. Mit 2 Taf. gr. 8. 1884. 10 M.

(Der II. (Schluss-) Band erscheint im Herbst 1884.)

Rose, Prof. Dr. E. (Berlin). Herztamponade. Ein Beitrag zur Herzchirurgie. Separat-Abdruck. gr. 8. 1884. 2 M.

Schmidt-Mülheim, Dr. A. (Iserlohn). Handbuch der Fleischkunde. Eine Beurtheilungslehre des Fleisches unserer Schlachtthiere mit besonderer Rücksicht auf die Gesundheitspflege des Menschen und die Sanitätspolizei. Für Studirende, Thierärzte, Aerzte, Sanitätsbeamte und Verwaltungsbehörden. Mit 36 Holzschn. gr. 8. 1884. 6 M.

Schröder, Prof. Dr. Carl (Berlin). Handbuch der Krankheiten der weiblichen Geschlechtsorgane. **Sechste** umgearbeitete **Auflage.** Mit 174 Abbildungen. gr. 8. 1884. 10 M.

Winckler, Dr. A. Therapeutisches Lexicon. 8. 1884. 5 M.

Thoma, Prof. Dr. R. (Dorpat). Ueber einige Senile Veränderungen des menschlichen Körpers und ihre Beziehungen zur Schrumpfniere und Herzhypertrophie. Antrittsvorlesung. gr. 8. 1884. 1 M.

Fig. 6, Ic.

g. 6, Ia.

Fig. 6, Ib.

/ogel in Leipzig. Lichtdruck v. A. Naumann & Schroeder, Leipzig.

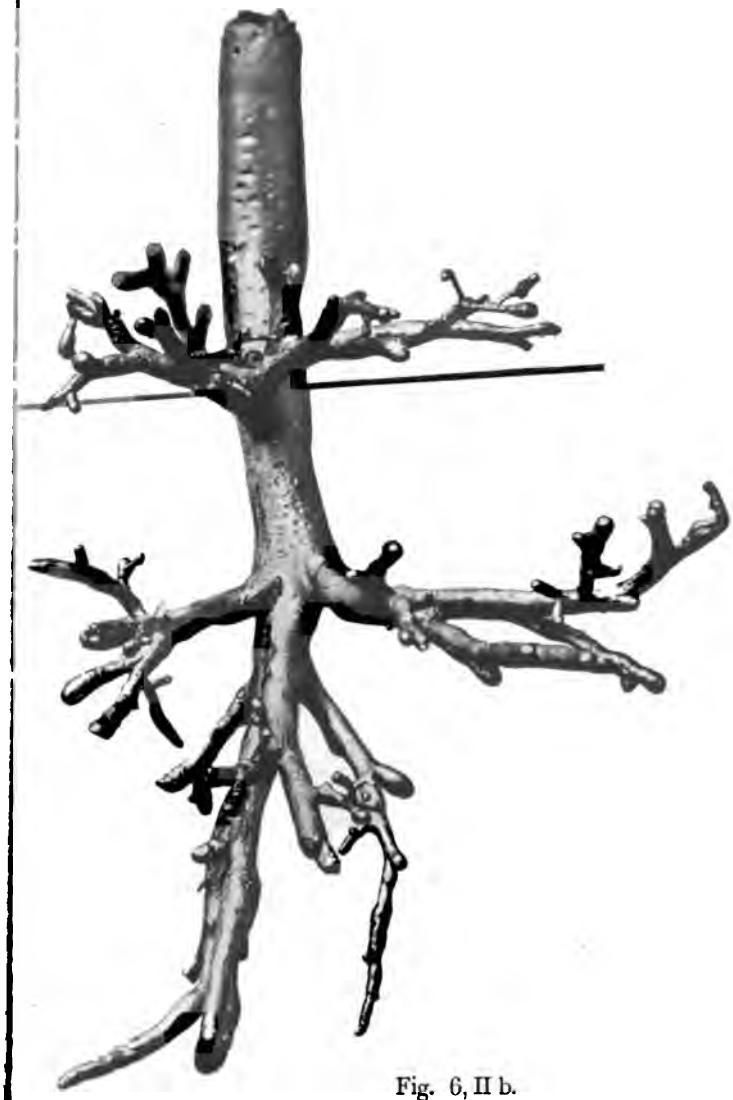

Fig. 6, II b.

Lichtdruck v. A. Naumann & Schroeder, Leipzig.



IV b.

Fig. 6, V.

Lichtdruck v. A. Naumann & Schroeder, Leipzig.

Fig. 7

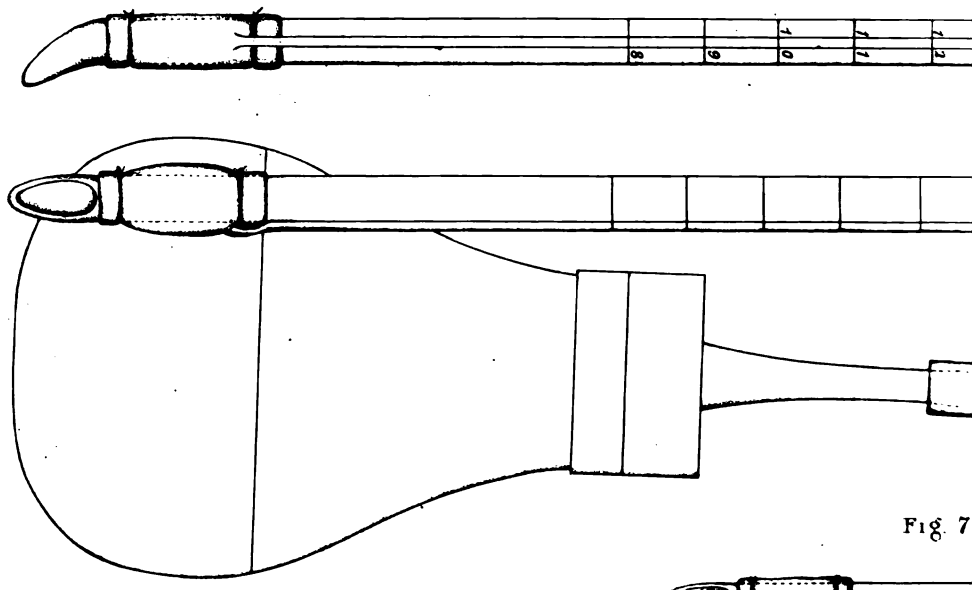

Fig. 7

Fig. 10 a.

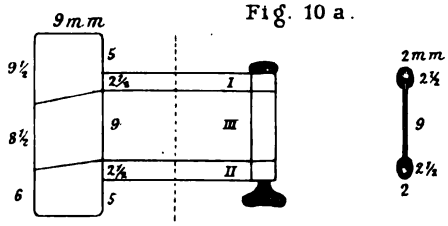

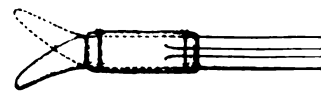

Fig. 10 b.

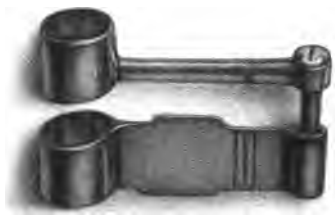

Fig. 10 c



a.

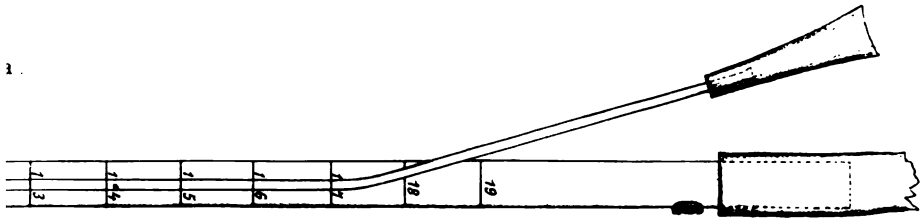

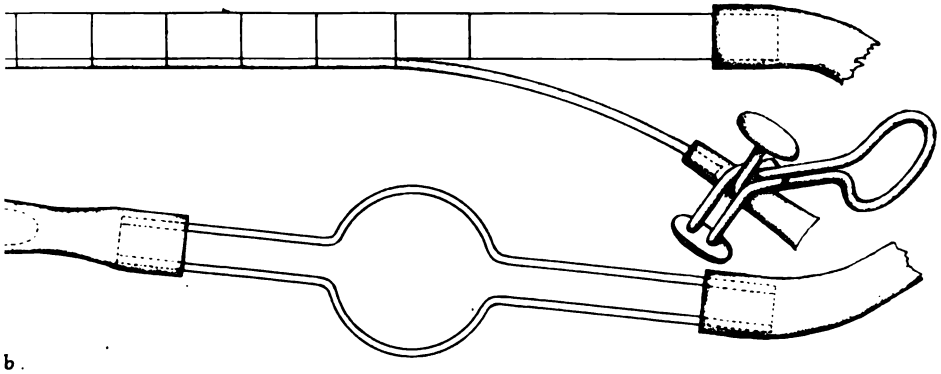

b.



Fig. 11.

Fig. 1

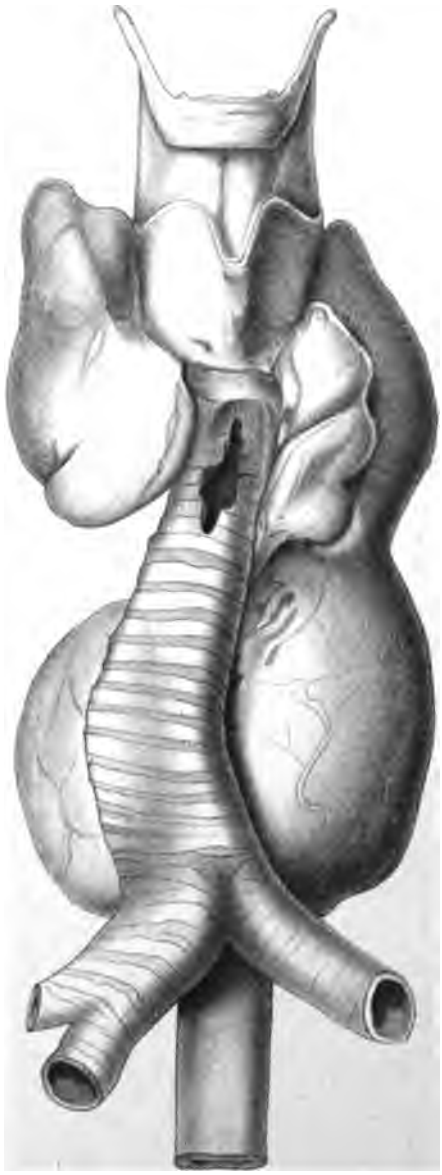

Fig 3.

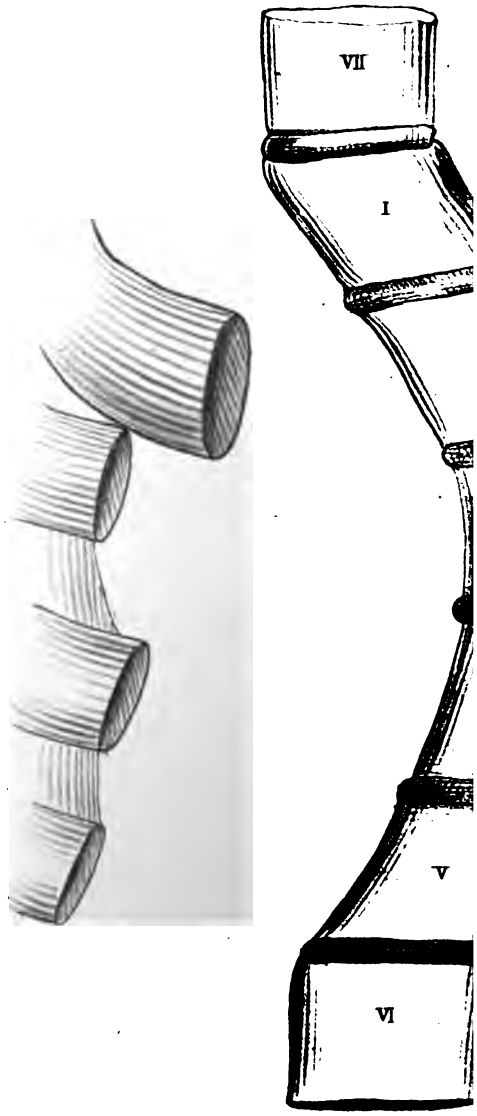

Verlag v. F.C.W.V

Tafel XI. XII.

Fig. 2.

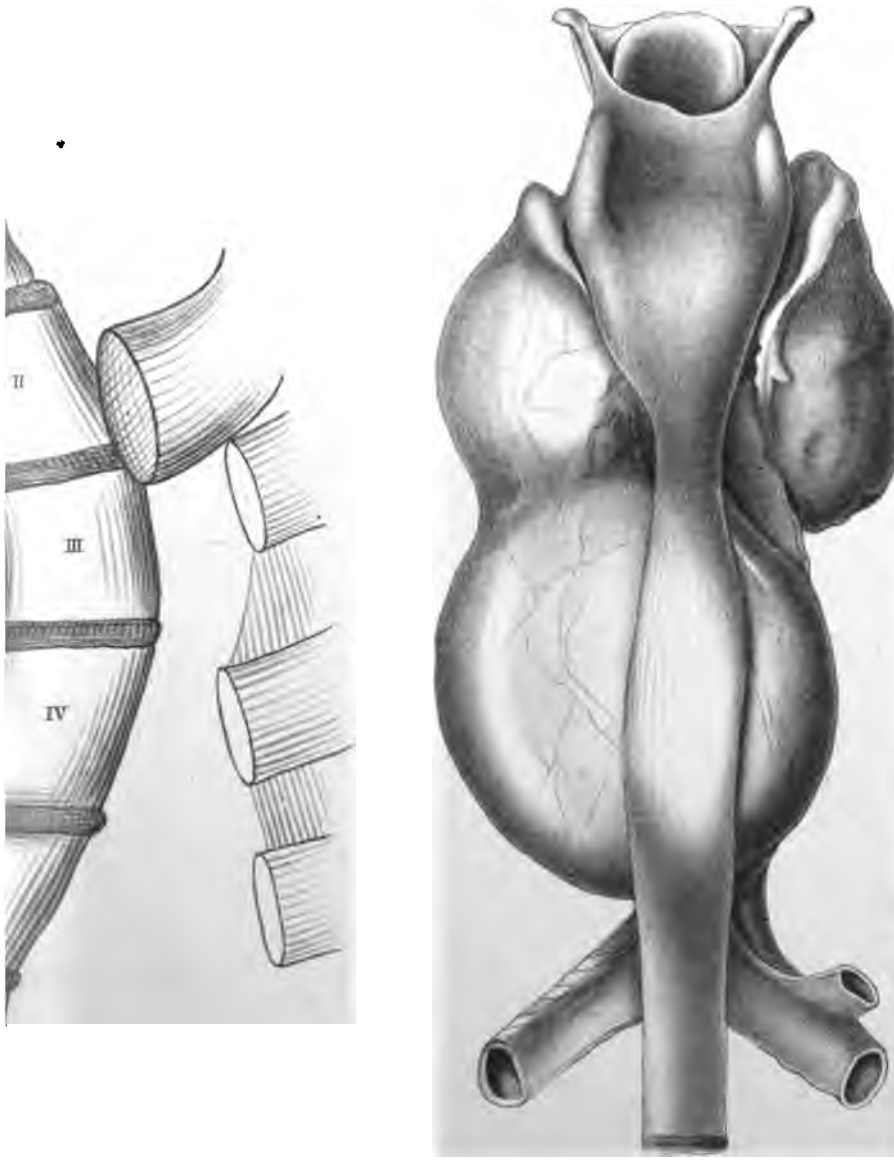

gel, Leipzig.

Lith. Anst v J. G. Bach, Leipzig.

Fig. 1.

Fig. 2.

Fig. 3.

Fig. 4.

Bartels, Pseudo-Hermaphroditismus beim Menschen.

Verlag v F.C.W Vogel in Leipzig

Lith Anstalt v W.A.Meyn in Berlin

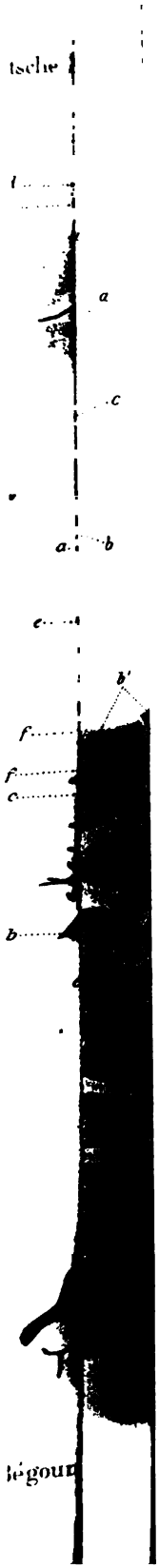
tsche
f
a
c
a
b
e
b'
f
f
e
b
égour

Schreiber, Darmruptur. Verlag v. F. C. W. Vogel, Leipzig. Lith. Anst. v. J. G. Bach, Leipzig

Fig. 1.

Fig. 2.